

Gefäßchirurgie 2007 · 12:225–230
DOI 10.1007/s00772-007-0526-z
Online publiziert: 31. Mai 2007
© Springer Medizin Verlag 2007

L.K. von Segesser¹ · B. Marty² · P. Tozzi¹ · P. Ruchat¹ · E. Ferrari¹ · D. Delay¹ · V. Argitis¹ · G. Siniscalchi¹ · I. Bruschiweiler³ · M. Bogen⁴ · A. Gallino⁴

¹ Department of cardiovascular surgery, Centre Hospitalier Universitaire Vaudois, Lausanne

² Kantonsspital Freiburg

³ Hôpital Pourtalès, Neuchatel

⁴ Ospedale San Giovanni, Bellinzona

Gefäßchirurgische Ausbildung in endovaskulärer Technik in Lausanne

Auf der Herz- und Gefäßchirurgie des *Centre Hospitalier Universitaire Vaudois* (CHUV) in Lausanne, haben *Stenttherapien* eine prominente Position. In der Tat beschäftigten sich die Herz- und Gefäßchirurgen seit den ersten Anfängen mit perkutanen Eingriffen und Stents. Dazu gehören die perkutane Einlage von Schrittmacherelektroden [16], die Ablösung von „Cava-clips“ durch intravaskuläre Filter [2], der Übergang von der chirurgischen Darstellung der peripheren Gefäße für die venöse und arterielle Kreislaufüberwachung im Allgemeinen und der Kinderherzchirurgie im Speziellen zur perkutanen Kathetereinlage [20] in den frühen 1980er Jahren, der chirurgische Bereitschaftsdienst am Anfang der transluminalen Ballondilatation der Herzkranzgefäße [10], die perioperative transluminale Dilatation distaler Stenosen [23], die Evaluation verschiedenster Stentkonfigurationen in der experimentellen Chirurgie [8, 10], der Übergang von der offenen zur perkutanen Einlage von intraaortalen Ballons [21] für die temporäre mechanische Kreislaufunterstützung, die Einführung perkutaner Kanülierungstechniken für die Tracheotomie im Bett auf der Intensivstation [4] und die Einführung perkutaner arterieller und venöser Kanülierungs-

techniken für den peripheren Anschluss der Herz-Lungen-Maschine [19].

Vor diesem Hintergrund und in Verbindung mit einer Forschungsabteilung, die tierexperimentelle Untersuchungen in voller Größe sowohl von industriell hergestellten Komponenten als auch von unseren eigenen Entwicklungen erlaubt, war es uns möglich, frühzeitig großkalibrige intravaskuläre Implantate einzusetzen. Dazu gehörten neben intravaskulären Gasaustauschern [22], die in den Hohlvenen entfaltet werden und dem extrapulmonalen Gasaustausch dienen, auch selbst gefertigte abdichtende Stents [11]. Einen nach Maß gefertigten Stent (B. Marty, Freiburg) für die klinische Behandlung von Aneurysmen der großen Gefäße zeigt **Abb. 1**. Die Entwicklung von Aneurysmamodellen für die Untersuchung neuer Stents, die zunehmende Verfügbarkeit industriell hergestellter abdichtender Stentgrafts [12] sowie die Einführung neuer Verfahren zur Bildgebung wie der intravaskuläre Ultraschall (IVUS [24]) haben uns sicher geholfen, die Vor- und Nachteile endovaskulärer Aneurysmabehandlungen vor deren klinischen Anwendung zu analysieren und auch die verschiedensten Tricks und Rettungsmanöver zu ergründen [13, 25]. Wir sind zuversichtlich, dass auch unsere laufenden

Forschungsprojekte mit dem Fokus Stenttherapie die zukünftige Entwicklung von Therapie und Lehre nachhaltig beeinflussen werden.



Abb. 1 ▲ Eine selbst gefertigte, mit PTFE abgedichtete Endoprothese ragt mit einem Ballon und einem Führungskatheter aus einem Einführungsbesteck

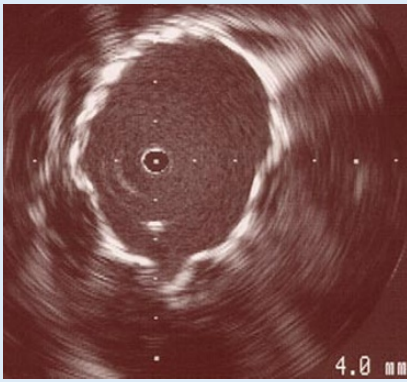


Abb. 2 ▲ IVUS-Bild einer Endoprothese in einem Aortenaneurysma: zentral (im Fadenkreuz) die IVUS-Sonde umgeben von der Endoprothese (weiß); um 6 Uhr ein Führungsdraht (weißer Punkt); die Aneurysmawand ist oben rechts und unten links erkennbar

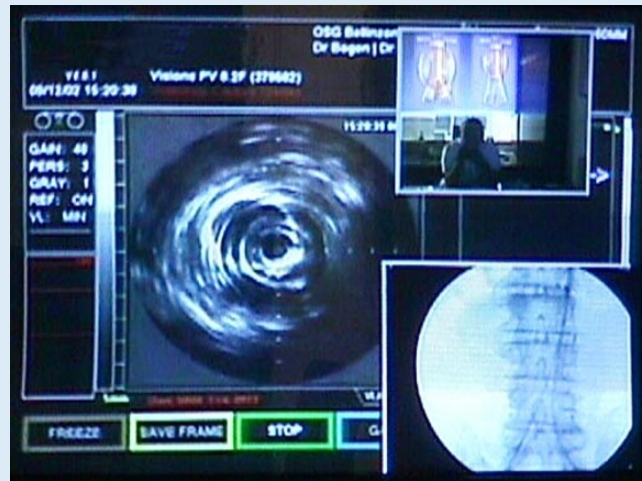

Abb. 3 ▲ Telemontoring zwischen dem Operationssaal in Bellinzona, Tessin, und dem Mentor in Lausanne, Waadt (kleines Bild oben rechts): Distanz auf der Straße (via Gotthard-Tunnel)=355 km! Das Bild im Zentrum wurde mit dem IVUS (heute Vulcano) im Tessin generiert und zeigt die Endoprothese in der Aorta (zirkuläre Ringe). Das Bild unten rechts stammt vom Bildverstärker des C-Bogens im Tessin. Man erkennt die Wirbelsäule und die davor verlaufenden aortoiliakalen Führungsdrähte

Endovaskuläre Techniken zur Sanierung von Aneurysmen in Lausanne

Zwischen 1995 und 2005 wuchs die Anzahl der jährlich von uns mit endovaskulären Techniken versorgten Aortenaneurysmen (EVAR) von 0 auf 50, und dies auf abdominaler Stufe [24], thorakaler Stufe [26], bzw. mit hybriden Techniken bei thorakoabdominalen Aneurysmen [14] und Aneurysmen des Aortenbogens [28]. Zu unserer Organisation gehört ein breites Team von Chirurgen (s. Autoren), ein Lager mit 3 kompletten Familien von Endoprothesen (gerade Endoprothesen, konische Endoprothesen, und Bifurkationen) sowie Ergänzungsimplantate (Verlängerungen, Okkluder, etc.), ein mobiler Wagen [27] mit Zubehör (Einführungsbestecke, Führungsdrähte, Katheter, Ballone etc.) und ein Apparat auf Rädern für die intravaskuläre Ultraschalluntersuchung (IVUS, Boston Scientific). Letzterer erlaubt es, zusammen mit einer mobilen Durchleuchtungsanlage (C-Bogen) in jedem Operationssaal unserer Institution endovaskulär Aneurysmen zu analysieren und dies in der Regel ohne Angiographie bzw. Kontrastmittel.

Die von uns systematisch angewendete Technik des „Roadmapping“ mittels IVUS unter Durchleuchtung ermöglicht sowohl ein präzises Ausmessen der Landungszonen der Endoprothesen als auch eine zuverlässige Analyse der Qua-

lität der Gefäßwände. Atheromatöse Läsionen, Thromben, Verkalkungen, Dissektionen usw. können ohne weiteres erkannt, in ihrem Ausmaß analysiert und klassifiziert werden. Insgesamt sind wir deshalb nicht mehr auf eine ausgiebige bildgebende präoperative Abklärung potenzieller Kandidaten für eine endovaskuläre Sanierung von Aneurysmen angewiesen. Der Nachweis eines Aneurysmahalses und einer potenziellen Landungszone mit Ultraschall, CT, Angiographie oder MRI genügen, ohne dass präzise Messungen zur Indikationsstellung vorliegen müssen, denn die genaue Ausmessung kann in Echtzeit während des Eingriffs erfolgen, wobei die Versorgung mit Endoprothesen ab unserem Lager im OP direkt angeschlossen wird (▣ **Abb. 2**). Dies ermöglicht auch die notfallmäßige Versorgung von rupturierten Aneurysmen der Bauchaorta oder thorakalen Aorta, wobei bei der letzteren auch posttraumatische Läsionen ohne Verzug behandelt werden [18].

Ausbildung in endovaskulären Techniken in Lausanne

Die Ausbildung in endovaskulären Techniken ist bei uns sowohl im klinischen als auch im experimentellen Bereich möglich und nötig. Im klinischen Bereich gehören perkutane und endovaskuläre Prozeduren zum Alltag unserer kardiovaskulären Aktivitäten und dies auf allen Kompetenz-

stufen. Typischerweise werden Drainagen, Schrittmacherelektroden und Ähnliches von jüngeren Assistenten eingelegt, während fortgeschrittenere Kollegen embolektomieren, perkutan Ballons für die intraaortale Gegenpulsation einlegen und unter Kontrolle mittels Ultraschall selbstexpandierende Kanülen (Smartcanula GmbH, Lausanne, Schweiz) für die Herzlungen-Maschine platzieren [7].

Bei der endovaskulären Sanierung von Aortenaneurysmen werden bei uns die in **Tab. 1** dargestellten Prozessschritte und Kompetenzstufen unterschieden.

Viele von uns haben im experimentellen Bereich gearbeitet (auch mit Stentgrafts) und zwar in vitro [1], in vivo [9, 30] oder beides [15, 17, 29]. Der wachsende Erfahrungsschatz einer Vielzahl von stentbezogenen Forschungsprojekten hat natürlich unsere klinische Tätigkeit beeinflusst und wird das auch weiter tun. Aus unserer Sicht ist eine enge Beziehung zwischen experimenteller Forschung, klinischer Anwendung und praxisbezogener Lehre von größter Wichtigkeit. Dies ist sowohl auf infrastruktureller als auch auf intellektueller Ebene eine wichtige Voraussetzung für die Entwicklung neuer Therapieformen im Allgemeinen und neuer Stents im Speziellen.

Hier steht eine Anzeige.



L.K. von Segesser · B. Marty · P. Tozzi · P. Ruchat · E. Ferrari · D. Delay · V. Argitis · G. Siniscalchi · I. Bruschweiler · M. Bogen · A. Gallino

Gefäßchirurgische Ausbildung in endovaskulärer Technik in Lausanne

Zusammenfassung

Zwischen 1995 und 2005 wuchs die Anzahl der jährlich von uns mit endovaskulären Techniken versorgten Aortenaneurysmen (EVAR) von 0 auf 50, und dies auf allen Stufen der Aorta. Zu unserer Organisation gehören ein breites Team von Chirurgen, ein Lager mit 3 kompletten Familien von Endoprothesen (gerade Endoprothesen, konische Endoprothesen, und Bifurkationen), ein mobiler Wagen mit Zubehör (Einführungsbestecke, Führungsdrähte, Katheter, Ballone etc.) und ein Apparat auf Rädern für die intravaskuläre Ultraschalluntersuchung (IVUS). Letzterer erlaubt es zusammen mit einer mobilen Durchleuchtungsanlage (C-Bogen), in jedem Operationssaal unserer Institution endovaskulär Aneurysmen zu analysieren, und dies in der Regel ohne Angiographie bzw. Kontrastmittel. Deshalb sind wir nicht mehr auf eine ausgiebige bildgebende präoperative Abklärung potenzieller Kandidaten für eine endovaskuläre Sanierung von Aneurysmen angewie-

sen und können rupturierte Aneurysmen der Bauchaorta oder der thorakalen Aorta ohne Verzug behandeln. Bei der endovaskulären Sanierung von Aortenaneurysmen unterscheiden wir zwischen Prozessschritten (Indikationsstellung, Darstellung der Zugangsgefäße, Ausmessen mittels IVUS und Roadmapping mittels Durchleuchtung, Implantatwahl, Implantatinsertion, Positionierung, Implantatabwurf, Erfolgsbeurteilung, Rekonstruktion der Zugangsgefäße und Nachkontrolle) und Kompetenzstufen (Assistent, Oberarzt, Leitender Arzt). Unsere ultraschallgestützte Technik zur endovaskulären Sanierung von Aneurysmen wurde mittels IVUS-Transporter und Telementoring erfolgreich auch anderen Institutionen zur Verfügung gestellt.

Schlüsselwörter

Aneurysma · Endoprothese · EVAR · IVUS · Telementoring · Telemedizin

Vascular surgical training in endovascular techniques in Lausanne

Abstract

Between 1995 and 2005, the number of aortic aneurysms treated annually using endovascular techniques (EVAR) increased from 0 to 50, including all aortic stages. Our organization includes a large team of surgeons, a stock of three complete families of endoprotheses (straight, conical and bifurcated), a mobile trolley with accessories (arterial introducer/introducer sheath, guide wire, catheters, balloons, etc.) and an appliance on wheels for intravascular ultrasound examination (IVUS). This appliance, together with a mobile fluoroscopy device (c-arm), allows endovascular aneurysms analysis of every operating room in our institution, usually without angiography or the use of contrast medium. In general, we are therefore not depending on substantial preoperative imaging in order to identify candidates for endo-

vascular aneurysms repair and can treat abdominal and thoracic aortic ruptures without delay. For endovascular aortic aneurysms repair we distinguish between process steps on the one hand (determining indications, imaging of the access vessels, measurement using IVUS and road mapping via fluoroscopy, selection of implant, implant insertion, positioning, setting the implant, determining success, reconstruction of the access vessel and follow-up) and the level of competence on the other (assistant, senior and directing physicians). Our ultrasound supported technique for endovascular aneurysms repair has been successfully brought to other hospitals using an IVUS transporter and telementoring.

Keywords

Aneurysm · Endoprothesis · EVAR · IVUS · Telementoring · Telemedicine

Tab. 1 Prozessschritte und Kompetenzstufen am Centre Hospitalier Universitaire Vaudois (CHUV)

Prozessschritte	Kompetenzstufe
A Indikationsstellung	Leitender Arzt
B Darstellung Zugangsgefäße	Assistenzarzt/ Oberarzt
C Ausmessen mittels IVUS und Roadmapping mittels Durchleuchtung	Assistenzarzt/ Oberarzt
D Implantatwahl	Oberarzt/ Leitender Arzt
E Implantatinsertion	Assistenzarzt/ Oberarzt
F Positionierung	Oberarzt/ Leitender Arzt
G Implantatabwurf	Assistenzarzt/ Oberarzt
H Erfolgsbeurteilung	Oberarzt/ Leitender Arzt
I Rekonstruktion Zugangsgefäße	Assistenzarzt/ Oberarzt
J Nachkontrolle	Leitender Arzt

Ausbildung in endovaskulären Techniken an Partnerinstitutionen

Mehrere von uns haben Kollegen in anderen Institutionen bei der endovaskulären Sanierung von Aortenaneurysmen unterstützt. Traditionellerweise erfolgte die Indikationsstellung bei diesen Fällen aufgrund einer kalibrierten Angiographie. In neuerer Zeit haben Mehrschicht-CTs mit dreidimensionalen Rekonstruktionen die präoperative Eingriffsplanung für die endovaskuläre Sanierung von Aortenaneurysmen an Partnerinstitutionen verbessert. Um auch dort auf unsere ultraschallgestützte und angiographiefreie Technik zurückgreifen zu können, setzen wir einen Lieferwagen ein, der unsere IVUS-Maschine transportiert und mit einem endovaskulären Set, bestehend aus Einführungsbestecken, Führungsdrähten, Kathetern und Ballons etc., ausgestattet ist. Wir haben so die verschiedensten medizinischen Einrichtungen in der Schweiz besucht und nach den lokalen Wünschen endovaskulären Beistand geleistet.

Eine langjährige Zusammenarbeit verbindet unsere Gruppe in Lausanne mit den Kollegen am „Ospedale San Giovanni“, Bellinzona, im Tessin. In der Tat ermöglichte es diese, ein ursprünglich für die Indikationsstellung in der Herzchir-

Hier steht eine Anzeige.



urgie aufgebaute Plattform für Telemedizin [3] auf die endovaskuläre Sanierung von Aortenaneurysmen auszudehnen. Anfänglich wurde die telemedizinische Infrastruktur (A. Gallino, Bellinzona) auf die Indikationsstellung in diesem Bereich ausgedehnt. Bald kam dann auch unser IVUS-Transporter für die Begleitung endovaskulärer Eingriffe im Tessin zum Einsatz. In einem nächsten Schritt wurde die ultraschallgeführte endovaskuläre Aneurysmasanierung durch das lokale Team (M. Bogen, Bellinzona) durchgeführt, während der Mentor die in die Bibliothek übertragene Operation im gleichen Haus verfolgte. Schließlich wurde erfolgreich volles Telemonitoring (Operateure in Bellinzona, Tessin; Mentor in Lausanne, Waadt: **Abb. 3**) realisiert [5]. In der Zwischenzeit ist das Tessiner Team operativ unabhängig, und die telemedizinische Infrastruktur wird wieder vornehmlich für Weiterbildungen und Fallbesprechungen genutzt.

Korrespondenzadresse

Prof. Dr. L.K. von Segesser

Department of cardiovascular surgery,
Centre Hospitalier Universitaire Vaudois
CHUV, BH-10/275, 1011 Lausanne
Schweiz
ludwig.von-segesser@chuv.hospvd.ch

Interessenkonflikt. L.K. von Segesser ist Gründer und Teilhaber der Smartcanula GmbH (Lausanne, Schweiz)

Literatur

- Argitis V, Tozzi P, Marty B et al. (2005) How much oversizing is required for device extensions in EVAR. *Kardiovask Med (Suppl 8)* 8: S15
- Bauer EP, Laske A, Segesser LK von et al. (1991) Early and late results after surgery for massive pulmonary embolism. *Thorac Cardiovasc Surg* 39: 353–356
- Bonvini RF, Coaduro L, Menafoglio A et al. (2002) Telemedicine for cardiac surgery patients. *Eur J Cardiothorac Surg* 22: 373–380
- Ciaglia P, Firsching R, Syniec C (1985) Elective percutaneous dilatational tracheostomy. A new simple bedside procedure; preliminary report. *Chest* 87: 715–719
- Di Valentino M, Alerci M, Bogen M et al. (2005) Telementoring during endovascular treatment of abdominal aortic aneurysms: a prospective study. *J Endovasc Ther* 12(2): 200–205
- Finci L, Segesser L von, Meier B et al. (1987) Comparison of multivessel coronary angioplasty with surgical revascularization with both internal mammary arteries. *Circulation* 76: V1–V5
- Jegger D, Chassot P, Bernath M et al. (2006) A novel technique using echocardiography to evaluate venous cannula performance perioperatively in CPB cardiac surgery. *Eur J Cardiothorac Surg* 29: 525–529
- Loisance D (2005) From the discovered stent to valved stents: you learn from your mistakes! *Eur J Cardiothorac Surg* 28(2): 191–193
- Ma L, Tozzi P, Huber C et al. (2005) Double crowned valved stents for off-pump mitral valve replacement. *Eur J Cardiothorac Surg* 28: 194–198
- Maass D, Demierre D, Wallsten H, Senning A (1985) The helix filter: a new vena cava filter for the prevention of pulmonary embolism. *J Cardiovasc Surg (Torino)* 26(2): 126–123
- Marty B, Segesser L von, Carrel T, Turina MI (1996) Latex covering and mechanical analyses of balloon expandable stents. *Swiss Surg* 2: 97–101
- Marty B, Maeder B, Gallino A et al. (2003) Does large oversizing of self-expandable endoprostheses compensate for aortic growth? *J Vasc Surg* 38: 1368–1375
- Marty B, Morales CC, Tozzi P et al. (2004) Partial inflow occlusion facilitates accurate deployment of thoracic aortic endografts. *J Endovasc Ther* 11(2): 175–179
- Marty B, Segesser LK von, Gunten D, Qanadli SD (2005) Full metal jacket for thoraco-abdominal aneurysm. *Eur J Cardiothorac Surg* 28: 896
- Marty B (ed) (2005) Endovascular aneurysm repair – From bench to bed. Steinkopff, Darmstadt
- Pasquier J, Adamec R, Velebit V, Segesser L von (1986) Long term improvement of exercise performance in patients with activity-dependant pacemakers. *Schweiz Med Wochenschr* 116: 1604–1607
- Pawelec-Wojtalik M, Segesser LK von, Ma L, Bukowska D (2005) Closure of left ventricle perforation with the use of muscular VSD occluder. *Eur J Cardiothorac Surg* 27: 714–716
- Ruchat P, Capasso P, Chollet-Rivier M et al. (2001) Endovascular treatment of aortic rupture by blunt chest trauma. *J Cardiovasc Surg (Torino)* 42: 77–81
- Segesser LK von (1999) Cardiopulmonary support and extracorporeal membrane. Oxygenation for cardiac assist ECMO. *Ann Thorac Surg* 68: 672–677
- Segesser L von, Faidutti B (1984) Symptomatic aberrant retro-oesophageal subclavian artery: considerations about the surgical approach, management, and results. *Thorac Cardiovasc Surg* 32: 307–310
- Segesser LK von, Siebenmann R, Schneider K et al. (1989) Postinfarction ventricular septal defect – surgical strategies and results. *Cardiovasc Surg* 37: 72–75
- Segesser LK von, Schaffner A, Stocker R et al. (1992) Extended (29 days) use of an intravascular gas exchanger. *Lancet* 339: 1536
- Segesser LK von, Popp J, Amann FW, Turina MI (1994) Surgical revascularization in acute myocardial infarction. *Eur J Cardio-Thorac Surg* 8: 363–369
- Segesser LK von, Marty B, Ruchat P et al. (2002) Routine use of intravascular ultrasound for endovascular aneurysm repair: angiography is not necessary. *Eur J Vasc Endovasc Surg* 23: 537–542
- Segesser LK von, Marty B, Tozzi PG, Corno A (2002) In situ introducer sheath dilatation for complex aortic access. *Eur J Cardiothorac Surg* 22: 316–318
- Segesser LK von, Marty B, Tozzi P et al. (2004) Endovascular surgery for failed open aortic aneurysm repair. *Eur J Cardiothorac Surg* 26: 614–620
- Segesser LK von, Marty B, Tozzi P, Ruchat P (2004) Impact of endoluminal stenting for aortic surgery. *Eur J Cardiothorac Surg (Suppl 1)* 26: S14–S18
- Siniscalchi G, Tozzi P, Ferrai E et al. (2007) Endovascular repair of aortic arch aneurysm after achievement of local anaesthesia. *J Thorac Cardiovasc Surg* 133: 262–263
- Tozzi P, Pavelec-Wojtalik M, Bukowska D et al. (2007) Endoscopic off-pump aortic valve replacement: does the pericardial cuff improve the sutureless closure of left ventricular access. *Eur J Cardiothorac Surg* 31: 22–25
- Zhou JQ, Corno AF, Huber CH, Segesser LK von (2003) Self-expandable valved stent of large size: off-bypass implantation in pulmonary position. *Eur J Cardiothorac Surg* 24: 212–216