

Kasuistiken

Unfallchirurg 2009 · 112:1075–1078
 DOI 10.1007/s00113-009-1624-z
 Online publiziert: 31. Juli 2009
 © Springer-Verlag 2009

Redaktion

W. Mutschler, München

S. Günkel^{1,2} · C. Siewert² · A. Kruse³ · H.P. Simmen¹

¹ Klinik für Unfallchirurgie, Universitätsspital Zürich, Schweiz

² Röntgeninstitut, Spital Oberengadin, Samedan, Schweiz

³ Klinik für Kiefer- und Gesichtschirurgie, Universitätsspital Zürich, Schweiz

Perforationstrauma im Gesichtsschädel

Eine ungewöhnliche Verletzung beim Skifahren

Perforationstraumata im Bereich des Kopfs sind seltene, schwere, lebensbedrohliche Verletzungen. Die Art der Verletzung und des Verletzungsmusters kann jedoch sehr unterschiedlich sein. Bei der Stichwortsuche in der Medline-Datenbank unter den Begriffen “perforation, trauma, head” können insgesamt 234 Artikel gefunden werden. Die meisten beschäftigen sich jedoch mit Fremdkörperverletzungen des Auges [1, 2] und des Ohrs [3, 4] sowie Verletzungen des Kopfs bei Suizidversuchen [5].

Aber auch Freizeitunfälle können oft zu Schädigungen des Kopfs führen. Studien zeigen, dass eine Beteiligung des Gesichtsschädels in bis zu 33% bei Sportverletzungen zu finden sind [6]. Bei Skifahrern konnte eine Inzidenz von 38% für Weichteilverletzungen im Kopf-Hals-Bereich nachgewiesen werden.

Lewy et al. [7] berichten anhand einer retrospektiven Studie an 350 verletzten Ski- und Snowboardfahrern von 47% der Fälle mit einer Kollision als Ursache (mit einem anderen Skifahrer oder Gegenstand, z. B. Baum), dabei lag die Mortalität bei 7,2%.

Dem Kopf wird im Hinblick auf passiven Schutz im Verkehr, Sport und in der Arbeitswelt große Aufmerksamkeit geschenkt. Der Nutzen eines adäquaten aktiven und passiven Schutzes, v. a. des Kopfs beim Sport, insbesondere beim Skifahren, wurde mehrfach nachgewiesen.

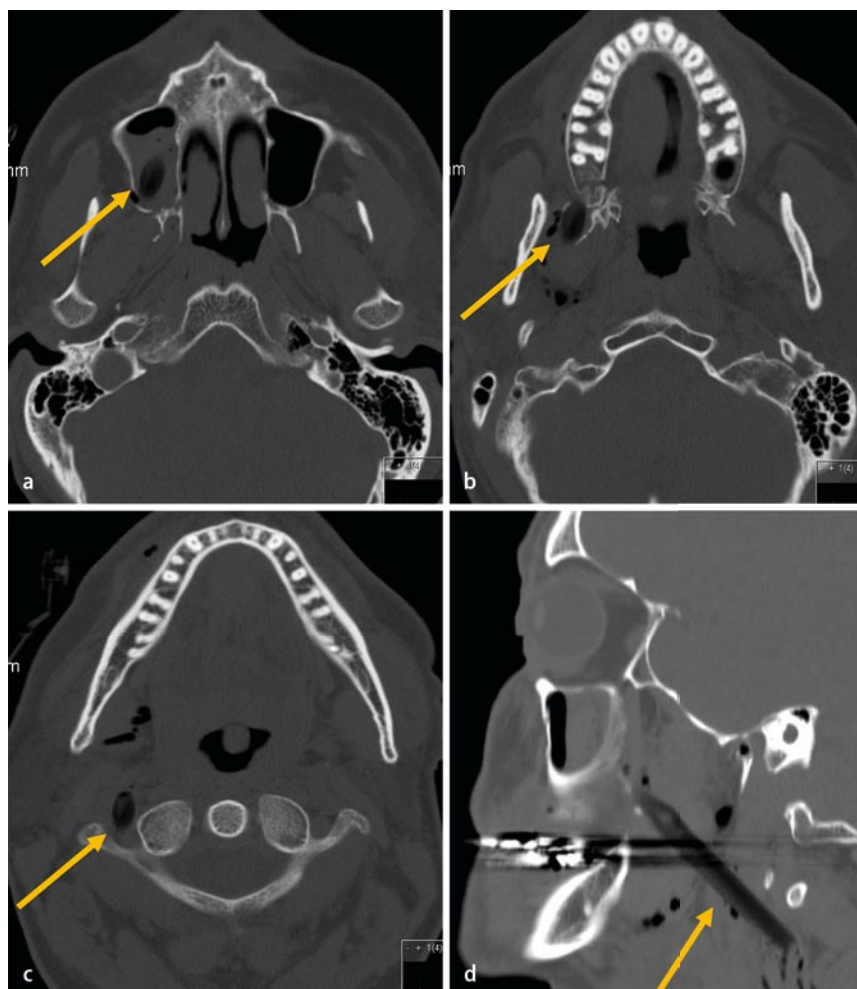


Abb. 1 ▲ Transversales CT (a–c) und sagittale Rekonstruktion (d) in der Knochenfenstereinstellung. Partuell luftgefüllter, ca. 7 mm breiter Verletzungskanal vom rechten Sinus maxillaris über die dorsalen submandibulären Weichteile bis nach rechts paravertebral (sehr knapp an der A. vertebralis rechts vorbei)

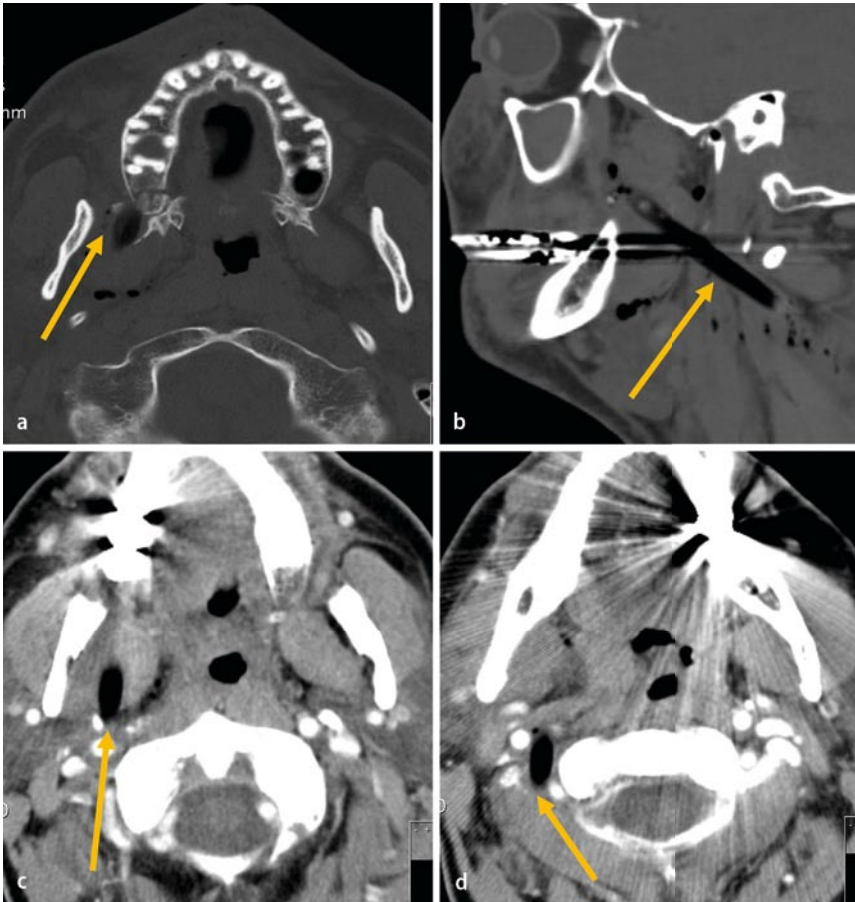


Abb. 2 ▲ Verlaufskontrolle nach einem Tag. CT mit i.v.-Kontrastmittel transversal (**a, c, d**) und sagittale Rekonstruktion (**b**) in der Knochenfenstereinstellung – keine Befundänderung. Man beachte die enge Lagebeziehung des Fremdkörpers zu den rechten Aa. carotis interna und externa sowie zur A. vertebralis

So konnte in Untersuchungen der SUVA (Schweizer Unfallversicherung) gezeigt werden, dass beim Wintersport mindestens 7,8% der leistungspflichtigen Unfälle den Kopf, das Gesicht oder das Gehirn betreffen [8].

Die Schwierigkeiten im vorliegenden Fall ergaben sich zusätzlich durch die limitierte Darstellung des Holzstücks im CT, wobei die CT als primäre Diagnostik empfohlen wird [9].

Anamnese

Der Patient stürzte beim Skifahren am Pistenrand und kollidierte mit einem Baum. Er wurde mit dem Helikopter in die Klinik eingeliefert.

Befund

Beim Eintreffen in der Klinik war der Patient wach, mit einem Wert von 15 auf der

Glasgow Coma Scale (GCS), wies keine neurologischen Symptome auf und war kreislaufstabil. Es zeigten sich Prellmarken, Schwellungen und eine Riss-Quetsch-Wunde infraorbital rechts. Er berichtete über Schmerzen im Bereich der Riss-Quetsch-Wunde, außerdem im Nacken, und hatte Mühe, den Mund vollständig zu öffnen. Von einer Verletzung mit einem Fremdkörper im Gesichtsschädel berichtete der Patient nicht. Zusätzlich klagte er über Schmerzen im rechten Hemithorax, wies jedoch keine Prellmarken auf und die Lunge war normal ventiliert.

Diagnostik

Die CT-Untersuchungen des Kopfs und der HWS ergaben einen unauffälligen Befund des Neurokraniums, jedoch Frakturen des Sinus maxillaris, infraorbital mit Maxillabeteiligung, sowie einen partiell luftgefüllten, ca. 7 mm breiten Ver-

letzungskanal, der nach dorsokaudal weiter lief bis nach paravertebral rechts (■ **Abb. 1a–d**).

Bei einem Kontroll-CT mit Kontrastmittel im Verlauf zeigte sich der fragliche Kanal unverändert, was den Verdacht erhärtete, es handle sich dabei um einen Fremdkörper. Dieser war etwa 11 cm lang und reichte von paranasal rechts, infraorbital vom Sinus maxillaris, nahe des Pterygoids und dem M. pterygoideus zwischen den Aa. carotis interna und externa, die V. jugularis verdrängend durch die Weichteile die A. vertebralis tangierend, bis zum zervikalen Wirbelkörper. Eine Verletzung der großen Gefäße konnte ausgeschlossen werden (■ **Abb. 2a–d**).

Therapie und Verlauf

Nach der initialen Diagnostik wurde die Weichteilverletzung versorgt. Sie wurde primär revidiert, gespült und ausgetastet. Dabei konnte kein Fremdkörper gefunden werden. Der Patient wurde antibiotisch behandelt.

Da zu diesem Zeitpunkt außer einem luftgefüllten Kanal noch kein Nachweis eines inkorporierten Fremdkörpers bestand, wurde der Patient entsprechend seines leichten Schädel-Hirn-Traumas behandelt. Er wurde engmaschig neurologisch und kardiopulmonal überwacht. Die Luxation des Kleinfingers wurde reponiert und die Frakturen der Dig. IV und V in einer Gippschiene ruhiggestellt.

Nach der radiologischen Erhärtung des Verdachts einer Perforationsverletzung und bestehender Fremdkörperinkorporation wurde die Diagnostik forciert. Die Halswirbelsäule wurde mit einem steifen Halskragen immobilisiert. Mittels Angio-CT konnten Verletzungen größerer Gefäße ausgeschlossen werden.

Anschließend wurde der Patient in ein Zentrum für Kiefer- und Gesichtschirurgie verlegt. Der 11 cm lange Fremdkörper wurde via intraoralem Zugang zur Darstellung der fazialen Kieferhöhlenwand (anteriorer Fremdkörperanteil) sowie von extraoral via submandibulärem Zugang (dorsaler Fremdkörperanteil) entfernt. Intraoperativ kam es durch Irritation des N. vagus zu einer kurzzeitigen Asystolie, die nach sofortiger Reanimation in den normalen Sinusrhythmus übergang.

Diskussion

Wie einleitend beschrieben sind Perforationstraumata am Kopf seltene Verletzungen.

Der ossäre Widerstand bei Gesichtsschädelverletzungen ist wesentlich geringer im Vergleich zum restlichen Kopf. Bei Frontaltraumata mit spitzen Gegenständen ist vergleichsweise wenig Kraft erforderlich, um eine perforierende Verletzung zu erzeugen. Natürlich wird ein spitzer Fremdkörper leichter in den Gesichtsschädel eindringen können als ein stumpfer.

Es sind Verletzungen mit kleinen spitzen Gegenständen der Schädelkalotte und des Neurokraniums beschrieben, die nach Entfernung der Fremdkörper folgenlos verheilt sind [10, 11]. Verletzungen der Augen und Ohren sind für die Funktion des jeweiligen Körperteils zwar gefährdend, jedoch selten lebensbedrohlich [1, 2, 3, 4].

Anders verhält es sich mit Perforationstraumata, die das Neurokranium betreffen. Diese Verletzungen sind oft nicht mit dem Leben vereinbar [12].

Insbesondere Perforationsverletzungen mit Holz bereiten diagnostische Probleme. Holz stellt sich abhängig vom Wassergehalt (frisches vs. trockenes Holz) unterschiedlich im CT dar. Trockenes Holz mit geringem Wassergehalt hebt sich am besten von Luft, Extrazellulärflüssigkeit und Fett zwischen 1000 und –500 HU [13]. Krimmel et al. [9] empfehlen für trockenes Holz bis –984 HU und für feuchtes oder frisches Holz –70 HU.

Jedoch muss darauf hingewiesen werden, dass trockenes Holz, wenn es Gewebe penetriert, meist mit Luft gefüllt ist. Nach ca. einer Woche kommt es zur Absorption von Blutbestandteilen und der Wassergehalt des Holzes steigt [14].

Eine Untersuchung mittels MRT wird aufgrund der schlechteren Darstellung des Holzes erst sekundär empfohlen. Jedoch kann eine lokale Entzündung im Rahmen einer Fremdkörperabstoßung in der Peripherie des Holzstücks besser dargestellt werden [14].

Fazit für die Praxis

Unklare Verletzungen des Kopfs erfordern eine sofortige und umfassende Diagnostik, die eine CT-Untersuchung einschlie-

Unfallchirurg 2009 · 112:1075–1078 DOI 10.1007/s00113-009-1624-z
© Springer-Verlag 2009

S. Güntel · C. Siewert · A. Kruse · H.P. Simmen

Perforationstrauma im Gesichtsschädel. Eine ungewöhnliche Verletzung beim Skifahren

Zusammenfassung

Pfählungsverletzungen am Kopf und im Gesicht sind selten. Wir berichten über den Fall eines 48-jährigen Patienten, der sich beim Skifahren eine Pfählungsverletzung des Gesichtsschädels mit einem 11 cm langen Ast zugezogen hatte. Der Patient präsentierte sich bei der Einlieferung in die Klinik neurologisch unauffällig und kreislaufstabil.

In den CT-Untersuchungen des Kopfs konnten Frakturen im Gesichtsschädel und ein 11 cm langer Fremdkörper, ausgehend vom Sinus maxillaris durch den Gesichtsschädel bis paravertebral reichend, ohne Verletzung von

Gefäßen nachgewiesen werden. Zusätzlich zog sich der Patient Frakturen an der Hand und an den Rippen zu.

Er wurde in ein Zentrum für Kiefer- und Gesichtschirurgie verlegt, mehrfach operiert und konnte 8 Monate nach dem Unfall wieder in sein gewohntes privates und berufliches Leben zurückkehren.

Schlüsselwörter

Perforationstrauma · Kopf · Gesichtsschädel · Wintersport · CT-Diagnostik

Facial perforation trauma. An unusual injury in a skiing accident

Abstract

Facial perforation injuries are very rare. We describe a case of a 48-year-old man who sustained a perforation trauma from an 11 cm long wooden tree branch in the middle of the face in a skiing accident. He suffered from additional injuries, such as fractures of the ribs and hand, but was neurologically without pathologic findings and was cardiopulmonary stable.

The branch penetrated the head from the sinus maxillaris through the maxilla just miss-

ing the internal and external carotid arteries and ending just short of the cervical vertebra. The patient was transported to a center for oral and maxillofacial surgery and underwent several operations.

He could return to his normal social and professional life 8 months after the accident.

Keywords

Perforation trauma · Head · Maxillofacial bones · Skiing · CT diagnostics

ßen sollte. Der unterschiedliche Wassergehalt von Holz muss dabei Berücksichtigung finden. Eine MRT kann ergänzend sekundär eingesetzt werden.

Therapie und Verlauf hängen von der jeweiligen Art der Verletzung und den auftretenden Komplikationen ab.

Korrespondenzadresse

Dr. S. Günkel



Klinik für Unfallchirurgie,
Universitätsspital Zürich
Rämistr. 100, CH-8091 Zürich
Schweiz
Sebastian.Guenkel@usz.ch

Interessenkonflikt. Der korrespondierende Autor gibt an, dass kein Interessenkonflikt besteht.

Literatur

1. Türkçüoğlu P, Aydoğan S (2006) Intracranial foreign body in a globe-perforating injury. *Can J Ophthalmol* 41(4):504–505
2. Flynn TH, Fennessy K, Horgan N et al (2005) Ocular injury in hurling. *Br J Sports Med* 39(8):493–496; discussion 496
3. Ryan C, Ghosh A, Wilson-Boyd B et al (2006) Presentation and management of aural foreign bodies in two Australian emergency departments. *Emerg Med Australas* 18(4):372–378
4. Mishra A, Shukla GK, Bhatia N (2000) Aural foreign bodies. *Indian J Pediatr* 67(4):267–269
5. Karger B, Vennemann B (2001) Suicide by more than 90 stab wounds including perforation of the skull. *Int J Legal Med* 115(3):167–169
6. Gassner R, Ulmer H, Tuli T, Emshoff R (1999) Incidence of oral and maxillofacial skiing injuries due to different injury mechanisms. *J Oral Maxillofac Surg* 57(9):1068–1073
7. Lewi AS, Hawkes AP, Hemminger LM, Knight S (2002) An analysis of head injuries among skiers and snowboarders. *J Trauma* 53(4):695–704
8. Suva Unfallstatistik Schneesportunfälle (1992–2006) http://www.suva.ch/home/suvaliv/kampagnen/check_the_risk_uebersicht/unfallstatistik.htm
9. Krimmel M, Cornelius CP, Stojadinovic S et al (2001) Wooden foreign bodies in facial injury: a radiological pitfall. *Int J Oral Maxillofac Surg* 30(5):445–447
10. Klimek L, Laborde G, Mösges R, Wenzel M (1993) A new procedure for removal of foreign bodies in the area of the head. *Unfallchirurg* 96(4):213–216
11. Kanagarajan A, Sgouros S (2007) Unusual penetrating cranio-cerebral injuries in children from mains plugs. *Childs Nerv Syst* 23(10):1181–1183
12. Nozawa H, Watanabe K, Suzuki O, Seno H (2005) An unusual death due to the impalement of a gear stick into the brain stem through the nasal cavity: a case report. *Med Sci Law* 45(2):176–178
13. McGuckin JF Jr, Akhtar N, Ho VT et al (1996) CT and MR evaluation of a wooden foreign body in an in vitro model of the orbit. *AJNR Am J Neuroradiol* 17(1):129–133
14. Peterson JJ, Bancroft LW, Kransdorf MJ (2002) Wooden foreign bodies: Imaging appearance. *AJR Am J Roentgenol* 178(3):557–562

Lesetipp

Der Orthopäde

Die Zeitschrift „Der Orthopäde“ bietet Ihnen jeden Monat umfassende und aktuelle Beiträge zu interessanten Themenschwerpunkten aus allen Bereichen der Orthopädie. In mehreren Übersichtsartikeln wird ein Sachgebiet vertiefend dargestellt.

Heft 12/2009:

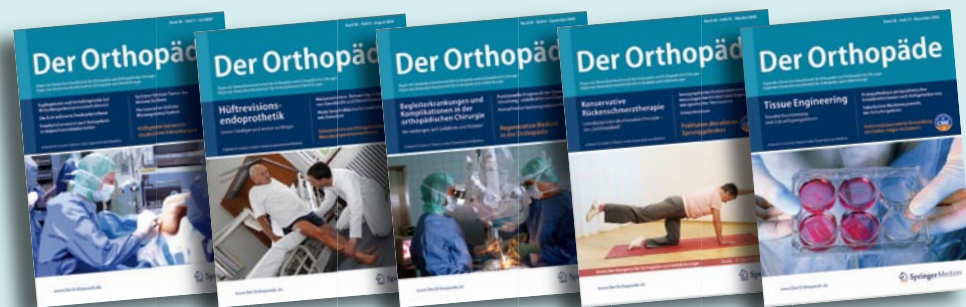- Klassifikation und Epidemiologie des diabetischen Fußsyndroms
- Minoramputationen bei diabetischem Fußsyndrom
- Erhaltende Fuß-Chirurgie beim Diabetiker
- Rekonstruktive Chirurgie beim Charcotfuß. 5-Jahres-Langzeit-Outcome
- Rehabilitation und Prothesenversorgung beim diabetischen Fußsyndrom
- **CME: Medikamenteninduzierte Osteopathien**

Heft 1/2010:

- Gangverbessernde Maßnahmen bei Patienten mit Cerebralparese
- Neurogene Fußdeformitäten - Fußdeformitäten oder Probleme mit den Füßen?
- Aktuelle Strategien der konservativen und operativen Therapie der häufigsten Muskelerkrankungen
- Neuroorthopädie der oberen Extremitäten
- Orthesenversorgung bei neuromotorischen Erkrankungen
- **CME: Periprothetische Frakturen am Kniegelenk**

Der Orthopäde + Der Unfallchirurg:

Jetzt zum Kombipreis abonnieren und bis zu 219 Euro sparen!



24 Hefte jährlich für 399,- EUR. Ärztinnen/Ärzte in Aus- und Weiterbildung erhalten das Kombiabo zum Vorzugspreis von 239,40 EUR. Alle Preise inkl. 7% MwSt, zzgl. 39 EUR Versandkosten Inland.

Weitere Informationen und Bestellmöglichkeit direkt beim Springer Kundenservice:

Springer Customer Service Center

Kundenservice Zeitschriften

Haberstr. 7

69126 Heidelberg

Tel. +49/6221/345-4303; Fax: -4229

leserservice@springer.com

www.DerOrthopaede.de