

Kasuistiken

HNO 2006 · 54:879–882
 DOI 10.1007/s00106-005-1360-9
 Online publiziert: 3. Mai 2006
 © Springer Medizin Verlag 2006

Redaktion

A. Berghaus, München

N. B. Gassmann¹ · T. Linder²

¹ Klinik für HNO, Hals- und Gesichtschirurgie, Universitätsspital Zürich

² Klinik für HNO, Hals- und Gesichtschirurgie, Kantonsspital Luzern

Maskierte Mastoiditis beim Säugling

Als Mastoiditis wird die Ausbreitung einer Mittelohrentzündung auf das angrenzende Mastoidzellsystem bezeichnet. Bekannt und gefürchtet sind besonders die Komplikationen eines Durchbruchs des durch osteolytische Prozesse entstehenden intramastoidalen Abszesses in die umgebenden Strukturen. Als anatomische Voraussetzung zur Entstehung einer Mastoiditis gilt ein mindestens teilweise ausgebildetes Mastoidzellsystem. Während nach der Geburt das Innenohr und Mittelohr nicht mehr weiter wachsen, bildet sich das Mastoidzellsystem erst im Laufe der ersten 3 Lebensjahre aus. Durch Zug der ansetzenden Muskulatur einerseits sowie durch die vom Antrum ausgehende fortschreitende Pneumatisation wird im Alter von einem Jahr der Warzenfortsatz sichtbar und ist im Alter von 3 Jahren weitgehend ausgebildet [1]. Die Pneumatisation des Felsenbeines ist in der Regel mastoidal in den ersten Lebensjahren abgeschlossen, die Belüftung der Felsenbeinspitze, die bei etwa 30% der Erwachsenen erfolgt, beginnt jedoch erst mit 3 Jahren und kann sich bis ins hohe Alter weiter fortsetzen [2].

Im Zusammenhang mit histologischen Untersuchungen an Felsenbeinen von Kleinkindern und Erwachsenen wurde von Paparella der Begriff der „silent otitis media“ begründet [3, 4]. Dabei findet eine weitgehend asymptomatische Mittelohrentzündung hinter einem intakten Trommelfell mit fehlenden otoskopischen Entzündungshinweisen statt. In seltenen Fällen gibt es auch die Form der stummen oder okkulten eitrigen Mastoiditis, welche erst im Zusammenhang mit intratemporalen oder intrakraniellen Komplika-

tionen und entsprechender CT-Diagnostik erkannt wird.

Wir berichten über den besonderen Fall einer maskierten Mastoiditis bei einem Säugling mit noch kaum ausgebildeter Pneumatisation des Felsenbeines und fehlender Vorgeschichte einer Infektionserkrankung.

Fallbericht

Anamnese. Ein 5 Monate altes, gesund wirkendes Mädchen wurde ins HNO-Ambulatorium zugewiesen wegen eines abstehenden Ohres links. Die Eltern berichteten, dass sich das Ohr bereits seit dem 2. Lebensmonat etwas vom Kopf abgehoben hatte. Seit 2 Wochen entwickelte sich eine zunehmende Schwellung retroaurikulär links, sodass das Ohr nun deutlich hervorstand. Außerdem maßen die Eltern in den vergangenen Tagen gelegentlich subfebrile Temperaturen. Schwangerschaft wie auch Geburt seien unauffällig verlaufen, das Mädchen sei auch stets gesund gewesen und gut gediehen. Es wurde bislang noch voll gestillt. Impfungen wurden bisher keine vorgenommen.

Befund. Klinisch war das Mädchen in einem guten Allgemeinzustand, afebril, kardiopulmonal fanden sich keine Auffälligkeiten und insgesamt keine pathologischen Lymphknotenschwellungen. Das linke Ohr stand in einem Winkel von etwa 60° deutlich ab, und retroaurikulär palpierete man eine fast knochenharte Schwellung und Verdickung des Warzenfortsatzes. Die darüberliegende Haut war nicht gerötet und nicht geschwollen. Das Trommelfell links schien, soweit bei

sehr lebhaftem Kind beurteilbar, höchstens etwas verdickt und nicht durchscheinend, jedoch differenziert und ohne Rötung oder Vorwölbung. Die übrige Hals-Nasen-Ohren-ärztliche Untersuchung war unauffällig.

Bildgebende Diagnostik. Mit der Frage nach einem chronisch entzündlichen oder neoplastischen Prozess im Mastoid ließen wir eine Feinschicht-CT-Untersuchung des Felsenbeines anfertigen. Die Bilder zeigten eine Auflösung der Tabula externa über dem Mastoid sowie einen aus dem Mittelohr sich bis nach subkutan ausbreitenden, abgekapselten Prozess, wobei das angrenzende Subkutangewebe keine entzündliche Veränderung aufwies. Das Mittelohr selbst war im Hypotympanum lufthaltig und anatomisch intakt. Der Vergleich mit der Gegenseite erlaubte eine Aussage über das Ausmaß der bereits erfolgten Mastoidpneumatisation (**Abb. 1, 2**). Das radiologische Bild wies auf einen abgekapselten entzündlichen Prozess hin, ein neoplastisches Geschehen konnte jedoch aufgrund des Kontrastmittelverhaltens differenzialdiagnostisch nicht definitiv ausgeschlossen werden. Zur Entlastung und Drainage sowie Biopsieentnahme entschlossen wir uns zur operativen Exploration über einen retroaurikulären Zugang.

Therapie. Die Otoskopie in Narkose zeigte ein differenziertes, insgesamt reizloses Trommelfell, welches jedoch bei verminderter Transparenz verdickt erschien. Intraoperativ fand sich das Bild einer eitrigen Mastoiditis mit nach subkutan durch das Planum mastoideum durchge-

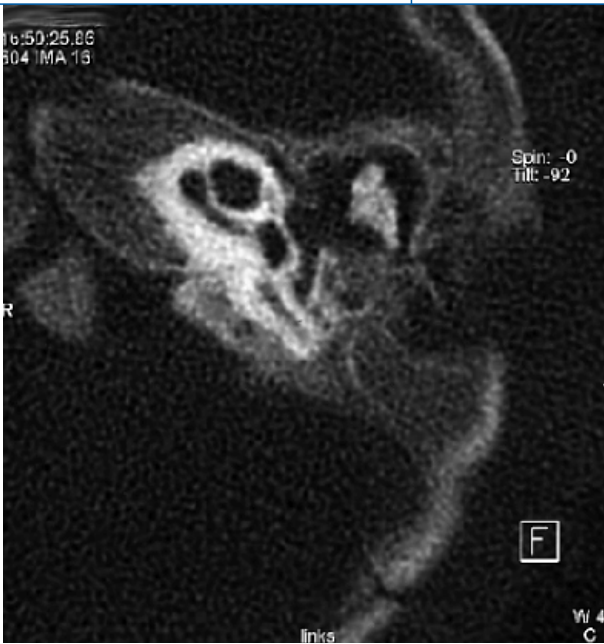

Abb. 1 ◀ Osteolytischer Prozess im linken Mastoid mit Auflösung der Tabula externa und vollständiger Verschattung im Mittelohr

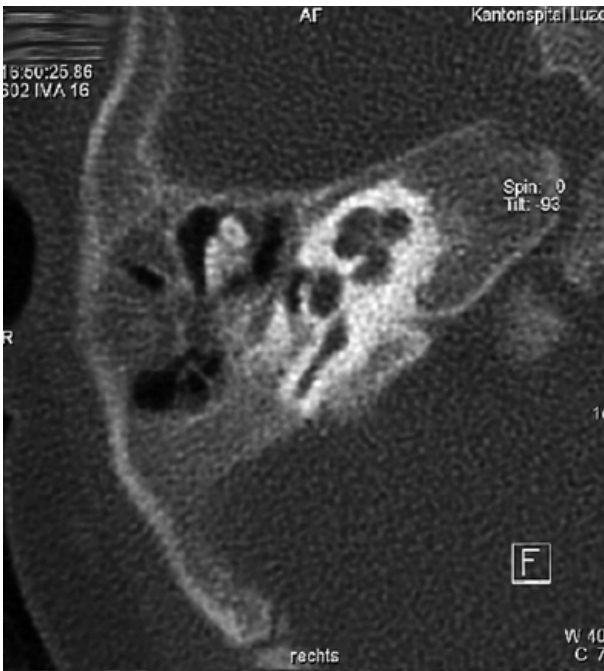


Abb. 2 ◀ Der Vergleich mit der gesunden rechten Seite zeigt den Entwicklungsstand der noch gering vorhandenen Mastoidpneumatisation

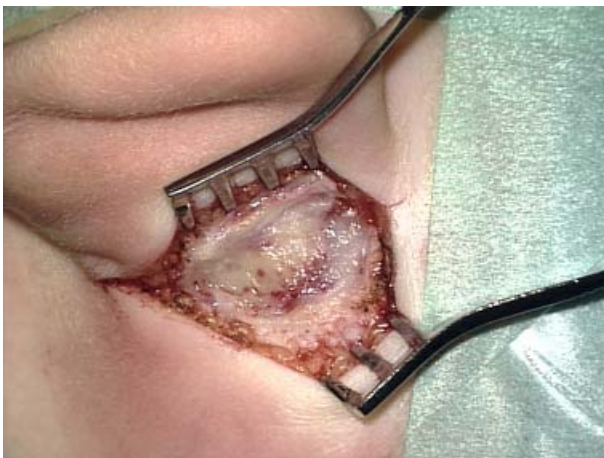

Abb. 3 ◀ Intraoperative Aufnahme der Abszesskapsel unmittelbar subkutan. Haut und Subkutis selbst sind auffallend reizlos. Nach Eröffnung entleerte sich rahmiger Eiter

brochenem, gut abgekapseltem Abszess (◻ **Abb. 3**). Die histologische Aufarbeitung des intraoperativ entnommenen Materials ergab Granulationsgewebe mit teils akuter eitrig-er Entzündung, in der mikrobiologischen Kultur wurden Pneumokokken nachgewiesen. Drei Tage postoperativ konnte die retroaurikuläre Drainage gezogen und das Mädchen bei gutem Befinden nach Hause entlassen werden. Eine antibiotische Therapie mit Amoxicillin/Clavulansäure wurde während 3 Tagen intravenös und dann für weitere 7 Tage peroral verabreicht. In den 14 Monaten postoperativ ist bisher keine Otitis mehr aufgetreten, die Stellung der Ohrmuscheln wurde wieder symmetrisch.

Diskussion

Die okkulte oder maskierte Mastoiditis („silent mastoiditis“ oder „masked mastoiditis“) beschreibt die seltene Entität einer schleichend verlaufenden Mastoiditis mit Abszessbildung. Es fehlt das typische klinische Bild der akuten, schmerzhaften Otitis media mit begleitender abszedierender Mastoiditis. Demgegenüber bestehen allenfalls unklare Fieberschübe, intermittierende retroaurikuläre Druckschmerzen oder ein völlig asymptomatischer Verlauf bis zur Ausbildung von intratemporalen oder intrakraniellen Komplikationen (z. B. Hirnabszess, Meningitis, Gradenigo-Syndrom, Fazialisparese, Sinus-sigmoideus-Thrombose; [1]). Die Diagnostik wird dadurch erschwert, dass die Otoskopie in der Regel einen unauffälligen Trommelfellbefund ergibt. Oft führt erst die Durchführung eines Computertomogramms zur Diagnose.

Otitis

Die erste Episode einer Otitis media in früher Kindheit ist zwar häufig und gilt als ungünstiger prognostischer Faktor für weitere Otitiden. In kontrollierten Untersuchungen wurde darauf hingewiesen, dass rund die Hälfte aller Mittelohrentzündungen innerhalb der ersten 6 Lebensmonate asymptomatisch verlaufen kann [6, 7]. Demgegenüber sollte gerade die Muttermilchernährung protektiv wirken [7] und mindestens in den ersten Lebensmonaten einen zusätzlichen Schutz über maternale Antikörper gewähren.

Mastoiditis bei Dyspepsie

Beim Säugling, also bei gerade erst beginnender Pneumatisation des Mastoids, wurde die okkulte Mastoiditis bislang besonders im Zusammenhang mit einer Dyspepsie oder ihrer schweren Verlaufsform, der Säuglingstoxikose, beschrieben [8, 9, 10]. Hierbei kommt es, typischerweise im 3. Lebensmonat, im Rahmen einer Infektion des Magen-Darm-Traktes oder der oberen Luftwege, zu einer bakteriellen Intoxikation, welche eine akute Ernährungsstörung mit Durchfall und Erbrechen zur Folge hat. Bei deutlich reduziertem Allgemeinzustand kann sich eine Entzündung der spärlich ausgebildeten Zellen des Warzenfortsatzes mit schleichendem Verlauf und nur geringem oder fehlendem Lokalbefund ausbilden. Paparella berichtete anhand seiner Felsenbeinstudien bei unter 2-jährigen Kindern über tödlich verlaufende otogene Meningitiden, bei welchen gehäuft *Haemophilus influenzae* nachgewiesen wurden und klinisch keine Otitis media diagnostiziert werden konnte, jedoch bei der Autopsie und Histologie subakute und chronische Entzündungszeichen nachweisbar wurden [4].

Maskierte Mastoiditis

Maskierte Mastoiditiden im Säuglingsalter ohne eruierbare Vorgeschichte einer Infektionserkrankung sind sehr ungewöhnlich [5]. Deshalb galt es bei unklarem, expansivem Prozess im Mastoid auch mittels operativem Eingriff eine Histologie zum Ausschluss einer Neoplasie zu erzwingen. Tumoren im Felsenbein sind im Kindesalter allerdings noch seltener als bei Erwachsenen, beim Säugling gilt es, dabei differenzialdiagnostisch am ehesten an ein Rhabdomyosarkom oder ein eosinophiles Granulom zu denken [1]. In unserem Fall lassen die histologische Untersuchung sowie der kulturelle Nachweis von Pneumokokken im operativ gewonnenen Abstrich eindeutig auf das Vorliegen einer otogenen Komplikation nach subklinisch abgelaufener Mittelohrentzündung schließen.

Ein Grund für das Auftreten dieser schleichend verlaufenden, maskierten Mastoiditis konnte in unserem Fall

nicht gefunden werden; auch mittels eingehenden Nachfragens konnte keine vorausgegangene Infektion oder antibiotische Therapie eruiert werden, Hinweise für einen Immundefekt des Mädchens lagen keine vor. Auffallend ist der noch negative Impfstatus der Patientin. Während die üblichen Impfungen den Krankheitsverlauf kaum beeinflusst hätten, wird ein protektiver Effekt des neueren konjugierten 7-valenten Pneumokokkenimpfstoffs noch kontrovers beurteilt [11, 12]. Dieser wird denn auch vorwiegend für Kleinkinder mit Kochleaimplantaten oder Innenohrmissbildungen, Säuglingen mit geringem Geburtsgewicht und Frühgeborene sowie für immunsupprimierte und Kinder, die anfällig für eine Otitis sind („otitis prone“) empfohlen. Gerade bei letzterer Gruppe scheint der Schutz jedoch geringer zu sein als erhofft [12].

Fazit für die Praxis

Bei einem Kleinkind und sogar bei einem Säugling mit persistierenden oder intermittierenden retroaurikulären Schmerzen oder unklarer retroaurikulärer Schwellung muss auch bei unauffälligem otoskopischem Befund an die Möglichkeit einer maskierten Mastoiditis gedacht werden. Dabei schließt eine unvollständige Mastoidpneumatisation, wie sie in den ersten Lebensmonaten vorliegt, eine solche Diagnose nicht aus. Auch die alleinige Ernährung mit Muttermilch oder eine vorausgegangene Antibiose kann die Entstehung einer okkulten Mastoiditis nicht verhindern. Einzig das Computertomogramm ermöglicht den korrekten Nachweis.

Korrespondierender Autor

Dr. N. B. Gassmann

Klinik für HNO, Hals- und Gesichtschirurgie
Universitätsspital Zürich
Frauenklinikstraße 24
8091 Zürich
hno@ksl.ch

Interessenkonflikt. Es besteht kein Interessenkonflikt. Der korrespondierende Autor versichert, dass keine Verbindungen mit einer Firma, deren Produkt in dem Artikel genannt ist, oder einer Firma, die ein Konkurrenzprodukt vertreibt, bestehen. Die Präsentation des Themas ist unabhängig und die Darstellung der Inhalte produktneutral.

HNO 2006 · 54:879–882
DOI 10.1007/s00106-005-1360-9
© Springer Medizin Verlag 2006

N. B. Gassmann · T. Linder
**Maskierte Mastoiditis
beim Säugling**

Zusammenfassung

Wir berichten über den seltenen Fall einer okkulten Mastoiditis bei einem 5 Monate alten, voll gestillten Säugling, welcher außer einer retroaurikulären, progredienten Schwellung keinerlei Krankheitssymptome zeigte. Ungewöhnlich sind der frühe Beginn der Erkrankung, da die Pneumatisation des Mastoids erst nach der Geburt einsetzt und der Umstand, dass der maternale Schutz über die Muttermilch offenbar nicht ausreichend war. Die Diagnose erfolgte klinisch durch die abstehende Ohrmuschel und radiologisch mittels Computertomographie. Die operative Drainage bestätigte eine ausgedehnte Abszedierung durch einen Pneumokokkeninfekt.

Schlüsselwörter

Otitis media · Mastoiditis · Mastoidpneumatisation · Säugling · Abszedierung

Silent mastoiditis in a 5-month-old infant

Abstract

We report the case of a 5-month-old female infant who developed a progressive unilateral retroauricular swelling without further symptoms in the first 5 months of life. The otherwise healthy infant was breast fed and had no history of previous otitis media. The clinical suspicion of silent mastoiditis was confirmed by CT scans and the intraoperative finding of an abscess due to *Streptococcus pneumoniae*. The onset is unusual, since mastoid pneumatization develops only after birth, and it is presumed that maternal antibodies should protect the infant from serious infections within the first months of life.

Keywords

Otitis media · Mastoiditis · Pneumatization of the mastoid · Infant · Abscess

Hier steht eine Anzeige.



Literatur

1. Bluestone Ch, Stool S, Kenna M (eds) (1996) Pediatric otolaryngology, 3rd edn. W.B. Saunders, Philadelphia
2. Bailey BJ (ed) (1999) Head and Neck Surgery – Otolaryngology, 2nd edn. J.B. Lippincott, Philadelphia
3. Paparella MM, Shea D, Meyerhoff WL (1980) Silent otitis media. *Laryngoscope* 90: 1089–1098
4. Paparella MM, Kimberley BP, Alleva M (1991) The concept of silent otitis media. Its importance and implications. *Otolaryngol Clin North Am* 24: 763–774
5. Lautermann J, Lieberum B, Schaper J, Knauer-Fischer S (1998) Mastoiditis in childhood. *Klin PEDIATR* 210(5): 345–348
6. Marchant CD, Shurin PA, Turczyk VA et al. (1984) Course and outcome of otitis media in early infancy: A prospective study. *J Pediatr* 104: 826–831
7. Teele DW, Klein JO, Rosner BA et al. (1989) Epidemiology of otitis media during the first seven years of life in children in greater Boston: a prospective cohort study. *J Infect Dis* 160(1): 83–94
8. Gollmitz H (1953–1954) Das Problem der okkulten Mastoiditis beim Kleinkind mit Dyspepsie. *HNO* 4(7): 218–222
9. Gloor B, Nef P, Zollinger HU (1961) Okkulte Otitis media und bakterielle Intoxikation im Kleinkindesalter. *Schweiz Med Wochenschr* 91: 996–1000
10. Hodes W (1962) Okkulte Mastoiditis bei Kleinkindern. *Monatsschr Ohrenheilkd Laryngorhinol* 96: 237–239
11. Reinert RR (2004) Pneumococcal conjugate vaccines- a European perspective. *Int J Med Microbiol* 294(5): 277–294
12. Veenhoven RH, Bogaert D, Schilder AG et al. (2004) Nasopharyngeal pneumococcal carriage after combined pneumococcal conjugate and polysaccharide vaccination in children with a history of recurrent acute otitis media. *Clin Infect Dis* 39: 911–919