

Originalien

Unfallchirurg 2005 · 108:263–273
 DOI 10.1007/s00113-004-0886-8
 Online publiziert: 23. März 2005
 © Springer Medizin Verlag 2005

Redaktion

W. Mutschler, München

A. Strehl · R. Ganz

Universitätsklinik für Orthopädische Chirurgie, Inselspital, Bern, Schweiz

Ventrales femoroacetabuläres Impingement nach geheilter Schenkelhalsfraktur

Über das Impingement zwischen Schenkelhals und Pfannenrand als Ursache für persistierende Schmerzzustände und Funktionseinschränkungen nach knöchern verheilten Schenkelhalsfrakturen wurde 1991 erstmals berichtet [8]. In allen 6 beschriebenen Fällen konnte ein Impingement zwischen Kallusformationen der ehemaligen Frakturregion und dem Pfannenrand, vorwiegend am dorsalen Schenkelhals, nachgewiesen werden.

Seitdem wurde das posttraumatische Hüftimpingement von uns weiter verfolgt und kürzlich über 9 Patienten mit einem ventralen femoroacetabulären Impingement (VFAI) nach Konsolidation einer konservativ oder operativ behandelten Schenkelhalsfraktur berichtet [5]. Es zeigte sich dabei, dass eine leichte Fehlposition des proximalen Fragments in Retrorotation und Varus ursächlich für das Impingement verantwortlich sein kann.

Inzwischen ist die dokumentierte Zahl der geheilten, aber symptomatischen Schenkelhalsfrakturen mit einem eindeutigen VFAI auf 11 angestiegen und die Analyse dieses größeren Krankengutes zeigt, dass nicht nur geringe Fehlstellungen in der konsolidierten Fraktur sondern auch vorbestehende Fehlformen des proximalen Fragments, insbesondere asphärische Kopfausziehungen [2], sowie die Morphologie des Acetabulums eine Rolle für die Entstehung der Symptomatik spielen können.

Aufgrund der wachsenden Erkenntnis über das Hüftimpingement [2, 12] werden diese 11 Fälle neu analysiert und mit den Ergebnissen der chirurgischen Therapie

des VFAI nach durchschnittlich 5 Jahren dargestellt.

Patienten und Methoden

Patienten

Zwischen 1987 und 2002 wurde bei insgesamt 11 Patienten ein VFAI nach konservativ oder operativ behandelter Schenkelhalsfraktur diagnostiziert. Dabei handelte es sich in 9 Fällen um mediale, in einem Fall um eine laterale Fraktur. Bei einer Fraktur im Rahmen eines Polytraumas bestand eine Trümmerzone des Schenkelhalses; 4 Frakturen wurden initial konservativ, 7 operativ behandelt; 9 weibliche standen 2 männlichen Patienten gegenüber. Das mittlere Alter zum Zeitpunkt der Fraktur lag bei 34 (13–64, Durchschnitt 33,5) Jahren. Bei 10 dieser 11 Patienten wurde das VFAI operativ behandelt; eine Patientin lehnte die Operation ab. Das Zeitintervall zwischen Fraktur und operativer Behandlung des Impingement betrug im Mittelwert 22 (7–152, Durchschnitt 48,8) Monate.

Bildgebende Verfahren

Bei allen Patienten wurden präoperativ eine a.-p.-Röntgenaufnahme des Beckens, eine Cross-table-Lateral Aufnahme und eine Faux-Profil-Aufnahme [21] der betroffenen Hüfte angefertigt.

In der a.-p.-Aufnahme lässt sich der laterale Kopf-Hals-Übergang, eine Varus- oder Valgusstellung des Kopffragments sowie die Morphologie der Hüftpfanne beur-

teilen. Die Cross-table-Lateral Aufnahme zeigt den ventralen Kopf-Hals-Übergang und unterstützt die Diagnose eines VFAI [4].

Eine Arthro-MRT-Untersuchung mit radiärer Schnittsequenz und intraartikulärer Gadolinium-Applikation der betroffenen Hüfte [23] wurde bei 5 Patienten durchgeführt; bei 6 Patienten musste sie wegen noch in situ befindlichem Osteosynthesematerials unterlassen werden.

Im radialen Arthro-MRT kann die knöchernen Fehlstellung exakt beurteilt werden [23]. Eine Labrumruptur oder labrale Ganglien sind ebenfalls präzise darstellbar. Die Schädigung acetabulären Knorpels ist mit der bisherigen Technik erst im fortgeschrittenen Stadium im Magnetresonanztomogramm (MRT) sichtbar; sie zeigt sich indirekt über eine Migration des Hüftkopfes in den Knorpeldefekt. Der Knorpel selbst kann im MRT nicht ausreichend exakt dargestellt werden. Der vorhandene Schaden zeigt sich lediglich über Kontrastmitteleintritt in den Bereich, wo der Knorpel fehlt. Das Ausmaß des Schadens lässt sich daher nicht mit letzter Präzision bestimmen.

Aufgrund der in jüngster Zeit hinzugewonnenen Erkenntnisse über das Hüftimpingement [2, 12] wurden die Aufnahmen auch nach Hinweisen auf bereits vor der Fraktur bestehende Deformitäten des Hüftgelenks untersucht.

Operative Therapie

Die operative Therapie des ventralen Impingement mit Hüftluxation oder -sub-

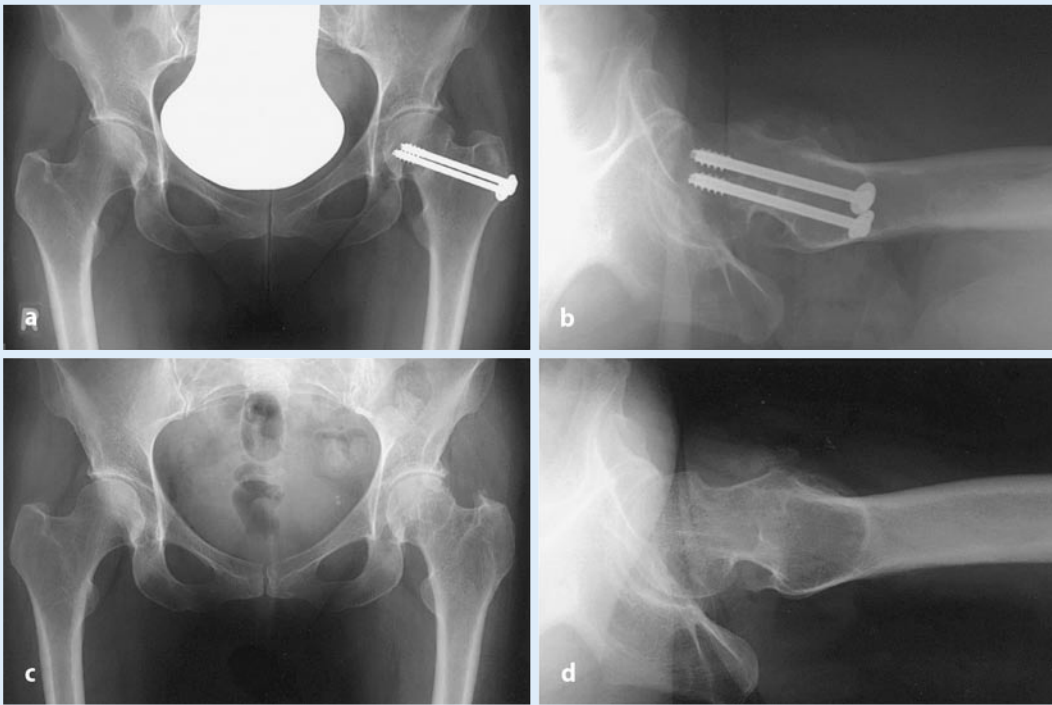


Abb. 1 ◀ **Geheilte Schenkelhalsfraktur nach Verschraubung in situ (Patient 2).** a a.-p.-Aufnahme: Schenkelhalsverkürzung, die Retrotorsion ist nicht sichtbar – Coxa profunda. b Im axialen Bild Retrotorsion des Kopf-fragments und ossärer Wulst im Kopf-Hals-Übergang. c a.-p.-Aufnahme bei der Kontrolluntersuchung 4,5 Jahre nach chirurgischer Offsetverbesserung und Metallentfernung. d Axiale Aufnahme bei der selben Kontrolluntersuchung mit deutlicher Verbesserung des ventralen Offsets

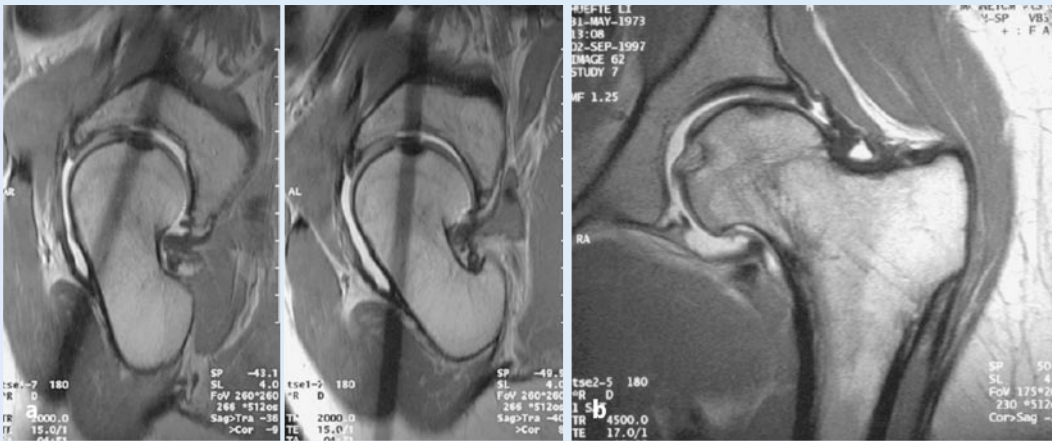

Abb. 2 ◀ **Arthro-MRT-Darstellungen:** a Retrotorsion des Kopfes mit verstrichener ventraler Kopf-Hals-Kontur (Patient 11). b Schädigung des pfannenrandnahen acetabulären Knorpels, indirekt sichtbar durch Subluxation des Hüftkopfes in den Defekt (Patient 6)

luxation wurde in 8 Fällen über einen Kocher-Langenbeck-Zugang und in 2 Fällen über einen modifizierten Gibson-Zugang [14] durchgeführt. In Verbindung mit beiden Zugängen erfolgte die digastrische Trochanter-Flip-Osteotomie [28]. Eventuell noch in situ befindliches Osteosynthesematerial wurde entfernt. Es folgte eine anteriore Z-förmige Kapsulotomie und eine chirurgische Subluxation (3 Patienten) oder Luxation (7 Patienten) des betroffenen Hüftgelenks [10]. Die Technik erlaubt eine sichere Schonung der Blutversorgung des Hüftkopfes [13]. Vor Durchführung der Luxation wurde unter Bewegung des Femurs bei eröffnetem Gelenk der Ort des Impingement festgestellt.

Im luxierten Zustand kann sowohl das Acetabulum als auch der Femurkopf vollständig inspiziert werden. Nach Abtragen der impingementverursachenden knöchernen Strukturen im Kopf-Hals-Übergang und damit Wiederherstellen des Offsets zwischen Kopf und Schenkelhals wurde die impingementfreie Beweglichkeit erneut visuell kontrolliert. Intraoperativ wurde die Durchblutung des Hüftkopfes durch Anbohren desselben [15] oder Beobachtung des Blutflusses aus dem Bereich der abgetragenen Knochenfläche verifiziert.

In 3 Fällen wurde eine zusätzliche intertrochantäre Osteotomie zur Behebung eines Varus erforderlich [11]. Nach Adaptation der Gelenkkapsel wurde der Trochan-

ter major mit 2 3,5-mm-Kortikalisschrauben refixiert.

Der intraoperative Befund am Acetabulum und Femurkopf wurde mit Hilfe eines Formblatts routinemäßig festgehalten. Diese Aufzeichnungen wurden für diese Aufarbeitung mitverwendet.

Postoperative Behandlung

Zur Evaluation des Operationsergebnisses wurden direkt postoperativ eine a.-p.-Aufnahme des Beckens und eine axiale Cross-table-Aufnahme des betroffenen Hüftgelenks durchgeführt.

Ab dem 2. postoperativen Tag wurden die Patienten mobilisiert, wobei eine Teil-

belastung des operierten Hüftgelenks mit 5–10 kg an 2 Unterarmgehstützen bis zur 1. postoperativen Kontrolle nach 8 Wochen beibehalten wurde. In dieser Zeit wurde niedermolekulares Heparin zur Thromboseprophylaxe verabreicht. Eine Flexion $>70^\circ$, eine aktive Abduktion und Adduktion über die Mittellinie hinaus sollten in dieser Zeit nicht durchgeführt werden, um die Heilung der Trochanterosteotomie nicht zu gefährden.

Die erste Nachuntersuchung bestand aus einer klinischen und röntgenologischen Kontrolle. Danach wurde bei komplikationslosem Verlauf die Mobilisation innerhalb von 4 bis 6 Wochen zur Vollbelastung gesteigert und die Patienten instruiert, wie sie den *M. gluteus medius* in Eigenregie auftrainieren konnten. Eine spezielle Bewegungstherapie fand nicht statt.

Nachuntersuchung

Zur Erhebung des aktuellen Status wurden die Patienten Ende 2003, durchschnittlich 58 (6 bis 177) Monate nach der operativen Offset-Verbesserung, erneut untersucht. Der 177-monatige Nachuntersuchungszeitraum sticht hier hervor; ohne ihn beträgt das durchschnittliche Nachuntersuchungsintervall 45 (6–64) Monate. Hierbei wurde eine klinische Untersuchung und, falls die letzte Röntgenuntersuchung bereits länger zurücklag, eine a.-p.-Aufnahme des Beckens und eine axiale Cross-table-Lateralaufnahme [4] durchgeführt. Vier Patienten leben im Ausland und konnten nur telefonisch befragt werden, von 2 dieser Patienten konnten wir aktuelle Röntgenaufnahmen erhalten. Die Untersuchung wurde in 3 Fällen von einem zwischengeschalteten Kollegen durchgeführt, bei einer medizinisch vorgebildeten Patientin wurden die Ergebnisse telefonisch im Vergleich mit der nichtoperierten Seite ermittelt.

Ergebnisse

Präoperativer Status

Alle Patienten klagten bei Flexion über Schmerzen in der Leiste und konnten nicht lange sitzen; 5 Patienten klagten zusätzlich über Schmerzen in der Trochanterregion. Die Schmerzen nahmen unter

Belastung zu. Zwei Patienten gaben starke Schmerzen bei Rotationsbewegungen in der gestreckten Hüfte an; 4 Patienten hinkten und in einem Fall musste das betroffene Bein mit Stöcken entlastet werden; 4 Patienten beklagten zusätzliche nächtliche Schmerzen.

Bei der klinischen Untersuchung ließ sich bei allen Patienten bei 90° Flexion der Hüfte durch gleichzeitige forcierte Innenrotation und Adduktion ein plötzlicher, starker Leistenschmerz auslösen (positiver Impingementtest [24]). Bei 2 Patienten zeigte sich ein positives Drehmann-Zeichen vor Erreichen einer Flexion von 90° ; 3 Patienten zeigten einen Schmerz bei Abduktion des gestreckten Beins. Die Flexion betrug durchschnittlich 95° (85 – 120°), die Extension 0° . Die Innenrotation betrug durchschnittlich 15° (10 – 25°), die Außenrotation 26° (10 – 45°). Die Abduktionsfähigkeit lag bei durchschnittlich 29° (10 – 50°), die Adduktion 20° (10 – 30°). Bei 4 Patienten bestand eine Verkürzung des Beins um 1–2 cm.

Sämtliche Frakturen waren vollständig geheilt. In einem Fall bestand ein ca. 1 cm durchmessender Konturdefekt in der Tragzone der Femurkopfkalotte, sodass hier eine stattgehabte partielle Femurkopfnekrose nicht ausgeschlossen werden kann. In allen Fällen zeigte sich eine Retrotorsion des Femurkopfes. Diese betrug durchschnittlich 20° (10 – 40° , **Abb. 1, 2a**) Bei 3 Patienten zeigte sich zusätzlich eine Valgusstellung, bei 2 Patienten eine Varusstellung des Kopfes gegenüber dem Hals. Bei 2 weiteren Hüften war eine Varusabkippung zuvor durch eine sog. Umlagerungsosteotomie aufgerichtet worden.

Bei der Untersuchung der Röntgenbilder auf eventuelle bereits vor dem Zeitpunkt der Fraktur bestehende Deformitäten des Hüftgelenks fiel bei 5 der 10 operierten Patienten in der a.-p.-Aufnahme des Beckens eine *Coxa profunda* auf [27].

Befunde im Kopf-Hals-Übergangsbereich, wie etwa ein asphärischer Hüftkopf, die auf ein vorbestehendes VFAI rückschließen lassen, ließen sich auf den vorhandenen Röntgenbildern nicht sicher nachweisen.

Im Arthro-MRT zeigte sich bei allen 5 untersuchten Patienten eine Ablösung des acetabulären Knorpels vom Labrum im kranial-ventralen Impingementbe-

reich. In allen Fällen war eine verstrichene Kontur des Kopf-Hals-Übergangs ventral, in einem Fall sogar einen negativen Offset im Kopf-Hals-Übergang (s. unten) zu sehen. In 2 Fällen fand sich ein ventraler Knochenwulst im Kopf-Hals-Übergangsbereich. Bei 2 der 5 durchgeführten MRT-Untersuchungen zeigte sich bereits eine anterolaterale Migration des Femurkopfes, was auf eine bereits fortgeschrittene acetabuläre Knorpelschädigung schließen lässt (**Abb. 2b**; **Tabelle 1**)

Intraoperative Befunde

In allen Fällen bestätigte sich ein fehlender anteriorer oder anterolateraler Offset zwischen Femurkopf und Schenkelhals als Ursache des Impingements. Bei 5 Patienten fanden sich zudem Knochenappositionen an der mit dem Pfannenrand in Kontakt stehenden Stelle des Schenkelhalses (**Abb. 3a**). Bei 3 Patienten war der Offset negativ, d. h., der Schenkelhals steht im Kopf-Hals-Übergangsbereich über.

Bei einem Patienten reichte der Offsetverlust nach eingestauchter Fraktur bis weit nach dorsal, bei zweien ließ sich ein zusätzliches extraartikuläres Impingement zwischen Trochanter major und dorsalem Pfannenrand nachweisen, was Schmerzen in Abduktion und Außenrotation des gestreckten Beins bei diesen Patienten erklärt.

Bei einem Patienten zeigte sich intraoperativ ein primär asphärischer Femurkopf, d. h. eine bereits vor der Fraktur bestehende Deformität. Bei diesem Patienten war die Fraktur nach Verschraubung zunächst nicht geheilt, sondern erst nach einer valgusierenden Korrekturosteotomie, die eine größere impingementfreie Beweglichkeit gestattete.

Der pfannenrandnahe acetabuläre Knorpel war im Bereich des Impingements stets geschädigt, wobei die Tiefe der Schädigung bei 3 Patienten bis zu 1,5 cm betrug. Bei 2 Patienten fanden sich zusätzlich femorale Knorpelläsionen peririfoveolär. Bei einer Patientin fand sich nach Schenkelhalstrümmerfraktur bei einem Hochgeschwindigkeitstrauma eine durch das Impingement nicht erklärte Ablösung eines Großteils des den Kopf bedeckenden Knorpels, während der subchondrale Knochen unauffällig war.

Unfallchirurg 2005 · 108:263–273
DOI 10.1007/s00113-004-0886-8
© Springer Medizin Verlag 2005

A. Strehl · R. Ganz

Ventrales femoroacetabuläres Impingement nach geheilter Schenkelhalsfraktur

Zusammenfassung

Fragestellung. Darstellung des ventralen femoroacetabulären Impingements (VFAI) als Ursache persistierender schmerzhafter Bewegungseinschränkungen und fortschreitender Gelenkschädigung nach geheilter Schenkelhalsfraktur sowie der Ergebnisse nach operativer Therapie des VFAI.

Methodik. Bei 11 Patienten wurde ein VFAI mit bewegungs- und belastungsabhängigen Leistenschmerzen nach in Retrotorsion geheilter Schenkelhalsfraktur vermutet und nativröntgenologisch sowie mit radialer Arthro-MRT-Untersuchung bestätigt. Mit chirurgischer (Sub-)Luxation des Hüftgelenks wurde das Impingement of-

fen überprüft und durch Wiederherstellung der Kontur des anterioren Übergangs zwischen Femurkopf und Schenkelhals beseitigt.

Ergebnisse. Bei sämtlichen Patienten zeigte sich eine Abflachung der Kontur des ventralen Kopf-Hals-Übergangs und ein dadurch hervorgerufenes Cam-Impingement mit konsekutiver Schädigung des pflanzenrandnahen acetabulären Knorpels. Bei der Nachuntersuchung 5 Jahre postoperativ fand sich eine deutliche Besserung der Symptomatik ohne Zunahme der Gelenkschädigung.

Schlussfolgerung. Bei chronischen Beschwerden nach geheilter Schenkelhals-

fraktur ohne Kopfnekrose ist an die Möglichkeit eines VFAI durch Retrotorsion des Kopfes gegenüber dem Hals zu denken. Die durch VFAI hervorgerufene Symptomatik lässt sich durch chirurgische Optimierung des Kopf-Hals-Offset längerfristig verbessern. Ein bereits entstandener Gelenkschaden lässt sich allerdings kaum angehen. Eine Schenkelhalsfraktur sollte anatomisch reponiert werden, um der Arthroseentwicklung vorzubeugen.

Schlüsselwörter

Femoroacetabuläres Impingement · Schenkelhalsfraktur · Knorpelläsion · Labrumläsion · Chirurgische Hüftluxation

Anterior femoroacetabular impingement after healed femoral neck fractures

Abstract

Objectives. To describe anterior femoroacetabular Impingement (AFAI) as a cause of persistent painful loss of motion and progressive joint-destruction in patients with a healed femoral neck fracture, and to evaluate results after its surgical treatment.

Methods. Eleven patients with groin pain elicited by motion and exertion following a healed femoral neck fracture were diagnosed clinically, by conventional radiographs and radial Arthro MRI with AFAI. During surgical subluxation or dislocation of the hip joint the impingement was visually verified and eliminated by re-shaping the anterior contour of the head-neck-junction.

Results. All patients presented a flat contour of the anterior head-neck-junction

causing a cam-type impingement with subsequent damage of the anterior-superior acetabular cartilage adjacent to the rim. These chondral changes result from the repetitive compression and shear forces between the flattened head-neck junction and the acetabular cartilage in flexion and internal rotation. At five year follow-up a clear improvement of the symptoms was observed without any signs of progressive joint destruction.

Conclusion. When chronic pain after a healed femoral neck fracture without necrosis of the femoral head occurs, the possibility of an AFAI caused by retrotorsion of the proximal fragment should be taken into consideration. The symptoms of AFAI

can be relieved by surgical correction of the femoral head-neck-offset. The existing damage of the acetabular cartilage originated by the impingement at the time of surgery can hardly be improved. Therefore anatomical fracture reduction should be performed in order to prevent the development of osteoarthritis. Pre-existing deformities of the joint should be treated at the time of operative fracture treatment.

Keywords

Femoroacetabular impingement · Femoral neck fracture · Cartilage lesion · Labral lesion · Surgical dislocation of the femoral head

Hier steht eine Anzeige
This is an advertisement

Tabelle 1

Präoperativer Status

Patienten	Geschlecht	Alter bei Fraktur [Jahre]	Art der Fraktur	Behandlung der Fraktur und Datum	Schmerz	Flexion/Extension [°]	Innen-/Außenrotation [°]	Abduktion/Adduktion [°]	Vorderer Impingementtest	Sonstige Beschwerden	Zeit zwischen Fraktur und Operation [Monate]	
1	GA	W	34	Mediale SHF li 6/85	Konservativ	Bei Innenrotation, belastungsabhängig inguinal	95–0–0	25–0–45	40–0–30	Positiv		22
2	WC	W	39	Mediale SHF li 6/95	Verschraubung 06/95	Leistenschmerz bei Flexion und Rotation, Hinken	90–0–0	20–0–30	20–0–10	Positiv	Drehmann-Zeichen ab 60° Flexion	31
3	EM	W	25	Mediale SHF re 12/97	Konservativ	Bei Bewegungen, v. a. Rotationschmerz	100–0–0	10–0–15	30–0–20	Positiv		7
4	TN	W	36	Laterale Schenkelhalstrümmerfraktur 5/95 bei Autounfall (Polytrauma)	Offene Reposition u. Osteosynthese 06/95	Belastungsschmerz, Gehen nur an Stöcken, maximale Gehdauer 30 min	90–0–0	10–0–10	10–0–10	Positiv	Knie- und Fußschmerzen nach Frakturen dort	20
5	BT	M	20	Laterale SHF li 4/88	Schraubendosteosynthese 4/88, Refraktur 6/88, dann Winkelplatten-OS	Bei Flexion mit Abduktion und längerer Belastung	90–0–0	15–0–20	25–0–15	Positiv	Verzögerte Heilung und Schraubenbruch nach 16 Monaten	118
6	LF	W	13	Mediale SHF li 85	Schraubendosteosynthese in Varus, ME 86,	Belastungsabhängige Leistenschmerzen	90–0–0	20–0–20	50–0–10	Positiv	Fragliche partielle Kopfnekrose	152
7	LR	W	26	Mediale SHF li 1/97	Schraubendosteosynthese 01/97, Umlagerungsosteotomie 05/97 wegen Pseudarthrose	Permanenter Schmerz inguinal, auch nachts	90–0–0	20–0–25	35–0–25	Positiv		16
8	JP	M	46	Mediale SHF li 4/96	Schrauben 04/96, Dorsalabkippung	Inguinale Schmerzen bei Flexion	85–0–0	10–0–30	20–0–10	Positiv	Vorbestehende AVK-artige Schmerzen linkes Bein	40
9	SD	W	64	Mediale SHF li 2/96	Schraubendosteosynthese, ME 06/98 ausserh	Inguinale Schmerzen	120–0–0	20–0–30	30–0–20	Positiv	Schmerzen Trochanter wegen Schrauben	
10	DM	W	37	Mediale Abduktionsfraktur re 2/99	Konservativ	Belastungs- und Bewegungsschmerzen inguinal	120–0–0	10–0–25	40–0–30	Positiv	Impingement auch kontralateral	24
11	MK	W	28	Mediale Abduktionsfraktur re 9/96	Konservativ	Belastungsabhängig inguinal, Nachtschmerz	95–0–0	15–0–30	45–0–30	Positiv		58

re rechts, li links, M männlich, W weiblich.

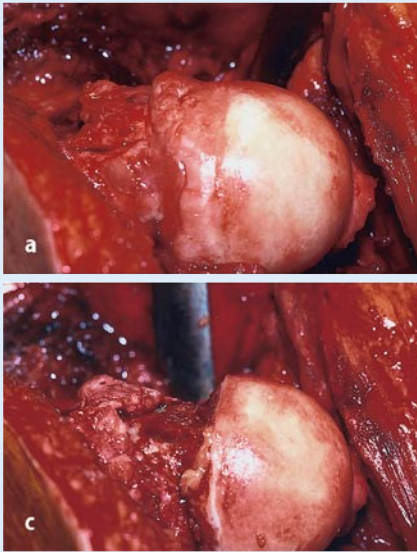


Abb. 3 ◀ **Intraoperative Bilder (Patient 2):**
a Luxierter Hüftkopf; deutlich erkennbare
ossäre Anbauten im Kopf-Hals-Übergang.
b Blick in das Acetabulum (Bildmitte) bei
luxiertem Hüftkopf (im Vordergrund):
ventrale Ablösung des Knorpels vom
knöchernen Acetabulum. c Nach der
chirurgischen Wiederherstellung des
Kopf-Hals-Offsets

Bereits im MRT dargestellte Knorpel-schäden fanden sich stets auch intraope-rativ, wobei der intraoperativ festgestellte Schaden in allen Fällen größer war als der im MRT direkt nachweisbare.

Die operative Therapie bestand in al-len Fällen in einer Verbesserung des ven-tralen Kopf-Hals-Offsets durch Abtragen der knöchernen Vorsprünge und Wieder-herstellen der Taillierung in diesem Be-reich (s. ▣ **Abb. 3**). Bei fortgeschrittener acetabulärer Knorpelablösung wurde die-ser débridiert und der subchondrale Kno-chen im Sinne von Pridie-Bohrungen ange-bohrt. Bei 3 Patienten war wegen zusätz-lichem extraartikulärem Impingement zwi-schen Trochanter major und Acetabulum-hinterwand bzw. lateralem Impingement bei Varusfehlstellung des Kopffragments zudem eine Valgisationsosteotomie und in einem Fall eine relative Verlängerung des Schenkelhalses durchgeführt worden (▣ **Tabelle 2**).

Nachuntersuchung

Acht der 10 operierten Patienten berich-teten über eine anhaltende deutliche Ver-besserung der Beschwerdesymptomatik; 4 von diesen sind völlig beschwerdefrei, bei den anderen bestehen noch reduzier-te Leistenschmerzen nach stärkerer Be-lastung, bei Wetterumschwung und in einem Fall auch zeitweilig nachts. Eine Patientin beschreibt ein Sistieren der Be-schwerden auf dem präoperativen Niveau 4,5 Jahre postoperativ.

Bei der Patientin mit der posttraumati-schen großflächigen Ablösung des Femurkopfkorpels bestand eine Beschwerdebesserung für ein halbes Jahr, danach nahmen die Schmerzen wieder kontinu-ierlich zu. Zum Zeitpunkt der Nachunter-suchung musste hier bei röntgenologisch vollständigem Aufbrauch des Gelenk-spalts aufgrund der sekundären Arthro-se eine Hüfttotalprothese implantiert wer-den. Die Resultate können daher im Fol-genden nicht berücksichtigt werden. Eine eventuelle Nekrose dieses Hüftkopfes als Ursache des Gelenkspaltverlusts war weder radiologisch noch am resezierten Hüftkopf nachzuweisen.

Keiner der Untersuchten zeigte ein hin-kendes Gangbild; 3 berichteten über ein Hinken nach langdauernder Belastung. In keinem Fall zeigte sich ein positives Drehmann-Zeichen. Die Flexion betrug im Mittelwert 100° (90–120, Durchschnitt 104°), die Extension 0°. Die Innenrotation betrug im Mittel 20° (5–30, Durchschnitt 19°), die Außenrotation 20° (5–60, Durch-schnitt 31°). Die Abduktion betrug im Mit-tel 40° (30–50, Durchschnitt 39°), die Ad-duktion 20° (10–30, Durchschnitt 18°). Der ventrale Impingementtest war bei 6 Pati-enten negativ, bei zweien mit persistieren-den leichten Beschwerden jeweils 4,5 Jah-re postoperativ weiterhin positiv.

Bei einem Patienten mit intertrochantä-rer Osteotomie zeigte sich im postoperati-ven Verlauf ein Bruch der proximalen Plat-tenschraube ohne Dislokation bei einem sonst guten klinischen Ergebnis. Da eine

Frakturheilungsstörung nicht auszuschlie-ßen war, wurde eine Dekortikation und ein Wechsel der Platte durchgeführt. Der Patient ist heute völlig beschwerdefrei; die Osteotomie verheilt. Sonst traten in kei-nem Fall intra- oder postoperative Kom-plikationen auf.

Im Röntgenbild zeigt sich bei keinem operierten Gelenk eine Verschmälerung des Gelenkspalts. Bei einer Patientin mit Coxa profunda [27] zeigt sich 15 Jahre post-operativ bei auf der operierten Seite unver-ändert weitem Gelenkspalt auf der Gegen-seite eine deutliche Verschmälerung des-selben. Bei einem völlig beschwerdefrei-ten Patienten zeigte sich eine minimale os-säre Apposition am Kopf-Hals-Übergang 4,5 Jahre postoperativ.

Anzeichen für eine Nekrose des Femurkopfes fanden sich in keinem der Fäl-le. Der vorbeschriebene Konturdefekt des Femurkopfes in einem Hüftgelenk hat sich im Verlauf von 5 Jahren nicht verändert (▣ **Tabelle 3**).

Diskussion

Das Impingement zwischen Pfannenrand und Schenkelhals nach Schenkelhalsfrak-tur wurde bereits mehrfach beschrieben [2, 5, 8, 9, 12, 17, 19, 25]. Je nach Dislokation des Kopffragments oder der Position von ossären Anbauten kann es ventral, lateral oder sogar dorsal auftreten und eine Ur-sache für persistierende Schmerzen nach ei-ner knöchern geheilten Schenkelhalsfrak-tur darstellen.

Die hervorgerufenen Beschwerden sind abhängig vom Ort des Impingements [5, 19, 25]. Beim VFAI bestehen charakte-ristischerweise Leistenschmerzen, seltener auch trochantäre Schmerzen. Während der klinischen Untersuchung sind die Schmerzen durch den vorderen Impinge-menttest [9, 24] auslösbar: in 90° Flexion wird das Bein im Hüftgelenk ruckartig in-nenrotiert, was zu einem Anschlagen des Schenkelhalses an den Pfannenrand führt. Verstärkt wird die Schmerzprovokation durch gleichzeitige Adduktion, da hierbei der Pfannenrand dem Schenkelhals noch näher kommt.

Das anteriore oder anterolaterale Im-pingement kann durch Varusposition oder Retrotorsion des Kopffragments und die daraus resultierende Abflachung des

Tabelle 2

Radiologischer, MR- und intraoperativer Befund

Konventionelle Röntgenbilder	Arthro-MRT	Ort des Impingements	Grund des Impingements	Intraartikulärer Schaden	Operative Therapie	Operationsdatum
1 Retrotorsion des Kopfes, Coxa profunda		Ventral	Ventraler ossärer Wulst, der ab 70° am Pfannenrand ansteht	Knorpel pfannenrandnah abradiert, Labrumläsion	Resektion des Osteophyten, Offsetverbesserung	04/87
2 Retrotorsion des Kopfes, Coxa profunda	(Schrauben)	Ventral	Fehlender ventr. Offset, sattelförmige Knochenapposition ventral	Knorpel bis 1,5 cm tief abradiert Kopfknorpel intakt, Labrumunterflächenläsion	Offsetkreation, Débridement des abgelösten Pfannenknorpels	01/98, ME 11/99
3 Retrotorsion des Kopfes	Normales MRT: Labrum-Unterflächen-Läsion	Ventral	Fehlender Offset ventral, Kopf subluxiert in Flex/IR	Knorpelablösung Acetabulum ventrokranial, Knorpelläsion Femurkopf in Belastungszone	Offsetkreation, Anfrischen des Femurkopfknorpels	06/98
4 Retrotorsion des Kopfes, Coxa profunda	(Schrauben)	Ventral, ventrolateral	Negativer Offset, zusätzl. extraartikuläres Impingement Trochanter/Pfannenrand in Abd/AR	Große Knorpelläsionen am Kopf durch Unfalltrauma (dorsokaudal und lateral kein Knorpel), Pfannenknorpel intakt	Offsetkreation ventrolateral, Valgisationsosteotomie 25°	09/97, ME 11/89
5 Retrotorsion + Caput varum, Coxa profunda	(Metall)	Ventrolateral und lateral	Fehlender Offset anterolateral bis dorsal, primär asphärischer Hüftkopf	Knorpelschaden ventrolateral bis 2 mm, kranial der Fovea fehlt 0,5 cm Areal Kopfknorpel	Offsetkreation von anterolateral bis dorsal, Valgisationsosteotomie 20°	02/98, Plattenwechsel 06/99
6 Retrotorsion + Caput varum	Ventraler Schenkelhals-osteophyt, Knorpeldefekt und Labrumschaden 1:00 bis 2:00, anterolaterale Subluxation	Ventral	Fehlender Offset anterolateral	Knorpelablösung ventrolateral bis 1,5 cm Tiefe, Knorpelläsionen am Pol des Kopfes	Offsetkreation ventrolateral, Valgisationsosteotomie	06/98
7 Retrotorsion des Kopfes, kurzer, verbreiteter Schenkelhals	(Platte)	Ventral	Starke Kallusbildung nach Frakturheilung anteroventral, fehlende Taillierung	Knorpelmalazie 2 mm, unruhige Knorpeloberfläche in Kopf und Pfanne, Labrumunterflächenriss 12:00 bis 3:00	Offsetverbesserung ventral und ventrolateral, Entfernen von Kallusverbreiterung dorsomedial	05/98 Luxation, 5/97 Osteotomie 30°
8 Retrotorsion des Femurkopfes	Knorpelschädigung ventral sowohl Acetabulum als auch Femurkopf, anterolat. Subluxation	Ventral	Lineare dorsokaudale Verschiebung und Angullierung des Femurkopf, negativer Offset Kopf-Hals	Bis 1,5 cm tiefe Knorpelläsion von 9:00 bis 13:30	Offsetkreation	08/99, 11/00 ME
9 Retrotorsion des Kopfes		Ventral	Kein offset zwischen Kopf und Hals			Keine
10 Retrotorsion + Caput valgum, Coxa profunda	Konventionelles MRT: lineare Dorsalverschiebung des Kopfes mit negativem Offset ventral	Ventral	Negativer Offset, Bump an ventral Kopf-Hals-Übergang	Labrumvernarbung 12:00 bis 4:00, Knorpel angrenzend bis 8 mm abradiert	Offsetkreation	02/01
11 Retrotorsion + Caput valgum	Retrotorsion 20°, ventrale Taille aufgehoben, wenig Knorpelschaden	Ventral	Fehlender Offset bei Retrotorsion, Anterolateraler Höcker am Kopf-Hals-Übergang	Knorpel zwischen 12.30 und 3.00 h bis 1 cm vom Knochen abgelöst	Offsetoptimierung und relative Schenkelhalsverlängerung, Débridement Acetabulum	07/02

Tabelle 3

Nachuntersuchung

Datum	Schmerzen	Flexion/ Extension	Innen-/ Außen- rotation	Abduktion/ Adduktion	Vorderer Impingement- test	Sonstige Beschwerden	Röntgenbefund	Zeitintervall Ope- ration/Nachunter- suchung [Monate]
1	1/03 tel Weniger als präoperativ, bei Belastung Leistenschmerz	110-0-0	20-0-30	40-0-20	Negativ	LWS-Degeneration, Ischialgien, Depression	Gelenkspalt weiter als Gegenseite, weniger Pfannenrandosteophyten als Gegenseite	177
2	12/02 Weniger als präoperativ, in Hocke, Anlaufschmerz, selten nachts	95-0-0	20-0-20	30-0-15	Negativ		Keine Veränderung	58
3	1/03 tel Ähnlich wie präoperativ, bei Drehbewegungen, Gehen >1 h problemlos, Anlaufschmerz, Beweglichkeit besser	100-0-0	20-0-20	40-0-10	Positiv	Ohne Schuhe abends leichtes Hinken, Schmerzen bei Adduktion	Keine Veränderung	53
4	1/03 Postoperativ ca. 1/2 Jahr weniger Schmerz, jedoch dann erneute Zunahme, wieder Gehstützen	70-0-10	5-0-5	20-0-10	Positiv	Gelenkdestruktion; Hüft-TP 1/03	Vollständiger Aufbrauch des Gelenkspalts	64
5	12/02 Keine	100-0-0	15-0-20	50-0-20	Negativ	Beine übereinanderschlagen unmöglich	Minimaler Osteophyt am Kopf-Hals-Übergang	50
6	2/03 tel Keine	120-0-0	20-0-50	40-0-20	Negativ	Rückenschmerz, hinken bei starker Müdigkeit	Keine Veränderungen	56
7	1/03 Weniger als präoperativ, nach 3 h laufen Schmerz in Leiste, Anlaufschmerz	100-0-0	30-0-60	40-0-20	Positiv	Hinken bei Müdigkeit	Unverändert, vorstehende Trochanterschrauben	56
8	1/02 Keine	90-0-0	10-0-10	30-0-10	Negativ	PAVK-ähnliche Beschwerden	Ossifikationen perikapsulär, Gelenkspalt weit	40
9	2/03 tel Nicht zugenommen				Positiv	Leistenschmerzen, mäßige Trochanterschmerzen		
10	11/02 tel Keine	120-0-0	20-0-35	40-0-30	Negativ	Schmerzfreie Gehstrecke 3 km, Beine übereinanderschlagen nicht möglich		21
11	01/03 Verringert	90-0-0	15-0-5	30-0-20	Positiv		Keine Veränderungen	6

Kopf-Hals-Übergangs oder durch dem Schenkelhals ventral aufsitzende ossäre Strukturen bedingt sein. Auch bereits vor der Fraktur bestehende Deformitäten, wie z. B. ein asphärischer Hüftkopf, können hierbei eine Rolle spielen [2], was sich in einem unserer Fälle nachweisen ließ.

Der un- oder gar negativ taillierte Übergangsbereich tritt bei Flexion ins Gelenk ein und abradiert den acetabulären Knorpel von der Unterfläche des primär unbeteiligten Labrum und von der knöchernen Basis. Dies wird als „Cam- (Nockenwellen-) Effekt“ beschrieben [9, 12, 17]. Die durch das Impingement hervorgerufenen typischen Schmerzen sind dem mobil gewordenen Labrum zuzuschreiben, das nozizeptive Nervenfasern enthält [18]. Die Läsion des Labrums wird mit der Entwicklung von Koxarthrose in Zusammenhang gebracht [1, 26]. Seine Resektion führt zu Schmerzreduktion [3, 6], behebt allerdings nicht die Ursache.

Eine chirurgische Behandlung des Impingement durch Arthrotomie und Resektion entspricht eigentlich den Maßnahmen, welche bereits 1909 durch Whitman für die Epiphysiolysis capitis femoris durchgeführt und 1957 von Heyman et al. [16] ausführlich beschrieben wurden. Die Gelenkschädigung wird hier im Grunde durch denselben Mechanismus hervorgerufen [22].

Wenn zusätzlich zum VFAI noch eine Coxa profunda [27], also eine überdurchschnittlich tiefe Gelenkpfanne und somit eine verstärkte Überdachung des Femurkopfes vorliegt, wie dies bei 5 der 10 operierten Patienten der Fall war, entsteht zusätzlich ein Pincer- (oder Beißzangen-)Impingement [9, 12]. Dadurch kommt es bei den Bewegungen Flexion, Innenrotation und Adduktion zu einem linearen Kontakt zwischen Schenkelhals und dem Acetabulumrand, da der letztere weiter übersteht als dies bei einer normalen Morphologie der Fall wäre.

Inwieweit eine Coxa profunda durch frühzeitiges Anschlagen des Schenkelhaltes an den Acetabulumrand sogar die Fraktur begünstigen kann, lässt sich nicht beweisen. Plausibel erscheint diese Möglichkeit besonders bei Abduktionsfrakturen, um die es sich bei 2 der 10 operierten Patienten handelte.

Es ist bekannt, dass eine suboptimale Frakturreposition nach dislozierten Schen-

kelhalsfrakturen zu schlechten postoperativen Ergebnissen führen kann [29]. Zur Korrektur solcher Fehlstellungen des Femurkopfs nach ausgeheilten Frakturen wurden entsprechende Osteotomien vorgeschlagen [20]. Zur Korrektur des ventralen Impingements käme eine valgisierende oder flektierende Osteotomie in Betracht, die den Femurkopf nach anterolateral bringt und somit den Abstand zwischen Acetabulumvorderwand und ventralem Schenkelhals vergrößert [11].

Die Möglichkeit einer konservativen Therapie des VZAI besteht nicht, da der erwähnte Impingementmechanismus bei unvermeidbaren alltäglichen Bewegungen ausgelöst wird.

Transarthroskopisch lässt sich zwar eine osteophytäre Auflagerung am Schenkelhals beseitigen und der Offset kann ebenfalls angegangen werden, jedoch die Möglichkeit der Überprüfung der Korrektur durch intraoperatives Bewegen des Gelenks besteht nicht. Aufgrund der eingeschränkten Übersicht besteht die Gefahr einer inkompletten Korrektur. Daher führen wir diese Eingriffe bei noch wenig bekannten pathologischen Zusammenhängen und komplexeren Fehlformen (Retrotilt des Kopfes) bevorzugt über die oben genannten offenen Zugänge durch. Bei räumlich umschriebener Problematik und guter Vorabklärung ist aber zunehmend eine arthroskopische Lösung möglich.

Unsere Maßnahmen hatten jeweils das Ziel, das Bewegungsspiel zu vergrößern. Entsprechend zeigt sich im postoperativen Verlauf ein vergrößerter Bewegungsumfang und vor allem eine deutlich schmerzfreiere Beweglichkeit der Gelenke. Auch mehrere (durchschnittlich 5) Jahre postoperativ sind die Schmerzen bei allen Patienten, die noch keinen allzu starken intraartikulären Knorpelschaden aufwiesen, deutlich gebessert. Auch röntgenologisch zeigten sich keine Veränderungen des Gelenkspalts oder osteophytäre Anbauten als Zeichen einer fortschreitenden Arthrose. Operativ kann durch die Offsetverbesserung eine weitere Destruktion des Gelenks durch das Impingement verhindert werden, bereits entstandene Schäden am acetabulären Knorpel können jedoch nicht rückgängig gemacht werden. Dies kann eine Erklärung für den bei der Nachuntersuchung in 2 Fällen auch nach

4,5 Jahren noch positiven Impingementtest sein.

Das Ziel muss sein, bereits bei der Versorgung einer Schenkelhalsfraktur eine anatomische Reposition sowohl in der a.-p.- als auch axialen Ebene zu erreichen, um ein Impingement von vornherein zu verhindern. Sollte dennoch eine Retroposition resultieren, ist bei Beschwerden an das Impingement zu denken und ggf. eine frühzeitige Korrektur erforderlich, um einer Schädigung des Gelenkknorpels und damit der Arthroseentwicklung vorzubeugen.

Eine bereits vorbestehende Deformität des Hüftgelenks sollte, um ein späteres Impingement oder gar eine Pseudarthrosenbildung [2] zu vermeiden, möglichst zum Zeitpunkt der operativen Frakturversorgung mitbehandelt werden. Mit bewegungsfördernden Maßnahmen ist bei Verdacht auf ein Impingement Zurückhaltung geboten.

Korrespondierender Autor

Dr. A. Strehl

Universitätsklinik für Orthopädische Chirurgie, Inselspital, CH-3010 Bern, Schweiz

Interessenkonflikt: Keine Angaben

Literatur

1. Altenberg A (1977) Acetabular labrum tears: A cause of hip pain and degenerative arthritis. *South Med J* 70: 174–175
2. Beck M, Ganz R (2004) Femoro-acetabular impingement as factor in the development of non-union of the femoral neck. *J Orthop Trauma* 2004
3. Conn K, Villar R (1998) Die Labrumläsion aus der Sicht eines arthroskopischen Hüftchirurgen. *Orthopädie* 27: 699–703
4. Eijer H, Leunig M, Mahomed N, Ganz R (2001) Cross-table lateral radiographs for screening of anterior femoral head-neck offset in patients with femoro-acetabular impingement. *Hip Intern* 11 (1): 37–41
5. Eijer H, Myers S, Ganz R (2001) Anterior Femoroacetabular Impingement After Femoral Neck Fractures. *J Orthop Trauma* 15 (7): 475–481
6. Fitzgerald R (1995) Acetabular labrum tears: Diagnosis and treatment. *Clin Orthop* 311: 60–68
7. Ganz R (2003) Chirurgische Luxation des Hüftgelenks bei Erwachsenen. In: Wirth CJ, Zichner L (Hrsg) *Orthopädie und Orthopädische Chirurgie, Bd 6: Becken und Hüfte*. Thieme, Stuttgart, S 205–212
8. Ganz R, Bamert P, Hausner P, Isler B, Vrevec F (1991) zervikoacetabuläres Impingement nach Schenkelhalsfraktur. *Unfallchirurg* 94: 172–175
9. Ganz R, Beck M, Leunig M, Nötzli HP, Siebenrock KA (2003) Femoroacetabuläres Impingement in: Wirth CJ, Zichner L (Hrsg) *Orthopädie und Orthopädische Chirurgie, Bd 6: Becken und Hüfte*. Thieme, Stuttgart, S 191–205

10. Ganz R, Gill T-J, Gautier E, Ganz K, Krügel N, Berlemann U (2001) Surgical dislocation of the adult hip. *J Bone Joint Surg Br* 83: 1119–1124
11. Ganz R, MacDonald S (1997) Indications and modern technique of proximal femoral osteotomies in the adult. *Semin Arthroplasty* 8: 38–50
12. Ganz R, Parvizi J, Beck M, Leunig M, Nötzli H, Siebenrock KA (2003) Femoroacetabular impingement: A cause for osteoarthritis of the hip. *Clin Orthop* 417: 112–120
13. Gautier E, Ganz K, Krügel N, Gill T, Ganz R (2000) Anatomy of the medial femoral circumflex artery and its surgical implications. *J Bone Joint Surg Br* 82: 679–683
14. Gibson A (1950) Posterior exposure of the hip joint. *J Bone Joint Surg Br* 32 (2): 183–186
15. Gill T, Sledge J, Ekkernkamp A, Ganz R (1998) Intraoperative assessment of femoral head vascularity after femoral neck fracture. *J Orthop Trauma* 12: 474–478
16. Heyman C, Herndon C, Strong J (1957) Slipped femoral epiphysis with severe displacement. *J Bone Joint Surg Am* 39: 293–303
17. Ito K, Minka-II M, Leunig M, Werlen S, Ganz R (2001) Femoroacetabular Impingement and the cam-effect. *J Bone Joint Surg Br* 83: 171–176
18. Kim Y, Azuma H (1995) The nerve endings of the acetabular labrum. *Clin Orthop* 320: 176–181
19. Klaue K, Durnin C, Ganz R (1991) The acetabular rim syndrome. *J Bone Joint Surg Br* 73: 423–429
20. Knopp W, Muhr G, Rehn J (1989) „Prognostische“ Analyse aus Spätergebnissen trochantärer Femurosteotomien nach posttraumatischen Fehlstellungen. *Unfallchirurg* 92: 577–583
21. Lequesne M, de Seze S (1961) Le faux profil du bassin: nouvelle incidence radiographique pour l'étude de la hanche. *Rev Rhum Mal Osteoarthritique* 28: 643–652
22. Leunig M, Fraitzel CR, Ganz R (2002) Frühe Schädigung des acetabulären Knorpels bei der Epiphysiolysis capitis femoris. *Orthopäde* 31: 894–899
23. Locher S, Werlen S, Leunig M, Ganz R (2002) Arthro-MRI mit radiärer Schnittsequenz zur Darstellung der präradiologischen Hüftpathologie. *Z Orthop* 140: 1–5
24. MacDonald SJ, Garbuz D, Ganz R (1997) Clinical evaluation of the symptomatic young adult hip. *Semin Arthroplasty* 8: 3–9
25. Mascard E, Berlemann U, Ganz R (1997) The posterior femoro-acetabular impingement: Diagnosis and preliminary results after surgical treatment. *Semin Arthroplasty* 8 (1): 73–81
26. McCarthy J, Noble P, Schuck M, Wright J, Lee J, Otto E (2001) The Aufranc award: The role of labral lesions to development of early degenerative hip disease. *Clin Orthop* 393: 25–37
27. Ruelle M, Dubois JL (1962) La malformation protrusive et sa complication arthrosique 1. Symptomatologie radiologique et clinique. *Étiopathogénie. Rev Rhum* 9: 476–489
28. Schneeberger A, Murphy S, Ganz R (1997) Die di-gastrische Trochanterosteotomie. *Operat Orthop Traumatol* 9: 1–15
29. Sochart D (1998) Poor results following internal fixation of displaced subcapital femoral fractures: complacency in fracture reduction. *Arch Orthop Trauma Surg* 117: 379–382

10 Jahre Evidenzbasierte Gesundheitsversorgung
Aus Anlass des 10-jährigen Bestehens des Ärztlichen Zentrums für Qualität in der Medizin (www.azq.de) fand am 3.3.2005 in Berlin ein Internationales Symposium statt. 233 Experten auf dem Gebiet der Qualitätssicherung, evidenzbasierten Medizin und Gesundheitspolitik sind der Einladung des ÄZQ gefolgt. Die Vorträge beschäftigten sich mit der Darstellung von Ansprüchen an Qualität und Evidenzbasiertheit in der Medizin ebenso wie mit deren praktischen Umsetzung national und international.

In seinem Vortrag „Qualitätsarbeit von BÄK und KBV“ ging der Präsident der Berliner Ärztekammer, Dr. G. Jonitz auf die Gründungsvereinbarung des ÄZQ ein, die festschreibt, dass Qualitätssicherungsmaßnahmen in der Verantwortung der Ärzteschaft liegen müssen. Das ÄZQ hat im Verlauf seiner 10-jährigen Tätigkeit auf diesem Gebiet Verantwortung übernommen und wird mittlerweile, so der Leiter der Abt. Gesundheitsversorgung des Bundesministeriums für Gesundheit und Soziales Franz Knieps, als die Institution angesehen, die Evidenzbasierte Medizin im deutschen Gesundheitswesen etabliert hat.

Die Möglichkeiten und Grenzen von Qualitätsansprüchen an die Medizin waren Gegenstand des Beitrags von Herrn Prof. Encke, dem Präsidenten der Arbeitsgemeinschaft der Wissenschaftlichen und Medizinischen Fachgesellschaften (AWMF). Die Ansprüche, so Prof. Encke, liegen insbesondere in der Verbesserung der Aus-, Weiter- und Fortbildung, in der Umsetzung einer integrierten Versorgung, in der problemorientierten Zentrenbildung mit fachlicher Quervernetzung, in der Erarbeitung lokaler Behandlungspfade, in der Erarbeitung und Umsetzung von eigenen Leitbildern und in Maßnahmen zur Schaffung von Transparenz über Qualität, wie zum Beispiel Qualitätsberichte und Zertifizierungen. Grundlage hierfür bilden nach Meinung von Prof. Encke „evidenzbasierte“ Finanzierungsmodelle in der Politik und Selbstverwaltung, eine ideologiefreie Diskussion des Gesundheitssystems und eine ehrliche Aufklärung der Bevölkerung

über die materiellen Möglichkeiten und Grenzen unseres Gesundheitssystems.

Ein besonderes „Highlight“ war der Vortrag von Dr. JA Muir Gray, Direktor der National Electronic Library of Health der Universität Oxford, der auf die Wurzeln von Evidenzbasierter Medizin verweist, die in Deutschland liegen. Sein Motto ist „Knowledge is the enemy of disease“. Menschen brauchen „reines, klares“ Wissen ebenso, wie sie reines klares Wasser brauchen. Dr. Muir Gray kategorisiert 3 Typen generalisierten Wissens: das Wissen aus der Forschung (die Evidenz), das Wissen aus der Statistik und das Wissen aus der Erfahrung (von Patienten und Ärzten). Die Anwendung dessen, was wir wissen trägt dazu bei, (Behandlungs-) Fehler zu vermeiden, die Qualität der Gesundheitsversorgung zu beeinflussen, Patientenerfahrungen zu berücksichtigen und Fehler bei der Umsetzung neuer Evidenz in die Praxis zu vermeiden. Manchmal, und insbesondere wenn es sich um sehr seltene Erkrankungen handelt kann, so Dr. Muir Gray, die Evidenz auch darin bestehen, einen (den!) Experten für eine bestimmte Erkrankung zu kennen.

Alle Vorträge der Veranstaltung sind im Internetangebot des ÄZQ verfügbar: www.aeqz.de/aeqz/veranstaltungen/10Jahre/view

Korrespondenzadresse
Dr. Sylvia Sängler
Ärztliches Zentrum für Qualität in der Medizin
Wegelystraße 3/Herbert-Lewin-Platz
10623 Berlin
E-mail: saenger@azq.de