

Arthroskopische Befunde bei der chronischen Sprunggelenkinstabilität

Bandläsionen nach Distorsionstrauma am oberen Sprunggelenk (OSG) gehören zu den häufigsten Verletzungen im Sport, aber auch bei Alltagsunfällen [6]. Eine konservative Behandlung mit Orthese bzw. Stabilschuh und Physiotherapie führt bei vielen Patienten zu einer dauerhaften Beschwerdefreiheit [1, 2, 3, 5, 10]. Bei 20–40% der Patienten entsteht jedoch infolge der initialen Verletzung eine chronische Bandinstabilität am OSG mit rezidivierenden Distorsionen und Schmerzhaftigkeit [1, 2, 3, 5, 10]. Eine ähnliche Symp-

tomatik kann auch bei Patienten mit primärer Bandlaxizität, mehrheitlich beim weiblichem Geschlecht, auftreten.

Nach erfolglosen konservativen Behandlungsmaßnahmen stellt sich die Indikation zur operativen Bandrekonstruktion. Das Ausmaß der Instabilität in diesen Fällen klinisch und radiologisch exakt einzuschätzen, fällt jedoch oft schwer [11]. Moderne Schnittbildverfahren vermögen zwar die Weichteilstrukturen inklusive Kapsel und Bänder darzustellen, erlauben aber in der Regel keine konklusi-

ven Aussagen über deren funktionellen Zustand und sind auch teuer. Standardisierte operative Verfahren, meist zur isolierten Stabilisierung der lateralen Bänder, sind aber kritisch zu sehen, da der chronischen OSG-Instabilität häufig eine komplexe Rotationsinstabilität zugrunde liegt. Wie kürzlich gezeigt, sind die medialen Bandstrukturen häufig mitbetroffen und bedürfen ebenfalls einer operativen Behandlung [7, 8, 9].

Bislang gibt es erst wenige Berichte über die arthroskopischen Befunde beim

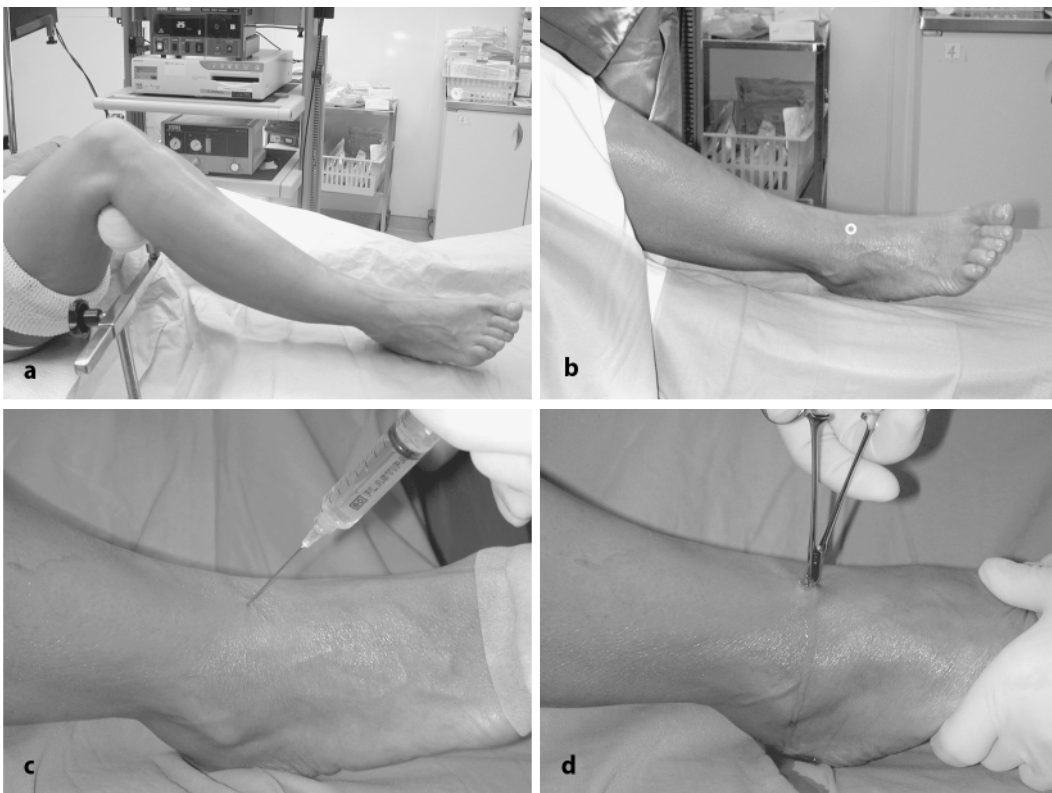


Abb. 1 ◀ a Lagerung des Patienten, b ventrales Portal zwischen Tibialis-anterior- und Extensor-hallucis-longus-Sehnen, c Punktion und Auffüllen des Gelenks mit NaCl, d nach oberflächlicher Inzision der Haut Spreizen der subkutanen Gewebeschichten mit einer kleinen Klemme, die bis ins Gelenk vorgeschoben wird (Gelenkflüssigkeit fließt aus)

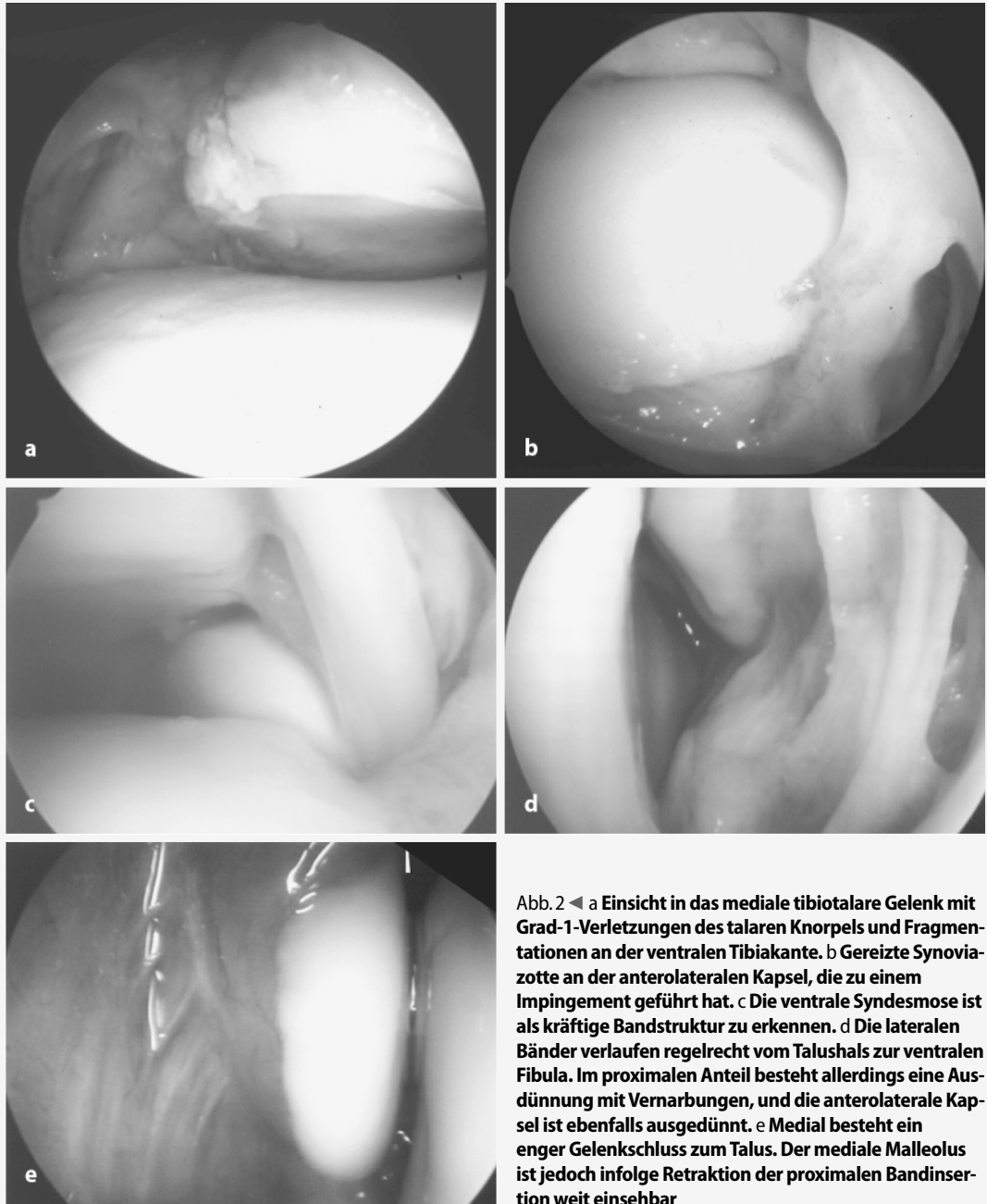


Abb. 2 ◀ a Einsicht in das mediale tibiotalare Gelenk mit Grad-1-Verletzungen des talaren Knorpels und Fragmentationen an der ventralen Tibiakante. b Gereizte Synoviazotte an der anterolateralen Kapsel, die zu einem Impingement geführt hat. c Die ventrale Syndesmosose ist als kräftige Bandstruktur zu erkennen. d Die lateralen Bänder verlaufen regelrecht vom Talushals zur ventralen Fibula. Im proximalen Anteil besteht allerdings eine Ausdünnung mit Vernarbungen, und die anterolaterale Kapsel ist ebenfalls ausgedünnt. e Medial besteht ein enger Gelenkschluss zum Talus. Der mediale Malleolus ist jedoch infolge Retraktion der proximalen Bandinsertion weit einsehbar

instabilen OSG. Taga et al. [12] fanden bei 22 Patienten eine Inzidenz von 95% Knorpelschäden, unabhängig vom Ausmaß der Bandläsion und der Instabilitätsdauer. Hintermann et al. [8] konnten diese Befunde bei 154 Patienten nicht bestätigen, sie fanden Knorpelschäden in 57% der Fälle, und es zeigte sich eine hohe Korrelation zum Ausmaß der medialen Instabilität.

Diese Arbeit hat zum Ziel, unsere Erfahrungen der präoperativen Arthroskopie bei der Behandlung des instabilen OSG aufzuarbeiten und im Speziellen die Befunde zu beschreiben.

Technik

Lagerung des Patienten

Die arthroskopische Untersuchung erfolgt unmittelbar vor der geplanten operativen Versorgung. Das Bein des Patienten wird in Rückenlage auf dem Kniebänkchen in knapp 90° gelagert (▣ Abb. 1a). Die Untersuchung erfolgt bei auf der Unterlage des Operationstisches liegendem Fuß, ggf. kann der Fuß über den Rand des Operationstisches geschoben und damit frei hängend untersucht werden. Ein Halteapparat wird nicht verwendet.

Operationsverlauf

Wir wählen routinemäßig einen zentralen Zugang zwischen der Sehne des M. tibialis anterior und der Sehne des M. extensor hallucis longus (▣ Abb. 1b), die beide im Bereich des OSG gut palpirt werden können. Zuerst erfolgt eine Punktion in Richtung OSG-Gelenkspalt mit einer Kanüle (▣ Abb. 1c). In den Gelenkspalt werden dann zwischen 10 und 20 ml Kochsalzlösung injiziert. Kommt es zu einem Rückfluss der Kochsalzlösung aus der Kanüle nach der Injektion,

Arthroskopie 2005 · 18:104–111
DOI 10.1007/s00142-005-0296-0
© Springer Medizin Verlag 2005

M. M. Schneiderbauer · A. Frigg · V. Valderrabano · B. Hintermann

Arthroskopische Befunde bei der chronischen Sprunggelenkinstabilität

Zusammenfassung

Die Beurteilung des Ausmaßes von Bandinstabilitäten des oberen Sprunggelenks (OSG) mittels klinischer und radiologischer Diagnostik fällt oft schwer. Umfang und Häufigkeit insbesondere der medialen Instabilität werden dabei häufig unterschätzt. Werden bei einer operativen Rekonstruktion nicht alle betroffenen Bänder eingeschlossen, können Instabilität und Beschwerden persistieren.

In einer konsekutiven Serie von 281 chronisch instabilen Sprunggelenken (188 Frauen, 93 Männer, Alter 35,8 [15–61] Jahre) fand sich in 140 Fällen (50%) eine Verletzung des Lig. deltoideum, und diese war in 103 Fällen (37%) mit einer Verletzung der lateralen Bänder kombiniert. Eine

isolierte laterale Instabilität lag in 121 Fällen (43%) und eine isolierte mediale Instabilität in 38 Fällen (14%) vor.

Die präoperative arthroskopische Untersuchung des Sprunggelenks hat sich als hilfreich erwiesen, den Umfang der ligamentären Insuffizienz sowie begleitende Schäden zu erkennen. Diese Informationen hätten meist auch mit aufwändigen bilddiagnostischen Maßnahmen nicht in diesem Ausmaß gewonnen werden können. Die Erkenntnisse aus der funktionellen Prüfung der medialen und lateralen Bandstrukturen erlauben dem Chirurgen, die notwendige operative Rekonstruktion optimal dem Verletzungsmuster anzupassen. Dies ist deshalb so wichtig, weil gezeigt werden

konnte, dass die Sprunggelenkinstabilität nicht einer einzigen Entität entspricht, sondern eine hohe Variabilität aufweist. Obwohl nicht in einer randomisierten Studie nachgewiesen, sind wir doch der Meinung, dass die präoperative Arthroskopie die Effizienz der operativen Behandlung der symptomatischen, konservativ erfolglos behandelten Instabilität des Sprunggelenks verbessert. Die arthroskopische Untersuchung wird deshalb dem Patienten Nutzen bringen, aber auch volkswirtschaftlich sinnvoll sein.

Schlüsselwörter

Sprunggelenk · Instabilität · Bandinstabilität · Arthroskopie

Arthroscopic findings in chronic instability of the ankle joint

Abstract

The diagnosis of ligamentous instability at the ankle joint based on clinical and radiological findings is often ambiguous, particularly with respect to the severity of ligamentous injuries. Most patients can be treated satisfactorily with late repair or reconstructions of the affected ligaments. However, if only a part of the ligamentous instability is addressed by surgery, some patients will be left with persistent disability.

A consecutive series of 281 chronically unstable ankles [188 females, 93 males, age 35.8 (15–61) years] was preoperatively assessed by arthroscopy. The deltoid ligament was injured in 140 ankles (50%); of these,

an associated injury to the lateral ligaments was found in 103 ankles (37%). While isolated lateral instability was found in 121 ankles (43%), isolated medial instability was found in 38 ankles (14%).

Preoperative arthroscopy of the ankle has been shown to be a helpful diagnostic tool in assessing ligamentous incompetence and detecting associated lesions that would not, or only in part be recognized by imaging methods. It particularly helps to assess the continuity of the lateral and medial ligaments and to assess their competence to resist against applied stress forces, thereby allowing the surgeon to decide which

structures might be addressed for reconstruction. Obviously there is no single entity of ankle instability. Although not proven in a randomized study, our first results support the belief that preoperative arthroscopy may improve the effectiveness of surgical treatment of the unstable ankle. This may be beneficial for the patient as well as cost saving.

Keywords

Ankle · Instability · Ligament instability · Arthroscopy

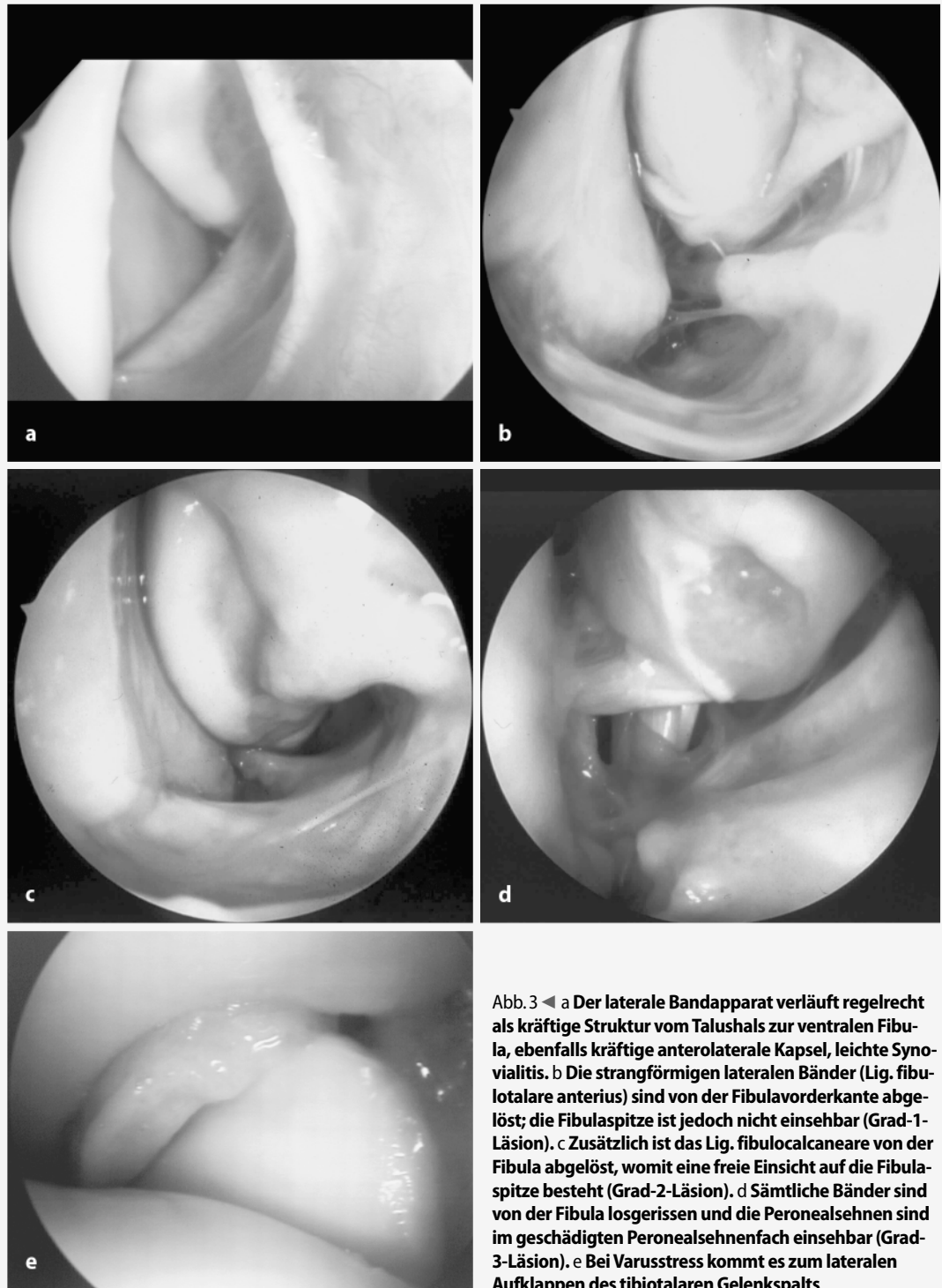


Abb.3 ◀ a Der laterale Bandapparat verläuft regelrecht als kräftige Struktur vom Talushals zur ventralen Fibula, ebenfalls kräftige anterolaterale Kapsel, leichte Synovialitis. b Die strangförmigen lateralen Bänder (Lig. fibulotalare anterius) sind von der Fibulavorderkante abgelöst; die Fibulaspitze ist jedoch nicht einsehbar (Grad-1-Läsion). c Zusätzlich ist das Lig. fibulocalcaneare von der Fibula abgelöst, womit eine freie Einsicht auf die Fibulaspitze besteht (Grad-2-Läsion). d Sämtliche Bänder sind von der Fibula losgerissen und die Peronealsehnen sind im geschädigten Peronealsehnenfach einsehbar (Grad-3-Läsion). e Bei Varusstress kommt es zum lateralen Aufklappen des tibiotalaren Gelenkspalts

wird von einer korrekten Lage im OSG ausgegangen. Nach einer kleinen Stichinzision erfolgt durch Spreizen einer kleinen Klemme eine Präparation in Richtung OSG-Gelenkspalt (■ Abb. 1d). An-

schließend wird das Standardarthroskop (40 mm, 30°-Optik) durch diesen zentralen Zugang ins ventrale Kompartiment eingeführt. Zur Arthroskopie wird CO₂ verwendet.

Diagnostische Arthroskopie

Das Sprunggelenk wird systematisch medial, zentral und lateral untersucht; der Zustand der Talus- und Tibiaknor-

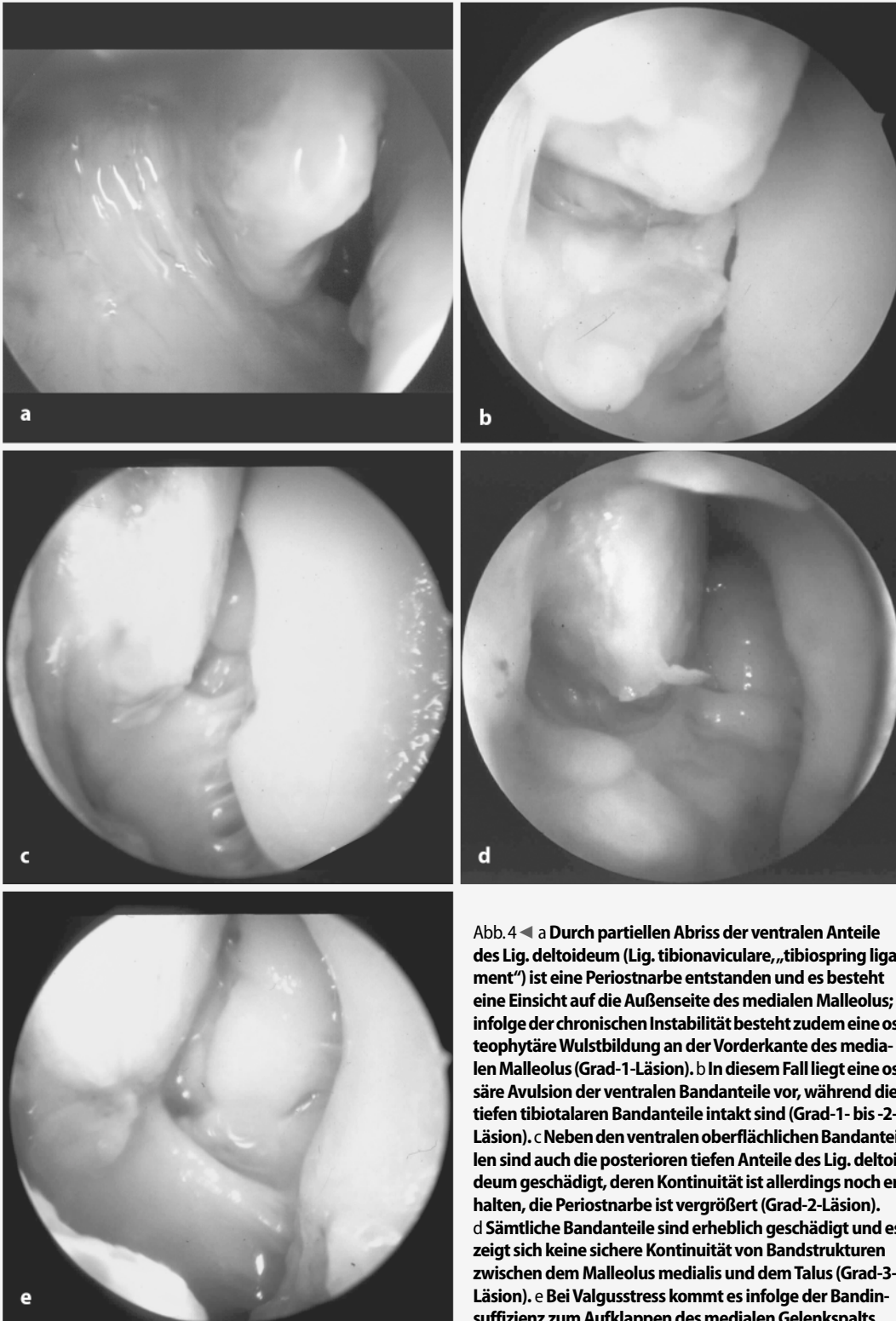


Abb. 4 ◀ a Durch partiellen Abriss der ventralen Anteile des Lig. deltoideum (Lig. tibionaviculare, „tibiospring ligament“) ist eine Periostnarbe entstanden und es besteht eine Einsicht auf die Außenseite des medialen Malleolus; infolge der chronischen Instabilität besteht zudem eine osteophytäre Wulstbildung an der Vorderkante des medialen Malleolus (Grad-1-Läsion). b In diesem Fall liegt eine osäre Avulsion der ventralen Bandanteile vor, während die tiefen tibiotalaren Bandanteile intakt sind (Grad-1- bis -2-Läsion). c Neben den ventralen oberflächlichen Bandanteilen sind auch die posterioren tiefen Anteile des Lig. deltoideum geschädigt, deren Kontinuität ist allerdings noch erhalten, die Periostnarbe ist vergrößert (Grad-2-Läsion). d Sämtliche Bandanteile sind erheblich geschädigt und es zeigt sich keine sichere Kontinuität von Bandstrukturen zwischen dem Malleolus medialis und dem Talus (Grad-3-Läsion). e Bei Valgusstress kommt es infolge der Bandinsuffizienz zum Aufklappen des medialen Gelenkspalts

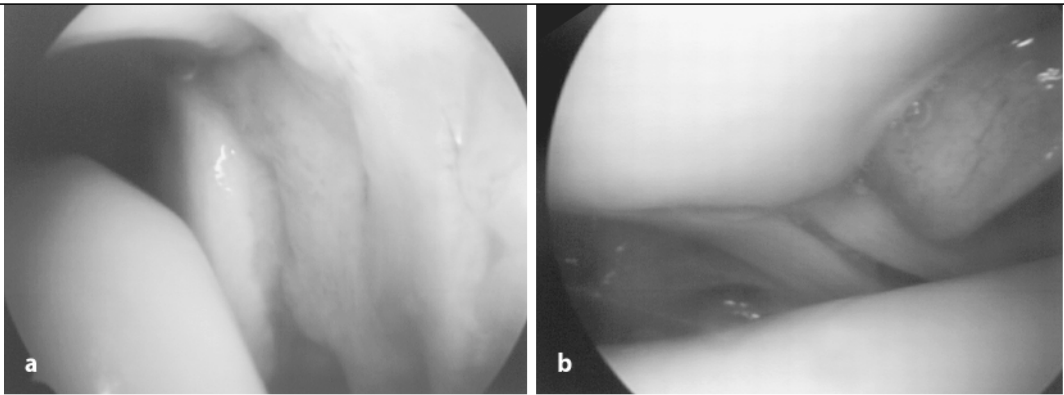
pel (▣ Abb. 2a), der Gelenkkapsel (▣ Abb. 2b), der Syndesmose (▣ Abb. 2c) und der lateralen (▣ Abb. 2d) und medialen (▣ Abb. 2e) Bänder wird erhoben und festgehalten. Gegebenenfalls

werden durch einen zusätzlichen anterolateralen oder -medialen Zugang der Tasthaken, ein Elevatorium oder auch andere arthroscopische Spezialinstrumente eingeführt.

Arthroscopische Beurteilung und Funktionsprüfung der Bänder

Die Stabilität der Bänder wird mittels Varus- und Valgusstress und im Schubladen-

Abb. 5 ▶ a Ausdünnung, Elongation und Vernarbungen der ventralen Syndesmo-
se, b Einsicht auf die kräftige hintere Syndesmo-
se



test am hängenden Fuß untersucht. Der Grad der Bandläsion kann theoretisch nach 3 Stufen erfolgen:

- unauffälliger Befund des medialen und lateralen Bandapparates (Grad 1),
- ausgedünnte und/oder gedehnte Bänder (Grad 2) und
- rupturierte Bänder (Grad 3).

Dies ist im OSG jedoch in der Regel nicht ohne weiteres möglich. Da die Bandläsion beim chronisch instabilen OSG fast ausschließlich im Bereich der Insertion an den Malleolen liegt, hat sich eine mehr indirekte Beurteilung bewährt.

Laterale Bänder

Bei intakten Bandstrukturen bestehen straffe Kapselbandstrukturen, die vom Talushals zum Vorderrand der Fibula ziehen. Der Vorderrand der Fibula kann nur knapp unterhalb der ventralen Syndesmo- se eingesehen werden, und es besteht ein enger Gelenkschluss zwischen Fibula und Talus (▣ Abb. 3a). Bei einer Grad-1-Läsion sind die Kapselbandstrukturen von der Fibula gelockert und meist ist ein Strang erkennbar, der mit der Fibula keinen regelrechten Kontakt mehr hat. Die Spitze der Fibula ist jedoch nicht einsehbar (▣ Abb. 3b). Bei der Grad-2-Läsion ist die Fibula frei einsehbar, da das Lig. fibulocalcaneare vollständig abgerissen ist (▣ Abb. 3c). Bei der Grad-3-Läsion sind sämtliche Bänder von der Fibula losgerissen und häufig ist auch das Peronealsehnenfach eröffnet, weshalb die Sehnen eingesehen werden können (▣ Abb. 3d). Bei Varusstress kann das Ausmaß der lateralen Instabilität beurteilt werden (▣ Abb. 3e).

Mediale Bänder

Bei intakten Bandstrukturen bestehen straffe Kapselbandstrukturen, die vom Talus-

hals zum Vorderrand des medialen Malleolus ziehen. Der Vorderrand des Innenknöchels kann nur als schmale Kontur eingesehen werden, und es besteht ein enger Gelenkschluss zwischen medialem Malleolus und Talus. Bei einer Grad-1-Läsion sind die medialen Kapselbandstrukturen ausgeweitet und die ventrale Aufsicht auf dem medialen Malleolus ist erweitert. Häufig ist eine schmale Periostnarbe zu erkennen (▣ Abb. 4a). Gelegentlich liegt ein ossärer Ausriss des Lig. deltoideum vor (▣ Abb. 4b). Bei der Grad-2-Läsion ist der mediale Malleolus bis nach außen frei einsehbar, es besteht eine ausgedehnte Periostnarbe. Die tiefen Anteile des Lig. deltoideum (Lig. tibio- talare) sind gelockert, die Kontinuität ist jedoch erhalten (▣ Abb. 4c). Bei der Grad-3-Läsion ist der mediale Malleolus frei von Bandstrukturen (▣ Abb. 4d). Bei Valgusstress kann das Ausmaß der medialen Instabilität beurteilt werden (▣ Abb. 4e).

Ventrale Syndesmo- se

Der Zustand der ventralen Syndesmo- se ist arthroscopisch meist gut zu erkennen; häufig besteht eine Ausdünnung mit Vernarbungsprozessen einhergehend mit einer Elongation des Bandes (▣ Abb. 5a). Gelegentlich ist eine Instabilität nur indirekt durch ein erhöhtes sagittales Bewegungsspiel der Fibula in der Inzisur zu erkennen (▣ Abb. 3e). Beim instabilen OSG kann die hintere Syndesmo- se häufig ebenfalls leicht eingesehen und funktionell geprüft werden (▣ Abb. 5b).

Arthroscopische Operationen

Entfernung freier Gelenkkörper

Freie Knorpel-/Knochenfragmente werden mit der Fasszange extrahiert. Abstehende und mechanisch störende Knorpelschuppen können mit einer Shutzange oder mit dem Shaver sorgfältig abgetragen werden.

Mikrofrakturierung

Bei Vorliegen einer Knorpelglatte, beispielsweise am medialen Talus bei einer schweren Varusinstabilität, wird die spezielle Ahle ins Gelenk eingeführt. Unter arthroscopischer Kontrolle können die Löcher gebohrt und die Blutungen aus der Tiefe beurteilt werden.

Arthroscopische Bandraffung

Über arthroscopische Bandraffungen mit thermischem Shrinking oder Nahtmaterial wurde vereinzelt berichtet. Wir haben bislang keine eigenen Erfahrungen mit derartigen Methoden.

Nach Abschluss der Arthroscopie bzw. der arthroscopischen Operation werden die Portale mit einer Naht readaptiert.

Kasuistik

Seit 1994 wurden am Universitätsspital Basel (Orthopädische Universitätsklinik, orthopädisch-traumatologische Abteilung) insgesamt 382 konsekutive Patienten mit einer chronischen Instabilität des OSG vor der geplanten operativen Bandrekonstruktion arthroscopisch untersucht. 48 Patienten wurden wegen einer Deformität und/oder Arthrose (Gelenkinkongruenz unter Belastung, Osteophyten) und 70 Patienten wegen einer Voroperation an den Bändern ausgeschlossen. Das untersuchte Kollektiv umfasste 264 Patienten, wovon 17 beidseitig behandelt wurden. Die insgesamt 281 instabilen Sprunggelenke betrafen 188 Frauen und 93 Männer mit einem Durchschnittsalter von 35,8 (15–61) Jahren. In sämtlichen Fällen lag eine symptomatische Instabilität des OSG nach einer mindestens 3-monatigen, erfolglosen konservativen Behandlung vor.

Tabelle 1

Arthroskopische Befunde (n=281)			
Pathologische Befunde		Fallzahl	%
Synovialitis		101	36
Ventrale Vernarbungen		11	4
Plica synovialis		21	7
Lfta ^a	Elongation	124	44
	Ruptur	119	42
Lfc ^b	Elongation	44	16
	Ruptur	63	22
Lig. deltoideum	Elongation	123	44
	Ruptur	17	6
Syndesmose	Elongation	12	4
	Ruptur	3	1
Knorpelläsionen, Talus	Grad 1	47	17
	Grad 2	43	15
	Grad 3	38	14
	Grad 4	15	5
Knorpelläsionen, Tibia	Grad 1	31	11
	Grad 2	9	3
	Grad 3	7	3
	Grad 4	2	2

^a Lfta: Lig. talofibulare anterius, knöcherne Avulsionen eingeschlossen,

^b Lfc: Lig. fibulocalcaneare; Grad 1 oberflächlich, Grad 2 <1/2 der Knorpeldicke, Grad 3 >1/2 Knorpeldicke, Grad 4 Knochen frei.

Tabelle 2

Kombinierte laterale und mediale Bandläsionen		
	Lfta	Lfc
Elongation Lig. deltoideum (n=89)		
Intakt	–	3
Elongation	52	65
Ruptur	37	19
Unklar	–	2
Ruptur Lig. deltoideum (n=14)		
Intakt	–	–
Elongation	7	10
Ruptur	7	4
Unklar	–	–

Lfta Lig. talofibulare anterius, Lfc Lig. fibulocalcaneare.

Ergebnisse

Die arthroskopische Untersuchung zeigte unerwartet viele Befunde v. a. im Bereich des medialen Bandapparates (■ **Tabelle 1**). Im Verlauf der Beobachtungszeit wurde die mediale Instabilität des OSG als eigenständige Entität besser verstanden, weshalb Ver-

letzungen im Bereich des medialen Bandapparates besser vorausgesehen werden und die Arthroskopie mehr zur Bestätigung und Umfangsbeurteilung benutzt werden konnte. In 44 Fällen (16%) war das Lig. fibulocalcaneare nicht sicher einsehbar, davon konnte bei 6 Fällen (2%) auch das Lig. fibulotalare anterius nicht eingesehen werden. Eine kombinierte Verletzung der Ligg. fibulotalare anterius und fibulocalcaneare lag in 107 Fällen (38%) vor. Eine Verletzung des Lig. deltoideum wurde in 140 Fällen (50%) beobachtet, und in 103 Fällen (37%) war sie mit einer Verletzung der lateralen Bänder kombiniert (■ **Tabelle 2**).

Komplikationen

Unmittelbar postoperativ fanden sich in 6 Fällen (2%) Sensibilitätsstörungen auf dem Fußrücken, die sich in allen Fällen regredient zeigten. Nach 6 Wochen waren noch leichte Restbeschwerden bei 3 Patienten vorhanden; nach 4 Monaten hatte sich die Störung in allen Fällen komplett zurückgebildet. Bei Verwendung von CO₂ kam es in keinem Fall zu einer signifikanten Schwellung der Weichteile.

Diskussion

Die vorliegenden Ergebnisse haben den hohen Nutzen der Arthroskopie bei der ligamentären Instabilität des OSG sowohl bei der Erhebung der Begleitverletzungen am Knorpel als auch der funktionellen Stabilitätsprüfung selber aufgezeigt. Bedingt durch die ligamentäre Instabilität ist das Gelenk von einem zentralen Zugang ohne Halteapparat sehr gut einsehbar und hat in allen Fällen eine einwandfreie Beurteilung des medialen und lateralen Kompartiments wie auch des ventralen Talus und der ventralen Tibia erlaubt. In den meisten Fällen war auch die Einsicht ins hintere Kompartiment gegeben.

Als besonders günstig hat sich die Verwendung eines zentralen Arthroskopieportals erwiesen. Dieser Zugang erlaubt mit der 30°-Optik sowohl das mediale wie auch das laterale Kompartiment einwandfrei einzusehen. Je nach Art und Lokalisation der Begleitverletzung lässt dieses Vorgehen ein zusätzliches Arbeitsportal anterolateral und/oder anteromedial zu. Die bei 6 Patienten (2%) beobachteten Sensibi-

litätsstörungen zeigten sich in allen Fällen regredient. Nach In-vitro-Untersuchungen muss davon ausgegangen werden, dass die Gefahr einer iatrogenen Nervenverletzung beim zentralen Zugang nicht größer sein dürfte als beim anterolateralen bzw. -medialen Zugang [4]. Geht man davon aus, dass bei Verwendung eines anterolateralen bzw. -medialen Arthroskopieportals in der Regel ein 2. Zugang anteromedial bzw. -lateral notwendig ist, um das ganze OSG einsehen zu können, dürfte die Inzidenz einer Nervenschädigung höher liegen als bei Verwendung eines zentralen Zugangs alleine. In jedem Fall sollte aber die Haut nur minimal inzidiert und nachfolgend die subkutanen Weichteile sorgfältig gespreizt werden.

Bandverletzungen des OSG treten fast ausnahmslos an den ventralen Malleolen auf. Da gerade diese Gelenkanteile mit dem Arthroskop einfach und sicher einzusehen sind, bietet sich die Arthroskopie in der präoperativen Diagnostik des chronisch instabilen OSG geradezu an. Die totale Operationszeit verlängert sich dadurch kaum.

Die Knorpelverletzungen fanden sich ebenfalls meistens am ventralen Talus. Dies deutet darauf hin, dass bei der Distorsion Rotations- und Scherkräfte v. a. im vorderen Gelenk auf den Knorpel einwirken. Die Arthroskopie zeigte sich als hervorragendes Mittel, die Knorpelverletzungen als Grundlage für eine adäquate Behandlung zu erkennen. In einigen Fällen wurde die Knorpelverletzung arthroskopisch behandelt oder ein Corpus liberum entfernt. In den meisten Fällen muss davon ausgegangen werden, dass diese Verletzungen ohne Arthroskopie wahrscheinlich unerkannt geblieben wären.

Die systematische arthroskopische Untersuchung von Patienten mit einer chronischen Instabilität hat aufgezeigt, dass es sich nicht um eine einheitliche Entität handelt. Eine „typische“ laterale Varusinstabilität lag gleich häufig vor (121 Fälle, 43%) wie eine Rotationsinstabilität mit Schädigung der lateralen und medialen Bänder (122 Fälle, 43%). Eine isolierte mediale Instabilität zeigte sich zwar seltener (38 Fälle, 14%), sie war jedoch stets mit einer ausgesprochen starken Schädigung der medialen Band- und Knorpelstrukturen verbunden.

Möglichkeiten und Nutzen der präoperativen Arthroskopie

In Zeiten zunehmend verknappter Gelder in den Gesundheitssystemen und pauschaler Entgeltmodelle (DRG) stellt sich die Frage nach dem Aufwand/Nutzen einer präoperativen Arthroskopie bei der operativen Stabilisierung des OSG mehr denn je, auch wenn sich die Technik selbst in den letzten Jahren etabliert hat. Aus ökonomischer Sicht bestände ein Nutzen, wenn durch die Arthroskopie andere, teurere diagnostische Maßnahmen und/oder unnötige Behandlungen vermieden werden könnten. Unsere Beobachtungsstudie lässt keine Schlüsse zu, ob dadurch z. B. auf eine Magnetresonanztomographie verzichtet werden könnte. Die meisten Patienten werden heute mit bereits durchgeführten derartigen teuren Untersuchungen zugewiesen.

Aus medizinischer Sicht hingegen muss die präoperative Arthroskopie als sinnvoll beurteilt werden, da sie, wie aufgezeigt, das Ausmaß der relevanten Bandschädigungen und das Instabilitätsmuster des OSG erst erkennen lässt. Dies ermöglicht ohne Zweifel ein gezieltes und angepasstes chirurgisches Vorgehen. Mit den laufend verbesserten Kenntnissen haben wir in den letzten Jahren einen Trend beobachtet, dass immer weniger chronisch instabile OSG eine laterale Bandplastik mit Sehngewebe benötigen. Dafür nahm die Anzahl der Fälle mit einer kombinierten lateralen und medialen Bandrekonstruktion stetig zu. Operationsdauer und Morbidität haben dadurch abgenommen und auch der Rehabilitationsaufwand scheint geringer geworden zu sein.

Schließlich bietet die präoperative Arthroskopie weitere Vorteile, die sowohl ökonomisch wie auch medizinisch von Nutzen sein können. Häufig stellt sich der Patient mit einem operationsbedürftigen instabilen OSG mit einem zusätzlichen MRT-Befund einer Knorpelläsion und/oder Osteonekrose vor. Derartige Signalalterationen können auf dem Boden der Instabilität entstehen und sind als solche harmlos. Die präoperative Arthroskopie erlaubt in diesen Fällen Integrität und Stabilität des Knorpels zu beurteilen bzw. einen Schaden auszuschließen, womit häufig eine unnötige, aufwändige Behandlung vermieden und der Patient beruhigt werden kann. Des Weiteren erlaubt die Arthroskopie andere intraartikuläre Patho-

logien zu erkennen bzw. auszuschließen, welche die Schmerzen erklären könnten. Ein anterolaterales Impingement beispielsweise kann arthroskopisch erkannt und behandelt werden, womit ein ungünstiger Verlauf nach operativer Stabilisierung vermieden werden kann. In seltenen Fällen können durch derartige Befunde die Beschwerden des Patienten weitgehend erklärt und damit auf eine offene Bandstabilisierung verzichtet werden.

Ist die Arthroskopie bei der Behandlung des chronisch instabilen OSG unentbehrlich?

Es stellt sich unweigerlich die Frage, ob die OSG-Arthroskopie künftig bei der operativen Behandlung des chronisch instabilen OSG unentbehrlich ist. Diese Frage ist nach unseren günstigen Erfahrungen positiv zu beantworten. Zur Errechnung der Arthroskopieevidenz wäre jedoch eine spezifische Studie notwendig, die eine regelrechte Kosten-Nutzen-Analyse zulassen würde.

Eine weitere offene Frage ist, welche Bedeutung die einzelnen arthroskopisch erkannten Verletzungen für das Behandlungsergebnis haben. Zur Beantwortung dieser Frage muss der längerfristige Krankheitsverlauf der in dieser Studie erfassten Patienten abgewartet werden. Schließlich wäre eine prospektiv-randomisierte Studie notwendig, wobei eine Gruppe präoperativ arthroskopiert wird und die andere nicht, um den Einfluss der Arthroskopie auf die Qualität der operativen Behandlung beurteilen zu können.

Fazit für die Praxis

Die positiven Erfahrungen mit der Arthroskopie bei der Behandlung des chronisch instabilen OSG lassen folgende Schlüsse zu:

- Die Arthroskopie ist eine geeignete und sichere Methode, das Ausmaß der Bandverletzungen und das resultierende Instabilitätsmuster zu erkennen.
- Die Arthroskopie hat aufgezeigt, dass verschiedene Entitäten einer OSG-Instabilität vorliegen können.
- Die arthroskopisch gewonnenen Erkenntnisse ermöglichen ein adäquates operatives Vorgehen zu definieren, sie zwingen den Chirurgen, möglicherwei-

se auch vom Prinzip einer standardisierten Bandplastik abzuweichen und die Behandlung individuell anzupassen.

- Die Arthroskopie erlaubt, Zusatzverletzungen als potenzielle Ursachen von Schmerzen und Funktionsstörungen zu erkennen. Dadurch können möglicherweise ein ungünstiger Heilungsverlauf und zusätzliche Folgekosten vermieden werden.
- Die Arthroskopie verursacht primär geringgradige Zusatzkosten. Der Nutzen könnte sich langfristig aber wesentlich auszahlen, indem die Arthroskopie in der Lage ist, die operative Behandlung „verletzungsgerecht“ durchzuführen und damit die Behandlung zu optimieren.

Korrespondierender Autor

Prof. Dr. B. Hintermann

Orthopädisch-traumatologische Abteilung,
Orthopädische Universitätsklinik,
4031 Basel, Schweiz
E-Mail: bhintermann@uhbs.ch

Interessenkonflikt: Der korrespondierende Autor versichert, dass keine Verbindungen mit einer Firma, deren Produkt in dem Artikel genannt ist, oder einer Firma, die ein Konkurrenzprodukt vertreibt, bestehen.

Literatur

1. Brand RL, Collins MD, Templeton T (1981) Surgical repair of ruptured lateral ankle ligaments. *Am J Sports Med* 9:40–44
2. Brostrom L (1966) Sprained ankle V: treatment and prognosis. *Acta Chir Scand* 132:537–550
3. Brostrom L (1966) Sprained ankle VI: surgical treatment of „chronic“ ligament ruptures. *Acta Chir Scand* 132:551–565
4. Feiwell LA (1993) Anatomic study of arthroscopic portal sites of the ankle. *Foot Ankle* 14:142–147
5. Freeman MA (1965) Instability of the foot after injuries to the lateral ligament of the ankle. *J Bone Joint Surg* 47-B:669–677
6. Garrick JG (1977) The frequency of injury, mechanism of injury, and epidemiology of ankle sprains. *Am J Sports Med* 5:241–242
7. Hintermann B (2003) Medial ankle instability. *Foot Ankle Clin* 8:723–738
8. Hintermann B, Boss A, Schäfer D (2002) Arthroscopic findings in patients with chronic ankle instability. *Am J Sports Med* 30:402–409
9. Hintermann B, Valderrabano V, Boss A, Trouillier HH, Dick W (2004) Medial ankle instability – an exploratory, prospective study of fifty-two cases. *Am J Sports Med* 32:183–190
10. Karlsson J, Bergstrom T, Peterson L (1988) Reconstruction of the lateral ligaments of the ankle for chronic lateral instability. *J Bone Joint Surg* 70-A:581–588
11. McConnell T, Creevy W, Tornetta P (2004) Stress examination of supination external rotation-type fibular fractures. *J Bone Joint Surg* 86-A:2171–2178
12. Taga I, Shino K, Inoue M (1993) Articular cartilage lesions in ankles with lateral ligament injury: an arthroscopic study. *Am J Sports Med* 21:120–127