

Originalien

Ophthalmologe 2011 · 108:947–951
 DOI 10.1007/s00347-011-2423-9
 Online publiziert: 29. September 2011
 © Springer-Verlag 2011

M. Töteberg-Harms · M. Kurz-Levin · J. Fleischhauer · R. Windisch
 Augenklinik, UniversitätsSpital Zürich

Erfahrungen mit „half-dose“ photodynamischer Therapie mittels Verteporfin bei Chorioretinopathia centralis serosa

Hintergrund und Fragestellung

Chorioretinopathia centralis serosa (CCS) ist eine idiopathische Erkrankung jünger bis Patienten mittleren Alters. Charakteristisch ist eine seröse Abhebung der neurosensorischen Retina [11]. Die Prävalenz für Männer ist höher als die für Frauen (2,6:1; [28]). Eine Assoziation mit endogen oder exogen erhöhten Kortikosteroidspiegeln wird postuliert [4, 17]. Diese führen zu einer Hyperpermeabilität chorioidaler Gefäße [10] insbesondere bei Typ-A-Persönlichkeiten [33]. Über die Jahre hat sich das Verständnis der Erkrankung gewandelt. Man geht heute davon aus, dass eine Störung auf Höhe der Choroidea ursächlich ist [13, 25, 29].

Die Erkrankung kann eingeteilt werden in eine klassische (akute) und eine chronische Form (in bis zu 30% der Fälle). Die klassische Form zeigt in der Fluoreszenzangiographie einen oder wenige Quellpunkte, während die chronische Form ausgedehnte Gebiete mit granularer Hyperfluoreszenz und nicht klar identifizierbare Quellpunkte zeigt [12, 16, 29, 30]. Grundsätzlich besteht das Risiko der Entwicklung einer sekundären chorioidalen Neovaskularisation.

Therapeutisch kommen die fokale Laserphotokoagulation [2, 9], systemische Carboanhydraseinhibitoren [24] oder die photodynamische Therapie mittels Verteporfin (PDT; [3, 34]) in Betracht. Um die Nebenwirkungen der PDT zu minimieren, wurde in den letzten Jahren versucht, das PDT-Behandlungsprotokoll anzupassen. Die Protokolle werden als „Half-dose-“ oder „Reduced-fluence-“ bzw.

„Low-fluence-PDT“ bezeichnet [6, 7, 18, 26]. Weiterhin ist der Nutzen von intravitreal injiziertem Bevacizumab nicht nur bei sekundärer Neovaskularisation, sondern auch zur Therapie der chronischen CCS in kleineren Fallstudien bzw. Fallberichten beschrieben worden [1, 8, 20, 21]. Patient 5 hatte daher auf eigenen Wunsch vor der PDT „Off-label-Behandlungen“ mit Avastin erhalten.

In der vorliegenden Studie wurden retrospektiv 7 Patienten ausgewertet, die mit „Half-dose-PDT“ bei chronischer CCS behandelt wurden. Es sollte gezeigt werden, welchen Einfluss die „Half-dose-PDT“ bei chronischer CCS auf Visus und Flüssigkeitsresorption hat.

Patienten und Methoden

Retrospektiv wurden 7 Augen von 6 konsekutiven männlichen Patienten ausgewertet, die sich in den Jahren 2008 und 2009 in unserer Poliklinik vorgestellt hatten. Alle Patienten litten an chronischer CCS von mindestens 3 Monaten Dauer. Vor „Half-dose-PDT“ und am Ende des Beobachtungszeitraumes wurden der bestkorrigierte Visus (BCVA) sowie die Netzhautdicke („retinal thickness“, RT) für alle Patienten und 2 Subgruppen bestimmt (■ Tab. 1). Die Angabe des Visus erfolgt zur statistischen Auswertung in logMAR und zum besseren Verständnis als Snellen-Visus (Umrechnung gemäß Holladay; [14]).

Die Netzhautdicke wurde mittels „spectral-domain“ optischer Kohärenztomographie (Spectralis® SD-OCT, Heidelberg Engineering GmbH, Heidelberg,

Deutschland) gemessen. Da die maximale Abhebung bei der CCS nicht zwangsläufig unter der Foveala liegt, wurde im OCT die Netzhautdicke manuell am höchsten Punkt der Abhebung gemessen. Mittels Eye-Tracker und Follow-up-Funktion des Spectralis®-OCT konnte bei der OCT-Messung nach PDT die Höhe der Abhebung an der identischen Stelle gemessen und die Differenz berechnet werden.

Alle Patienten erhielten zu Beginn der Erkrankung eine Fluoreszenzangiographie zur Diagnosesicherung und zur Behandlungsplanung.

Die PDT wurde mit halber Laserenergie durchgeführt, das bedeutet 25 J/cm² für 83 s bei 689 nm auf das Gebiet der chorioidalen Hyperperfusion, welches mittels Fluoreszenzangiographie bestimmt wurde. Die Größe des Laserspots wurde so eingestellt, dass er im Durchmesser 500 µm größer war als das fluoreszenzangiographisch gesehene Areal des Quellpunktes. Ansonsten erfolgte die PDT gemäß dem Protokoll der TAP-Studie [32]. Die Verteporfin-Dosis (Visudyne®, Novartis AG, Bülach, Schweiz) war 6 mg/m². Die Infusion des Verteporfins erfolgte über 8 min, gefolgt von der Laserapplikation 10 min nach erfolgter Verteporfin-Infusion. Nach der Behandlung wurden Schutzbrillen abgegeben und die Patienten angewiesen, sich für 3 Tage vor starker Lichtexposition zu schützen. Die Indikation zur PDT war persistierende, subretinale Flüssigkeit über 3 Monate oder rezidivierende CCS. Ein ausreichend großer Sicherheitsabstand zwischen Foveala und fluoreszenzangiographisch gesehene Quellpunkt musste vorhanden sein.

Tab. 1 Demografische Daten, BCVA und RT ± Standardabweichung sowie Behandlungen aller Studienpatienten

Nr.	Ge- schlecht	Auge ED (Jahre)	Alter bei ED (Jahre)	Follow-up (Monate)	Anamnese	Thera- pie vor PDT	Fluoreszenzangiographie	Follow-up (Monate)		BCVA		RT (µm)		Behandlung
								Vor PDT	Nach PDT	Vor PDT	Nach PDT	Vor PDT	Nach PDT	
1	m	RA	57	57	Stress + Kortison Ø	Keine	Juxtafoveales, hyperfluoreszentes Areal, kein Quellpunkt	57	0,3 (0,5)	0,6 (0,2)	N.A.	555	1. PDT am 27.05.2008 2. PDT am 03.02.2009	
2	m	RA	32	32	Stress N.A. Kortison Ø	Keine	Großflächiges, hyperfluoreszentes Areal am hinteren Pol, kein Quellpunkt	32	0,6 (0,2)	0,9 (0,05)	677	317	1. PDT am 31.03.2009	
3	m	RA	43	43	Stress + Kortison Ø	Keine	Juxtafoveales, hyperfluoreszentes Areal, kein Quellpunkt	43	0,3 (0,5)	0,7 (0,15)	222	176	1. PDT am 29.05.2009	
4	m	LA	48	48	Stress N.A. Kortison Ø	Keine	Großflächiges, granuläres, hyperfluo- reszentes Areal am hinteren Pol, kein Quellpunkt	48	0,6 (0,2)	0,01 (2,0)	341	216	1. PDT am 10.07.2009	
5	m	LA	54	54	Stress Ø Systemische Ste- roide bei Zustand nach Nierentrans- plantation	Keine	Großflächiges, granuläres, hyperfluo- reszentes Areal am gesamten hinteren Pol und auch über den unteren Gefäß- bogen hinaus, kein Quellpunkt, (sero- fibrinöse Exsudate im OCT)	54	0,08 (1,1)	0,1 (1,0)	675	259	1. Avastin-IVI am 26.05.2008 2. Avastin-IVI am 23.06.2008 3. Avastin-IVI am 21.07.2008 4. Avastin-IVI am 05.01.2009 5. PDT am 17.03.2009	
6	m	LA	34	34	Stress N.A. Kortison Ø	Keine	Großflächiges, granuläres, hyperfluo- reszentes Areal am hinteren Pol, kein Quellpunkt	34	0,4 (0,4)	0,4 (0,4)	N.A.	188	1. PDT am 07.11.2008	
7	m	RA	34	34	Stress N.A. Kortison Ø	Keine	Großflächiges, granuläres, hyperfluo- reszentes Areal am hinteren Pol, kein Quellpunkt (serofibrinöse Exsudate im OCT)	34	0,5 (0,3)	0,13 (0,9)	N.A.	315	1. PDT am 07.11.2008 2. Avastin-IVI am 28.01.2009 3. PDT am 06.02.2009 4. PDT am 27.03.2009	
								79,8 ± 104,5	0,4 ± 0,2 (0,5 ± 0,3)	0,4 ± 0,3 (0,7 ± 0,7)	479 ± 233	242 ± 60		

RA rechtes Auge, LA linkes Auge, ED Erstdiagnose, BCVA bestkorrigierter Visus, RT Netzhautdicke, PDT photodynamische Therapie, IVI intravitreale Injektion, N.A. Daten nicht verfügbar bzw. bei OCT mit anderem OCT (Zeiss Stratus) erhoben und daher nicht vergleichbar und deshalb nicht in die Berechnung von Mittelwert und Standardabweichung mit einbezogen. BCVA als Snellen-Dezimalwert (logMAR in Klammern)

Die statistische Auswertung erfolgte mit PASW / SPSS Statistics Vers. 18 und Microsoft Excel 2003.

Ergebnisse

Das Durchschnittsalter lag bei $40,7 \pm 10,3$ Jahren. Fünf Augen wurden mit lediglich einer „Half-dose-PDT“ (25 J/cm^2), 1 Auge wurde mit 2, ein weiteres mit insgesamt 3 „Half-dose-PDT“ behandelt. Das durchschnittliche Follow-up lag bei $79,8 \pm 104,5$ Monaten.

Der BCVA (Snellen) lag vor PDT bei $0,4 \pm 0,2$ ($0,5 \pm 0,3$ logMAR) und nach PDT bei $0,4 \pm 0,3$ ($0,7 \pm 0,7$ logMAR; $p = 0,49$; ■ **Abb. 1**). In derselben Zeit nahm die RT beachtlich von $479 \mu\text{m} \pm 233$ auf $242 \mu\text{m} \pm 60$ ab ($p = 0,08$; ■ **Abb. 2**). Diese Zahlen beziehen sich nur auf 4 von den 7 Patienten. Bei den anderen 3 Patienten erfolgte die Messung mit dem Stratus-time-domain-OCT. Da die Netzhautdickenmessung zwischen Stratus- und Spectralis-OCT nicht vergleichbar ist, wurden diese Messergebnisse nicht ausgewertet.

Es gab keine schwerwiegenden Nebenwirkungen durch die PDT.

Einige Patienten zeigten im SD-OCT eine ausgeprägte zentrale subretinale Fibrose als hyperreflexive Struktur und einen lokalen, subfovealen Verlust an Photorezeptoren. Die subretinale Fibrose konnte auch biomikroskopisch gesehen werden. Bei diesen Patienten blieb der positive Einfluss der PDT auf den Visus aus.

Diskussion

„Half-dose-PDT“ ist eine sichere Behandlung für Patienten mit chronischer CCS. Es traten keine schwerwiegenden Nebenwirkungen auf. Die Rationale für unsere Therapieentscheidung war die Vorstellung, dass bei CCS Flüssigkeit aus Gefäßen in einen subretinalen Spalt austritt. Eben diese Undichtigkeit der Gefäße sollte mittels PDT abgedichtet werden.

Alle Patienten zeigten eine Abnahme der RT mit Verringerung bzw. vollständiger Resorption subretinaler Flüssigkeit (■ **Abb. 3, 4**).

Drei bzw. 5 der 7 Patienten zeigten zusätzlich sowohl eine funktionelle (BCVA) als auch anatomische Verbes-

serung durch die Behandlung. Unsere Studie kann leider keinen Vergleich mit nicht behandelten Patienten anstellen, die Visusentwicklung ist allerdings bei der Behandlung mit PDT deutlich besser als ohne [5, 7].

Die Studienparameter (BCVA und RT) des untersuchten Patientenkollektivs waren bei Studieneinschluss sehr heterogen, weswegen eine höhere Fallzahl notwendig gewesen wäre, um ein statistisches Signifikanzniveau zu erreichen. Es ließ sich aber ein Trend hin zu einer statistischen Signifikanz insbesondere bei der Abnahme der Netzhautdicke zeigen.

Aufgrund der Inzidenz der Erkrankung und der geringen Rate an Chronizität ist es nur schwer möglich, eine große Patientenzahl zu rekrutieren. Hinzu kommt, dass die Behandlung mittels „Half-dose-PDT“ nicht Pflichtleistung der Krankenkasse in der Schweiz ist. Diese Behandlung ist daher nur im Einzelfall nach Kostengutsprache durch die Krankenkasse möglich.

Unserer Meinung nach kann eine „Half-dose-PDT“ bei einem chronischen Verlauf der Erkrankung in Erwägung gezogen und mit den Patienten, die sich normalerweise im berufstätigen Alter befinden, diskutiert werden.

Die einmalige Episode einer CCS mit rascher spontaner Restitutio hat in der Regel eine gute Prognose. Im Gegensatz dazu kommt es bei der chronischen oder rezidivierenden CCS häufig zu einer weit größeren Schädigung der Netzhaut, und hier insbesondere der Photorezeptoren. Deswegen hat die chronische oder rezidivierende CCS häufig eine deutlich schlechtere Prognose für das Visus-Outcome. Dies zeigt sich auch daran, dass 2 von 7 Studienaugen sich trotz Therapie im Visus verschlechtern haben. Gemäß unserer Erfahrung und der publizierten Literatur dürfte die Behandlung mit „Half-dose-PDT“ die Rehabilitationszeit deutlich verkürzen. Shin et al. [27] haben im direkten Vergleich gezeigt, dass „Half-dose-PDT“ ebenso wirksam ist wie die „normale“ PDT, jedoch das Risikoprofil minimiert werden kann. Die in der Literatur gezeigte Abnahme der Netzhautdicke ist vergleichbar mit unseren Ergebnissen. Im direkten Vergleich konnten Lim et al. [19] zeigen, dass die PDT rascher als

Ophthalmologie 2011 · 108:947–951 DOI 10.1007/s00347-011-2423-9
© Springer-Verlag 2011

M. Töteberg-Harms · M. Kurz-Levin · J. Fleischhauer · R. Windisch
Erfahrungen mit „half-dose“ photodynamischer Therapie mittels Verteporfin bei Chorioretinopathia centralis serosa

Zusammenfassung

Hintergrund. Chorioretinopathia centralis serosa (CCS) ist eine idiopathische, meist selbstlimitierende Erkrankung gewöhnlich jüngerer Patienten. Charakteristisches Zeichen ist eine seröse Abhebung der neurosensorischen Retina. Die Visusprognose ist gut. In bis zu 30% der Fälle kann die Erkrankung chronisch oder rezidivierend sein. Es gibt das Risiko der Entwicklung einer sekundären choroidalen Neovaskularisation. Therapeutische Optionen sind Laserphotokoagulation oder photodynamische Therapie mit Verteporfin (PDT). In den letzten Jahren ist zur Minimierung von Nebenwirkungen der PDT das Behandlungsprotokoll modifiziert worden. Diese Protokolle werden als „Half-dose-“ oder „Reduce-fluence-“ bzw. „Low-fluence-PDT“ bezeichnet.

Patienten und Methoden. Retrospektiv wurden 7 Augen von 6 konsekutiven männlichen Patienten mit chronischer CCS ausgewertet. Vor „Half-dose-PDT“ und am Ende des Follow-up wurden der bestkorrigierte Visus sowie die Netzhautdicke mittels „spectral-domain“ optischer Kohärenztomographie bestimmt.

Ergebnisse. Das Durchschnittsalter lag bei $40,7 \pm 10,3$ Jahren. Fünf Augen erhielten 1, 1 Auge 2 und 1 Auge 3 „Half-dose-PDT“. Das durchschnittliche Follow-up lag bei $79,8 \pm 104,5$ Monaten. Der Visus (Snellen) war vor PDT bei $0,4 \pm 0,2$ und nach PDT bei $0,4 \pm 0,3$ ($p=0,49$). Die Netzhautdicke nahm von $479 \mu\text{m} \pm 233$ auf $242 \mu\text{m} \pm 60$ ab ($p=0,08$).

Fazit. „Half-dose-PDT“ ist eine sichere Behandlungsoption für Patienten mit chronischer CCS. Alle Patienten zeigten eine Abnahme der Netzhautdicke mit zum Teil vollständiger Resorption von subretinaler Flüssigkeit in 6 Augen. Fünf Augen zeigten zusätzlich sowohl eine funktionelle als auch eine anatomische Verbesserung durch die Behandlung.

Schlüsselwörter

Retinopathia centralis serosa · Chorioretinopathia centralis serosa · Retinopathie · Photodynamische Therapie · Verteporfin

Experiences with chronic central serous chorioretinopathy treated with half-dose photodynamic therapy and verteporfin

Abstract

Background. Chronic central serous chorioretinopathy (CSR) is an idiopathic, often self-limiting disease usually occurring in younger patients. A characteristic sign of CSR is a serous detachment of the neurosensory retina. Prognosis with regard to visual acuity is generally good. The disease is chronic or recurrent in up to 30% of cases. There is a risk for the development of secondary choroidal neovascularization. Therapeutic options include photocoagulation or photodynamic therapy (PDT) with verteporfin. In recent years there have been several approaches aiming to minimize the side-effects of PDT and the treatment protocols were designed half-dose, reduced fluence or low fluence PDT.

Patients and Methods. A total of 7 eyes from 6 male patients with CSR were analyzed retrospectively. Before half-dose PDT and at the end of follow-up best corrected visual acuity and retinal thickness were measured by spectral domain-optical coherence tomography.

Results. The mean age of the patients was 40.7 ± 10.3 years, 5 eyes were treated with a single session of half-dose PDT ($25 \text{ J}/\text{cm}^2$), 1 with 2 PDTs and 1 with a total of 3 PDTs. Mean follow-up was 79.8 ± 104.5 months. Mean visual acuity (Snellen) before PDT was 0.4 ± 0.2 and 0.4 ± 0.3 after PDT ($p=0.49$). During the observation period the mean retinal thickness (RT) decreased from $479 \mu\text{m} \pm 233$ to $242 \mu\text{m} \pm 60$ ($p=0.08$).

Conclusions. Half-dose PDT is a safe option for patients with long-standing CSR. All patients showed a decrease of retinal thickness, 6 eyes showed a total resolution of subretinal fluid and 5 eyes also showed functional improvement.

Keywords

Central serous retinopathy · Central serous chorioretinopathy · Retinopathy · Photodynamic therapy · Verteporfin

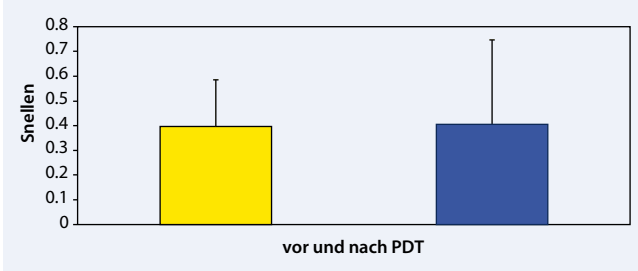


Abb. 1 ▲ BCVA (Snellen) vor und nach „Half-dose-PDT“

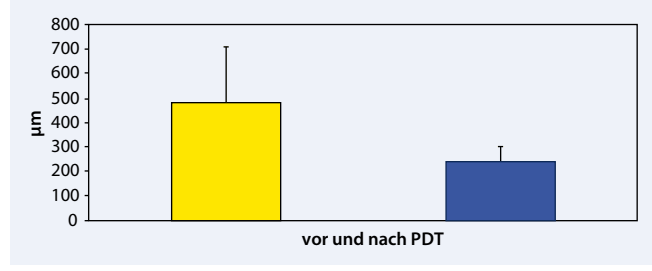


Abb. 2 ▲ Netzhautdicke („retinal thickness“, RT) vor und nach „Half-dose-PDT“

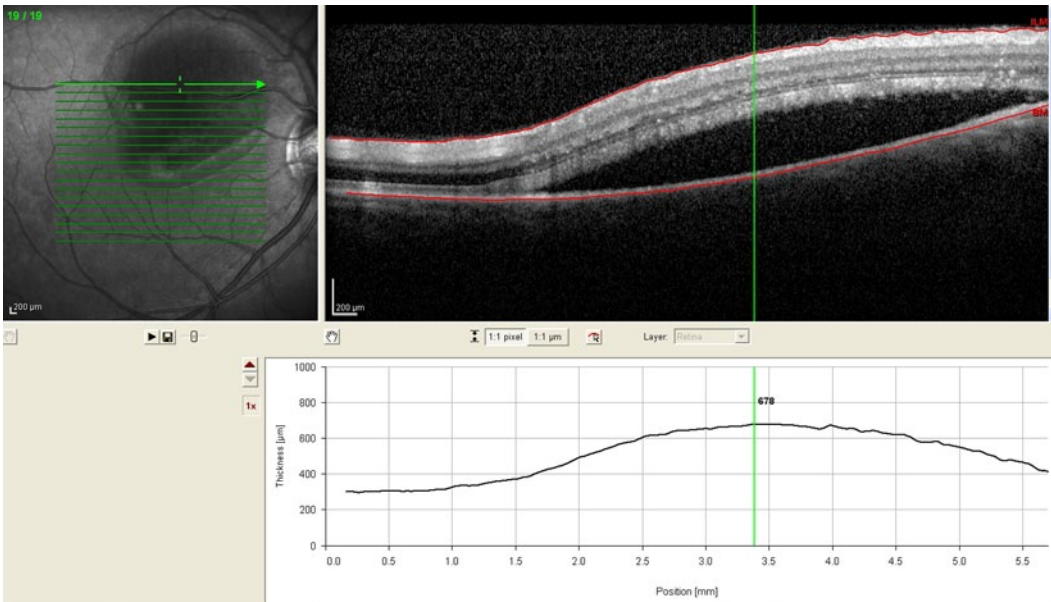


Abb. 3 ◀ SD-OCT vor „Half-dose-PDT“ mit seröser Abhebung der neurosensory Retina

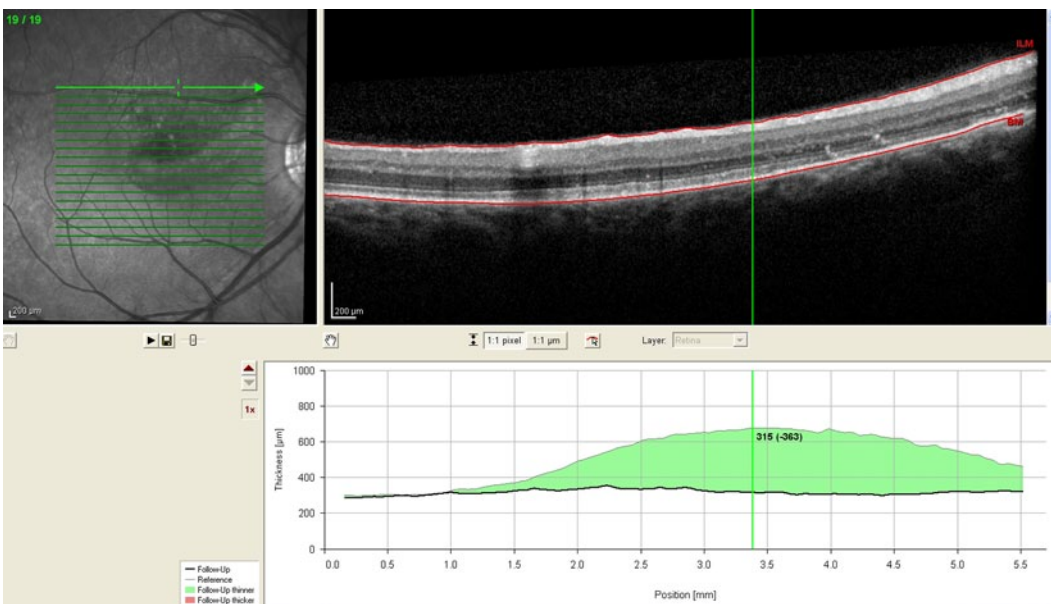


Abb. 4 ◀ SD-OCT nach „Half-dose-PDT“ mit totaler Resorption der subretinalen Flüssigkeit

die fokale Lasertherapie zu einer Resorption der Flüssigkeit führt, nach 3 Monaten aber kein Unterschied mehr besteht. Geht man davon aus, dass die Schädigung der Photorezeptoren mit der Zeit der Abhebung korreliert, so gibt es einen Vorteil

der PDT gegenüber der fokalen Laserkoagulation [6].

Neueste Publikationen geben einen ersten Hinweis darauf, dass die subfoveoläre Choroidea bei CCS verdickt ist [15, 22, 23]. Die Choroideadicke kann mittels „en-

hanced depth imaging“ optischer Kohärenztomographie (EDI-OCT) gemessen werden [31]. Da es sich bisher lediglich um kleinere Fallserien handelt, müssen größere Studien in der Zukunft zeigen, ob dieser – sicherlich sehr interessante – An-

satz ein weiteres Diagnostikum bei CCS wird. Insbesondere bleibt abzuwarten, ob es einen Unterschied der Choroideadicke bei akuter und chronischer CCS gibt.

Fazit für die Praxis

„Half-dose-PDT“ ist eine sichere Behandlungsoption für die chronische oder rezidivierende Chorioretinopathia centralis serosa, die den Verlauf positiv zu beeinflussen vermag.

Korrespondenzadresse

Dr. M. Töteberg-Harms



Augenklinik,
UniversitätsSpital Zürich
Frauenklinikstr. 24, 8091 Zürich
Schweiz
marc.toeteberg@usz.ch

Interessenkonflikt. Der korrespondierende Autor gibt an, dass kein Interessenkonflikt besteht.

Literatur

- Artunay O, Yuzbasioglu E, Rasier R et al (2010) Intravitreal bevacizumab in treatment of idiopathic persistent central serous chorioretinopathy: a prospective, controlled clinical study. *Curr Eye Res* 35:91–98
- Burumcek E, Mudun A, Karacoru S et al (1997) Laser photocoagulation for persistent central serous retinopathy: results of long-term follow-up. *Ophthalmology* 104:616–622
- Cardillo Piccolino F, Eandi CM, Ventre L et al (2003) Photodynamic therapy for chronic central serous chorioretinopathy. *Retina* 23:752–763
- Carvalho-Recchia CA, Yannuzzi LA, Negro S et al (2002) Corticosteroids and central serous chorioretinopathy. *Ophthalmology* 109:1834–1837
- Castro-Correia J, Coutinho MF, Rosas V et al (1992) Long-term follow-up of central serous retinopathy in 150 patients. *Doc Ophthalmol* 81:379–386
- Chan WM, Lai TY, Lai RY et al (2008) Half-dose verteporfin photodynamic therapy for acute central serous chorioretinopathy: one-year results of a randomized controlled trial. *Ophthalmology* 115:1756–1765
- Chan WM, Lai TY, Lai RY et al (2008) Safety enhanced photodynamic therapy for chronic central serous chorioretinopathy: one-year results of a prospective study. *Retina* 28:85–93
- Chan WM, Lai TY, Liu DT et al (2007) Intravitreal bevacizumab (avastin) for choroidal neovascularization secondary to central serous chorioretinopathy, secondary to punctate inner choroidopathy, or of idiopathic origin. *Am J Ophthalmol* 143:977–983
- Ficker L, Vafidis G, While A et al (1988) Long-term follow-up of a prospective trial of argon laser photocoagulation in the treatment of central serous retinopathy. *Br J Ophthalmol* 72:829–834
- Gass JD (1967) Pathogenesis of disciform detachment of the neuroepithelium. *Am J Ophthalmol* 63(Suppl):1–139
- Gass JD, Norton EW, Justice J Jr (1966) Serous detachment of the retinal pigment epithelium. *Trans Am Acad Ophthalmol Otolaryngol* 70:990–1015
- Guyer DR, Yannuzzi LA, Slakter JS et al (1996) Classification of choroidal neovascularization by digital indocyanine green videoangiography. *Ophthalmology* 103:2054–2060
- Guyer DR, Yannuzzi LA, Slakter JS et al (1994) Digital indocyanine green videoangiography of central serous chorioretinopathy. *Arch Ophthalmol* 112:1057–1062
- Holladay JT (2004) Visual acuity measurements. *J Cataract Refract Surg* 30:287–290
- Imamura Y, Fujiwara T, Margolis R et al (2009) Enhanced depth imaging optical coherence tomography of the choroid in central serous chorioretinopathy. *Retina* 29:1469–1473
- Imamura Y, Fujiwara T, Spaide RF (2011) Fundus autofluorescence and visual acuity in central serous chorioretinopathy. *Ophthalmology* 118:700–705
- Jampol LM, Weinreb R, Yannuzzi L (2002) Involvement of corticosteroids and catecholamines in the pathogenesis of central serous chorioretinopathy: a rationale for new treatment strategies. *Ophthalmology* 109:1765–1766
- Lai TY, Chan WM, Li H et al (2006) Safety enhanced photodynamic therapy with half dose verteporfin for chronic central serous chorioretinopathy: a short term pilot study. *Br J Ophthalmol* 90:869–874
- Lim JW, Kang SW, Kim YT et al (2011) Comparative study of patients with central serous chorioretinopathy undergoing focal laser photocoagulation or photodynamic therapy. *Br J Ophthalmol* 95:514–517
- Lim JW, Kim MU (2011) The efficacy of intravitreal bevacizumab for idiopathic central serous chorioretinopathy. *Graefes Arch Clin Exp Ophthalmol* 249:969–974
- Lim SJ, Roh MI, Kwon OW (2010) Intravitreal bevacizumab injection for central serous chorioretinopathy. *Retina* 30:100–106
- Manjunath V, Fujimoto JG, Duker JS (2010) Cirrus HD-OCT high definition imaging is another tool available for visualization of the choroid and provides agreement with the finding that the choroidal thickness is increased in central serous chorioretinopathy in comparison to normal eyes. *Retina* 30:1320–1321; author reply 1321–1322
- Maruko I, Iida T, Sugano Y et al (2010) Subfoveal choroidal thickness after treatment of central serous chorioretinopathy. *Ophthalmology* 117:1792–1799
- Pikkel J, Beiran I, Ophir A et al (2002) Acetazolamide for central serous retinopathy. *Ophthalmology* 109:1723–1725
- Prunte C, Flammer J (1996) Choroidal capillary and venous congestion in central serous chorioretinopathy. *Am J Ophthalmol* 121:26–34
- Reibaldi M, Cardascia N, Longo A et al (2010) Standard-fluence versus low-fluence photodynamic therapy in chronic central serous chorioretinopathy: a nonrandomized clinical trial. *Am J Ophthalmol* 149:307–315
- Shin JY, Woo SJ, Yu HG et al (2011) Comparison of efficacy and safety between half-fluence and full-fluence photodynamic therapy for chronic central serous chorioretinopathy. *Retina* 31:119–126
- Spaide RF, Campeas L, Haas A et al (1996) Central serous chorioretinopathy in younger and older adults. *Ophthalmology* 103:2070–2079; discussion 2079–2080
- Spaide RF, Hall L, Haas A et al (1996) Indocyanine green videoangiography of older patients with central serous chorioretinopathy. *Retina* 16:203–213
- Spaide RF, Klancnik JM Jr (2005) Fundus autofluorescence and central serous chorioretinopathy. *Ophthalmology* 112:825–833
- Spaide RF, Koizumi H, Pozzoni MC (2008) Enhanced depth imaging spectral-domain optical coherence tomography. *Am J Ophthalmol* 146:496–500
- Tap Study Group (1999) Photodynamic therapy of subfoveal choroidal neovascularization in age-related macular degeneration with verteporfin: one-year results of 2 randomized clinical trials – TAP report. *Arch Ophthalmol* 117:1329–1345
- Yannuzzi LA (1987) Type-A behavior and central serous chorioretinopathy. *Retina* 7:111–131
- Yannuzzi LA, Slakter JS, Gross NE et al (2003) Indocyanine green angiography-guided photodynamic therapy for treatment of chronic central serous chorioretinopathy: a pilot study. *Retina* 23:288–298