

## Leitthema

Unfallchirurg 2005 · 108:9–17  
 DOI 10.1007/s00113-004-0902-z  
 Online publiziert: 24. Dezember 2004  
 © Springer Medizin Verlag 2004

## Redaktion

C. Krettek, Hannover

M. Leunig · R. Ganz · Orthopädie, Balgrist Universitätsklinik, Zürich

# Femoroacetabuläres Impingement


## Häufige Ursache von zur Arthrose führenden Hüftbeschwerden

**F**ür die Entstehung der Arthrose werden neben genetischen [12], immunologischen [3] und biologischen [35] Faktoren vor allem biomechanische Faktoren verantwortlich gemacht und an der Hüfte in erster Linie eine axiale Überlastung diskutiert [2, 23, 27]. Die morphologische Voraussetzung der residuellen Pfannendysplasie bietet sich hierfür in anschaulicher Weise an, und hier ist es unbestritten, dass die überhöhte Belastung pro Flächeneinheit zu einer früh einsetzenden Koxarthrose führt [24, 25, 33]. Demgegenüber steht eine Gruppe von Hüften, für deren „idiopathische“ Arthrose keine ätiologischen Faktoren offensichtlich sind, dennoch wird auch hier landläufig eine axiale Überlastung vermutet.

Es wurde früh erkannt, dass primär wie sekundär abnorme Morphologien des proximalen Femures, wie sie zunächst ausschließlich in a.-p.-Röntgenbildern gesehen wurden, eine frühe Arthroseentstehung begünstigen. Sie wurden deshalb als präarthrotische Deformitäten angesehen [11]. Dies erscheint nachvollziehbar, wo eine Inkongruenz von Gelenkflächen zu umschriebenen Spitzenbelastungen führt. Schwieriger ist es hingegen, die Arthrose von Hüften zu erklären, die keine solcher morphologischen Abnormitäten aufweisen. Im angelsächsischen Sprachraum sind in diesem Zusammenhang die Begriffe „pistol grip deformity“ [34] oder „retrotilt“ [28] verbreitet, ohne dass allerdings eine Erklärung der pathomechanischen Wirkungsweise gegeben würde.

Basierend auf unserer klinischen Erfahrung mit einer neuen gefahrlosen Technik der chirurgischen Hüftluxation [8] haben wir während der letzten 10 Jahre überzeugende Hinweise gefunden, dass in sehr vielen Fällen mit sog. „idiopathischer“ Arthrose ein „femoroacetabuläres Impingement“ (FAI) vorliegt.

### ➤ FAI: pathologischer intrakapsulärer Kontakt zwischen Acetabulum und proximalem Femur; dabei führt Bewegung zur Gelenkschädigung

Es wird verursacht durch eine abnormale Morphologie des Acetabulum und/oder des proximalen Femur ( **Abb. 1**). Es gibt natürlich auch ein extraartikuläres Anschlagen etwa zwischen einem hochstehenden Trochanter und der supraposteroacetabulären Wand.

Ein FAI ist grundsätzlich ebenfalls möglich, wenn bei normalen oder nahezu normalen anatomischen Verhältnissen eine supraphysiologische Beweglichkeit, etwa von Balletttänzern, beansprucht wird. Eine übermäßige Beanspruchung des Hüftgelenks, wie sie häufig bei „Impact-Sportarten“ zu finden ist, verstärkt die Auswirkung des FAI. Sehr häufig ist das FAI multifaktoriell und die FAI-freie Beweglichkeit wird umso geringer, je ausgeprägter die abnorme Morphologie und die Hüftnutzung sind. Da das Hüftgelenk ein sehr eng geführtes Kugelgelenk ist, kommt es zu sehr hohen Krafteinwirkungen, insbesondere Scherkräften, am Rand der Ge-

lenkpfanne (Acetabulum) mit gravierenden Folgen für den Pfannenknorpel.

Die Ursache der häufig bei der idiopathischen und sekundären Koxarthrose beobachteten bewegungsinduzierten, peripher beginnenden Gelenkschädigung ist ein „femoroacetabuläres Impingement“ (FAI) [9].

Dieser Beitrag beschreibt die Pathophysiologie des FAI, die klinischen Symptome, die klinische und radiologische Abklärung sowie einen Ansatz zur Behandlung der Erkrankung.

### Pathophysiologie des femoroacetabulären FAI

Die Typen des FAI beziehen sich auf die zugrunde liegenden Mechanismen der Gelenkschädigung, bei denen in unterschiedlichem Ausmaß primär das Labrum oder der angrenzende acetabuläre Knorpel geschädigt werden. Abhängig davon, ob es sich um acetabuläre oder femorale ossäre Abnormitäten handelt, werden zwei verschiedene Typen des FAI unterschieden.

### Acetabuläre Form

Das „Beißzangen-“ (Pincer-)FAI ist das Resultat eines linearen Kontaktes des Kopf-Hals-Übergangs mit dem Pfannenrand. Dies findet man bei fehlorientierten oder zu tiefen Pfannen, die Morphologie des Kopf-Hals-Übergangs kann normal sein. Die erste Struktur, die in dieser Situation geschädigt wird, ist das Labrum, während

Unfallchirurg 2005 · 108:9–17  
DOI 10.1007/s00113-004-0902-z  
© Springer Medizin Verlag 2004

M. Leunig · R. Ganz

### Femoroacetabuläres Impingement. Häufige Ursache von zur Arthrose führenden Hüftbeschwerden

#### Zusammenfassung

Während die Ursache der Gelenkschädigung bei der Hüftdysplasie auf eine überhöhte axiale Belastung der Gelenkpfanne klar zurückgeführt werden kann, ist die exakte Ursache der idiopathischen Koxarthrose bis heute nicht geklärt. Basierend auf der Entwicklung einer chirurgischen Technik zur gefahrlosen chirurgischen Luxation der Hüfte und der damit verbundenen Möglichkeit der intraoperativen Gelenkbeurteilung, fanden wir eine bewegungsinduzierte Schädigung, die peripher am Acetabulumrand beginnt und nach zentral fortschreitet. Dieses sog. „femoroacetabuläre Impingement“ (FAI), welches durch eine vermehrte acetabuläre Überdachung und/oder fehlende Sphärizität des Femurkopfes zu einem Anschlagen bzw. Einpressen des Femurkopfes in die Gelenkpfanne führt, verursacht eine Schädigung des Labrum und/oder des Gelenkknorpels.

### Femoroacetabular impingement. A common cause of hip complaints leading to arthrosis

#### Abstract

The exact cause of the idiopathic osteoarthritis of the hip has not been identified, although the cause of hip degeneration in developmental dysplasia can clearly be attributed to an excessive axial loading. Based on the development of a surgical technique for the safe surgical dislocation of the hip and the associated possibility of intraoperative joint evaluation, we have found motion-induced joint damage in many of these hips. This begins peripherally at the acetabular rim, progressing centrally. This so-called “femoroacetabular impingement” (FAI), leads, by an increased acetabular coverage and/or a missing sphericity of the femoral head, to an abutment of the femoral head/neck junction against the acetabular rim, or even entering of the non-spherical femoral head into the hip. It

häufig kommt bei den bereits in der 2. und 3. Lebensdekade symptomatisch werdenden Patienten (Leistenschmerzen, reduzierte Innenrotation) eine vermehrte sportliche Aktivität hinzu. Basierend darauf, ob die acetabuläre oder femorale Pathologie dominiert, werden zwei verschiedene Typen des FAI, das Pincer- (Beißzangen-) und das Cam- (Nockenwellen-)FAI unterschieden. Neben diesen ossären Alterationen tragen auch eine supraphysiologische Beweglichkeit sowie eine Überbeanspruchung zum FAI bei. Das Impingement-Konzept hat zu einer Reihe neuer, mehrheitlich intrakapsulärer Chirurgieansätze geführt.

#### Schlüsselwörter

Hüfte · Arthrose · Femoroacetabuläres Impingement · Osteotomie · Intrakapsuläre Hüftchirurgie

initiates damage to the labrum and/or acetabular cartilage.

Frequently, this becomes symptomatic in the second or third decade of life in patients with increased sport activity. Based on the predominance of the acetabular or femoral pathology, two different types of FAI, the pincer and the cam can be differentiated. Apart from these morphological alterations, supraphysiological mobility and overuse can contribute to FAI. The impingement concept has led to a new type of mainly intracapsular hip surgery.

#### Keyword

Hip · Osteoarthritis · Femoroacetabular impingement · Osteotomy · Intracapsular hip surgery

der angrenzende acetabuläre Knorpel lange nur wenig alteriert wird.

Mit der Zeit kommt es jedoch zu einem Hebeln des Kopf-Hals-Übergangs am Ort des FAI. Dadurch wird dorsokaudal eine „Contre-coup-Knorpelläsion“ erzeugt. Entsprechend häufig findet sich bei der Coxa profunda oder der Protrusio eine Dorsalarthrose, während der Knorpel im Tragbereich intakt bleibt. Chronische Traumatisierung des Labrum führt zu dessen Degeneration, Ganglionbildung oder Verknöcherung (Ossifikation), wobei Letztere zu einer weiteren Vertiefung des Acetabulum beiträgt. Die Verknöcherung ist dabei zunächst eine Knochenapposition, welche das Labrum vor sich herschiebt und ausdünnert, bis letztlich ein rein knöcherner Rand vorliegt.

#### Femorale Form

Das „Nockenwellen-“ (Cam-)FAI wird durch eine unzureichende Taillierung des Kopf-Hals-Übergang verursacht. Durch die periphere Zunahme des Radius des Femurkopfes (Asphärizität) kommt es während der Beugung und Innenrotation endgradig zum Einpressen dieses nichtsphärischen Bereiches in die Gelenkpfanne, wobei der randständige acetabuläre Knorpel starken Scherkräften ausgesetzt wird. Dies induziert eine subchondrale Ablösung des acetabulären Knorpels von außen nach innen, dabei kommt es zu Einrissen an der Verbindung zwischen Knorpel und Labrum. Das Labrum selbst degeneriert erst sekundär.

■ Das (acetabuläre) Pincer-FAI findet sich vorwiegend bei 30- bis 40-jährigen Frauen, das (femorale) Cam-FAI bei 20- bis 30-jährigen Männern.

Im Allgemeinen handelt es sich dabei um Frauen mit hohem Bewegungsanspruch oder athletische Männer. Sehr häufig liegt ein gemischtes FAI vor. Da die Folgeschäden des FAI von der Kraft abhängen, mit die FAI-induzierenden Positionen eingenommen werden, werden sehr aktive Sportler (Leistungssportler) mit prädisponierenden Hüftmorphologien früher als weniger aktive Menschen symptomatisch.

Hier steht eine Anzeige  
This is an advertisement

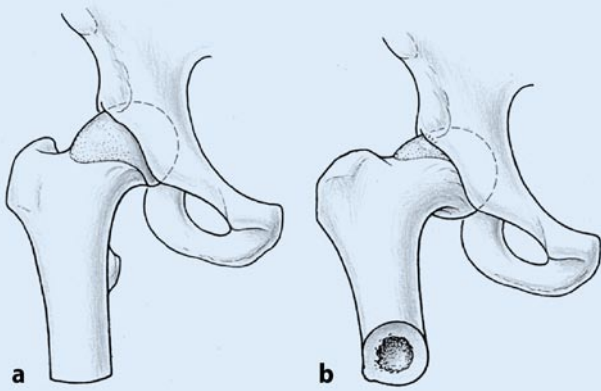


Abb. 1 ▲ Schemazeichnung einer rechten Hüfte mit guter femoraler Überdachung. Am Rand von Femurkopf zum Schenkelhals findet sich eine laterale Ausziehung des Kopfkorpels, welcher beim Übergang von der Streckung (a) zur Beugung (b) am ventrokranialen Pfannenrand anschlägt (impingiert) und dort zu Pfannenrandschäden führen kann

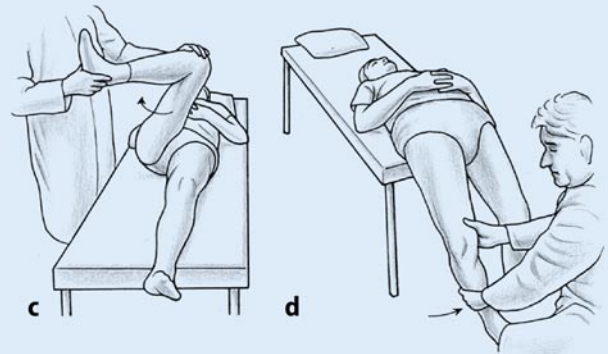
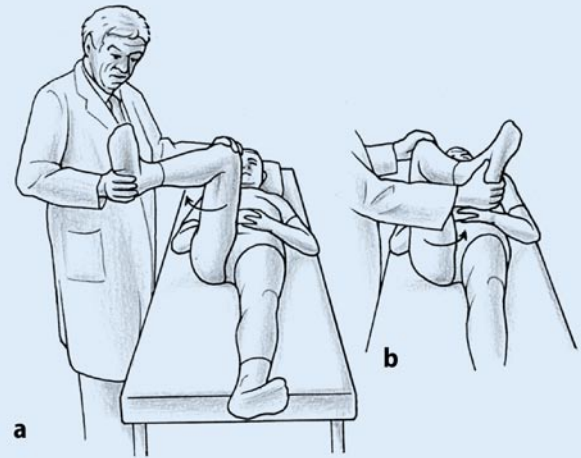


Abb. 2 ► Als sensibler Hinweis zur klinischen Diagnose des Impingements (FAI) hat sich die reduzierte Innenrotation in Flexion (a) gezeigt, während die Außenrotation (b) nahezu immer unbeeinflusst bleibt. Durch die Provokationstests kann das kranio mediale FAI (c) (rasche Innenrotation in Flexion/Adduktion) sowie das dorsokaudale FAI (d) (rasche Außenrotation bzw. Außenrotation und Abduktion) diagnostiziert werden

## Klinische Symptome

Ein FAI beginnt meist langsam und intermittierend mit Leistenschmerzen. Nicht selten werden diese mit einem banalen Trauma in Zusammenhang gebracht.

- **Kennzeichnend sind Leisten-, Adduktoren-, und/oder Trochanterschmerzen sowie eine schmerzhaft eingeschränkte Innenrotation (Adduktion) in Flexion.**

Bei den erkrankten Frauen findet sich nicht selten eine gesteigerte Beweglichkeit für Flexion und Innenrotation, während bei den Männern eher eine bereits in früher Jugend bemerkte Einschränkung der Innenrotation vorliegt. In der Anfangsphase der Krankheit sind die Schmerzen nur intermittierend und werden meist durch einen hohen Bewegungsanspruch und athletische Aktivitäten ausgelöst. Diese Beschwerden werden lange als Muskelschmerzen, insbesondere Adduktorenprobleme, fehlinterpretiert und führen manchmal zu umfangreicher Di-

agnostik und nicht angebrachten chirurgischen Maßnahmen, wie Laparoskopie, Laparotomie, Kniearthroskopien, lumbalen Dekompressionen oder Leistenhernioperation.

Gelegentlich werden als einziges Symptom Schmerzen über dem Trochanter major mit Ausstrahlung nach distal angegeben. Mit zunehmender Erkrankungsdauer findet sich eine Abnahme der Beweglichkeit und hier vor allem für die Flexion und Innenrotation. Diese Bewegungen können dann sehr schmerzhaft sein. Schmerzen treten auch nach längerem niedrigem Sitzen auf (Auto, Sofa). Beides deutet auf ein kranial-mediales FAI hin. Eine Verkürzung der Schrittlänge oder Nachtschmerzen (Schlafen auf dem Rücken) weisen auf ein posteroinferiores FAI, z. B. bei Coxa profunda, hin.

## Klinische Untersuchung

Die allgemeine Hüftuntersuchung ist vielfach weitgehend unauffällig, daher sind klassische Arthrose-Scores (HHS, Merle d'Aubigne) ungeeignete Instrumente in

der Beurteilung des FAI. In der Frühphase ist oft nur die Bewegungsamplitude für Innenrotation und Adduktion in Flexion eingeschränkt (■ Abb. 2), der Impingement-Test ist nahezu immer positiv.

Die Impingement-Tests werden am entspannten, auf dem Rücken liegenden Patienten durchgeführt. Die Hüfte wird in 90° Flexion forciert innenrotiert. Noch deutlicher ist die Schmerzprovokation, wenn zusätzlich eine Adduktionskomponente erfolgt. Grundsätzlich wird dabei der Schenkelhals dem Pfannenrand genähert und das daran ansetzende, kranial-mediale Labrum Kompressionskräften ausgesetzt [21]. Die Schmerzen werden vornehmlich in die Leiste, aber auch über den Trochanter projiziert.

- **Beim kranial-medialen FAI ist die Innenrotation in Flexion und Adduktion schmerzhaft, beim dorsokaudalen FAI die Außenrotation in voller Extension.**

Ein dorsokaudales FAI prüft man an einem Patienten, der mit herunterhängen-

den Beinen am Ende des Untersuchungs-tisches liegt. Er hält dann das Gegenbein mit beiden Händen in der Hüfte und Knie maximal flektiert. Forcierte Außenrotation des herabhängenden Beines kann einen positiven Impingement-Test auslösen, z. B. wenn der dorsokaudale Pfannenrand übersteht. Die Schmerzen sind in ihrem Charakter dem ventralen FAI sehr ähnlich, werden jedoch meist etwas weiter dorsal wahrgenommen. Ein positiver Impingement-Test ist fast immer mit einer Pfannenrandschädigung vergesellschaftet.

Grundsätzlich gibt es die Möglichkeit für ein FAI entlang des gesamten Acetabulumrands, am häufigsten ist es aber kranial medial.

## Radiologische Abklärung

Bei Verdacht auf ein FAI werden routinemäßig ein orthogrades, anteroposteriores Röntgenbild des Beckens und ein laterales Röntgenbild der Hüfte durchgeführt. Das Beckenröntgenbild ist optimal, wenn der Röntgenstrahl auf die Mitte zwischen der Linie, die durch beide Spinae iliacae superiores sowie der Linie parallel dazu als Tangente entlang des Oberrands der Symphyse sowie auf einer Linie senkrecht dazu durch die Mitte der Symphyse zentriert wird. Damit liegt die Spitze des Coccyx ca. 1–2 cm über der Symphyse [30]. Die Foramina oburatoria projizieren sich dann symmetrisch.

Beim FAI fehlen klassische radiologische Merkmale der Koxarthrose [19]. Dazu gehören die Kriterien reduzierte Gelenkspaltweite, Osteophyten, Sklerosierung und subchondrale Zysten, hinsichtlich derer sich die Hüften mehrheitlich als normal [19] erweisen. Der Eingeweihete findet jedoch in der Regel subtile ossäre Abweichungen von der Norm, die auf das Vorliegen eines FAI hinweisen können [17].

### ► Beim FAI fehlen klassische radiologische Merkmale der Koxarthrose

Die korrekte zentrierte Beckenübersichtsaufnahme zeigt vor allem die acetabulären Abnormitäten, die zu einem FAI führen. Sie ist essenziell in der Beurteilung ace-

tabulärer Abnormitäten wie der Coxa profunda, Protrusio oder acetabulären Retroversion [30]. Von einer reichlichen Überdachung oder Coxa profunda wird gesprochen, wenn die mediale Begrenzung der Fossa acetabuli medial der ilioischia-dischen Linie liegt. Eine Protrusio liegt vor, wenn der mediale Rand des Hüftkopfes diese Linie tangiert oder überschreitet. Bei der Coxa profunda und der Protrusio findet sich in der Regel ein horizontales negativ gestütztes Pfannendach. Lokalisierte „Über-Überdachungen“ finden sich am häufigsten ventral, meist verbunden mit einer Retroversion; dabei findet man ein Überschneiden beider Pfannenränder („cross over sign“).

Einen sehr prominenten hinteren Pfannenrand oder eine Prominenz des gesamten Pfannenrandes, in der Anfangsphase als Doppelkontur des Pfannenrandes, findet man bei der Labrumossifikation. Kraniale Pfannenrand-Ossikel, die auch als Os acetabuli bezeichnet werden, können eine beträchtliche Größe aufweisen und sind in der Regel Frakturen der vorderen Über-Überdachung, sie entstehen durch eine forcierte Flexion und Innenrotation.

Beckenröntgenaufnahmen mit großem Abstand zwischen Coccyx und Symphyse („Inlet-Tendenz“) betonen die ventrale Überdachung und können so eine Retroversion verstärken. Beckenröntgenaufnahmen mit einer Coccyx-Spitze, die auf die Symphyse projiziert ist („Outlet-Tendenz“), verringern projektorisch die ventrale Überdachung. Seitrotationen des Beckens bei der Röntgenaufnahme sind daran zu erkennen, dass die Coccyx-Spitze nicht genau auf die Symphysenlücke zeigt; die dem Röntgenbild nähere Seite bekommt dann die Projektion der Retroversion.

Für femorale Abnormitäten ist die Beckenübersichtsaufnahme weniger ergiebig. Man kann einen Varusmorphotyp, eine sog. „Pistol-grip-Deformität“, die häufig als Epiphyseolyse fehlinterpretiert wird, oder eine Kopfenrundung wie beim Morbus Perthes erkennen – und verstehen, dass der fehlende Kopf-Hals-Übergang zum FAI führen kann [9]. Viel häufiger liegt die Offset-Minderung weiter ventral. Wegen der ovalen Form des Schenkelhalses mit einer Ausrichtung

von 23° gegenüber der Sagittalebene sind solche Deformitäten am besten in einer lateralen Projektion, und zwar mit einer innenrotierten „Cross-table-Aufnahme“ [5] oder einer modifizierten „Dunn-Aufnahme“ mit einer Flexion zu finden. Hierbei zeigt sich überraschend häufig am ventralen Kopf-Hals-Übergang eine Ausziehung der Epiphyse, oder der Schenkelhals hat keinen Offset zum Femurkopf [5].

### ► Femorale Ursachen des FAI zeigen sich am besten in einer innenrotierten „Cross-table-Lateral Aufnahme“

Sowohl im Beckenübersichts- wie im Seitenbild finden sich bei etwa 1/3 der Patienten mit FAI fibrozystische Veränderungen („Impingement pits“), welche meist radiologisch als erbsgroße Osteolysen erscheinen, die von einem sklerotischen Saum umgeben sind [17].

## Magnetresonanzen-Arthrographie

Alle Patienten mit einem FAI werden routinemäßig einer Magnetresonanzen- (MR-)Untersuchung zugeführt. Ein MR des gesamten Beckens sowie ein Nativ-MR sind dabei kaum geeignet, subtile Veränderungen der Früharthrose an Labrum und Knorpel darzustellen. Demgegenüber hat sich die Verwendung von Oberflächenspulen und Scannern mit hoher Feldstärke zur Verbesserung der räumlichen Auflösung, die intraartikuläre und evtl. intravenöse Injektion von Gadolinium als sehr hilfreich im Nachweis von Knorpel- und Labrumläsionen erwiesen [16]. Zusätzlich erlaubte die Einführung sog. radiärer Schnitte, den gesamten Pfannenrand hochauflösend darzustellen [20].

### — Die MR-Arthrographie ist sehr sensitiv im Nachweis von Knochen- [13, 32] sowie Weichteilpathologien (Labrum, Knorpel, [18]).

Auf MR-Arthrogrammen, die den genannten Qualitätsansprüchen genügen, kann eine vertiefte Analyse der Ursachen des FAI, der Pfannenrandpathologie sowie des acetabulären Knorpelschadens erfolgen.

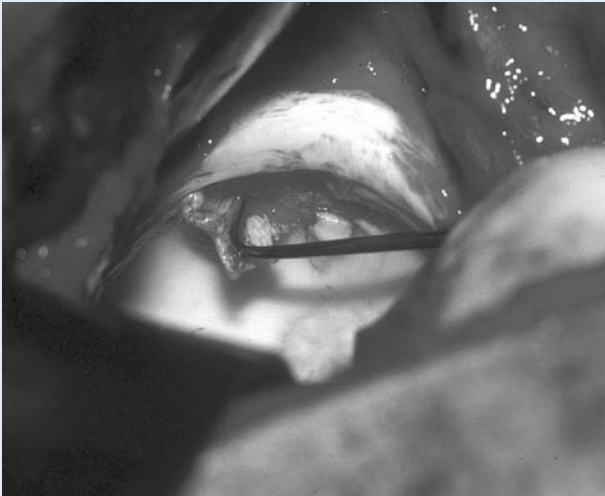


Abb. 3 ▲ Acetabuläre Knorpelabschürfung von außen nach innen bei einem 28-jährigen Patienten mit Cam-FAI

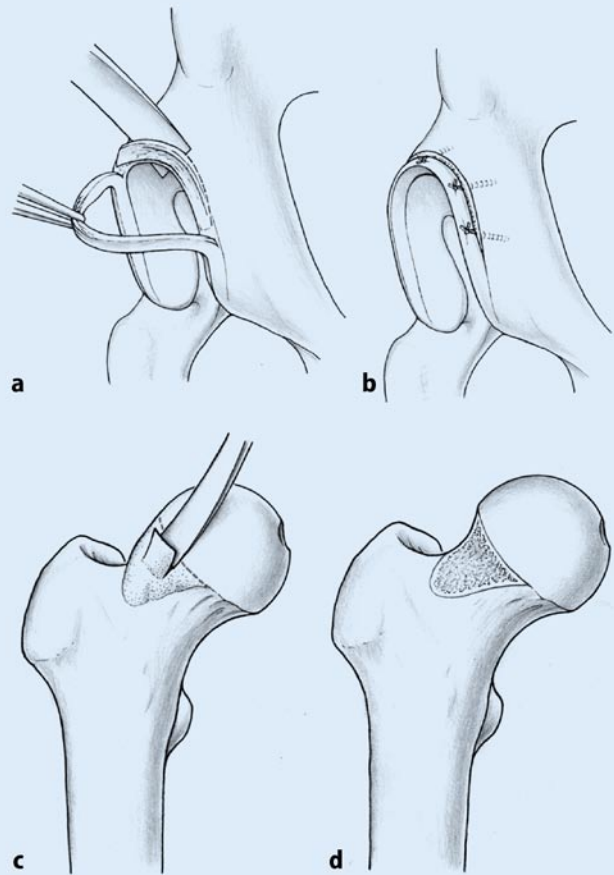


Abb. 4 ► Schematische Darstellung der Pfannenrandtrimmung (a) mit Refixation des Restlabrum am Pfannenrand (b). Schematische Darstellung der Modellierung der kranio-medialen Ausziehung (c) bis zum Erhalt eines sphärischen Femurkopfes (d)

Es erfasst insbesondere auch Vorhandensein und Ausmaß eines nichtsphärischen Teiles des Hüftkopfes bzw. eines verminderten Offsets [13, 32]. Strukturelle Labrumläsionen stellen sich durch Größen- sowie Signalalterationen dar. Labrumrisse zeigen eine hohe Signalintensität zwischen Labrum und Pfannenrandknorpel, welche durch das Eindringen von Gadolinium in die Läsion verursacht wird. Korrespondierend findet sich am Schenkelhals vielfach eine kortikale Reaktion – als kortikale Hypertrophie oder fibrozystische Veränderung.

Knorpelläsionen können sich als inhomogene Signalintensität des Knorpels darstellen oder indirekt durch eine Migration des Femurkopfes aus einer kongruenten Position in eine meist anterolaterale Subluxation mit dorsokaudaler Gelenklücke. Knochenappositionen des Pfannenrandes (Ossifikationen), welche das Labrum vor sich herschieben und ausdünnen, sind ebenso erkennbar wie Ganglien im Labrum, kapsulär, extrakapsulär sowie auch im subchondralen Knochen.

### Behandlungskonzept

Die meisten Patienten, die sich mit FAI vorstellen, haben bereits mehrere konservative Behandlungsversuche hinter sich, die vor allem in Physiotherapie und/oder antiinflammatorischen Medikation bestanden. Diese Ansätze sind keine kausale Behandlung des mechanischen FAI, insbesondere verschlimmert die häufig auf verbesserte Beweglichkeit und Dehnbarkeit ausgerichtete Physiotherapie die Symptome. Allenfalls ist bei gering ausgeprägter Pathomorphologie zunächst ein Versuch der Reduktion sportlicher Aktivitäten gerechtfertigt.

### ➤ Konservative Behandlungsansätze sind keine kausale Therapie des FAI

Die kausale Therapie besteht in der Reduktion der Impingement-Ursachen bzw. Optimierung der Bewegungsfreiheit des Gelenkes. Bei diesen meist jungen Patienten sollte dies früh einsetzen, bevor Schäden am Knorpel aufgetreten sind, die auch heu-

te noch nicht rückgängig gemacht werden können. Die durchzuführenden Maßnahmen können das Acetabulum, das proximale Femur oder beides betreffen.

Zur Identifizierung des FAI und Beurteilung in seiner gesamten Ausdehnung hat sich in unseren Händen die Technik der chirurgischen Luxation der Hüfte bewährt. Sie ermöglicht auch die ideale Behandlung des FAI. Es handelt sich dabei um eine ventrale chirurgische Luxation des Femurkopfes nach digastrischer Trochanterosteotomie. Dieser Zugang erlaubt eine nahezu zirkumferenzielle Übersicht über Femurkopf und Acetabulum ohne das Risiko, eine avaskuläre Nekrose des Femurkopfes zu induzieren (▣ Abb. 3). Es erlaubt eine präzise und umfassende Behebung des FAI [8] sowie Applikation reparativer Maßnahmen wie die Refixation des Labrum.

Es ist jedoch zu erwarten, dass in naher Zukunft auch weniger invasive Techniken wie limitierte anteriore Zugänge sowie die Hüftarthroskopie eine Rolle in der Behandlung des mehr umschriebenen FAI einneh-

men werden. So wird Hüftarthroskopie im peripheren Kompartiment des Hüftgelenkes [4] die Behandlung des Cam-FAI ermöglichen.

Dorsal lokalisierte Pathologien am Femur sowie Pfannenrandpathologien, bei denen das Labrum großstreckig refixiert werden soll, sind mit wenig invasiven Techniken derzeit allerdings noch nicht möglich, bzw. die Gefahr wesentlicher zusätzlicher Knorpelschädigungen vor allem am Hüftkopf, aber auch der Hüftkopfnekrose sind nicht zu unterschätzen.

### Die ventrale chirurgische Luxation der Hüfte erlaubt die präzise Identifikation und umfassende Behandlung des FAI

Auf der acetabulären Seite kann die globale (Coxa profunda, Protrusio) und lokale Über-Überdachung (Retroversion) durch Resektion des exzessiven Pfannenrandes angegangen werden [15]. Bei der acetabulären Retroversion mit im MR-Arthrogramm nachgewiesenem intaktem Knorpel und einer dorsomedial des Kopfdrehzentrums liegenden Wandbegrenzung ist die Möglichkeit einer „reversed“ periacetabulären Osteotomie gegeben [31].

Liegt der dorsale Pfannenrand jedoch lateral des Drehzentrums des Femurkopfes oder liegt bereits ein Knorpelschaden kranial-ventral in der Hauptbelastungszone vor, ist auf eine periacetabuläre Osteotomie zu verzichten bzw. die Trimmung des Pfannenrandes vorzuziehen.

Das Labrum wird resiziert, wenn es osifiziert ist oder das Ausmaß seiner Degeneration bzw. Vernarbung keine sinnvolle Refixation mehr erlaubt. Ist es jedoch in seiner morphologischen Integrität intakt, so sollte es wegen seiner Bedeutung für die Gelenkfunktion (Lubrikation, Druckverteilung, Nozizeption, [6, 14]) erhalten werden. Dazu wird es mit einer chirurgischen Klinge scharf von seinem häufig degenerierten knochennahen Bereich abgelöst und nach suffizientem Débridement des degenerierten Teiles sowie des ossären Pfannenrandes wieder refixiert.

Die Abtragung des ossären Pfannenrandes wird scharf mit einem Meißel durchgeführt und schrittweise unter wiederholter Überprüfung des Gelenkspiels durchgeführt [15]. Soweit möglich soll die Pfannenrandresektion bis in den intakten Knorpel ausgedehnt werden, allerdings darf keine Überdachungsinsuffizienz mit Gefahr einer Migration des Femurkopfes resultieren. Ist es nicht möglich, die Pfannenrandresektion in dem gesunden Knorpelbereich durchzuführen, kann eine Mikrofrakturierung des subchondralen Knochens im geschädigten Bereich durchgeführt werden.

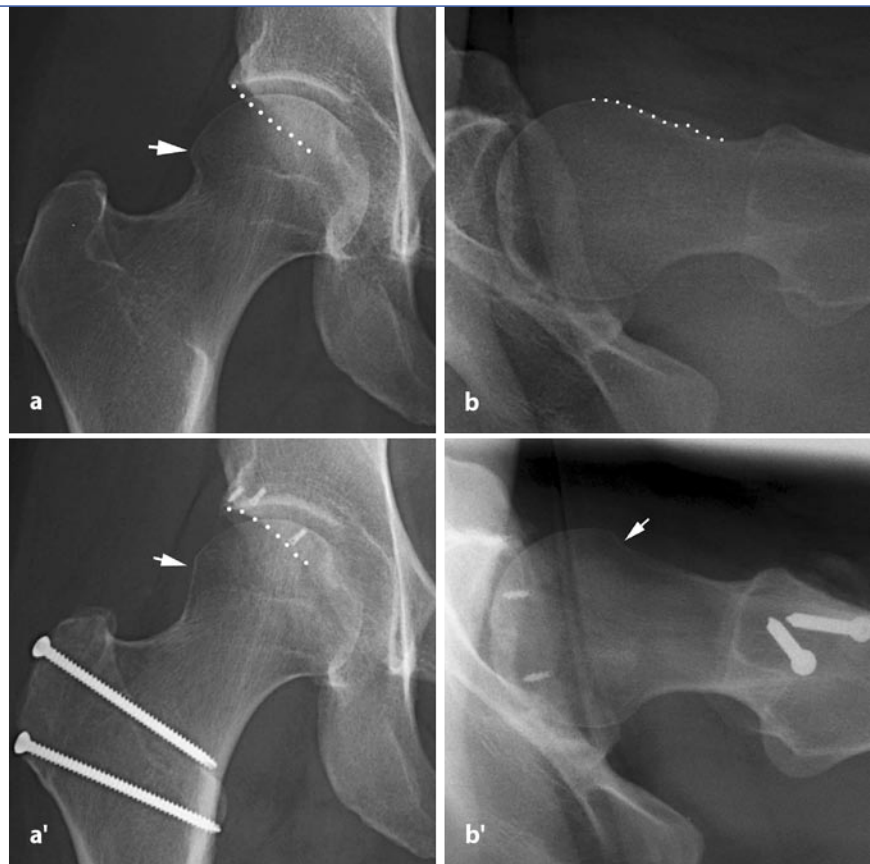


Abb. 5 ▲ Beckenübersichtsaufnahme (a) und laterale „Cross-table-Aufnahme“ (b) eines kombinierten FAI bei Coxa profunda mit kranialer Retroversion (a, Punkte) sowie asphärischem Femurkopf (b, Pfeil). Postoperativ nach Pfannenrandtrimmung mit Labrumrefixation durch Schraubanker ist die Pfanne antevertiert (a', Punkte) und die anteriore Kopf-Hals-Taille mit einem spärlich modellierten Femurkopf (b', Pfeil) verbessert

nenrandresektion bis in den intakten Knorpel ausgedehnt werden, allerdings darf keine Überdachungsinsuffizienz mit Gefahr einer Migration des Femurkopfes resultieren. Ist es nicht möglich, die Pfannenrandresektion in dem gesunden Knorpelbereich durchzuführen, kann eine Mikrofrakturierung des subchondralen Knochens im geschädigten Bereich durchgeführt werden.

Bei großen Defekten mit Migrationstendenz des Kopfes in den Defekt bleibt nur die Möglichkeit, gesunden Knorpel evtl. mit einer acetabulären [31] (oder femoralen) Osteotomie in die Hauptbelastungszone zu drehen. Zur Refixation des Labrum werden Knochenanker verwendet, wobei darauf geachtet wird, dass die Fäden nicht in das Gelenk ragen (■ Abb. 4a, 5b). Ein retrospektiver Vergleich des postoperativen klinischen Verlaufs von Patienten bei denen das Labrum refixiert bzw. reseziert wurde, favorisiert die Labrumrefixation; diese Patienten weisen postoperativ weniger Schmerzen auf, und die radiologische Progression der Arthrose ist geringer.

ger Schmerzen auf, und die radiologische Progression der Arthrose ist geringer.

### Bei Labrumrefixation statt -resektion wiesen die Patienten postoperativ weniger Schmerzen auf

Ein nichtsphärischer Bereich des Hüftkopfes, welcher für das FAI verantwortlich ist, lässt sich in der Regel an einer samtartigen, leicht rötlichen Knorpeloberfläche erkennen. Sie ist relativ scharf vom glatten, weißen Knorpel des sphärischen Knorpelanteiles abgegrenzt, was auch mittels transparenter sphärischer Schablonen überprüft werden kann. Der nichtsphärische Teil wird mit dünnen, gebogenen Meißeln leicht konkav geschwungen abgetragen mit dem Ziel, anschließend eine FAI-freie Flexion und Innenrotation von 30° durchführen zu können (■ Abb. 4b, 5b).

Diese Osteochondroplastik ist ventral und ventrolateral für die Kopfdurchblutung wenig gefährlich, bei mehr lateraler Ausdehnung der Fehlform sind die Eintrittsstellen der retinakulären Blutgefäße um jeden Preis zu beachten und sicher zu schonen. Ventral finden sich nur 7%, während lateral 63% der vaskulären Foramina liegen. Diese Gefäße verlaufen im Retinakulum und treten knapp distal des gut identifizierbaren knorpeligen Kopfüberhangs ein [10, 29]. Mit entsprechender Sorgfalt lassen sie sich sicher schonen. Nach Durchführung der Offsetverbesserung kann die erhaltene Kopfdurchblutung anhand von Blutungen aus der spongiösen Resektionsfläche sowie aus der Fovea capitis femoris überprüft werden. Eine gute Dokumentation der Perfusion erlaubt die Laser-Doppler-Flowmetrie [26].

Nach durchgeführter Osteochondroplastik wird die Sphärizität des Restkopfes mit der transparenten Schablone erneut überprüft und die blutende Spongiosafläche mit Wachs abgedeckt, um die Adhäsion mit der Kapsel zu verhindern. Danach wird noch einmal die FAI-freie Beweglichkeit in alle kritischen Richtungen untersucht. Sollte eine Schenkelhals-Osteotomie oder eine Verlagerung des Trochanters notwendig werden, so können diese jetzt problemlos angeschlossen werden.

— **Das Ziel der chirurgischen Behandlung ist, eine FAI-frei Bewegungsamplitude der Hüfte zu gewährleisten [15].**

Die erwähnten chirurgische Maßnahmen erlauben eine Behandlung der Ursachen des FAI. Eine bereits gesetzte Knorpelläsion, die maßgeblich die Prognose der Erkrankung bestimmt, kann jedoch nicht rückgängig gemacht werden. Daher sollte die kausale Behandlung möglichst in der Frühphase eingeleitet werden.

## Ausblick

Obwohl Langzeitresultate noch ausstehen, sind die mit der beschriebenen gelenkerhaltenden Chirurgie erreichten Resultate bisher vielversprechend [1]. Im Rah-

men technischer Verbesserungen werden in Zukunft halb offene Verfahren (ventraler Zugang kombiniert mit Hüftarthroskopie) oder geschlossene Verfahren (Arthroskopie) bei ausgesuchten Fällen an Bedeutung gewinnen.

## Fazit für die Praxis

**Das FAI ist häufig und hat eine geschätzte Prävalenz von 10–15%. Es initiiert die Koxarthrose, v. a. wenn große morphologische Abweichungen des Gelenkes mit hohem Bewegungs- und Belastungsanspruch verknüpft werden. Die überwiegende Mehrzahl der Betroffenen ist zwischen 20 und 40 Jahre alt. „Normalbefunde“ im konventionellen Röntgenbild schließen die Möglichkeit eines FAI nicht aus.**

**Im Gegensatz zur Hüftendoprothese, bei der inzwischen aber ebenfalls die Problematik des Komponenten-Impingements zunehmend beobachtet wird [22], ist die natürliche Hüfte mechanisch sehr gut geführt und hat praktisch keine Ausweichmöglichkeit durch Subluxation oder Luxation. Deshalb haben die Impingementkräfte, vor allem bei asphärisch auslaufendem Hüftkopf (Cam-FAI) gravierende Folgen für den acetabulären Knorpel [7]. Entsprechend typisch ist bei dieser Form des FAI das von außen nach innen verlaufende Schädigungsmuster des acetabulären Knorpels. Der Knorpel des sphärischen Hüftkopfteils bleibt bei beiden FAI-Formen lange vollständig intakt [9], selbst wenn bereits massive Knorpelschäden auf der acetabulären Seite vorliegen; dieses Schädigungsmuster könnte nicht mit einer Arthroseentstehung durch vertikale Überbelastung in Einklang gebracht werden. Die beste weiterführende Diagnostik ist ein hochauflösendes radiales Arthro-MR der Hüfte.**

**Die Behandlung erfolgt durch gelenkerhaltende Chirurgie. Der Kern zum Erfolg ist jedoch die frühe Diagnosestellung, um sportliche und berufliche Weichen zu stellen und die therapeutischen Maßnahmen zeitgerecht mit dem Ziel einzuleiten, die Koxarthrose bei diesen jungen Patienten zumindest wesentlich hinauszuschieben.**

## Korrespondierender Autor

**PD Dr. M. Leunig**

Orthopädie, Balgrist Universitätsklinik, Forchstr. 340, CH-8008 Zürich, Schweiz  
E-Mail: michael.leunig@insel.ch

**Interessenkonflikt:** Der korrespondierende Autor versichert, dass keine Verbindungen mit einer Firma, deren Produkt in dem Artikel genannt ist, oder einer Firma, die ein Konkurrenzprodukt vertreibt, bestehen.

## Literatur

1. Beck M, Leunig M, Parvizi J, Boutier V, Wyss D, Ganz R (2004) Anterior femoroacetabular impingement: part II. Midterm results of surgical treatment. Clin Orthop 418: 67–73
2. Bombelli R (1976) Osteoarthritis of the hip. Pathogenesis and consequent therapy. Springer, Berlin Heidelberg
3. Cooke TD (1986) Immune pathology in polyarticular osteoarthritis. Clin Orthop 213: 41–49
4. Dienst M, Godde S, Seil R, Hammer D, Kohn D (2001) Hip arthroscopy without traction: In vivo anatomy of the peripheral hip joint cavity. Arthroscopy 17: 924–931
5. Eijer H, Leunig M, Mahomed MN, Ganz R (2001) Anterior femoral head-neck off-set: A method for measurement. Hip Int 11: 37–41
6. Ferguson SJ, Bryant JT, Ganz R, Ito K (2003) An in vivo investigation of the acetabular labral seal in hip joint mechanics. J Biomech 36: 171–178
7. Flachsman R, Broom ND, Hardy AE, Moltchanivskiy G (2000) Why is the adolescent joint particularly susceptible to osteochondral shear fracture? Clin Orthop 381: 212–221
8. Ganz R, Gill TJ, Gautier E, Ganz K, Krugel N, Berlemann U (2001) Surgical dislocation of the adult hip a technique with full access to the femoral head and acetabulum without the risk of avascular necrosis. J Bone Joint Surg 83-B: 1119–1124
9. Ganz R, Parvizi J, Beck M, Leunig M, Nötzli H, Siebenrock KA (2003) Femoro-acetabular impingement. An important cause of early osteoarthritis of the hip. Clin Orthop 417: 1–9
10. Gautier E, Ganz K, Krugel N, Gill T, Ganz R (2000) Anatomy of the medial femoral circumflex artery and its surgical implications. J Bone Joint Surg 82-B: 679–683
11. Hackenbroch MH Jr, Bruns H, Widenmayer W (1979) (Contribution to the etiology of coxarthrosis. Radiographic and clinical evaluation of 976 arthrotic hip joints (author's transl)). Arch Orthop Trauma Surg 95: 275–283
12. Ingvarsson T, Stefansson SE, Gulcher JR et al. (2001) A large Icelandic family with early osteoarthritis of the hip associated with a susceptibility locus on chromosome 16p. Arthritis Rheum 44: 2548–2555
13. Ito K, Minka MA 2nd, Leunig M, Werlen S, Ganz R (2001) Femoroacetabular impingement and the cam-effect. A MRI-based quantitative anatomical study of the femoral head-neck offset. J Bone Joint Surg 83-B: 171–176
14. Kim YT, Azuma H (1995) The nerve endings of the acetabular labrum. Clin Orthop 320: 176–181



15. Lavigne M, Parvizi J, Beck M, Siebenrock KA, Ganz R, Leunig M (2004) Anterior femoroacetabular impingement: part I. Techniques of joint preserving surgery. *Clin Orthop* 418: 61–66
16. Leunig M, Werlen S, Ungersböck A, Ito K, Ganz R (1997) Evaluation of the acetabular labrum by MR arthrography. *J Bone Joint Surg* 79-B: 230–234
17. Leunig M, Beck M, Kalhor M, Kim YJ, Werlen S, Ganz R (2005) Juxtaarticular cysts at the antero-superior femoral neck: High prevalence in hips with femoro-acetabular impingement. *Radiology* (in press)
18. Leunig M, Podeszwa D, Beck M, Werlen S, Ganz R (2004) Magnetic resonance arthrography of labral disorders in hips with dysplasia and impingement. *Clin Orthop* 418: 74–80
19. Locher S, Werlen S, Leunig M, Ganz R (2001) Inadequate detectability of early stages of coxarthrosis with conventional roentgen images. *Z Orthop Ihre Grenzgeb* 139: 70–74
20. Locher S, Werlen S, Leunig M, Ganz R (2002) MR-Arthrography with radial sequences for visualization of early hip pathology not visible on plain radiographs. *Z Orthop Ihre Grenzgeb* 140: 52–57
21. MacDonald SJ, Garbus D, Ganz R (1997) Clinical evaluation of the symptomatic young adult hip. *Sem Arthroplast* 8: 3–9
22. Morrey BF (1997) Difficult complications after hip joint replacement. Dislocation. *Clin Orthop* 344: 179–187
23. Müller ME (1971) Die hüftnahen Femurosteotomien unter Berücksichtigung der Form, Funktion und Beanspruchung des Hüftgelenks. Thieme, Stuttgart
24. Murphy SB, Kijewski PK, Millis MB et al. (1990) Acetabular dysplasia in the adolescent and young adult. *Clin Orthop* 261: 214–223
25. Murray RO (1965) The aetiology of primary osteoarthritis of the hip. *Br J Radiol* 38: 810–824
26. Notzli HP, Siebenrock KA, Hempfing A, Ramseier LE, Ganz R (2002) Perfusion of the femoral head during surgical dislocation of the hip. Monitoring by laser Doppler flowmetry. *J Bone Joint Surg* 84-B: 300–304
27. Pauwels F (1976) Biomechanics of the normal and diseased hip. Theoretical foundation, technique and results of treatment: an atlas. Springer, Berlin Heidelberg
28. Resnick D (1976) The „tilt deformity“ of the femoral head in osteoarthritis of the hip: a poor indicator of previous epiphysiolysis. *Clin Radiol* 27: 355–363
29. Sevvitt S, Thompson RG (1965) The distribution and anastomoses of arteries supplying the head and neck of the femur. *J Bone Joint Surg* 47-B: 560–573
30. Siebenrock KA, Kalbermatten DF, Ganz R (2003) Effect of pelvic tilt on acetabular retroversion: a study of pelvis from cadavers. *Clin Orthop* 407: 241–248
31. Siebenrock KA, Schoeniger R, Ganz R (2003) Anterior femoro-acetabular impingement due to acetabular retroversion. Treatment with periacetabular osteotomy. *J Bone Joint Surg* 85-A: 278–286
32. Siebenrock KA, Wahab KH, Werlen S, Kalhor M, Leunig M, Ganz R (2004) Abnormal extension of the femoral head epiphysis as a cause of cam impingement. *Clin Orthop* 418: 54–60
33. Solomon L, Schitzler CM (1983) Pathogenetic types of coxarthrosis and implications for treatment. *Arch Orthop Traumat Surg* 101: 259–261
34. Stulberg SD, Cordell LD, Harris WH, Ramsey PL, MacEwen GD (1975) Unrecognized childhood hip disease: a major cause of idiopathic osteoarthritis of the hip. In: *The hip: Proceedings of the third open scientific meeting of the hip society*. Mosby, CV, pp 212–228
35. Treadwell BV, Mankin HJ (1986) The synthetic processes of articular cartilage. *Clin Orthop* 213: 50–61

## Forschungsförderung 2005 der Deutschen Vereinigung für Schulter- und Ellenbogenchirurgie

Die Deutsche Vereinigung für Schulter- und Ellenbogenchirurgie (DVSE) e.V., Sektion der Deutschen Gesellschaft für Orthopädie und orthopädische Chirurgie schreibt mit Unterstützung der Deutsche Arthrose-Hilfe e.V. eine Forschungsförderung

in Höhe von bis zu € 15.000.-

aus. Ziel der Ausschreibung ist die Förderung und Unterstützung eines klinisch orientierten bevorzugt multizentrischen Forschungsprojektes über Diagnostik, Prävention oder Behandlung von Erkrankungen, Verletzungsfolgen oder Verletzungen des Schulter- oder Ellenbogengelenks.

Voraussetzung für eine Bewerbung ist die Mitgliedschaft in der DVSE und/oder der DGOOC. Weitere Informationen sind der Internetseite unter <http://www.dvse.info> zu entnehmen. Die Anträge sind auf den im Internet verfügbaren Antragsformularen bis zum 31.07.2005 zu richten an den Präsidenten der Deutschen Vereinigung für Schulter und Ellenbogenchirurgie:

Prof. Dr. M. Loew  
Orthopädische Universitätsklinik  
Schlierbacher Landstraße 200a  
69118 Heidelberg  
e-mail: markus.loew@ok.uni-heidelberg

**Quelle: Deutsche Vereinigung für Schulter- und Ellenbogenchirurgie (DVSE)**