

Leitthema

Arthroskopie 2006 · 19:75–79
 DOI 10.1007/s00142-005-0333-z
 Online publiziert: 4. Januar 2006
 © Springer Medizin Verlag 2006

M. Wettstein¹ · M. Dienst²

¹ Service d'Orthopédie et de Traumatologie, CHUV Lausanne

² Klinik für Orthopädie, Universitätskliniken des Saarlandes, Homburg/Saar

Arthroskopische Hüftchirurgie

Psoastenotomie und Eingriffe an der Gelenkkapsel

Wie zuvor am Knie- und Schultergelenk liefert die Arthroskopie des Hüftgelenks ständig neue Hinweise zum Verständnis der funktionellen Anatomie und zur Pathogenese verschiedener Hüfterkrankungen. Die Arthroskopie des peripheren Gelenkkompartiments ohne Traktion ermöglicht eine Inspektion von Gelenkanteilen unter Bewegung [8, 10]. Je nach Gelenkstellung lassen sich Teile der Gelenkkapsel entspannen. Aufgrund der Gelenkraumausdehnung mit Hüftflexion verbessern sich die Sichtbedingungen und Manövrierbarkeit von Instrumenten. Die arthroskopische Inspektion unter dynamischen Bedingungen liefert wichtige Hinweise auf das Vorliegen eines femoroazetabulären Impingements, aber auch eine vermehrte oder verminderte Kapselspannung. Das Verfahren ohne Traktion ermöglicht eine präzise Darstellung der Faserzüge der Zona orbicularis, der synovialen Schleimhautfalten am Schenkelhals und, bei Vorliegen einer Verbindung zur Sehnenscheide, eine direkte Inspektion der Psoassehne. Das verbesserte Verständnis der funktionellen Anatomie und die Weiterentwicklung der Operationstechnik und Instrumentarien haben zur Etablierung arthroskopischer Eingriffe an Ge-

lenkkapsel und Psoassehne geführt [6, 7, 15, 20]. Der vorliegende Beitrag stellt erste arthroskopische und endoskopische Verfahren vor.

Psoastendinitis und schmerzhaft springende Psoassehne

Psoasassoziierte Schmerzen sind häufig. Nicht nur im Leistungs- und Spitzensport kommt es zu Verkürzungen, Tendinitiden und zu einem schmerzhaften Psoasspringen. Wichtig ist eine differenzierte klinische Untersuchung, um andere intra- und extraartikuläre Schmerzursachen abzuklären [13].

Verkürzungen des M. iliopsoas finden sich bei Sportlern nicht selten. Prophylaktisch und therapeutisch steht hier die eigenständige und physiotherapeutische Dehnungsbehandlung im Vordergrund [22]. Auch ohne Muskelverkürzung kommt es zu entzündlichen Veränderungen insbesondere im Bereich der Psoassehne. Gelegentlich werden diese als schmerzhaftes „Schnappen“ beschrieben. Differenzialdiagnostisch müssen beim Schnappen der Hüfte, der Coxa saltans, unterschiedliche Ursachen berücksichtigt werden. Insbesondere beim weiblichen Geschlecht findet sich die Coxa saltans externa, ein Springen der Fascia lata über den Trochan-

ter major. Bei der Coxa saltans interna werden ein Springen der Psoassehne über die Eminentia iliopectinea bzw. Formveränderungen des Femurkopfs oder auch freie Gelenkkörper, Labrumläsionen oder eine Ruptur des Lig. capitis femoris als mögliche Ursachen beschrieben [1]. Eine Coxa saltans externa lässt sich in der klinischen Untersuchung gut von einer Coxa saltans interna abgrenzen. Die Differenzialdiagnose eines Psoassehnschnappens von intraartikulären Ursachen ist schwieriger.

Das Schnappen der Psoassehne kann häufig bei der klinischen Untersuchung provoziert werden: In Rückenlage wird die Hüfte gebeugt, abduziert und außenrotiert. Nach Extension des Knies wird die Hüfte langsam am besten durch den Patienten aktiv extendiert, adduziert und innenrotiert. Die Psoassehne wird dabei unter progressiver Spannung medialisiert, wobei sie meist zwischen 40 und 10° Beugung über die Eminentia iliopectinea oder den Femurkopf (z. B. beim Cam-Impingement) springt. Nicht selten ist das Springen im Untersuchungsraum deutlich zu hören. Meistens ist das Springen nicht schmerzhaft, es stellt dann einen Normalbefund dar. Ein krankhafter Befund liegt nur bei einem gleichzeitig auftretenden Schmerz vor [1]. Der entzündlich bedingte Schmerz kann klinisch durch Palpation des Muskelbauchs in der Fossa iliaca mit gleichzeitigem Anheben

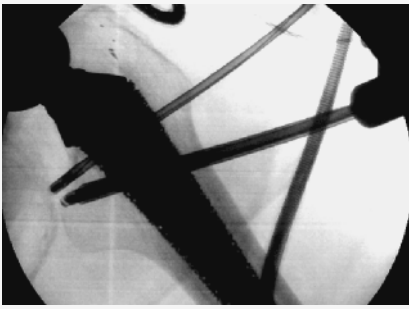


Abb. 1 ▲ **Extraartikuläre endoskopische Psoas-tenotomie bei schmerzhaftem Psoassehnen-springen nach Hüftprothesenimplantation: Position der Instrumente über dem Trochanter minor auf einem intraoperativen Radiofluoroskopiebild. Kranial liegt die elektrothermische Sonde für die Tenotomie, distal die Optik. (Mit Genehmigung von M. Dienst)**

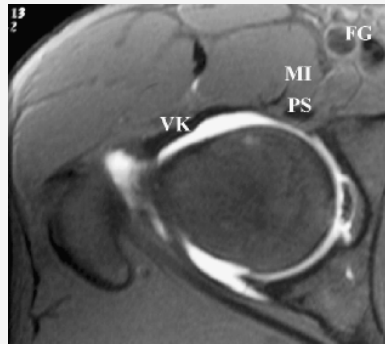


Abb. 2 ▲ **Koronarer, T2-gewichteter Schnitt der rechten Hüfte nach intraartikulärer Gadoliniumkontrastierung. Die Psoassehne (PS) liegt direkt auf der ventralen Gelenkkapsel (VK). Sie wird durch den M. iliacus (MI) von den femoralen Gefäßen (FG) getrennt. (Mit Genehmigung von M. Wettstein)**

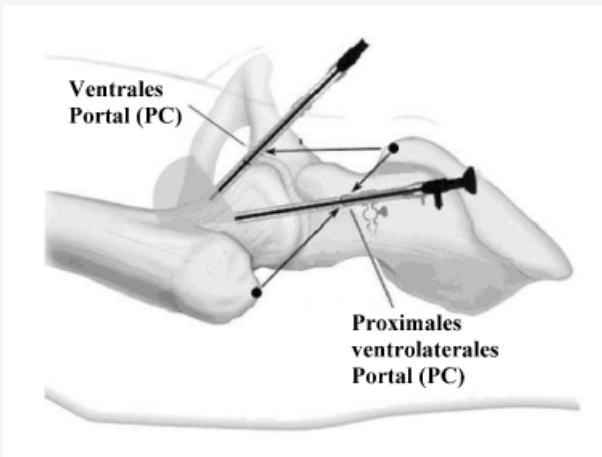


Abb. 3 ◀ **Lage der arthroscopischen Instrumente zur Psoas-tenotomie. Die Optik wird vom proximalen ventrolateralen Portal auf den vorderen Schenkelhals-Kopf-Übergang geführt. Die elektrothermische Sonde wird über das ventrale Portal eingebracht. (Mit Genehmigung von M. Dienst)**

des gestreckten Beins provoziert werden. Die Beugekraft der Hüfte ist im Vergleich zur Gegenseite vermindert [6]. Psoasassoziierte Schmerzen treten häufig bei Heben des gestreckten Beins zwischen Streckung und 20° Beugung auf.

Die Behandlung psoasassoziiertes Schmerzes ist primär immer konservativ. Ruhe, Vermeidung der schmerzhaften Bewegungen, Dehnungsübungen und eine paratendinöse Kortisoninjektion sollten in der Mehrzahl der Fälle die Symptome innerhalb von 6–12 Monaten zum Abklingen bringen [1]. Sollten nach diesem Zeitpunkt die Schmerzen persistieren, kann eine Psoas-tenotomie nötig sein. Zur Durchtrennung der Psoassehne wurden mehrere offene Operationszugänge beschrieben:

- Mit einem parallelen Schnitt zur Crista iliaca [9],

- distal der inguinalen Hautfalte [21],
- ilioinguinal [12],
- in der Leiste [19] oder
- der von Ludloff beschriebene mediale Zugang zur Hüfte [16].

Unabhängig vom Zugang wurden teils erhebliche Komplikationen beschrieben. In einem kürzlich erschienenen Artikel über eine zwanzigjährige Erfahrung mit der chirurgischen Psoas-tenotomie berichten Hoskins et al. [14] über eine Zufriedenheitsrate von 89%, jedoch mit 40% Komplikationen. Diese reichen von einem rezidivierenden, schmerzhaften Sehnen-schnappen bis hin zu Parästhesien am Oberschenkel.

Wegen der z. T. schlechten Resultate der offenen Psoas-tenotomie wurde in letzter Zeit nach anderen Zugangsmöglichkeiten gesucht. Byrd [4, 6] beschrieb eine extraartikuläre, endoskopische Technik für den Zugang zur Psoassehne und Tenoto-

mie. Im Gegensatz zur Hüftarthroskopie liegen die nötigen Portalinzisionen weiter distal auf Höhe des Trochanter minor (■ Abb. 1). In einer ersten Serie von 9 Patienten beschrieb Byrd [6] in allen Fällen ein Verschwinden des Schnappens, ein sehr gutes funktionelles Ergebnis ohne subjektive Flexionsschwäche und ohne Auftreten intra- oder postoperativer Komplikationen. Mehr als die Hälfte der Patienten litt unter gleichzeitigen intraartikulären Pathologien, weshalb der Autor bei entsprechenden Befunden eine Hüftarthroskopie vor der Tenotomie empfahl.

Die Nähe der Psoassehne zur ventralen Gelenkkapsel (■ Abb. 2) führte zur Entwicklung einer eigenen Operationstechnik im Rahmen der Arthroskopie des peripheren Kompartiments ohne Traktion [24]. Das Verfahren bietet verschiedene Vorteile: Es werden die für die Arthroskopie der Peripherie liegenden Portale verwendet, sodass keine weiteren Portalinzisionen und -anlagen erfolgen müssen. Zudem sind gleichzeitig bestehende pathologische intraartikuläre Veränderungen häufig, die nicht übersehen werden dürfen. Die Psoas-tenotomie sollte daher fast ausnahmslos mit einer Hüftarthroskopie kombiniert werden.

Der zur Arthroskopie des zentralen Kompartiments verwendete Zug wird aufgehoben, der Gegenzugstab entfernt und das nun frei bewegliche Bein neu steril abgedeckt. Es folgen die Anlage des proximal-ventrolateralen und des ventralen Portals zur Gelenkperipherie (■ Abb. 3) und die diagnostische und therapeutische Arthroskopie [8, 23]. Zur Psoas-tenotomie wird die 30°-Optik über das proximale ventrolaterale Portal auf den ventralen Schenkelhalskopfübergang eingeführt. Durch Hüftflexion wird die vordere Kapsel zur besseren Einsicht entspannt. Die vom ventromedialen Kopf-Hals-Übergang zum Trochanter minor ziehende mediale Synovialfalte dient als anatomische Leitstruktur. Bei Neutralrotation des Hüftgelenks liegt ihre mediale Begrenzung unter der durch die Gelenkkapsel bedeckten Psoassehne. Bei dünner Gelenkkapsel kann die Psoassehne direkt sichtbar sein. Eine direkte Inspektion gelingt bei der Normvariante einer Verbindung zwischen Gelenk und Iliopsoasbursa (■ Abb. 4). Die intakte Kapsel über der Plica synovialis media-

lis wird mit dem Elektromesser über das ventrale Portal inzidiert. Die Sehne kann meistens direkt dargestellt und von lateral nach medial durchtrennt werden. Die vollständige Durchtrennung ist gewährleistet, wenn sich die Sehnenstümpfe zurückziehen und der M. iliacus sichtbar ist. Postoperativ besteht eine Hüftbeugeschwäche für 2–4 Wochen, die den Gebrauch von Unterarmgehstützen erforderlich macht.

Unsere klinische Erfahrung mit 9 Patienten zeigt nach durchschnittlich 9 Monaten kein Rezidiv, keine neurovaskulären Komplikationen und keine subjektive oder objektive Muskelschwäche. Alle unsere Patienten litten gleichzeitig unter intraartikulären Läsionen (femorozetabuläres Impingement, Ruptur des Lig. capitis femoris, Arthrose, Labrumläsion), die im Rahmen der vorangegangenen Hüftarthroskopie behandelt wurden. Dieses Verfahren bringt eine neue Behandlungsmöglichkeit der Psoastendinitis mit geringem Risiko. Bei Spitzensportlern kann diese Technik auch angewendet werden. Die Indikation ist in Absprache mit dem Patienten zu erwägen, da eine leichte endgradige Hüftbeugerschwäche möglich ist. Wir empfehlen das Verfahren bei diesen Patienten deshalb nicht uneingeschränkt.

Bei psoasassoziierten Schmerzen mit liegender Hüfttotalendoprothese bevorzugen wir das endoskopisch-extraartikuläre Vorgehen (▣ **Abb. 1**). Narbige Veränderungen der Gelenkkapsel und das geringe, aber vorhandene Kontaminationsrisiko der Endoprothese sprechen gegen ein „arthroskopisches“ Vorgehen. Hier kann die Psoassehne über ein weitestgehend nicht narbig verändertes Areal am Trochanter minor tenotomiert werden.

Pathologische Veränderungen der Gelenkkapsel

Die Hüfte ist aufgrund ihrer knöchernen Form und der kräftigen Gelenkkapsel sehr stabil. Eine Hüftinstabilität ist selten, es werden aber Fälle bei angeborenen Erkrankungen wie dem Ehler-Danlos-Syndrom und dem Down-Syndrom, nach Verletzungen und mit unbekannter Ätiologie beschrieben [2, 3]. Die Kapsellaxität kann zu einem schmerzhaften Instabilitätsgefühl beim Gehen oder einem schmerzhaften Schnappen bei subluxierenden Bewe-

Arthroskopie 2006 · 19:75–79
DOI 10.1007/s00142-005-0333-z
© Springer Medizin Verlag 2006

M. Wettstein · M. Dienst

Arthroskopische Hüftchirurgie. Psoastenotomie und Eingriffe an der Gelenkkapsel

Zusammenfassung

Psoasassoziierte Schmerzen und eine schmerzhaft springende Psoassehne werden konservativ behandelt. Bei persistierenden Schmerzen kann eine Tenotomie indiziert sein. Das arthroskopische Verfahren im Rahmen der Hüftarthroskopie des peripheren Kompartiments ermöglicht eine minimalinvasive, selektive Tenotomie der Psoassehne auf Gelenkniveau mit deutlich reduzierter Komplikationsrate. Im Gegensatz zum extraartikulären, endoskopischen Verfahren ist keine weitere Portalanlage notwendig, zudem können intraartikuläre Pathologien ausgeschossen oder direkt behandelt werden. Die arthroskopische Psoastenotomie bei 9 Patienten zeigte nach durchschnittlich 9 Monaten postoperativ gute Ergebnisse ohne Rezidiv, subjektive Beugeschwäche oder Komplikationen.

Instabilität und primäre Kapsulitis sind wahrscheinlich seltene, aber zu beachtende Hüftpathologien. Sekundäre Bewegungseinschränkungen sind häufige Folgen chronischer Hüfterkrankungen. Zur arthroskopischen Kapselpliktur, Kapselshrinkung und Kapselrelease mit oder ohne Narkosemobilisierung liegen bisher nur wenige Erfahrungen vor. Die ersten Ergebnisse erscheinen ähnlich vielversprechend wie am Schultergelenk. Kapsulotomie und Kapselresektion sind bereits feste Bestandteile der arthroskopischen Behandlung der sekundären Bewegungseinschränkung verschiedener Hüfterkrankungen.

Schlüsselwörter

Hüfte · Arthroskopie · Psoas · Tenotomie · Kapselspaltung

Arthroscopic hip surgery. Psoas tenotomy and capsular release

Abstract

Psoas tendinitis or painful snapping of the psoas tendon are treated conservatively. If pain persists, a tenotomy may be indicated. The psoas tenotomy during arthroscopy of the hip periphery allows a minimally invasive and selective tenotomy at the level of the joint with a significantly decreased complication rate. Compared to the extra-articular endoscopic procedure, no further portals are necessary and associated intra-articular pathologies can be excluded or treated directly. In a series of nine patients with a mean follow-up of 9 months, good results without recurrence of tendinitis or snapping, subjective weakness, or complications were found.

Capsular laxity and adhesive capsulitis of the hip are probably rare but need to be considered. Secondary limitations of hip mobility are frequent consequences of hip pathologies. Until now only limited experience has been gained with arthroscopic capsular plication, capsular shrinkage, and release with or without manipulation. The first reports seem as promising as for the shoulder. Capsulotomy and capsular resection are already a part of the treatment of secondary mobility limitations of various hip diseases.

Keywords

Hip · Arthroscopy · Psoas · Tenotomy · Capsular release

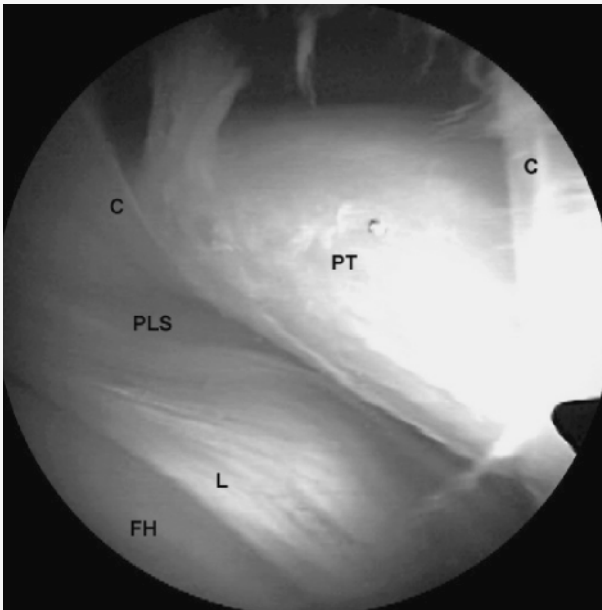

Abb. 4 ◀ **Kommunikation zwischen dem rechten Hüftgelenk und der Bursa der Psoassehne durch eine Öffnung in der ventralen Gelenkkapsel (C). Die Psoassehne (PT) ist direkt über dem Labrum (L) und dem Femurkopf (FH) sichtbar. Diese Öffnung entspricht einer ventralen Kapsulotomie bei der arthroskopischen Psoastenotomie. (Mit Genehmigung von M. Dienst)**

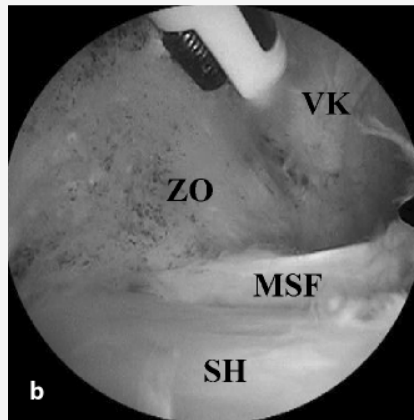
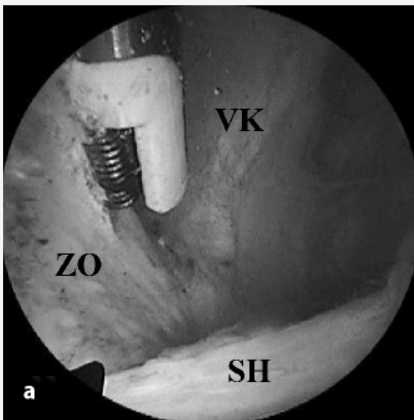


Abb. 5 a ▲ **Blick von proximal ventrolateral (linke Hüfte) über den Schenkelhals (SH) auf die ventrale Gelenkkapsel (VK). Lateral der elektrothermischen Sonde findet man die zirkumferenzielle Zona orbicularis (ZO), die reseziert wird. b Gleiche Hüfte nach Resektion der Zona orbicularis (ZO) zur Schwächung der ventralen Kapsel (VK). Man sieht über dem Schenkelhals (SH) und der medialen Synovialfalte (MSF), wie sich der Gelenkraum erweitert hat. (Mit Genehmigung von M. Dienst)**

gungen führen, in extremen Fällen sogar zu rezidivierenden atraumatischen Hüftluxationen [2, 17]. Aussagekräftige Kriterien zur Diagnosestellung wurden bisher nicht aufgestellt. Schenker et al. [20] weisen röntgenologischen Kriterien einer Hüftdysplasie, einem MR-Arthrogramm mit Nachweis eines großen Gelenkvolumens und klinischen Zeichen einer generalisierten Bandlaxität Bedeutung zu. In Narkose sollen betroffene Patienten eine vermehrte Außenrotation der betroffenen Seite zeigen. Nach Bellabarba et al. [2] soll eine dynamische Röntgenuntersuchung mit Längszug an der unteren Extre-

mität eine frühe Subluxation des Gelenks beweisen können.

Therapeutisch steht zunächst ein physiotherapeutisch angeleitetes und eigenständiges Muskelaufbau- und Stabilisierungsprogramm im Vordergrund. Bei persistierenden Beschwerden kann eine Kapselplikatatur oder ein -shrinking angewendet werden [2]. Philippon [17] zeigte nach Shrinking bei 12 Patienten nach durchschnittlich 12–24 Monaten gute Resultate ohne Zeichen einer Instabilität, nur 2 Patienten klagten über eine inkomplette Schmerzreduktion. Byrd [3, 5] erwähnte die Technik, warnt aber vor einer unkritischen Anwen-

dung. Eigene Erfahrungen mit dieser Technik bestehen noch nicht.

Wesentlich häufiger findet sich eine primäre oder sekundäre Bewegungseinschränkung des Hüftgelenks. Sekundäre Bewegungseinschränkungen bei chronischen Hüfterkrankungen, insbesondere bei degenerativen Veränderungen, sind Befunde jeder Hüftsprechstunde. Durch chronisch-reaktive Entzündungen der Gelenkschleimhaut und eine schmerzbedingte Einschränkung des Bewegungsumfanges kommt es zu einer progredienten Fibrose der Gelenkkapsel und Muskelkontrakturen. Klinisch manifestiert sich dies häufig zunächst in einer Reduktion der Innenrotation, eine funktionelle Beeinträchtigung entsteht häufig erst später durch ein Beuge- und Streckdefizit. Zur primären adhesiven Kapsulitis der Hüfte finden sich bislang nur wenige Hinweise. Die Ursachen sind ähnlich wie bei der Schulter, doch wird diese Pathologie viel seltener diagnostiziert, obwohl sie wahrscheinlich häufiger auftritt. Byrd u. Jones [7] beschreiben eine schmerzhaft eingeschränkte Beweglichkeit, die eine eingehende Untersuchung der Hüfte unmöglich macht.

Die Autoren analysieren eine Serie von 9 Patienten, die nach einer konservativen Behandlung operativ versorgt wurden [7]. Die Operation bestand aus einer Mobilisation unter Narkose mit anschließender Arthroskopie zum Ausschluss einer intraartikulärer Pathologie in 3 Fällen bzw. Behandlung in 6 Fällen (Arthrose, Labrumriss, Riss des Lig. capitis femoris). Komplikationen wurden keine beschrieben. Der Harris-Hip-Score verbesserte sich nach durchschnittlich 17 Monaten um 28 Punkte. Die Hüftarthroskopie war damit insbesondere zur Behandlung der intraartikulären Läsionen wichtig. Es wird in der Literatur bisher kein Kapselrelease wie bei der Schultersteife beschrieben. Eigene Erfahrung mit der idiopathischen Hüftsteife bestehen bisher nicht.

Im eigenen Krankengut führen wir Kapselspaltungen und partielle Kapselresektionen bei sekundären Bewegungseinschränkungen durch. Wichtig erscheint dies insbesondere auch bei Vorliegen eines femoroazetabulären Impingements, bei dem es häufig zu einer deutlichen Einschränkung der Innenrotation kommt. Über den therapeutischen Effekt hinaus

dienen Release und Resektion zur verbesserten Darstellung besonders des lateralen Gelenkteils. Wir beginnen meist mit einer Resektion der Zona orbicularis ventromedial mit einem Shaver oder elektrothermischen Gerät (■ **Abb. 5a, b**; [8, 23]). Die Resektion wird nach lateral ausgeweitet, je nach Bewegungseinschränkung und Sichtbedingungen werden auch große Teile des Lig. iliofemorale entfernt [18]. Wegen der Gefahr der Flüssigkeitsextravasation müssen Druck und Flüssigkeitsrückfluss kontinuierlich kontrolliert werden. Sampson [18] reseziert die ventrolaterale Kapsel von extraartikulär. Nebenwirkungen der Kapsulektomie wurden nicht beschrieben, die Autoren berichteten sogar in einem Fall von einer kompletten Heilung der Kapsel im MRT 6 Wochen postoperativ. Sinnvoll ist ein Kapselrelease nicht nur beim femoroazetabulären Impingement, sondern auch bei anderen Erkrankungen mit sekundärer Bewegungseinschränkung.

Bei Eingriffen an der Gelenkkapsel ist unbedingt darauf zu achten, lateral und posterolateral azetabulumnah zu bleiben. Die für die Blutversorgung des Hüftkopfs entscheidenden Endäste der A. circumflexa femoris medialis treten über die laterale und posterolaterale Kapselplikaturn und Schenkelhalsschleimhautfalten in das Gelenk ein, um am posterolateralen und lateralen Kopf-Schenkelhals-Übergang in den Kopf einzutreten [11]. Diese Gefäße müssen unbedingt geschont werden, um eine Hüftkopfnekrose zu vermeiden.

Bei schweren Gelenkkontrakturen, wie sie nicht selten beim fortgeschrittenen femoroazetabulären Pincer-Impingement auftreten, bevorzugen wir noch ein offenes Vorgehen. Hier ist eine paralabrale zirkumferenzielle Kapsulotomie notwendig, um das Gelenk zu mobilisieren.

Fazit für die Praxis

Die Psoastendinitis und die schmerzhaft springende Psoassehne werden konservativ behandelt. Nur in seltenen Fällen, bei fortbestehenden Schmerzen, ist die chirurgische Psoastenotomie indiziert. Die offenen Techniken weisen zufriedenstellende Langzeitresultate auf, jedoch z. T. mit erheblichen Komplikationen. Das arthroskopische Verfahren über das periphere Gelenkkompartiment erlaubt eine minimalin-

vasive, selektive Psoastenotomie mit bisher guten Ergebnissen ohne dokumentierte Komplikationen. Gegenüber der extraartikulären endoskopischen Technik besteht der Vorteil der gleichzeitigen Hüftarthroskopie ohne Anlage weiterer Portale. Häufige intraartikuläre BegleitleSIONen können ausgeschlossen oder direkt mitbehandelt werden.

Auf eine Instabilität und primäre und sekundäre Bewegungseinschränkungen des Hüftgelenks muss geachtet werden. Instabilität und primäre Kapsulitis sind wahrscheinlich seltene, aber weiter zu definierende Pathologien. Sekundäre Bewegungseinschränkungen sind häufige Folgen chronischer Hüfterkrankungen. Zur arthroskopischen Kapselplikaturn, Kapselshrinkung und Kapselrelease mit oder ohne Narkosemobilisierung liegen bisher nur wenige Erfahrungen vor. Die ersten Ergebnisse erscheinen ähnlich vielversprechend wie am Schultergelenk. Kapsulotomie und Kapselresektion sind bereits feste Bestandteile der arthroskopischen Behandlung der sekundären Bewegungseinschränkung verschiedener Hüfterkrankungen.

Korrespondierender Autor

Dr. M. Wettstein

Service d'Orthopédie et de Traumatologie,
Centre Hospitalier Universitaire Vaudois,
CH-1011 Lausanne, Schweiz
E-Mail: Michael.Wettstein@chuv.ch

Interessenkonflikt: Es besteht kein Interessenkonflikt. Der korrespondierende Autor versichert, dass keine Verbindungen mit einer Firma, deren Produkt in dem Artikel genannt ist, oder einer Firma, die ein Konkurrenzprodukt vertreibt, bestehen. Die Präsentation des Themas ist unabhängig und die Darstellung der Inhalte produktneutral.

Literatur

- Allen WC, Cope R (1995) Coxa saltans: the snapping hip revisited. *J Am Acad Orthop Surg* 3(5):303–308
- Bellarbarba C, Sheinkop MB, Kuo KN (1998) Idiopathic hip instability. An unrecognized cause of coxa saltans in the adult. *Clin Orthop* 355:261–271
- Byrd JWT (2003) Hip arthroscopy: patient assessment and indications. *Instr Course Lect* 52:711–719
- Byrd JWT (2004) Hip arthroscopy: evolving frontiers. *Oper Tech Orthop* 14(2):58–67
- Byrd JWT (2005) Hip arthroscopy in athletes. *Oper Tech Orthop* 13:24–36

- Byrd JWT (2005) Snapping hip. *Oper Tech Sports Med* 13:46–54
- Byrd JWT, Jones KS (2005) Adhesive capsulitis of the hip. Paper presented at the ISAKOS, Hollywood, Florida, USA
- Dienst M, Gödde S, Seil R, Hammer D, Kohn D (2001) Hip arthroscopy without traction: in vivo anatomy of the peripheral hip joint cavity. *Arthroscopy* 17(9):924–931
- Dobbs MB, Gordon JE, Luhmann SJ, Szymanski DA, Schoenecker PL (2002) Surgical correction of the snapping iliopsoas tendon in adolescents. *J Bone Joint Surg [Am]* 84-A(3):420–424
- Dorfmann H, Boyer T (1996) Hip arthroscopy utilizing the supine position. *Arthroscopy* 12:264–267
- Gautier E, Ganz K, Krügel N, Gill TJ, Ganz R (2000) Anatomy of the medial femoral circumflex artery and its surgical implications. *J Bone Joint Surg [Br]* 82-B:679–683
- Gruen GS, Scioscia TN, Lowenstein JE (2002) The surgical treatment of internal snapping hip. *Am J Sports Med* 30(4):607–613
- Hölmich P, Hölmich LR, Bjerg AM (2004) Clinical examination of athletes with groin pain: an intraobserver and interobserver reliability study. *Br J Sports Med* 38:446–451
- Hoskins JS, Burd TA, Allen WC (2004) Surgical correction of internal coxa saltans. A 20-year consecutive study. *Am J Sports Med* 32(4):998–1001
- Kelly BT, Williams RJ, Philippon MJ (2003) Hip arthroscopy: current indications, treatment options, and management issues. *Am J Sports Med* 31(6):1020–1037
- Ludloff K (1908) Zur blutigen Einrenkung der angeborenen Hüftluxation. *Z Orthop Chir* 22:272
- Philippon MJ (2001) The role of arthroscopic thermal capsulorrhaphy in the hip. *Clin Sport Med* 20(4):817–829
- Sampson TG (2005) Arthroscopic treatment of femoroacetabular impingement. *Tech Orthop* 20(1):56–62
- Schaberg JE, Harper MC, Allen WC (1984) The snapping hip syndrome. *Am J Sports Med* 12(5):361–365
- Schenker ML, Martin RR, Weiland DE, Philippon MJ (2005) Current trends in hip arthroscopy: a review of injury diagnosis, techniques and outcome scoring. *Curr Opin Orthop* 16:89–94
- Taylor GR, Clarke NM (1995) Surgical release of the snapping iliopsoas tendon. *J Bone Joint Surg [Br]* 77-B(6):881–883
- Wahl CJ, Warren RF, Adler RS, Hannafin JA, Hansen B (2004) Internal coxa saltans (snapping hip) as a result of overtraining. A report of 3 cases in professional athletes with a review of causes and the role of ultrasound in early diagnosis and management. *Am J Sports Med* 32(5):1302–1309
- Wettstein M, Dienst M (2005) Arthroscopy of the peripheral compartment of the hip. *Oper Tech Orthop* 15(3):225–230
- Wettstein M, Jung J, Dienst M (2005) Arthroscopic psoas tenotomy. *Arthroscopy*, accepted