

**Redaktion**

B. Swoboda, Erlangen  
 P. Villiger, Bern  
 J. Braun, Bochum/Herne

**E. Vögelin<sup>1</sup> · P.M. Villiger<sup>2</sup>**

<sup>1</sup> Universitätsklinik für Plastische und Handchirurgie, Handchirurgie und Chirurgie der peripheren Nerven, Inselspital, Bern

<sup>2</sup> Universitätsklinik für Rheumatologie, Klinische Immunologie und Allergologie, Inselspital, Bern

# Operative Eingriffe an Hand und Handgelenk

Erstmanifestationen einer rheumatoiden Arthritis (RA) an der Hand äußern sich in einer Schwellung des Handgelenks, der Grund- (Metakarpophalangeal-/MCP-) Gelenke oder der Mittel- (proximale Interphalangeal-/PIP-) Gelenke. Chronische Entzündungen mit Synovialproliferation schädigen die Bänder und Gelenke, sie vermindern das Gleiten der Sehnen und verursachen Nervenkompressionen neben einer funktionell und auch kosmetisch störenden Muskelatrophie.

➤ **Bei Nicht-Ansprechen auf Biologika bleibt die Handchirurgie eine wichtige Option**

Dank der profunden Wirkung der heute zur Verfügung stehenden Biologika haben

die Indikationen für Synovektomien und prothetischen Gelenkersatz deutlich abgenommen. Die Kehrseite davon ist eine Einbuße an Erfahrung des nichtoperativen Mediziners im Hinblick auf die chirurgischen Möglichkeiten und damit auch den optimalen Zeitpunkt für einen operativen Eingriff. Bezüglich der Biologika zeigt die Literatur, dass etwa ein Drittel der Patienten sehr gut, ein Drittel mäßig und ein Drittel nur marginal oder überhaupt nicht ansprechen. Aufgrund der Verfügbarkeit verschiedenartiger Biologika werden heute die so genannten „inadequate responder“ und die „non-responder“ oft sequenziell mehreren Wirkungsprinzipien ausgesetzt, und der ideale Zeitpunkt für eine operative Sanierung kann verpasst werden. Mit anderen Worten sind und bleiben die Themen der Handchirurgie aktuell.

**Ziele der handchirurgischen Intervention**

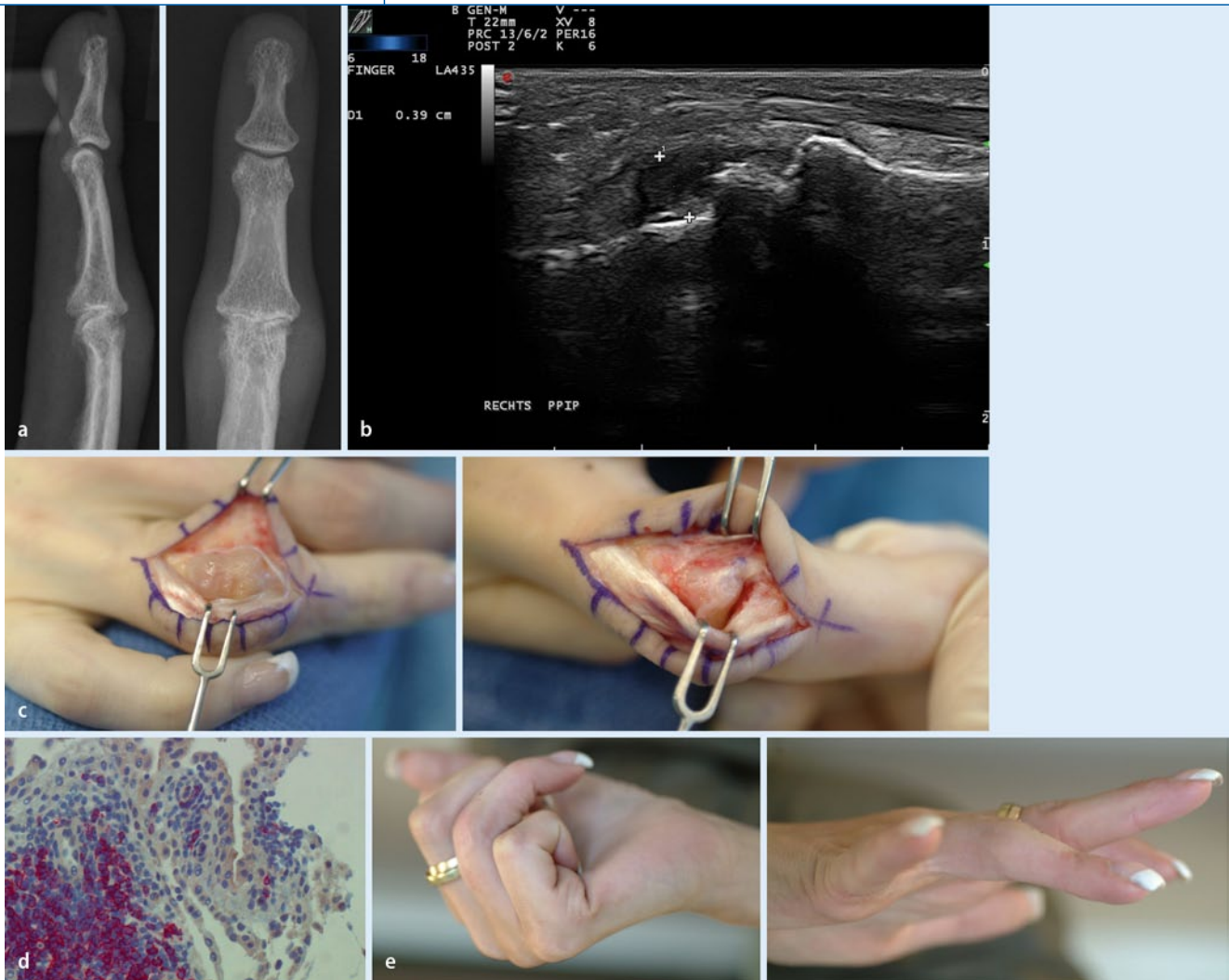Das Fehlen von randomisierten Studien überlässt die Indikationsstellung für chirurgische Interventionen der Erfahrung des jeweiligen Chirurgen oder Rheumatologen. Sie beruht oft auf subjektiven und marginal wissenschaftlichen Grundlagen [1, 2]. Immerhin besteht Konsens in Bezug auf die Ziele einer chirurgischen Therapie an der Hand. Diese sind:

- Schmerzreduktion,
- Verbesserung der Handfunktion,
- Verhinderung von Folgeschäden,
- Handkosmetik<sup>1</sup>.

<sup>1</sup> Der Wunsch nach Verbesserung der Handerscheingung wird vom Patienten im Gespräch oft geäußert [3].

|   |
|---|
| <p><b>Tab. 1</b> Gelegentlich verpasste Differenzialdiagnosen einer rheumatoiden Arthritis und Empfehlungen hinsichtlich des Abklärungsprozedere bei Verdacht auf eine Infektion</p>  |
| <p><b>Differenzialdiagnosen einer RA:</b></p> <ul style="list-style-type: none"> <li>- Infekte: Mycobacterium marinum<sup>a</sup></li> <li>- Kristalle: Kalziumpyrophosphatdihydrat</li> <li>- Neoplasien: Osteoidosteom, Lymphom</li> </ul>  |
| <p><b>Procedere bei Verdacht auf Infekt</b><br/> <i>Punktat, Spülflüssigkeit, Biopsat</i></p> <ul style="list-style-type: none"> <li>- Zellzahl, Zelldifferenzierung, Kristallsuche</li> <li>- Allgemeine Bakteriologie (Kultur)</li> <li>- Spezialkulturen<sup>a</sup> (Mycobakterien)</li> <li>- Polymerase-Ketten-Reaktion<sup>b</sup> (Tuberkulose, Borrelien<sup>c</sup>, evtl. Chlamydien, evtl. M. Whipple)</li> </ul> |
| <p><sup>a</sup>Cave: Kultur bei 28°C. <sup>b</sup>Nur sinnvoll bei nicht-klassischer Arthritis oder bei immunsupprimierten Patienten. <sup>c</sup>Synovialgewebe sensitiver als Flüssigkeit.</p>  |

|   |
|---|
| <p><b>Tab. 2</b> Indikationen aus handchirurgischer Sicht</p>   |
| <p>1. Im Frühstadium bei medikamentös nicht beherrschbarer Synovialitis oder unklarer Synovitis: Alle Gelenke und Sehnenkompartimente der Hand:</p> <ul style="list-style-type: none"> <li>- Diagnostische Synovektomie (Änderung der Basistherapie, Diagnose reaktive Synovitis bei Fremdkörper, ätiologisch unklare Arthritis, Verdacht auf Infekt)</li> <li>- Therapeutische Synovektomie bei Arthritis/Arthrose, evtl. in Kombination mit Weichteilstabilisierung, Zentrierung der Sehnen bei RA</li> </ul> |
| <p>2. Bei fortschreitender Gelenkerstörung (RA)</p> <p>Handgelenk: Teilarthrodese, Ulnakopfresektion + Sehnentransfers</p> <p>Grundgelenke: Silikonarthroplastiken oder Zweikomponenten-Arthroplastik (nur bei Arthrose)</p> <p>Mittelgelenke:</p> <ul style="list-style-type: none"> <li>Arthrodesse (RA)</li> <li>Arthroplastik (Arthrose)</li> </ul> <p>Endgelenke:</p> <ul style="list-style-type: none"> <li>Arthrodesse (RA)</li> <li>Arthroplastik (Arthrose)</li> </ul>                                 |



**Abb. 1** ▲ Befunde einer rheumatoiden Arthritis mit beginnender Zerstörung des PIP-Gelenks **a** radiologisch und **b** ultrasonographisch: PIP-Gelenk von palmar (Synovialitis schon im Frühstadium konsistenter darstellbar). Aufgrund der schmerzlosen Bewegungseinschränkung entschied man sich nur zur Synovektomie: **c** Intraoperativer Befund vor und nach der Synovektomie. **d** Histologisch entsprach der Befund einer RA [Zottenbildung, mehrschichtige Deckzellen und lymphoide Infiltrate. Mit Hilfe eines markierten Antikörpers wurden die CD20-exprimierenden B-Lymphozyten angefärbt (rotes Zytoplasma)]. **e** Das funktionelle Ergebnis 5 Wochen postoperativ ist für die Patientin sehr zufriedenstellend

### Was soll wann an der Hand operiert werden?

Falls mehrere Gelenkregionen für eine operative Intervention anstehen, so gilt die Regel, dass die untere Extremität vor der oberen angegangen wird. An der oberen Extremität berücksichtigt man die Reihenfolge: Schulter → Ellbogen → Hand. Diese Sequenz ist aus funktionellem Blickwinkel naheliegend, denn sie hat die beste Chance, die Mobilität und Selbstständigkeit des Patienten zu erhalten. Es gibt allerdings Ausnahmen wie:

- schmerzhafte Kompressionsneuropathie (Karpaltunnelsyndrom),

- drohender Funktionsverlust (Extensor-carpi-ulnaris-Ruptur, Caput-ulnae-Syndrom, dorsale/palmare Tenosynovitis, floride Gelenksynovialitis),
- diagnostische Synovektomie.

Diese dringlichen Eingriffe benötigen im Vergleich zu Gelenkersatzoperationen keine lange postoperative Rehabilitation (Schiener-, Handtherapie), und sie haben in der Regel präventiven Charakter. Die elektive, gelenkersetzende oder weichteilfunktionsverbessernde Chirurgie braucht Planung, ausführliche Information des Patienten über Chancen und Risiken des Eingriffs und über die lange postoperative Rehabilitation. Hier stehen oft die Be-

dürfnisse des Patienten und seine Bereitschaft für eine engagierte Rehabilitation und nicht die chirurgische Machbarkeit im Vordergrund.

### Diagnostische und therapeutische Synovektomie

Eine funktionseinschränkende Tenosynovitis kann die langen Beuge- und Strecksehnen, aber auch die intrinsischen Muskelinsertionen betreffen. Die proliferative Synovialitis, charakterisiert durch Schmerz, Schwellung, palpable Krepitation und eingeschränkte aktive wie auch passive Beweglichkeit enthält hohe Konzentrationen von proinflammatorischen

Zytokinen und von gewebezerstörenden Metalloproteinasen. Eine hochgradige Entzündung kann innerhalb von Monaten Sehnen schwächen und Rupturen verursachen [4]. Tenosynovektomien zum richtigen Zeitpunkt verhindern daher Sehnenrupturen bei Risikopatienten [5]. Meistens werden Synovektomien am dorsalen Handgelenk, im Bereich der Beugesehnen der Finger oder des Karpalkanals durchgeführt. In einer Studie [6] waren 84% der Patienten mit dem Resultat nach Beugesehnensynovektomie zufrieden, und nur in 10% dieses Kollektivs wurden rezidivierende Entzündungen im 5-Jahres-Verlauf beobachtet.

### ► Synovektomien verhindern Sehnenrupturen und unterbrechen gelenkerstörende Prozesse

In chronisch entzündlich veränderten Gelenken überdehnt und zerstört derselbe invasiv-destruktive Prozess die Kapsel und Bänder und verursacht knöcherne Erosionen oder Knorpeldestruktionen. Trotz der verbesserten medikamentösen Therapie gibt es immer wieder Patienten, bei welchen es nicht gelingt, den Entzündungsprozess zu kontrollieren. Hier kann die Synovektomie helfen, Schmerzen und Schwellung zu beheben und den gelenkerstörenden Prozess zu unterbrechen [7, 8].

Ein weiteres Ziel dieser einfachen chirurgischen Maßnahme ist es, komplexe Rekonstruktionen (Sehnentransfer und Gelenkersatzoperationen) zu vermeiden oder wenigstens hinauszuzögern [9]. In einer Multicenterstudie [10] konnte die Synovektomie zwar Rezidive nicht verhindern oder radiologisch nachgewiesene Deformationen im 5-Jahres-Verlauf bessern, immerhin sprachen aber 10 von 48 therapierefraktären Patienten mit einer Beschwerdelinderung und Funktionsverbesserung auf die Operation an. Als primären Endpunkt der Studie wiesen Patienten in der Synovektomiegruppe eine signifikante Reduktion von geschwollenen und schmerzhaften Gelenken auf. Mehr als 40% der chirurgisch behandelten Patienten zeigten eine Remission und ableibendes Fortschreiten der Knorpeldestruktion im 3-Jahres-Verlauf.

Als zusätzliche wichtige Indikation für eine Synovektomie sind die ätiologisch unklaren Monarthropathien zu nennen. Diese können zwar Erstmanifestationen einer RA sein, aber auch andere Ursachen haben (► Tab. 1).

Als Chirurg gilt es, bei Verdacht auf einen Infekt neben der Materialgewinnung für die Diagnostik möglichst alles veränderte Gewebe zu entfernen unter Belassung der vitalen Strukturen wie Nerven, Gefäße, Sehnen und Gelenke. Selbst wenn die Gelenke zerstört sind, wird bis zur Sicherung der Diagnose keine sofortige rekonstruktive Maßnahme durchgeführt. Häufig sind die Patienten auch bei intraoperativ zerstörtem Knorpelbelag nach dem Débridement und der Spülung während längerer Zeit erstaunlich beschwerdearm. Im Fall von rupturierten Sehnen werden erst sekundär Weichteilrekonstruktionen oder Sehnentransfers nach Definition und Behandlung der Ursache geplant.

### Pathomechanismus-basierte Indikation für Biologika?

In den vergangenen Jahren haben wir die Zusammenarbeit zwischen Rheumatologie und Handchirurgie deutlich ausgebaut, um in diagnostisch unklaren Fällen oder bei ungenügender oder fehlender Wirksamkeit von Biologika den histologischen Befund zu analysieren. Falls große Gelenke wie das Kniegelenk arthritisch erkranken, so kann ultraschallgesteuert eine Nadelbiopsie entnommen werden. In vielen Fällen sind aber Hand- und Fingergelenke vordergründig betroffen, und es erscheint eine Biopsie aus diesen Synovialmembranen sinnvoll. Die Handchirurgie wird in dieser Situation sowohl reichlich Biopsiematerial entnehmen als auch – je nach klinischer Datenlage – therapeutisch synovektomieren.

Gemäß internationalem Konsens werden Biologika bei RA nach wie vor auf dem „Disease Activity Score“ (DAS) basierend verordnet. Ein Fortschritt in Richtung einer Pathomechanismus-basierten, differenzierten Indikationsstellung könnte gelingen, wenn man die Histologie vor und nach Behandlung kennt. Die großzügige Indikationsstellung für eine diagnostische Synovektomie bei fehlendem

Z Rheumatol 2011 · 70:21–25  
DOI 10.1007/s00393-010-0681-6  
© Springer-Verlag 2011

### E. Vögelin · P.M. Villiger Operative Eingriffe an Hand und Handgelenk

#### Zusammenfassung

Trotz der heute zur Verfügung stehenden Biologika bleiben das synovialitisch bedingte Karpaltunnelkompressionssyndrom, das Caput-ulnae-Syndrom oder palmar betonte Tenosynovialitiden mit drohenden Sehnenrupturen dringliche chirurgische Indikationen an der Hand. Die diagnostische und therapeutische Synovektomie zur Diagnose- und Therapieoptimierung behält ihren Stellenwert, nach Möglichkeit bevor radiologisch fassbare Destruktionen auftreten. Balance- oder gelenkstabilisierende Operationen müssen vor der Destruktion der Gelenke angeboten werden. Wird dieser Zeitpunkt verpasst, so können am Handgelenk meist nur noch Teil- oder komplette Arthrodesen, an den Grundgelenken Arthroplastiken und an den Endgelenken Arthrodesen durchgeführt werden.

#### Schlüsselwörter

Rheumatoide Arthritis · Synovektomie · Gelenkersatz · Arthrodesese

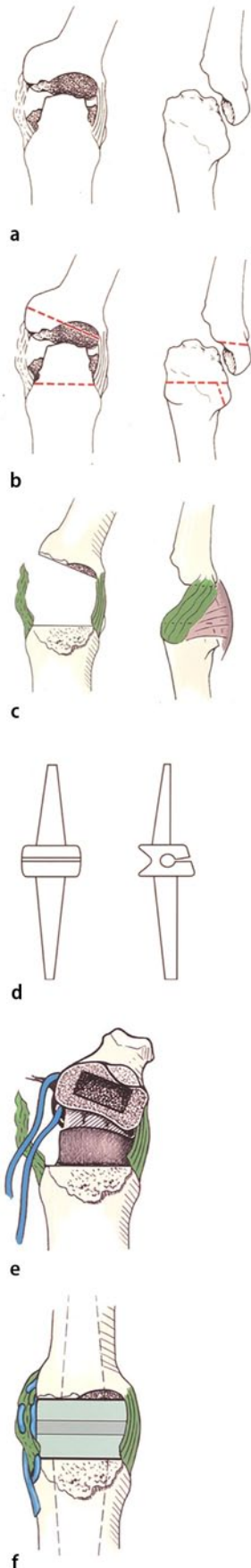
#### Hand and wrist surgery

#### Abstract

Despite improved medical treatment of rheumatoid arthritis, carpal tunnel compression, caput ulnae syndrome and palmar and dorsal tenosynovitis with potential tendon rupture represent urgent surgical indications. While diagnostic and therapeutic synovectomy may guide medical treatment, it should be performed before joint instability and destructive arthritis are established. Swan-neck and Boutonniere deformities as well as ulnar or radial drift of metacarpophalangeal (MCP) joints or the wrist can only be corrected when the involved joints are supple and intact. In the presence of destructive arthritis, partial and total wrist fusion, arthroplasties of the MCP joints and arthrodeses of the distal interphalangeal joints are recommended.

#### Keywords

Rheumatoid arthritis · Synovectomy · Arthroplasty · Arthrodesis



**Abb. 2** ◀ Das chirurgische Prozedere von Gelenkersatz und Rekonstruktion. **a** Zerstörung des MP-Gelenks. **b** Resektion des zerstörten Gelenks. **c** Die Seitenbänder (grün), falls vorhanden, wenn möglich erhalten. **d** Silikonimplantat („Spacer“). **e** Rekonstruktion der Seitenbänder mit Sehne und/oder Fadenmaterial. Bei fehlender Gelenkzerstörung nur Seitenbandrekonstruktion. **f** Silikon-Arthroplastik stabilisiert

Effekt einer B-Zell-Depletion kann beispielsweise zu überraschenden Befunden einer „Detritussynovitis“ führen. Umgekehrt – wie **Abb. 1 a–e** illustriert – kann die B-Lymphozyten-Homöostase vor und nach B-Lymphozyten-Depletion mit einem Anti-CD20-Antikörper untersucht werden [11].

### Sekundär präventive und stabilisierende Maßnahmen

Wenn die Synovialitis unbehandelt fortschreitet, so folgen die Gelenkinstabilität und die postentzündliche Arthrose. Das Handgelenk kommt zunehmend in eine Radialdeviation mit Supination und Ulnartranslation des Karpus. Die chronische Synovialitis des Ulnakopfes und des distalen Radioulnargelenks führt zu einer dorsalen Subluxation der distalen Ulna mit Einschränkung der Umwendbewegungen und Gefahr von Strecksehnenrupturen (Caput-ulnae-Syndrom). Die Behandlung des Caput-ulnae-Syndroms mit Resektion des Ulnakopfes, Zentrierung der Strecksehnen und Tendosynovektomie ist eine sehr dankbare Maßnahme [12].

### Die komplette Handgelenkversteifung verbessert bei RA-Patienten dauerhaft Schmerzen und Fingerfunktion

Im Falle einer Radiokarpalarthrose kann bei gutem midkarpalem Gelenkraum eine Teilarthrodese in Form einer radiolunären Arthrodese durchgeführt werden. Damit wird der Karpus entlastet, und eine Restbeweglichkeit bleibt erhalten. In fortgeschrittenen Fällen einer Arthrose kann die Handgelenkversteifung nicht umgangen werden, meist in Kombination von Sehnentransfers, da häufig Sehnenrupturen zusätzliche Bewegungseinschränkungen darstellen. In einer Studie von 25 Patienten und einem Follow-up von 13 Jahren nach Resektion der distalen Ulna in Kombination mit Strecksehnen- und

tomie blieben 22 Patienten symptomfrei [13]. Die Faustschlusskraft und die Umwendbewegungen waren verbessert. Der midkarpale Raum blieb in 16 der 25 Handgelenke erhalten. Im Allgemeinen ist die komplette Handgelenkversteifung bei Patienten mit RA einer der wenigen Eingriffe, welche permanent Schmerzen und Fingerfunktion verbessern.

### Rekonstruktive Maßnahmen der Weichteile, Gelenkersatz

Chronische Synovialitis der Grundgelenke schädigt die Seitenbänder und die sagittalen Fasern des Streckapparates. Beides zentriert den extrinsischen und den intrinsischen Streckapparat. Die Folge ist die gefürchtete Ulnardeviation und palmare Subluxation der Grundglieder durch die ulnare Subluxation des Streckapparates. Die Streckkraft der Grundgelenke ist aufgehoben, was zunehmende funktionelle Einbußen beim Greifen und Loslassen bedeutet.

Im Frühstadium kommen wiederum die Synovektomie der Grundgelenke und die Rezentrierung des Streckapparates infrage, vor allem wenn die Subluxation der Gelenke noch reversibel ist. Im fortgeschrittenen Stadium bei fixierter Subluxation der Gelenke – auch wenn radiologisch noch keine Knorpelzerstörung erfolgt sein muss – kann nur noch eine Resektionsarthroplastik mit Silikonimplantaten angeboten werden (**Abb. 2 a–f**). Diese Implantate ermöglichen eine Schmerzfreiheit. Zu Beginn resultiert eine verbesserte aktive Beweglichkeit zugunsten der Streckung mit besserer Ausrichtung der operierten Langfinger. Mit der Zeit können diese Implantate aber brechen, und es kann erneut zu einer Achsenabweichung und Einschränkung der Beweglichkeit der Finger kommen.

Von 381 Patienten mit Grundgelenkplastik waren 83% bzw. 63% ihrer Implantate nach 10 bzw. 17 Jahren intakt [14]. Gekreuzte intrinsische Sehnentransfers, Strecksehnenzentrierungen, Seitenbandaugmentationen im Grundgelenkbereich sowie Zentrierung des Handgelenks mit Sehnentransfers in Kombination mit Teil- oder die Durchführung der kompletten Arthrodese sind im Langzeitverlauf befriedigende Zusatzmaßnahmen bei der



Grundgelenkplastik [15]. Die Grundgelenkplastik mit Silikonimplantaten schlägt sich nicht nur in funktioneller Verbesserung, sondern vor allem in einer besseren Handscheinung nieder [3, 16].

Im Gegensatz zur Gelenkzerstörung bei RA können bei der Arthrose mit guten stabilisierenden Weichteilstrukturen anatomische Zweikomponentenprothesen eingesetzt werden. Diese halten länger als die Silikonimplantate. Allerdings ist bei der primären Arthrose auch der Anspruch an die Handfunktion höher als bei der RA. Eine kürzlich publizierte Arbeit über 19 Gelenkprothesen bei Patienten mit primärer Arthrose zeigte in 40% eine Verbesserung der Kraft, und nur einer von 19 Patienten berichtete über Gelenkschmerzen ein Jahr postoperativ. Diese Kunstgelenke können aber auch bei der primären Arthrose nur mit guten Erfolgen eingesetzt werden, wenn keine zu großen Achsendeformitäten vorliegen, da die Gelenkstabilität von intakten, nichtüberdehnten Seitenbändern abhängig ist.

### Der Gelenkersatz muss vor Auftreten einer massiven Achsendeformität durchgeführt werden.

Die Überlegenheit dieser neuen Generation Prothesen bei der primären Arthrose muss in randomisierten Arbeiten im Vergleich mit den etablierten Silikonimplantaten demonstriert werden [17].

An den Interphalangealgelenken treten durch synovialitische Überdehnung und Zerstörung der Halteapparate so genannte Schwanenhals- und Knopflochdeformitäten auf. Am Daumen sind es zusätzlich auch Achsendeviationen. Korrekturen von Handgelenkfehlstellungen und Deformitäten der Grundgelenke müssen vor der Korrektur der Interphalangealgelenke stattfinden, da diese Deformitäten sehr viele Ursachen auch weiter proximal haben können. Vor allem die Schwanenhalsdeformität ist sehr einschneidend beim Einsatz der Hand. Zeitgerechte weichteilstabilisierende Maßnahmen können nur im Frühverlauf durchgeführt werden. Dies sind Weichteileingriffe zur Vermeidung der Überstreckbarkeit des Mittelgelenks. Bei fehlenden stabilisierenden Weichteilen ist die Arthro-

plastik nicht erfolgversprechend, und es kann wie bei den fixierten Deformitäten nur noch die Arthrodesis der Mittelgelenke angeboten werden. Das Wichtigste ist die gemeinsame Behandlung und Evaluation durch den Rheumatologen, den Handchirurgen und den Therapeuten, damit die Erwartungen des Patienten im Hinblick auf funktionsverbessernde Maßnahmen am besten erfüllt werden können. **Tab. 2** fasst die wichtigsten Indikationen aus handchirurgischer Sicht zusammen.

### Korrespondenzadresse

PD Dr. E. Vögelin



Universitätsklinik für Plastische und Handchirurgie, Handchirurgie und Chirurgie der peripheren Nerven, Inselspital  
Freiburgstr. 10, 3010 Bern  
Schweiz  
esther.voegelin@insel.ch

**Interessenkonflikt.** Die korrespondierende Autorin gibt an, dass kein Interessenkonflikt besteht.

### Literatur

1. Alderman AK, Ubel PA, Kim HM et al (2003) Surgical management of the rheumatoid hand: consensus and controversy among rheumatologists and hand surgeons. *J Rheumatol* 30:1464–1472
2. Ghattas L, Mascella F, Pomponio G (2005) Hand surgery in rheumatoid arthritis: state of the art and suggestions for research. *Rheumatology* 44:834–845
3. Chung KC, Kotsis SV, Kim HM et al (2006) Reasons why rheumatoid arthritis patients seek surgical treatment for hand deformities. *J Hand Surg Am* 31:289–294
4. Jain A, Nanchahal J, Troeberg L et al (2001) Production of cytokines, vascular endothelial growth factor, metalloproteinases, and tissue inhibitor of metalloproteinases 1 in tenosynovium demonstrates its potential for tendon destruction in rheumatoid arthritis. *Arthritis Rheum* 44:1754–1760
5. Ryu J, Saito S, Honda T, Yamamoto K (1998) Risk factors and prophylactic tenosynovectomy for extensor tendon ruptures in the rheumatoid hand. *J Hand Surg Br* 23:658–661
6. Tolat AR, Stanley JK, Evans RA (1996) Flexor tenosynovectomy and tenolysis in longstanding rheumatoid arthritis. *J Hand Surg Br* 21:538–543
7. Nicolle FV, Holt PJL, Calnan JS (1971) Prophylactic synovectomy of the joints of the rheumatoid hand. *Ann Rheum Dis* 30:476–480
8. Wilde AH (1974) Synovectomy of the proximal interphalangeal joint of the finger in rheumatoid arthritis. *J Bone Joint Surg* 56:71–78
9. Nakamura H, Nagashima M, Ishigami S et al (2000) The anti-rheumatic effect of multiple synovectomy in patients with refractory arthritis. *Int Orthop* 24:242–245

10. McEwen C (1988) Multicenter evaluation of synovectomy in the treatment of rheumatoid arthritis: report of results at the end of five years. *J Rheumatol* 15:765–769
11. Weyand CM (2007) Immunopathologic aspects of rheumatoid arthritis: who is the conductor and who plays the immunologic instrument? *J Rheumatol Suppl* 79:9–14
12. Jain A, Ball C, Freidin AJ, Nanchahal J (2010) Effects of extensor synovectomy and excision of the distal ulna in rheumatoid arthritis on long-term function. *J Hand Surg Am* 35:1442–1448
13. Ishikawa H, Murasawa A, Nakazono K (2005) Long-term follow-up study of radiocarpal arthrodesis for the rheumatoid wrist. *J Hand Surg Am* 30:658–666
14. Trail IA, Martin JA, Nuttall D, Stanely JK (2004) Seventeen-year survivorship analysis of silastic metacarpophalangeal joint replacement. *J Bone Joint Surg Br* 86:1002–1006
15. Pereira JA, Belcher HJCR (2001) A comparison of metacarpophalangeal joint silastic arthroplasty with or without crossed intrinsic transfer. *J Hand Surg Br* 26:229–234
16. Mandl LA, Galvin DH, Bosch JP et al (2002) Metacarpophalangeal arthroplasty in rheumatoid arthritis: what determines satisfaction with surgery? *J Rheumatol* 29:2488–2491
17. Beckenbaugh RD (2003) Die Arthroplastik des Metacarpophalangealgelenkes mit Pyrocarbonimplantaten. *Orthopade* 32:794–797