

## Leitthema

Anaesthesist 2009 · 58:863–875  
 DOI 10.1007/s00101-009-1605-1  
 Online publiziert: 2. September 2009  
 © Springer Medizin Verlag 2009

## Redaktion

B. Zwißler, München

M. Weiss<sup>1</sup> · G. Henze<sup>1</sup> · C. Eich<sup>2</sup> · D. Neuhaus<sup>1</sup>

<sup>1</sup> Anästhesieabteilung, Universitäts-Kinderkliniken Zürich

<sup>2</sup> Zentrum Anaesthesiologie, Rettungs- und Intensivmedizin,  
 Universitätsmedizin Göttingen

# Intraossäre Infusion

## Eine wichtige Technik auch für die Kinderanästhesie

**Vielorts fehlen in Operationsälen, in denen Kinder versorgt werden, sowohl die Erfahrung als auch die Ausrüstung zum Anlegen einer intraossären Infusion. Im Folgenden sollen die Grundkenntnisse zur intraossären Infusion vermittelt werden. Dabei werden geeignetes Material und sichere Techniken beschrieben und mithilfe von Videos gezeigt. Die Indikationsstellung in der Kinderanästhesie wird – basierend auf den Leitlinien aus der Notfallmedizin – diskutiert und anhand von Fallbeispielen illustriert. Des Weiteren werden Implikationen für Anästhesieabteilungen mit Kinderversorgung aufgezeigt.**

### Grundlagen

Säuglinge und Kleinkinder können Venenverhältnisse aufweisen, die die Etablierung eines sicheren Gefäßzugangs selbst durch erfahrenes Personal nicht immer innerhalb einer vertretbaren Frist erlauben [29, 42, 44]. Die intraossäre Infusionstechnik hat sich in der pädiatrischen Notfallmedizin seit Jahren als schnelle, effiziente und sichere Alternativmethode zur Schaffung eines Gefäßzugangs erwiesen, um einem vital-gefährdeten Kind dringend benötigte Medikamente und Flüssigkeiten zu applizieren [21, 51].

➤ **Nach maximal drei erfolglosen venösen Versuchen intraossär punktieren**

In den aktuellen notfallmedizinischen Leitlinien für Kinder des European Resuscitation Council (ERC) und der American Heart Association (AHA) sind die Indikationen für den frühzeitigen Einsatz der intraossären Infusionstechnik beim Säugling und Kleinkind klar definiert: Nach maximal drei vergeblichen venösen Punktionsversuchen sollte eine intraossäre Kanüle platziert werden [2, 6, 25]. Diese Empfehlungen sind auf kritische Situationen in der Kinderanästhesie übertragbar.

### Historisches

Im Jahr 1922 wurde erstmals die Kommunikation des Knochenmarks mit der systemischen Blutzirkulation und der Möglichkeit einer intraossären Verabreichung von Flüssigkeiten beschrieben [9, 11]. In den 40er Jahren fand die intraossäre Infusionstechnik Eingang in die klinische Praxis [9, 20, 54]. Rasch etablierte sie sich in der Pädiatrie zu einem Standard der Infusionstechnik [20], wurde dann jedoch durch die aufkommenden Plastikverweilkatheter abgelöst und geriet wieder in Vergessenheit.

Erst 1983, anlässlich eines Anästhesiezwischenfalls mit fatalem Ausgang (inhalative Einleitung beim Kind mit Halothan bei Tonsillennachblutung und fehlendem Venenzugang), warf Henry Turkel die Frage auf, warum die intraossäre Infusion als einfacher und ehemals bewährter Gefäßzugang in der Ausbildung ignoriert werde [57]. In der Folge erlebte die intraossäre Infusionstechnik in der Notfallmedizin eine Renaissance [38], und heute ist

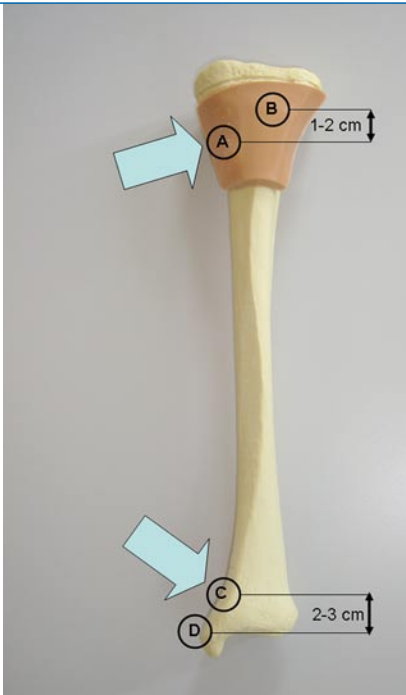
sie fester Bestandteil der notfallmedizinischen pädiatrischen Leitlinien und Praxis [2, 6, 25].

### Prinzip

Die intraossäre Infusion ist eine Applikation von Flüssigkeiten in einen knöchernen Gefäßraum. Dieser hat den Vorteil, auch bei Kälte, im Schock und beim Kreislaufstillstand nicht zu kollabieren. Dabei gelangen Medikamente und Flüssigkeiten direkt in den intramedullären Blutgefäßraum des roten Knochenmarks und von dort über die venösen Marksinusoide, die Zentralvenen des Knochenmarks und die ableitenden Venen des Knochens in die Systemzirkulation. Rotes, zu Infusionszwecken punktierbares Knochenmark findet sich beim Kind vor allem am Beckenkamm und in den Metaphysen der langen Röhrenknochen [14]. Die Infusionsgeschwindigkeit ist abhängig von Infusionsdruck, Innendurchmesser der Nadel, Art des Infusats und Ort der intraossären Infusion. Flussraten von Kristalloiden erreichen je nach Nadelsystem unter Schwerkraft 10–80 ml/min und unter Druckinfusion 40–150 ml/min [52].

### Zusatzmaterial online

Zu diesem Beitrag stehen sieben Videos zur Verfügung. Bitte folgen Sie dem Pfad: [www.deranaesthesist.de](http://www.deranaesthesist.de) >Online-Version >Beitrag >Electronic Supplementary Material oder geben Sie folgende URL ein: [dx.doi.org/10.1007/s00101-009-1605-1](http://dx.doi.org/10.1007/s00101-009-1605-1)



**Abb. 1** ▲ Punktionsstellen für eine intraossäre Infusion beim Kind: A proximale anteromediale Tibia, B ca. 1–2 cm unterhalb der gut palpablen Tuberositas tibiae, C distale Tibia, D ca. 2–3 cm kranial des medialen Malleolus

### Punktionsstellen

Die Punktionsstelle erster Wahl für eine intraossäre Infusion beim Kind unter 6 Jahren ist die proximale anteromediale Tibia. Die Punktion wird dabei auf der flachen anteromedialen Vorderseite der proximalen Tibia, beim Kind ca. 1–2 cm unterhalb der gut palpablen Tuberositas tibiae durchgeführt (■ **Abb. 1A, B**; [22, 52]). Ab dem Alter von etwa 6 Jahren ist die Kortikalis der proximalen Tibia relativ dick und mit manuellen Kanülen schwieriger zu durchbohren. Bei älteren Kindern und bei Erwachsenen sollte daher auf die distale mediale Tibia ausgewichen werden, sofern nicht automatische Kanülierungssysteme verwendet werden [26]. Die Punktionsstelle an der distalen Tibia liegt 2–3 cm kranial des medialen Malleolus (■ **Abb. 1C, D**). Dieser Punktionsort kann auch gewählt werden, wenn lokale Kontraindikationen für eine Punktion an der proximalen Tibia vorliegen. Die Punktionsrichtung ist immer senkrecht zur Knochenoberfläche.

— Bei Kindern ist die Punktion des Sternums verboten

Als weitere mögliche Punktionsstellen werden in der Notfallmedizin beim Erwachsenen der proximale Humerus, das distale Femur, die Spina iliaca anterior superior und das Sternum erwähnt. Bei Kindern ist die Punktion des Sternums wegen der Verletzungsgefahr mediastinaler Strukturen obsolet [55, 56].

### Etablierte Indikationen in der Notfallmedizin

#### Primäre Indikation

Gemäß den aktuellen Leitlinien des ERC und der AHA zur kardiopulmonalen Reanimation gilt beim Kind unter 6 Jahren mit Atem-Kreislauf-Stillstand der primäre intraossäre Zugang als Methode der Wahl, falls nicht bereits ein venöser Gefäßzugang vorhanden ist (*Infobox 1*; [2, 25]). Zudem kann bei Kindern mit aussichtslos schwierigen Venenverhältnissen infolge schwerer Hypovolämie, Hypothermie oder großflächigen Verbrennungen primär eine intraossäre Infusion angelegt werden [22, 24, 47].

#### Sekundäre Indikation

Beim vital-gefährdeten Säugling und Kind, das dringend eine Medikamenten- oder Volumengabe zur Sicherung der Vitalfunktionen benötigt, muss nach drei erfolglosen venösen Punktionsversuchen oder spätestens nach 90–120 s die Indikation für eine intraossäre Infusion gestellt bzw. diese angelegt werden [2, 25].

#### Kontraindikationen

Es muss zwischen relativen und absoluten Kontraindikationen gegen eine intraossäre Infusion unterschieden werden. Absolute Kontraindikationen sind lokale Zustände, die den Erfolg einer intraossären Infusion infrage stellen (*Infobox 2*). Nur solche sind in einer lebensbedrohlichen Situation zu berücksichtigen.

Als relative Kontraindikationen gelten Erkrankungen des Knochens oder des Blutbildungssystems sowie Bakteriämie, Sepsis, intrakardialer Rechts-links-Shunt und schwere pulmonale Insuffizienz (Gefahr einer Knochenmark- oder Fettembolie). Diese sind nur von Bedeutung für Situationen, in denen keine unmittelbar lebensbedrohliche Situation vorliegt und in

denen ein Gefäßzugang mithilfe einer intraossären Infusion etabliert werden soll.

### Medikamente und Flüssigkeiten

Alle für Reanimation und Anästhesieeinleitung zur Verfügung stehenden intravenösen Medikamente, Flüssigkeiten und Blutprodukte können auch intraossär verabreicht werden [22]. Die Dosierungen und Volumina entsprechen denjenigen der intravenösen Applikation. Alle Medikamente sollen mit 10 ml physiologischer Kochsalz- oder Ringer-Laktat-Lösung nachgespült werden. Dies ist insbesondere im Fall eines Kreislaufstillstands wichtig. Hypertone Lösungen wie Natriumbicarbonat- oder hochprozentige Zuckerlösungen sollen wegen der Gefahr von Nekrosen- und Infektbildung verdünnt werden [20, 34]. Pharmakokinetisch ist die intraossäre Infusion mit einer zentralvenösen Applikation vergleichbar und somit einem peripheren Zugang sogar überlegen [36]. Da die Flussgeschwindigkeit von der Resorptionsfähigkeit des Markraums abhängig ist, benötigen hohe Volumengaben, wie sie bei der Therapie der akuten Hypovolämie erforderlich sind, meist Druckbeutelssysteme oder Infusionspumpen.

### Komplikationen

In der Literatur sind verschiedene potenzielle Komplikationen einer intraossären Infusion beschrieben worden [3, 13, 15, 17, 32, 33, 50, 55]. Dazu gehören Fehllagen, Verbiegen der Punktionskanüle, Frakturen von Knochen, Verletzung der Epiphysenfuge und ein Kompartmentsyndrom durch Perforation der gegenseitigen Kortikalis. Diese Komplikationen sind selten und vor allem auf eine unsachgemäße Handhabung manueller Knochenmarkkanülen zurückzuführen. Automatische Systeme scheinen in dieser Hinsicht mehr Sicherheit zu bieten.

Fett- und Knochenmarkembolien nach intraossärer Infusion sind laborexperimentell im Tierversuch nachgewiesen worden, haben jedoch bis heute keine klinische Bedeutung erlangt [19, 39, 41, 55]. Eine messbare Einschwemmung unreifer Knochenmarkzellen in die Blutstrombahn konnte gezeigt werden [27, 43].

M. Weiss · G. Henze · C. Eich · D. Neuhaus

### Intraossäre Infusion. Eine wichtige Technik auch für die Kinderanästhesie

#### Zusammenfassung

Die zeitgerechte Etablierung eines venösen Zugangs kann insbesondere bei Säuglingen und Kleinkindern eine große Herausforderung sein. Hier hat sich die intraossäre Infusionstechnik seit den 1940er Jahren als schnelle, effiziente und sichere Alternativmethode zur Schaffung eines Gefäßzugangs bewährt, um einem vitalgefährdeten Kind dringend benötigte Medikamente und Flüssigkeiten zu applizieren. Während in den internationalen Leitlinien zur pädiatrischen Notfallmedizin der intraossären Infusion eine hohe Priorität eingeräumt wird, greifen die meisten Anästhesisten nur sehr zögerlich auf diese langjährig bewährte Punktionstechnik zurück. Die vorliegende Arbeit beschreibt die intraossäre Infusionstechnik, stellt zwei unterschiedliche Kanülierungssysteme vor und diskutiert, basierend auf den aktuellen Notfallmedizinischen Leitlinien sowie anhand von eigenen Fallbeispielen, potenzielle Indikationen für die Kinderanästhesie. Demnach sollten insbesondere akut vital-gefährdete Kin-

der mit Kreislaufstillstand, Laryngospasmus, akuter Atemwegsblutung, hypovolämischem Schock oder Hypothermie bei ausgedehnten Verbrennungen ohne liegenden bzw. rasch anzulegenden venösen Zugang mit einer intraossären Kanüle versorgt werden. Inwiefern die intraossäre Infusion auch beim nicht-akut vital-gefährdeten Kind mit schwierigem oder unmöglichem peripheren Venenzugang in der Anästhesie überbrückend und zeitlich begrenzt eingesetzt werden sollte, wird die zukünftige Diskussion zeigen. Die erfolgreiche Anwendung der intraossären Infusionstechnik in der Kinderanästhesie verlangt die unmittelbare Verfügbarkeit der entsprechenden Ausrüstung, die umfassende Schulung und das regelmäßige Training sowie eine klare Regelung für ihre Anwendung innerhalb der Anästhesieabteilung.

#### Schlüsselwörter

Infusion · Intraossär · Komplikationen · Anästhesie · Kinder

### Intraosseous infusion. An important technique also for paediatric anaesthesia

#### Abstract

Timely establishment of venous access in infants and toddlers can prove a particularly challenging task. Since the 1940s the technique of intraosseous infusion has established itself as a valuable alternative means for rapid, efficient and safe delivery of drugs and fluids to critically ill children. Whereas international guidelines for paediatric emergency medical care have assigned intraosseous infusion a high priority, most anaesthetists utilize this well-proven technique with great reluctance. This article describes the technique of intraosseous infusion, introduces two different cannulation systems, and discusses its potential indications in paediatric anaesthesia, based on current emergency medical care guidelines as well as some of our own case studies. In particular, children with acutely life-threatening conditions, such as circulatory arrest, laryngospasm, acute air-

way haemorrhage, hypovolaemic shock or hypothermia secondary to extensive burns, should receive an intraosseous cannula if intravenous access cannot be rapidly established. Future discussion may reveal whether a transiently inserted intraosseous infusion would also be indicated if the child with difficult or impossible venous access presents without acute life-threatening conditions for anaesthesia. Successful application of the intraosseous infusion technique requires immediate access to the necessary equipment, intensive education, continuous training and clear guidelines for its application in an anaesthesia department.


#### Keywords

Infusion · Intraosseous · Complications · Anaesthesia · Children

Obwohl keine klinisch relevanten Fallberichte mit Knochenmark- oder Fettembolisation durch intraossäre Infusionen existieren, ist bei Kindern mit intrakardialem Rechts-links-Shunt und mit pulmonal-arterieller Hypertonie Vorsicht geboten. Die Medikamente und Infusionslösungen sollten bei diesen Kindern nur langsam intraossär infundiert werden, und auf Druckinfusion ist zu verzichten, um die Mobilisation von Knochenmark- oder Fettpartikeln zu vermeiden bzw. zu minimieren.

Die vermutlich relevanteste Komplikation nach intraossärer Infusion ist eine Osteomyelitis. Diese ist jedoch bei steriler Arbeitstechnik, aseptischem Umgang mit der intraossären Leitung und kurzer Verweildauer der Kanüle eine ausgesprochene Rarität. Am ehesten tritt sie bei septischen Schockzuständen mit Bakteriämie oder bei der Anwendung von hyperonkotischen Lösungen, die zu Nekrosen führen können, auf [20, 34].

In einer von Rosetti et al. [45] publizierten Metaanalyse mit 4270 Fällen von intraossären Infusionen traten gerade 27 Fälle von Osteomyelitiden auf (0,6%). Eine skandinavische Studie mit 982 intraossären Infusionen bei 495 Kindern (Alter der Patienten: 2 bis 4 Jahre) zur Bluttransfusion (n=686), zur Infusion von Serum (n=174), Natriumbikarbonatlösung (n=78), 50%igen Glucoselösung (n=32) und anderen hochdosierten Medikamenten (n=12) berichtet bei einer Liegedauer der Intraossärnadel von maximal 32 h über lediglich 5 Osteomyelitiden (0,5% der intraossären Infusionen; [20]). In der neuesten Literatur der vorwiegend Notfallmedizinischen Anwendungen (1985–2009) sind kaum mehr Fälle von Osteomyelitiden zu finden [53]. Gute Schulung und Training sind nötig, damit mit zunehmender Einsatzfrequenz der intraossären Infusion Komplikationen nicht häufiger auftreten bzw. berichtet werden. Dennoch ist die Osteomyelitis eine ernst zu nehmende Komplikation der intraossären Infusion, sodass die Indikation für eine intraossäre Infusion gegeben sein muss. Das geringe Komplikationsrisiko einer intraossären Infusion steht allerdings in keinem Verhältnis zum großen zeitlichen und therapeutischen Gewinn beim vital bedrohten Kind.



**Abb. 2** ◀ **a** 18-G-Cook®-Intraossärkanüle mit Dieckmann-Modifikation (zwei gegenüberliegende Öffnungen an der Kanülen-spitze).

**b** EZ-IO®-Infusionssystem mit Handbohrmaschine und 15-G-Intraossärnadel für Kinder (3–39 kgKG, Nadellänge 15 mm)

Als weitere Komplikation soll noch der endostale Schmerz durch Aspiration (Sog) von Knochenmark und durch Injektion von Flüssigkeiten (erhöhter intramedullärer Druck) genannt werden [20, 58]. Der endostale Injektionsschmerz kann durch die intraossäre Gabe von 1–2 ml 1%igem Lidocain vermieden werden [35]. Langsam und kontinuierlich verabreichte Infusionen verursachen kaum Schmerzen [35].

## Ausrüstung und Technik

### Punktionsmaterial

Grundsätzlich lässt sich jede Stahlkanüle mit genügender Festigkeit, vorzugsweise eine mit Mandrin, für eine intraossäre Punktion verwenden. Von Medizinprodukteherstellern werden speziell für die intraossäre Punktion konzipierte Kanülen angeboten; hierbei wird zwischen manuellen und automatischen Punktionsystemen unterschieden. Im Folgenden soll kurz auf die Cook®-Intraossärkanüle und auf das EZ-IO®-System eingegangen werden (▣ **Abb. 2**; [7, 59]).

### Cook®-Intraossärkanüle

Die Cook®-Intraossärkanüle (Cook Critical Care, Bloomington, IN, USA) als manuelles Punktionsystem hat sich in der Praxis seit vielen Jahren bewährt. Sie ist in verschiedenen Größen und Modifikationen sowie als Druck- oder Schraubkanüle erhältlich. Die Autoren bevorzugen die 18-G-Kanüle mit Dieckmann-Modifikation, weil sie sowohl bei Neugeborenen als auch bei Kleinkindern verwendet wer-

den kann. Die Spitze dieser Cook®-Kanüle weist zudem 2 Seitenöffnungen auf, die einen Flüssigkeitsdurchtritt über die Kanüle sicherstellen, falls diese mit der Spitze an der gegenseitigen inneren Kortikalis anliegt (Listenpreis: EUR 38/Stück; ▣ **Abb. 2a**). Das Einbohren der Kanüle geschieht mit kontrollierter Kraft unter rotierenden Bewegungen und erfordert Übung. Beim Einbringen der Kanüle in den Knochen müssen sterile Handschuhe getragen werden, da sie zwischen Daumen und Zeigefinger geführt wird. Der Zeitaufwand für die Punktion beträgt ca. 30–60 s (*Video 1 und 2*) Die Kanüle ist aus Chromstahl und daher auch im Magnetresonanztomographen (MRT) problemlos einsetzbar. Nachteilig kann sein, dass die Cook®-Intraossärkanüle bei inkorrekt Handhabung verbiegen oder gar abknicken kann, dass sie keine Einführbegrenzung hat und dass ihr Halt in der Kortikalis oft ungenügend ist [7, 59]. Weiterer Nachteil der manuellen Technik ist das trichterförmige Bohren mit einem hohen lokalen Druck auf Knochen und Periost. Dies ist nicht nur schmerzhaft (Bohrzeit ca. 20–30 s), sondern kann auch Frakturen des Knochens nach sich ziehen. Automatische Techniken bieten diesbezüglich klare Vorteile.

### EZ-IO®-Intraossärinfusionssystem

Das EZ-IO®-Infusionssystem (Vidacare, San Antonio, TX, USA) wurde für Erwachsene und Kinder entwickelt und ist ein vielversprechendes automatisches Punktionsystem zur Etablierung eines intraossären Zugangs (▣ **Abb. 2b**). Es besteht aus einer kleinen akkubetrie-

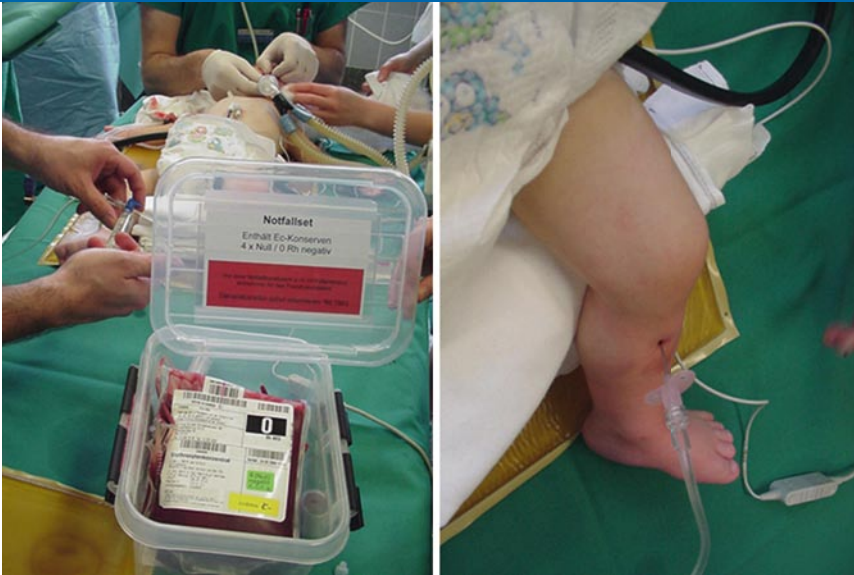benen Handbohrmaschine (Akkukapazität für 1000 Einsätze oder 10-Jahre-Garantie; Listenpreis: EUR 245) und sterilen Kanülenaufsätzen für den Einmalgebrauch, einschließlich abgewinkelter Infusionsleitung (Listenpreis: EUR 90). Diese haben einen Durchmesser von 15 G und sind zurzeit in 2 Längen erhältlich (15 mm für Kinder ab 3 kgKG bis 39 kgKG und 25 mm für Kinder und Erwachsene ab 39 kgKG).

Das EZ-IO®-Infusionssystem erlaubt dem Anwender, sich auf das exakte Einführen der Kanüle zu konzentrieren, während er vom gleichzeitigen Ausführen der Druck- und Drehbewegungen entbunden ist. Eine tiefenlimitierende Eindrehbegrenzung verhindert eine Penetration der gegenseitigen Kortikalis und stabilisiert die Kanüle auf der Hautoberfläche. Eine speziell konfektionierte, gewinkelte Infusionsleitung ermöglicht eine sichere Konnektion ohne Gefährdung der Kanülenstabilisation im Knochen. Das Einführen der Kanüle in den Knochen dauert erfahrungsgemäß <5 s und ist technisch sehr einfach (*Video 3 und 4*). Der Druck auf den Knochen ist geringer und die Technik erfahrungsgemäß beim wachen Kind weniger schmerzhaft als bei den manuellen Nadelsystemen. In einer kürzlich publizierten Studie an erwachsenen Leichen hat sich das EZ-IO®-Infusionssystem gegenüber dem manuellen Cook-Nadelsystem und im Tierversuch gegenüber der „bone injection gun“ (BIG) als das überlegene System erwiesen [7, 49].

Der Kanülenaufsatz besteht aus Chromstahl und Kunststoff und ist somit MRT-kompatibel. Die Bohrmaschine hingegen ist magnetisch und darf daher nur im

Hier steht eine Anzeige.





**Abb. 3** ▲ Notfallmäßige Anlage einer 18-G-Cook®-Intraossärkanüle bei einem 18 Monate jungen Knaben mit akuter Blutung aus der A. palatina am zehnten postoperativen Tag nach Verschluss des harten Gaumens

MRT verwendet werden, wenn sie, wie andere magnetische Geräte und Gegenstände, mit einer Sicherungsleine für die Einhaltung des minimalen Sicherheitsabstands zum Tomographen ausgestattet ist.

### Intraossäre Punktionstechnik (Video 1–4)

Für die erfolgreiche, rasche und sichere Anlage einer intraossären Infusion empfiehlt es sich, folgende Punkte zu berücksichtigen [59]:

- Korrekte Lagerung der Extremität (Unterpolsterung des Beines beim Neugeborenen und Säugling zur Verhinderung eines Biegebruchs; es wird abgeraten, die Hand dafür zu gebrauchen, da bei Perforation der hinteren Kortikalis bei manuellen Nadelssystemen oder beim Abgleiten der Nadel die Hand des Anwenders verletzt werden kann);
- Lokalisieren der richtigen anatomischen Landmarken (ggf. Anzeichnen der Punktionsstelle);
- Desinfektion der Punktionsstelle und Umgebung;
- Lokalanästhesie beim noch wachen Patienten mit 1%igem Lidocain bis zum Periost (Video 4);
- Aufsetzen der Kanüle im 90°-Winkel zum Knochen mit Kompression der

Haut mit der Kanülenspitze auf die Knochenoberfläche;

- Einbringen der Intraossärkanüle unter Druck durch die Knochenkortikalis, bis der Widerstand nachlässt:
  - Cook®-Intraossärkanüle: Nadel bis zur 10-mm-Tiefenmarkierung einbringen. Daumen und Zeigefinger/Mittelfinger stabilisieren die Nadel oberhalb der Tiefenmarkierung und dienen damit als Tiefenbegrenzung (Video 1 und 2).
  - EZ-IO®-Intraossärkanüle: Nadel bis zur tiefenlimitierenden Eindrehbegrenzung einbringen (bei Kindern bis 3 Monaten nur gerade bis zum Widerstandsverlust; Video 3 und 4).
- Zeichen der korrekten intraossären Lage der Kanüle sind:
  - deutlicher Widerstandsverlust der Kanüle nach Durchdringen der Kortikalis;
  - die Kanüle steht fest im Knochen;
  - Aspiration von Knochenmark (nichtobligatorisch für das Funktionieren einer intraossären Infusion, wird von einigen Autoren wegen des Verstopfungsrisikos der Kanüle sogar abgelehnt);
  - Injektion von 5–10 ml Ringer-Laktat- oder physiologischer Kochsalzlösung ohne auftretende Schwellung (Paravasat).
- Injektion und Anschließen der Infusion:

- Initial ist der Widerstand bei der Injektion relativ hoch. Im Verlauf ist spontanes Tropfen der Infusion meist möglich. Für die Infusion von größeren Flüssigkeitsmengen ist ein Drucksystem oder eine Infusionspumpe empfehlenswert.
- Bei forcierter Injektion von Medikamenten und Flüssigkeiten können wache oder somnolente Patienten Schmerzen äußern. Diese werden durch intramedullären Druck am Endost ausgelöst und können mit einer intraossären Injektion von 1–2 ml 1%igem Lidocain wirksam behandelt bzw. vermieden werden.

- Fixation der Infusionsleitung:
  - Auf eine Fixation der Nadel wird generell verzichtet. Verbände um die Einstichstelle sind nicht nötig. Von entscheidender Bedeutung ist die gute Fixation der Infusionsleitung auf der Haut, um ungewollten Zug auf die Intraossärkanüle abzufangen. Wird die Intraossäreninfusion bis in den Aufwachraum belassen, empfiehlt sich eine Schiene. Mechanische Kräfte auf die Nadel durch Bettdecken und Seitenlagerung des Patienten müssen verhindert werden.

Vier Videosequenzen zeigen die schrittweise Handhabung der Cook®-Intraossärkanüle und des EZ-IO®-Intraossäreninfusionssystems:

- Video 1–3 wurden anlässlich diagnostischer Knochenmarkentnahmen via Cook®-Kanüle und EZ-IO®-System in Allgemeinanästhesie aufgenommen und zeigen die intraossäre Punktion bei 3 Säuglingen.
- Video 4 zeigt die Anwendung des EZ-IO®-Systems unter Lokalanästhesie am wachen Säugling, der dringend eine Infusion benötigt.

Die Videos sind auch öffentlich unter <http://www.kindernarkose.ch> abrufbar (Copyright Universitäts-Kinderkliniken Zürich).

## Vorsichtsmaßnahmen

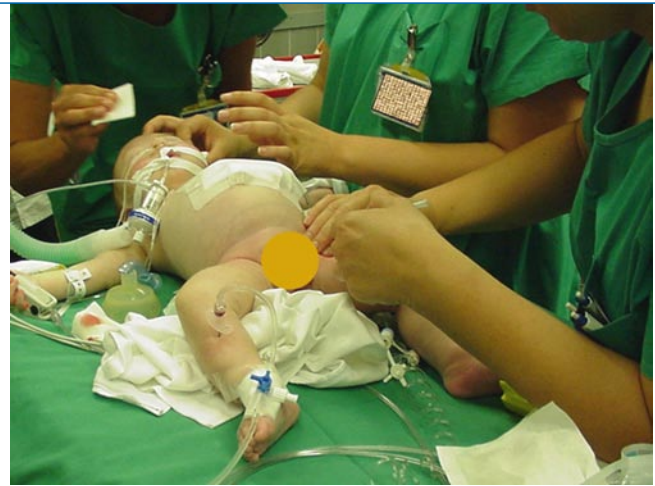Eine intraossäre Kanüle darf nur in situ belassen werden, solange sie unabdingbar ist. Helm et al. [22] empfehlen sogar eine Höchstdauer von 2 h. Wurde die Kanüle bei einem Patienten mit möglicher Bakteriämie, z. B. im Rahmen eines septischen Schocks oder einer infektierten Dehydratation, eingelegt, so ist sie zur Reduktion des Risikos einer Keimbeseidlung möglichst rasch nach Wiederherstellung der Vitalfunktionen durch intravenöse Gefäßzugänge zu ersetzen bzw. zu entfernen. Oft gelingt die Anlage eines peripheren Venenzugangs nach Volumensubstitution, oder es kann unter optimierten Bedingungen eine zentralvenöse Katheteranlage erfolgen. Ein streng aseptischer Umgang mit der intraossären Infusion analog dem Umgang mit zentralvenösen Kathetern ist zwingend. Eine prophylaktische antibiotische Abschirmung ist hingegen nicht indiziert. Die Extremität, an der die intraossäre Infusion angebracht wurde, ist regelmäßig auf Paravasate, Dislokation der Kanüle und Hinweise auf ein Kompartmentsyndrom zu kontrollieren. Eine leichte Leckage, insbesondere bei manuell eingebrachten Intraossärkanülen und bei Hochdruckinfusion sowie eine Weißverfärbung der Haut bzw. der Extremität bei Katecholaminapplikation können vorkommen. Bei sichtbaren Schwellungen ist die Nadel zu entfernen.

Bei der Entfernung der Intraossärnadel wird die Punktionsstelle für 48 h steril verbunden. Gelegentlich können 15-G-EZ-IO®-Intraossärkanülen beim älteren Kind sehr fest in der Kortikalis festsitzen. Es hat sich bewährt, diese mit einer 20-ml- oder 50-ml-Spritze mit Luer-Lock-Aufsatz herauszudrehen (Video 5).

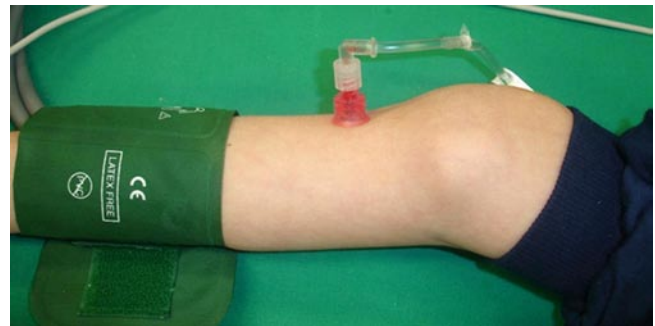## Indikationen in der Kinderanästhesie

Unter Berücksichtigung der Leitlinien zur notfallmedizinischen Versorgung von Kindern des ERC und der AHA [2, 25] sollen im Folgenden die potenziellen Indikationen für eine intraossäre Infusion in der Kinderanästhesie abgeleitet und besprochen werden.

**Abb. 4** ► Anlage einer 18-G-Cook®-Intraossärkanüle bei einem 9 Monate jungen Knaben mit Laryngospasmus bei bekannten funktionellen Atemwegsproblemen und diversen Dysmorphien, bei dem eine PEG-Sonde in Intubationsanästhesie eingelegt werden sollte



**Abb. 5** ► 15-G-EZ-IO®-Intraossärkanüle (15 mm) in der rechten proximalen Tibia eines 15-jährigen Knaben (15 kgKG) mit schwerer spastischer Zerebralparese sowie schwierigsten Atemwegs- und Venenverhältnissen



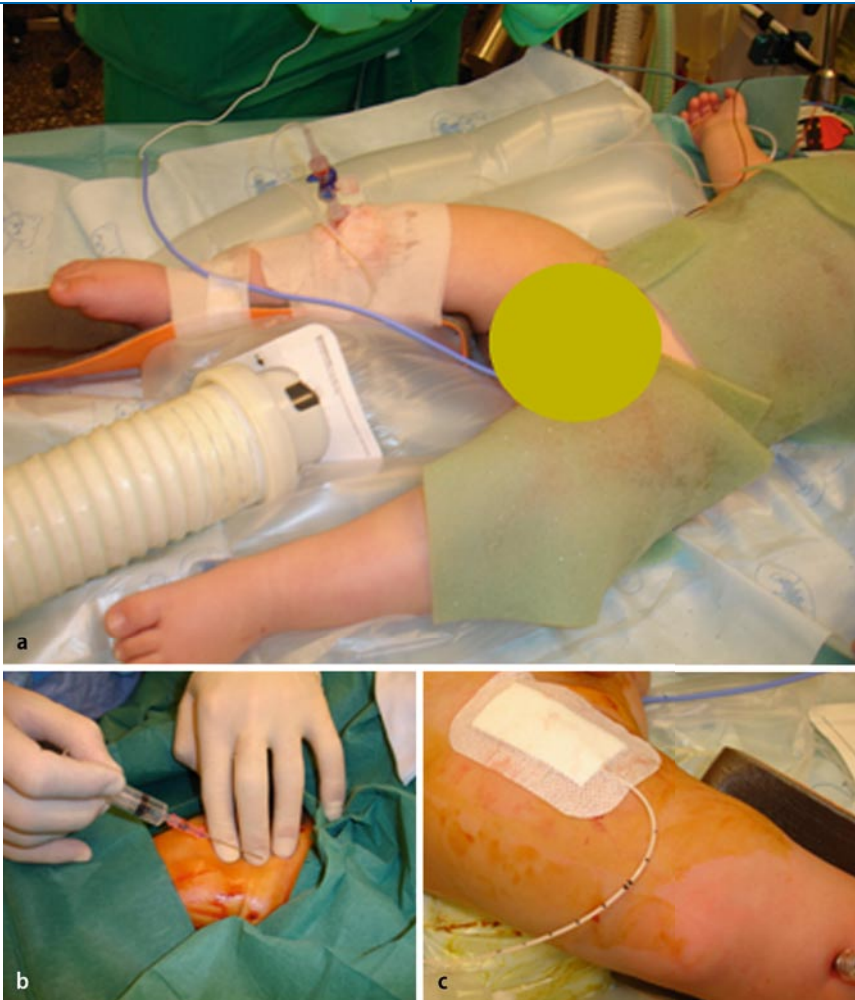## Kreislaufstillstand beim anästhesierten Kind ohne venösen Zugang

Tritt im Rahmen einer Anästhesie, insbesondere während einer inhalativen Narkoseeinleitung, ein Kreislaufstillstand auf, und es konnte bis dahin kein sicherer Venenzugang angelegt werden, müssen in dieser Situation die Oxygenierung und Ventilation sichergestellt und primär eine intraossäre Infusion angelegt werden. Anästhesiezwischenfälle mit Kreislaufstillstand und anschließend tödlichem Ausgang oder schwersten zerebralen Schädigungen, wie sie immer wieder auf kinderanästhesiologischen Konferenzen diskutiert werden, illustrieren eindrucksvoll den Bedarf nach einer frühzeitigen intraossären Infusion, um die benötigten Notfallmedikamente und -flüssigkeiten umgehend applizieren zu können.

## Akute Blutung in den Atemwegen beim Kind ohne venösen Zugang (Abb. 3)

Einer der wichtigsten Auslöser, die zur Renaissance der intraossären Infusionstechnik

in der pädiatrischen Notfallmedizin geführt haben, war der tragische Anästhesiezwischenfall durch Hypoxie eines dreijährigen Kindes mit Tonsillennachblutung. Dieses war aufgrund erfolgloser venöser Kanülierung inhalativ mit Halothan eingeleitet worden [57]. Ähnlich geartete Anästhesiezwischenfälle sind bis heute leider keine Seltenheit. Blutungen im Pharynx treten nicht nur nach Tonsillektomien, sondern auch traumatisch bedingt oder nach Kiefer- und Gaumenoperationen auf. Die inhalative Narkoseeinleitung ist beim Vorliegen einer Atemwegsblutung prinzipiell kontraindiziert. Gelingt es nicht, einen Venenzugang zu etablieren, so muss präoperativ eine intraossäre Infusion in Lokalanästhesie angelegt werden. Über den intraossären Weg kann dann sowohl eine in solchen Fällen häufig indizierte Volumensubstitution als auch die Einleitung der Anästhesie erfolgen. Beispielhaft zeigt **Abb. 3** den Fall eines 18 Monate jungen Knaben mit akuter Blutung aus der A. palatina am zehnten postoperativen Tag nach Verschluss des harten Gaumens. Bei schwerem Schockzustand und Unmöglichkeit der peripheren Venenpunktion wurde eine 18-G-Cook®-



**Abb. 6** ▲ Zweijähriger Knabe mit ausgedehnten Verbrühungen an Rumpf und Extremitäten zur Primärversorgung (Debridement und Verband). **a** 18-G-Cook®-Intraossärkanüle am rechten proximalen Unterschenkel zur präoperativen Schmerz- und Flüssigkeitstherapie. **b, c** Weitere Flüssigkeitssubstitution und Analgosedierung mit Midazolam und Ketamin via Intraossärkanüle, bevor ein zentralvenöser Katheter in die rechte Femoralvene eingelegt werden konnte; anschließend umgehende Entfernung der Intraossärkanüle

Intraossärkanüle an der linken proximalen Tibia angelegt. Nach Volumensubstitution mit kristalloiden und kolloidalen Lösungen wurde die Anästhesie intraossär mit Ketamin und Atracurium eingeleitet. Anschließend erfolgte die Gabe von ungetestetem 200 ml Erythrozytenkonzentrat der Gruppe o, Rh-neg. durch die Intraossärkanüle. Nach erfolgter operativer Blutstillung wurde ein zentralvenöser Katheter in die V. jugularis interna rechts eingelegt und die Intraossärkanüle entfernt.

### Laryngospasmus beim Kind ohne venösen Zugang (■ Abb. 4)

Gemäß dem jüngsten „Perioperative-cardiac-arrest“- (POCA-)Bericht ist in der Kinderanästhesie der Laryngospasmus

die häufigste Ursache für einen respiratorisch bedingten Herzkreislaufstillstand (POCA Registry 1998–2004; [5]). Die Tatsache, dass große Anstrengungen unternommen werden, nichtdepolarisierende Muskelrelaxanzien auf die Schnelligkeit ihres Anschlagens bei intramuskulärer Applikation zu testen, zeigt deutlich, dass das Problem des schwierigen Venenzugangs beim Kind mit Laryngospasmus von klinischer Bedeutung ist [8, 18]. Leider wird dabei der Fokus nicht genügend darauf gelegt, einen Gefäßzugang in adäquater Frist zu etablieren [10], obwohl hier der Status eines akuten vital-bedrohlichen Zustands erfüllt ist und eine intraossäre Infusion nahe liegt [60]. Die Tatsache, dass beim Laryngospasmus während der Narkoseeinleitung die Anästhe-

sie nicht mehr weiter inhalativ vertieft werden kann, macht bei sinkender Sauerstoffsättigung einen Kreislaufzugang zur Relaxierung unerlässlich und liefert damit die Indikation für eine intraossäre Kanüle. Alternativ zum intraossären Zugang wird von einigen Anästhesisten in dieser Situation noch Succinylcholin intramuskulär verabreicht [1]. Beispielhaft zeigt ■ **Abb. 4** einen 9 Monate jungen Knaben, der mit bekannten funktionellen Atemwegsproblemen und diversen Dysmorphien zur Einlage einer perkutanen endoskopischen Gastrostomie- (PEG-)Sonde in Intubationsanästhesie in die Klinik eingeliefert worden war. Die Venenpunktion erwies sich als äußerst schwierig. Schließlich konnte eine Skalpvene erfolgreich punktiert werden. Im Rahmen der geplanten Extubation kam es zum Laryngospasmus und durch die „Airway“-Manöver zur Dislokation der Venenkanüle am Kopf. Bei sinkender transkutane Sauerstoffsättigung und beginnender Bradykardie trotz Maskenüberdruckbeatmung mit 100%igem Sauerstoff wurde eine 18-G-Cook®-Intraossärkanüle in die rechte proximale Tibia eingebracht, Atracurium intraossär appliziert und das Kind wieder beatmet sowie reintubiert. Anschließend wurde unter stabilen, ruhigen Bedingungen ein neuer Venenzugang angelegt.

### Kind mit perioperativer Kreislaufinstabilität ohne oder mit ungenügendem venösen Zugang (■ Abb. 5)

Primär zirkulatorische Ursachen für Herzkreislauf-Stillstände in der Kinderanästhesie haben an Bedeutung gewonnen [5]. Kinder, die während der Anästhesieeinleitung aus kardialen Gründen, wegen Hypovolämie oder aufgrund einer Medikamentenüberdosierung kreislaufinstabil werden und bei denen das Legen eines venösen Zugangs nicht rasch gelingt, sollten die erforderlichen Medikamente und Flüssigkeiten über einen intraossären Zugang erhalten. In ■ **Abb. 5** wird die in die rechte proximale Tibia eines 15-jährigen Knaben eingelegte 15-G-EZ-IO®-Intraossärkanüle gezeigt. Der Junge (Körpergewicht 15 kg) kam mit schwerer spastischer Zerebralparese sowie schwierigsten Atem-



wegs- und Venenverhältnissen zur Anlage einer PEG. Bei bekannter schwieriger Intubation erfolgte die Anästhesieeinleitung inhalativ. Nach mehreren erfolglosen peripheren Venenpunktionen, zunehmender arterieller Hypotonie und sinkender Herzfrequenz trotz Reduktion der inspiratorischen Sevoflurankonzentration wurde die 15-G-EZ-IO®-Intraossärkanüle mit der Handbohrmaschine in die rechte proximale Tibia eingebracht, und Adrenalin, Atracurium sowie ein Flüssigkeitsbolus wurden intraossär appliziert. Nach erfolgter fiberoptischer Intubation und Anlage der PEG sowie erfolgter Flüssigkeitssubstitution und Vasodilatation durch Sevofluran konnte auf dem linken, anterioren Unterschenkel eine 24-G-Venenkanüle gelegt und die Intraossärkanüle vor Extubation wieder entfernt werden.

Ungenügende Venenzugänge und die damit verbundene Hypovolämie stellen eine klinisch relevante Ätiologie der primär zirkulatorisch bedingten Asystolie dar [5]. Wenn das Anlegen suffizienter venöser Zugänge nicht gelingt oder bestehende Zugänge durch Dislokation verloren gehen, ist es auch in dieser Situation indiziert, zügig einen intraossären Zugang zu schaffen. Dabei sollten Kanülen der Größen 15 G oder 16 G gegenüber den kleinkalibrigeren bevorzugt werden.

### Kind mit akuter Hypovolämie und/oder Hypothermie ohne venösen Zugang **Abb. 6**

Kinder mit akuten ausgedehnten Verbrennungen oder Verbrühungen können durch die Kombination aus Hypovolämie, Gewebsschwellung und die kühlungsbedingte Hypothermie eine große Herausforderung für das Anlegen eines peripheren Gefäßzugangs zur Anästhesieeinleitung darstellen. Obwohl intramuskulär verabreichtes Ketamin (oder S-Ketamin) dem Geübten grundsätzlich die Einlage eines primären zentralen Venenkatheters erlaubt, ist ein vorheriger Gefäßzugang aus Sicherheitsgründen und zur sofortigen Volumentherapie erstrebenswert. Auch in dieser Situation sollte bei Unmöglichkeit einer peripheren Venenkanülierung eine intraossäre Infusion angelegt werden. Einige Autoren befürworten in solchen Fällen oder bei schwerer

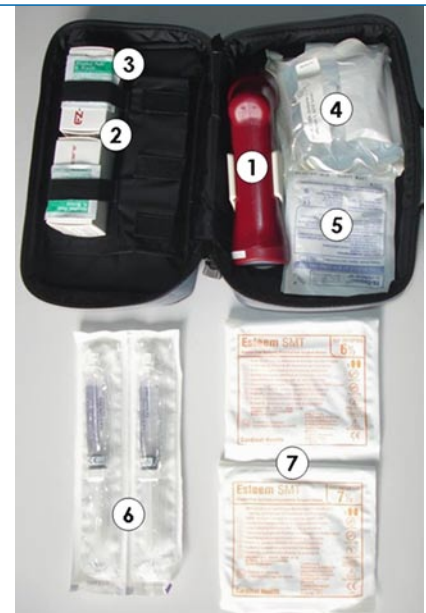Hypovolämie mit aussichtslosen Venenverhältnissen eine Intraossärinfusion bereits als Primärtechnik [22, 24, 47].

### Potenzielle zukünftige Indikationen

Es besteht eine anhaltende Diskussion darüber, ob in nichtakut vital-bedrohlichen Situationen, wie z. B. beim Vorliegen eines Ileus oder einer großen Fraktur, zur Einleitung der Anästhesie bei nichtmöglichem Legen eines peripheren Zugangs überbrückend und zeitlich begrenzt eine intraossäre Infusion angelegt werden sollte [28, 48, 53]. Bei solchen Konstellationen müssen die Risiken einer Aspiration bzw. einer Kreislaufinstabilität während einer Maskeneinleitung mit dem Risiko einer intraossären Kanülierung abgewogen werden. Wird ein nichtnüchternes Kind oder ein Kind mit potenzieller Kreislaufgefährdung durch einen kinderanästhesiologisch unerfahrenen Arzt versorgt, so sollte die Narkoseeinleitung stets über einen sicheren Gefäßzugang erfolgen. Die Handlungsempfehlungen des Wissenschaftlichen Arbeitskreises Kinderanästhesie der Deutschen Gesellschaft für Anästhesiologie und Intensivmedizin e.V. (DGAI) ziehen beim nichtnüchternen Kind generell eine intravenöse Einleitung vor [46]. Die intravenöse bzw. intravaskuläre Narkoseeinleitung ist entscheidender Sicherheitsfaktor beim nichtnüchternen Patienten, und eine inhalative Einleitung mit Volatila wird von einigen Autoren als streng kontraindiziert beurteilt [4]. Die Maskeneinleitung beim nichtnüchternen oder potenziell kreislaufgefährdeten Patienten ist dem erfahrenen Kinderanästhesisten, unterstützt durch in der Kinderanästhesie geschultes Pflegepersonal, vorbehalten. Dabei ist auch für den Erfahrenen beim ausgeprägten Ileus höchste Vorsicht bzw. Zurückhaltung mit der inhalativen Einleitung geboten.

### ➤ Intravaskuläre Narkoseeinleitung ist entscheidender Sicherheitsfaktor beim nichtnüchternen Patienten

Gelegentlich wird intramuskulär verabreichtes Ketamin (oder S-Ketamin) zur



**Abb. 7** ▲ Intraossäres Infusionsset, bestehend aus: 1 1-mal EZ-IO-Handbohrmaschine in Halterung, 2 2-mal EZ-IO-Intraossärkanüle für Kinder ab 3 kgKG (15 G, 15 mm), 3 4-mal Desinfektionstüpfel, 4 1-mal intraossäre Kanüle, Modell Cook 18 G mit Dieckmann-Modifikation für Kinder <3 kgKG, 5 2-mal Infusionsanschlussleitungen (gewinkelt), 6 2-mal 10-ml-Fertigspritzen mit 0,9%iger Kochsalzlösung, steril verpackt, 7 2-mal sterile latexfreie Handschuhe (Gr. 6,5/7,5)

nachfolgenden zentralvenösen bzw. sonographisch assistierten Venenpunktion empfohlen, doch ist dieses Vorgehen nicht immer erfolgreich und zudem beim Kind mit vollem Magen ebenfalls mit einem Aspirationsrisiko verbunden. In solchen Situationen ist die intraossäre Infusion eine zuverlässige, einfache und sichere Alternative – auch beim wachen Kind (Video 4). Sie erlaubt allfällige Volumendefizite vor der Anästhesieeinleitung zu korrigieren und den Patienten sicher intravaskulär einzuleiten. Im Gegensatz zur intraossären Infusion liegt nach der inhalativen oder intramuskulären Einleitung beim nichtnüchternen Kind mit schwierigen Venenverhältnissen nach wie vor kein Gefäßzugang, sodass der damit verbundene Zeit- und Erfolgsdruck weiter besteht.

Die intraossäre Punktion wird in solchen semiselektiven Situationen vorbereitet, kontrolliert sowie ohne Zeitdruck und unter streng aseptischen Kautelen angelegt, anders als in einer hektischen Notfallsituation in der Notfallmedizin. Entsprechend kann die niedrige Komplikation



**Abb. 8 ▲** Intraossäre Infusionssets. **a** Angebracht an jedem Anästhesiearbeitsplatz, **b** einschließlich des MRT-Raums, **c** im MRT an einer Sicherheitsleine angebrachte Bohrmaschine

tionsrate aus der Notfallmedizin noch niedriger erwartet werden. Damit ist die kontrollierte intraossäre Einleitung weniger risikoreich als die inhalative oder intramuskuläre Einleitung eines nichtnüchternen, schreienden Kindes in den Händen eines mit Kindern wenig vertrauten Anästhesisten.

Die Frage nach einer intraossären Infusion stellt sich auch bei Kindern, bei denen längere Zeit nach der Maskeneinleitung immer noch kein periphervenöser Venenzugang gelegt werden konnte, insbesondere in den Anästhesiebereichen außerhalb des Operationstrakts (MRT, Ophthalmologie, Audiologie, Herzkatheter, Radiologie etc.; *Video 6 und 7*; [37]). Solche Situationen kommen nicht selten bei chronisch kranken oder herzchirurgischen Kindern vor [16, 30, 31]. Hier gilt es, die vor Ort vorhandenen Möglichkeiten, wie personelle Unterstützung, Sonographie, Transillumination, zentrale Venenpunktion etc. sorgfältig zu prüfen.

Bei elektiven Eingriffen mit unmöglicher venöser Punktion unter Maskenanästhesie sowie begründetem Bedarf für eine venöse Infusion, sind die Risiken einer kontrollierten und unter strikt sterilen Kautelen angelegten intraossären Infusion gegen die Risiken einer prolongierten Maskenbeatmung beim Säugling mit ihren potenziellen Folgen, wie Atelektasen, Hyperkapnie, Mageninsufflation, Hypothermie etc. abzuwägen. Gelegentlich geraten inhalative Anästhesieeinleitungen mit schwierigen Venenpunktionsverhältnissen im Verlauf außer Kontrolle, insbesondere wenn der suffizienten Beatmung in solchen Situationen

weniger Beachtung geschenkt wird als den ubiquitären intravenösen Punktionsversuchen multipler Helfer. Obwohl die Sonographie auch bei der Punktion der peripheren Venen hilfreich sein kann, ist diese apparativ und auch personell nicht immer überall und jederzeit verfügbar. Bevor in solchen Situationen vom wenig Geübten versucht wird, beim Säugling einen zentralen Venenkatheter zu legen, sollte er sich vor Augen halten, dass, im Gegensatz zur zentralvenösen, von der peripher angelegten intraossären Infusion bisher keine punktionsbedingten Todesfälle publiziert wurden. In die Überlegungen müssen also die zur Verfügung stehende Assistenz, die Wartezeiten des im Operationsaal tätigen Personals und der anschließend geplanten Patienten sowie die personelle und materielle Infrastruktur eines eventuell abseits des Operationstrakts gelegenen Narkosearbeitsplatzes einbezogen werden.

Die Indikation für eine semielektive intraossäre Infusion zur Anästhesieeinleitung beim nichtnüchternen Kind mit Unmöglichkeit eines periphervenösen Zugangs oder beim Kind nach Maskeneinleitung mit prolongierten erfolglosen periphervenösen Punktionsversuchen unterliegt immer einer individuellen Risikoabwägung. Die entsprechende Diskussion wird sich in Zukunft vermutlich ausweiten. Die Autoren, obwohl geübt in den Techniken der inhalativen Narkoseeinleitung, der intramuskulären Ketaminanästhesie sowie der zentralvenösen Punktion, favorisieren in den beschriebenen Situationen die intraossäre Infusion – nicht zuletzt auch, um den in der Weiterbildung stehenden Assistenzärzten klare, verläss-

liche und sichere Konzepte an die Hand zu geben.

### Organisatorische Implikationen

In jeder Anästhesieabteilung, in der Säuglinge und Kinder elektiv und/oder notfallmäßig anästhesiologisch betreut werden, muss die entsprechende Ausrüstung zur intraossären Infusionstechnik vorhanden und schnell verfügbar sein. Ärzte und Pflegepersonal müssen in der intraossären Infusionstechnik und in der Handhabung der verfügbaren Systeme regelmäßig geschult werden.

### Material

Neben dem intraossären Infusionssystem bedarf es zum Anlegen einer intraossären Infusion steriler Handschuhe, Desinfektionsmittel, einer Infusionsverlängerung mit Dreiwegehahn, Klebeband zur Fixierung der Infusionsleitung, Injektionspritzen und physiologischer Kochsalzlösung. Es hat sich in der Praxis bewährt, gebrauchsfertige Sets zusammenzustellen [40]. Das intraossäre Infusionsmaterial sollte in der Operationsabteilung unmittelbar verfügbar sein. Insbesondere an den Kinderanästhesiearbeitsplätzen sollte es gut sichtbar und griffbereit positioniert werden. Ein Beispiel für ein intraossäres Infusionsset, wie es in der Anästhesieabteilung der Universitäts-Kinderklinik Zürich an jedem Anästhesiearbeitsplatz und am mobilen Transportmonitorstander vorhanden ist, zeigt **Abb. 7**. Im MRT-Zentrum befindet es sich in einer Wandhalterung, an der die EZ-IO®-Handbohrmaschine mithilfe einer Sicherheits-

Hier steht eine Anzeige.



## Infobox 1

Indikationen<sup>a</sup>

- Kreislaufstillstand
- Vitalbedrohliche Situationen mit Bedarf für einen Gefäßzugang zur Medikamenten- oder Flüssigkeitsgabe
  - Akute Atemwegsblutung (Blutung nach Verschluss einer Lippen-Kiefer-Gaumenspalte oder Tonsillektomie)
  - Laryngospasmus
  - Hämodynamisch instabiles Kind zur/ unter Anästhesie

<sup>a</sup>Nach dem European Resuscitation Council (ERC) und der American Heart Association (AHA), übertragen auf die Kinderanästhesie.

## Infobox 2

## Absolute bzw. lokale Kontraindikation

- Fraktur im Punktionsgebiet<sup>a</sup>
- Liegendes Osteosynthesematerial oder ehemalige Osteosynthese im Punktionsgebiet<sup>a</sup>
- Vorausgegangene intraossäre Punktionsversuche (<48 h)<sup>a</sup>
- Gefäßverletzung proximal der Punktionsstelle

<sup>a</sup>Bei Fraktur oder vorausgegangener Punktionsstellen am einen Ende des Röhrenknochens darf am anderen Ende punktiert werden.

leine befestigt ist, damit diese nicht in den kritischen Magnetbereich des MRT geraten kann (■ **Abb. 8**).

## Schulung

Ärzte und Pflegenden müssen in den Grundlagen der intraossären Infusionstechnik geschult werden. Eine Beschreibung der Handhabung und Anwendung des verfügbaren intraossären Infusionssystems sowie die Leitlinien zum Einsatz der Intraossäreninfusion sollten in der Anästhesieabteilung vorhanden sein.

## Praktische Übung

Regelmäßiges Repetieren der Grundlagen der intraossären Infusion und ihrer praktischen Anwendung an geeigneten Übungsmodellen sind wichtig, um im Notfall Material und Technik schnell, sicher und erfolgreich anwenden zu können. Die Hersteller der Systeme Cook®

und EZ-IO® verfügen über Übungsmaterial, wie Intraossärkanülen und Übungsknochen, die auch für abteilungsinterne Workshops nützliche Hilfsmittel sind. Durch die Verwendung von Tierknochen (z. B. Pute oder Schaf) können noch realistischere Kanülierungsbedingungen simuliert werden. Anwendungsbeobachtungen zeigen, dass durch vorherige Übung am Modell eine sehr hohe klinische Erfolgsrate bei der intraossären Kanülierung erzielt wird.

Eine weitere Möglichkeit der praktischen Anwendung bietet der elektive Einsatz bei Kindern anlässlich der onkologischen Knochenmarkdiagnostik. Vielerorts wird bei Säuglingen hierzu die proximale Tibia punktiert. In den Universitäts-Kinderkliniken Zürich ist es daher üblich, dass die Knochenmarkpunktionen in Allgemeinanästhesie im Beisein der Onkologen durch Mitarbeiter der Anästhesieabteilung durchgeführt werden. Dabei können Cook®- oder EZ-IO®-Systeme verwendet werden (*Video 1–3*).

Die zeitgerechte und sichere Anwendung der intraossären Infusion scheidet gelegentlich im klinischen Alltag jedoch nicht nur am fehlenden Material oder an unzureichenden manuellen Fertigkeiten, sondern auch an der fehlenden Sicherheit mit den Einsatzindikationen und an nichtgerechtfertigten übertriebenen Ängsten vor Komplikationen der hilfreichen Kanülierungstechnik. Durch die Vermittlung klarer Empfehlungen über den Einsatz der intraossären Infusionstechnik und szenarienbasiertes Training, unter Verwendung geeigneter Kinderphantome oder -simulatoren, können reale klinische Situationen gezielt sowie authentisch simuliert und damit effektive sowie nachhaltige Trainingsmöglichkeiten geschaffen werden [12, 40].

## Fazit für die Praxis

**Analog den internationalen Leitlinien zur pädiatrischen Notfallmedizin sind die Indikationen für eine intraossäre Infusion auf die Kinderanästhesie übertragbar. Die intraossäre Infusionstechnik erlaubt es, einfach, schnell und sicher beim akut vital-gefährdeten Kind ohne möglichen Venenzugang einen verlässlichen**

**Gefäßzugang für Medikamente und Flüssigkeit zu schaffen. Die Indikation für eine semielektive intraossäre Infusion zur Anästhesieeinleitung beim nichtnüchternen Kind mit Unmöglichkeit eines peripheren Zugangs oder beim Kind nach Maskeneinleitung mit prolongierten erfolglosen peripheren Punktionen unterliegt immer einer individuellen Risikoabwägung. Die entsprechende Diskussion wird sich in Zukunft vermutlich ausweiten. Unmittelbare Verfügbarkeit des Materials, Schulung und regelmäßiges Training sowie klare Regelungen zur Anwendung innerhalb der Anästhesieabteilung sind Voraussetzungen für einen sicheren und effizienten Einsatz.**

## Korrespondenzadresse

**Prof. Dr. M. Weiss**

Anästhesieabteilung, Universitäts-Kinderkliniken Zürich  
Steinwiesstrasse, 75, 8032 Zürich, Schweiz  
markus.weiss@kisp.uzh.ch

**Interessenkonflikt.** Der korrespondierende Autor gibt an, dass kein Interessenkonflikt besteht.

## Literatur

1. Al-ami AA, Zestos MM, Baraka AS (2009) Pediatric laryngospasm: prevention and treatment. *Curr Opin Anaesthesiol* 22:388–395
2. American Heart Association (2005) Part 12. Pediatric Advanced Life Support. *Circulation* 112:167–187; American Heart Association Guidelines for Cardiopulmonary Resuscitation and Emergency Cardiovascular Care (2005) Part 12. *Pediatric Advanced Life Support. Circulation* 112:IV167–IV187
3. Arbeiter HJ, Greengard J (1994) Tibial bone marrow infusions in infancy. *Pediatrics* 25:1–12
4. Becke K, Schmidt J (2007) Das aspirationsgefährdete Kind – Rapid Sequence Induction im Kindesalter. *Anesthesiol Intensivmed Notfallmed Schmerzther* 42:624–631
5. Bhananker SM, Ramamoorthy C, Geiduschek JM et al (2007) Anesthesia-related cardiac arrest in children: update from the Pediatric Perioperative Cardiac Arrest Registry. *Anesth Analg* 105:344–350
6. Biarent D, Bingham R, Richmond S et al (2005) European Resuscitation Council. European Resuscitation Council guidelines for resuscitation 2005. Section 6. Paediatric life support. *Resuscitation* 67 [Suppl 1]: 97–133
7. Brenner T, Bernhard M, Helm M et al (2008) Comparison of two intraosseous infusion systems for adult emergency medical use. *Resuscitation* 78:314–319

8. Denman WT, Kaplan RF, Goudsouzian NG et al (2001) Intramuscular rapacuronium in infants and children: a comparative multicenter study to confirm the efficacy and safety of the age-related tracheal intubating doses of intramuscular rapacuronium (ORG 9487) in two groups of pediatric subjects. *Anesthesiology* 94:3–7
9. Doan CA (1922) The circulation of the bone marrow. *Contrib Embryol* 67:27–47
10. Donati F, Guay J (2001) No substitute for the intravenous route. *Anesthesiology* 94:1–2
11. Drinker CK, Drinker KR (1922) The circulation in the mammalian bone marrow. *Am J Physiol* 62:1–92
12. Eich C, Russo S, Timmermann A et al (2006) Neue Perspektiven der simulatorunterstützten Ausbildung in Kinderanästhesie und Kindernotfallmedizin. *Anaesthesist* 55:179–184
13. Erb TO, Hampf KF, Frei FJ (1995) An unusual complication of intra-osseous infusion during paediatric resuscitation. *Anesthesia* 50:471
14. Fiser DH (1990) Intraosseous infusion. *N Engl J Med* 322:1579–1581
15. Galpin RD, Kronick JB, Willis RB (1991) Bilateral lower extremity compartment syndromes secondary to intraosseous fluid resuscitation. *J Pediatr Orthop* 11:773–776
16. Gerber AC, Weiss M (2008) Intentional use of intraarterial medications – the wrong message! *Paediatr Anaesth* 18:894–895
17. Glaeser PW, Hellmich TR, Szewczuga D et al (1993) Five-year experience in prehospital intraosseous infusion in children and adults. *Ann Emerg Med* 22:1119–1124
18. Goudsouzian N (2003) Do we need a new muscle relaxant in paediatrics? *Paediatr Anaesth* 13:1–2
19. Hasan MY, Kissoon N, Khan TM et al (2001) Intraosseous infusion and pulmonary fat embolism. *Pediatr Crit Care Med* 2:133–138
20. Heinild S, Sondergaard T, Tudvad F (1947) Bone marrow infusion in childhood. Experiences from a thousand infusions. *J Pediatr* 30:400–412
21. Helm M, Breschinski W, Lampl L (1996) Die intraosäre Punktion in der präklinischen Notfallmedizin. Praktische Erfahrungen aus dem Luftrettungsdienst. *Anästhesist* 45:1196–1202
22. Helm M, Gries A, Fischer S et al (2005) Invasive Techniken in der Notfallmedizin. Die intraosäre Punktion – Ein alternativer Gefäßzugang in pädiatrischen Notfallsituationen. *Anaesthesist* 54:49–56
23. Helm M, Hauke J, Bippus N, Lampl L (2007) Die intraosäre Punktion in der präklinischen Notfallmedizin. 10-jährige Erfahrungen im Luftrettungsdienst. *Anaesthesist* 56:18–24
24. Holder M (1991) Intraosäre Injektion und Infusion im Kindesalter. *Notfallmedizin* 17:648–652
25. International Liaison Committee on Resuscitation (ILCOR) (2005) Consensus science with treatment recommendations for pediatric and neonatal patients: Pediatric Basic and Advanced Life Support. *Pediatrics* 117:e955–e977
26. Iseron KV (1989) Intraosseous infusions in adults. *J Emerg Med* 7:587–591
27. Joffe M (1990) Blasts in peripheral blood with intraosseous infusion. *Pediatr Emerg Care* 6:106
28. Jöhr M, Can U (1993) Pediatric anesthesia without vascular access: intramuscular administration of atracurium. *Anesth Analg* 76:1162–1163
29. Jordi Ritz EM, Erb TO, Frei FJ (2005) Vaskulärer Zugang in der Kinderanästhesie. *Anästhesist* 54:8–16
30. Joseph G, Tobias JD (2008) The use of intraosseous infusions in the operating room. *J Clin Anesth* 20:469–473
31. Joshi G, Tobias JD (2007) Intentional use of intraarterial medications when venous access is not available. *Paediatr Anaesth* 17:1198–1202
32. LaFleche FR, Slepian MJ, Vargas J, Milzman DP (1989) Iatrogenic bilateral tibial fractures after intraosseous infusion attempts in a 3 month old infant. *Ann Emerg Med* 18:1099–1101
33. LaSpada J, Kissoon N (1995) Extravasation rates and complications of intraosseous needles during gravity and pressure infusion. *Crit Care Med* 23:2023–2028
34. Lathers CM, Jim KF, High WB (1989) An investigation of the pathological and physiological effects of intraosseous sodium bicarbonate in pigs. *J Clin Pharmacol* 29:354
35. Mofenson HC (1988) Guidelines for intraosseous infusions. *J Emerg Med* 6:143–146
36. Neufeld JD (1993) Comparison of intraosseous, central and peripheral routes of crystalloid infusion for resuscitation of hemorrhagic shock in a swine model. *J Trauma* 34:422–428
37. Neuhaus D, Engelhardt T, Henze G et al (2009) Intraosseous infusion in children with failed venous access after inhalational induction of anaesthesia. *Swiss Med Weekly* (in press)
38. Orłowski JP (1984) My kingdom for an intravenous line (editorial). *Am J Dis Child* 138:803
39. Orłowski JP, Julius CJ, Petras RE et al (1989) The safety of intraosseous infusions: risks of fat and bone marrow emboli to the lungs. *Ann Emerg Med* 18:1062–1067
40. Pfister CA, Egger L, Wirthmüller B et al (2008) Structured training in intraosseous infusion to improve potentially life saving skills in pediatric emergencies – Results of an open prospective national quality development project over 3 years. *Paediatr Anaesth* 18:223–229
41. Plewa MC, King RW, Fenn-Buderer N et al (1995) Hematologic safety of intraosseous blood transfusion in a swine model of pediatric hemorrhagic hypovolemia. *Acad Emerg Med* 2:799–809
42. Rapp HJ, Luiz TH, Kuner S, Waschke KF (1997) Anästhesiologisches Management des kindlichen Polytraumas. *Anaesthesiol Intensivmed* 4:191–206
43. Ros SP (1991) Effect of intraosseous saline infusion on hematologic parameters. *Ann Emerg Med* 20:243
44. Rossetti V, Thompson BM, Aprahamian C (1984) Difficulty and delay in intravascular access in pediatric arrest. *Ann Emerg Med* 13:406
45. Rossetti V, Thompson BM, Miller J et al (1985) Intraosseous infusion: an alternative route of pediatric intravascular access. *Ann Emerg Med* 14:885–888
46. Schmidt J, Strauß JM, Becke K et al (2007) Handlungsempfehlung zur Rapid-Sequence-Induktion im Kindesalter. Vom Wissenschaftlichen Arbeitskreis Kinderanästhesie der Deutschen Gesellschaft für Anästhesiologie und Intensivmedizin (DGAI). *Anaesthesiol Intensivmed* 48:588–593
47. Schoffstall JM, Spivey WH, Davidheiser S (1989) Intraosseous crystalloid and blood infusion in a swine model. *J Trauma* 29:384–387
48. Schwartz RE, Pasquariello CA, Stayer SA (1993) Elective use in pediatric anesthesia of intraosseous infusion: proceed only with extreme caution. *Anesth Analg* 76:918–919
49. Shavit I, Hoffmann Y, Galbraith R, Waisman Y (2009) Comparison of two mechanical intraosseous infusion devices: a pilot, randomized crossover trial. *Resuscitation* 80:665–668
50. Simmons CM, Johnson NE, Perkin RM, van Stralen D (1994) Intraosseous extravasation complication reports. *Ann Emerg Med* 23:363–366
51. Smith R, Davis N, Bouamra O, Lecky F (2005) The utilisation of intraosseous infusion in the resuscitation of paediatric major trauma patients. *Injury* 36:1034–1038
52. Spivey WH (1987) Intraosseous infusions. *J Pediatr* 111:639–643
53. Stewart FC (1992) Intraosseous infusion. Elective use in pediatric anesthesia. *Anesth Analg* 75:626–629
54. Tocantins LM, O'Neill JF, Jones HW (1941) Infusions of blood and other fluids via the bone marrow application in pediatrics. *JAMA* 117:1229–1234
55. Tocantins LM, O'Neill JF (1945) Complications of intraosseous therapy. *Ann Surg* 122:266–277
56. Turkel H (1954) Deaths following sternal puncture. *JAMA* 156:992
57. Turkel H (1983) Intraosseous infusion. *Am J Dis Child* 137:706
58. Waisman M (1995) Intraosseous regional anesthesia as an alternative to intravenous regional anesthesia. *J Trauma* 39:1153–1156
59. Weiss M, Gächter-Angehrn J, Neuhaus D (2007) Intraosäre Infusionstechnik. *Notfall Rettungsmed* 10:99–116
60. Weiss M, Gerber A (2001) The substitute for the intravenous route. *Anesthesiology* 95:1040–1041