

Kasuistiken

Internist 2012 · 53:1484–1489
 DOI 10.1007/s00108-012-3150-2
 Online publiziert: 28. Oktober 2012
 © Springer-Verlag Berlin Heidelberg 2012

Rubrikherausgeber
 K. Werdan, Halle (Saale)

M. Porsche¹ · E. Künzli¹ · M. Dickenmann² · H.H. Hirsch³ · M. Battegay¹ · N. Khanna¹

¹ Klinik für Infektiologie und Spitalhygiene, Universitätsspital Basel

² Klinik für Nephrologie und Transplantationsimmunologie, Universitätsspital Basel

³ Abteilung Infektionsdiagnostik, Departement Biomedizin, Universität Basel

Fieber, Husten und Dyspnoe bei einer nierentransplantierten 38-jährigen Patientin

Anamnese

Eine 38-jährige Patientin stellte sich im April 2012 mit seit 5 Tagen bestehender Rhinorrhö, trockenem Husten, Heiserkeit, Dysphagie und retrosternalen Schmerzen vor. Klinisch imponierten ein stark reduzierter Allgemeinzustand und Dyspnoe. Die persönliche Anamnese ergab einen Status nach 2-maliger Nierentransplantation 1995 und 1999.

Akute Anamnese

Die Symptomatik hatte akut mit Husten, retrosternalen Schmerzen und Dyspnoe begonnen. Bei einer ersten Vorstellung auf der Notfallstation im April 2012 wurden eine Lungenembolie mithilfe einer Szintigraphie und ein Myokardinfarkt bei unauffälligem EKG und fehlender Troponinerhöhung ausgeschlossen. Die Patientin wurde mit Verdacht auf Exazerbation eines allergischen Asthma bronchiale nach Hause entlassen. Bei Symptomprogredienz unter Antihistaminika und Antitussiva sowie neu aufgetretenen Halsschmerzen und Fieber bis 39°C ohne Schüttelfrost erfolgte 2 Tage später die erneute notfallmäßige Vorstellung.

Die Patientin befand sich zum Zeitpunkt der Hospitalisation unter immunsuppressiver Therapie mit Mycophenolat (CellCept®) 2-mal 750 mg/Tag und Prednison 20 mg/Tag. Etwa eine Woche zuvor war bei Verdacht auf eine sirolimusinduzierte Pneumopathie durch den betreuenden Nephrologen die Umstellung von

Sirolimus (Rapamune®) 1 mg/Tag auf das Glukokortikoid erfolgt.

Persönliche Anamnese

Die Patientin war aufgrund einer vesikoureteralen Refluxnephropathie mit rezidivierenden Pyelonephritiden 1995 und 1999 jeweils einer Leichennierentransplantation unterzogen worden. Weitere Vorerkrankungen waren eine Polyallergie, u. a. auf Ciprofloxacin, Vancomycin und Kontrastmittel, sowie ein Diabetes mellitus nach Transplantation.

Untersuchungsbefunde

Klinischer Aufnahmebefund

Die 38-jährige Patientin stellte sich in reduziertem Allgemeinzustand vor. Der Body-Mass-Index betrug 26 kg/m². Der Blutdruck lag bei 153/86 mmHg, die Herzfrequenz bei 110/min, die Temperatur bei 38,9°C. Die Atemfrequenz betrug 25/min, die Sauerstoffsättigung bei Raumluft lag im Normbereich. Es fanden sich ein geröteter Rachenring und eine submandibuläre Druckdolenz beidseits, links stärker ausgeprägt als rechts. Vergrößerte Lymphknoten waren nicht palpabel. In der pulmonalen Auskultation wurden ein expiratorisches Giemen und bilateral basal diskrete Rasselgeräusche festgestellt. Die kardialen und abdominalen Befunde waren unauffällig.

Laborchemische Untersuchungen

Blutbild und Chemogramm

Pathologisch erhöht waren die Leukozytenzahl mit 17.400/μl (Normbereich, NB: 3.500–10.000/μl), die Neutrophilenzahl mit 15.400/μl (NB: 1300–6700/μl) und die Konzentration des C-reaktiven Proteins mit 180 mg/l (NB: <10 mg/l). Die glomeruläre Filtrationsrate betrug 77 ml/min. Die übrigen Werte inklusive Prokalcitonin (0,036 ng/ml) lagen im Normbereich.

Medikamentenspiegel

Der Mycophenolatspiegel lag bei 0,7 mg/l (Zielwert: 2–4 mg/l), der von Sirolimus bei 5,8 μg/l (Zielwert: 4–6 μg/l).

Arterielle Blutgasanalyse

Der pO₂ war mit 19,4 kPa normwertig (NB: >10,7 kPa). Der verminderte pCO₂ war mit 4,21 kPa (NB: 5,0–5,5 kPa), die erniedrigte Bicarbonatkonzentration von 17,8 mmol/l (NB: 21–26 mmol/l) und der grenzwertig normale pH-Wert von 7,38 (NB: 7,38–7,42) wiesen auf eine respiratorisch kompenzierte metabolische Azidose hin.

Verdachtsdiagnosen

- **Infektiös (Viren, Bakterien, Pilze):**
 - Laryngitis
 - Tracheobronchitis
 - Pneumonie
- **Nicht-infektiös:**
 - Exazerbation eines allergischen Asthma bronchiale
 - Sirolimusinduzierte Pneumopathie
 - Lungenembolie

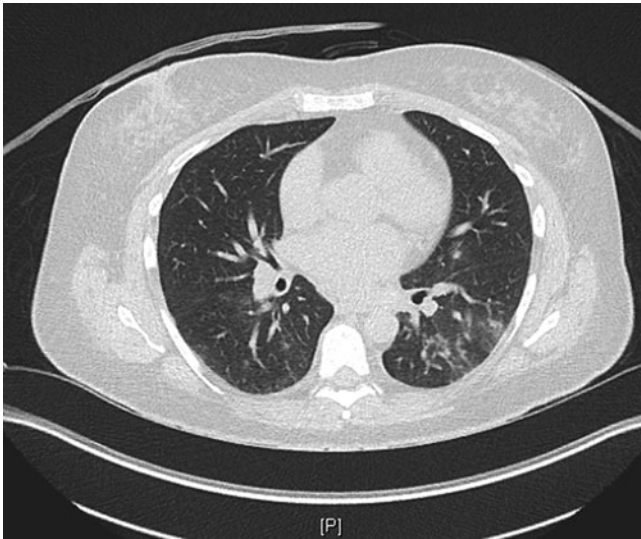


Abb. 1 ▲ Computertomographie des Thorax mit nodulären und konfluierenden Lungenparenchymveränderungen links basal

Diagnostik und primärer Verlauf

Aufgrund der Heiserkeit, der Schluckbeschwerden und der submandibulären Druckdolenz wurde bei der immunsupprimierten Patientin bei Aufnahme eine Laryngoskopie durchgeführt. Diese zeigte eine Zungenrundangina mit Hyperplasie und Stippchen im Bereich des Mundbodens. Mittels Computertomographie (CT) des Gesichtsschädels konnte eine Sinusitis ausgeschlossen werden. In der Sonographie der Halsweichteile ließ sich eine Lymphadenopathie nachweisen. Ein Hinweis auf einen zervikalen Abszess ergab sich nicht. Zur weiteren Fokussuche wurde eine CT des Thorax durchgeführt, in der sich bilaterale, basal betonte Infiltrate mit nodulären und konfluierenden Anteilen zeigten (■ **Abb. 1**).

Zur weiteren Abklärung wurden 2-mal 2 Blutkulturen, ein Rachenabstrich für den Schnelltest auf Streptokokken der Gruppe A, ein Rachenabstrich zum Nachweis respiratorischer Viren sowie Urin zur Bestimmung des Legionellen-Serotyp-1- und Pneumokokkenantigens abgenommen. Da die Patientin mit Fieber, Tachykardie, Tachypnoe und Leukozytose die Kriterien eines „systemic inflammatory response syndrome“ (SIRS) erfüllte und immunsupprimiert war, wurde direkt nach Abnahme der Proben mit einer empirischen antibiotischen und antiviralen Therapie begonnen. Diese bestand in

der Gabe von Amoxicillin/Clavulansäure 3-mal 2,2 g/Tag i.v., Clarithromycin 2-mal 500 mg/Tag i.v. und Oseltamivir 1-mal 75 mg/Tag p.o., um die typischen Erreger alveolärer und interstitieller Pneumonien einschließlich Influenzaviren abzudecken. Die Patientin wurde auf die Intensivstation verlegt.

Trotz antibiotischer Behandlung besserte sich der Zustand der Patientin weiterhin nur geringfügig. Die Erregerdiagnostik blieb im Verlauf negativ. Daher trat die primär bereits eher unwahrscheinliche Diagnose einer bakteriellen Pneumonie weiter in den Hintergrund. Respiratorische Viren konnten zu diesem Zeitpunkt nicht ausgeschlossen werden, da für die Polymerase-Kettenreaktion (PCR) lediglich ein Rachenabstrich entnommen worden war, der je nach Manifestation eine niedrigere Sensitivität aufweist als ein Nasopharyngealabstrich [9]. Aus diesem Grund wurde zur weiteren Erregerdiagnostik und zum Ausschluss medikamentös-toxischer Ursachen eine Bronchoskopie mit bronchoalveolärer Lavage (BAL) durchgeführt. Diese ergab makroskopisch keinen pathologischen Befund. Die BAL wurde unter Einsatz der Multiplex-real-time-PCR auf 19 respiratorische Viren inklusive Mykoplasmen und Chlamydien untersucht. Dabei wurde das Parainfluenza-1-Virus nachgewiesen.

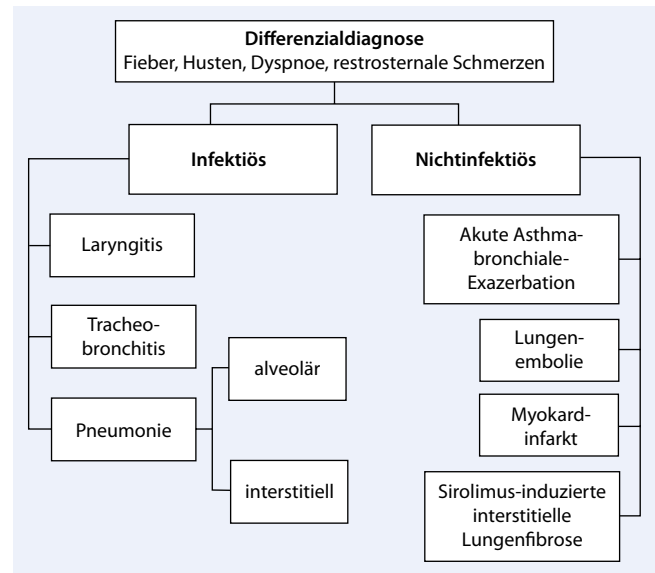


Abb. 2 ▲ Differenzialdiagnostische Überlegungen beim Symptomkomplex aus Fieber, Dyspnoe, Husten und retrosternalen Schmerzen

Diagnosen

1. Parainfluenza-1-Virus-assoziierte Pneumonie
2. Status nach Refluxnephropathie mit rezidivierenden Pyelonephritiden und 2-maliger Nierentransplantation 1995 und 1999 bei terminaler Niereninsuffizienz
3. Polyallergie
4. Diabetes mellitus Typ 2 nach Nierentransplantation

Therapie und weiterer Verlauf

Die initiale Antibiotikatherapie und Gabe von Oseltamivir wurde nach 4 Tagen abgesetzt. Im weiteren Verlauf waren sowohl die Beschwerden als auch die Entzündungsparameter regredient. Nach 15 Tagen Hospitalisation konnte die Patientin in gutem Allgemeinzustand und unveränderter Nierenfunktion unter symptomatischer Therapie mit Bronchodilatoren nach Hause entlassen werden.

Diskussion

Differenzialdiagnostische Überlegungen

Differenzialdiagnostisch müssen im Falle des Symptomkomplexes aus Fieber, Dyspnoe, Husten und retrosternalen Schmerzen Erkrankungen infektiöser als auch

nichtinfektiöser Genese in Erwägung gezogen werden (■ **Abb. 2**).

Bei immunsupprimierten Patienten umfasst die Liste der möglichen Infektionskrankheiten Infekte der oberen und unteren Luftwege durch Viren, Bakterien oder Pilze (■ **Tab. 1**). Als nichtinfektiöse Ursache ist insbesondere eine Lungenembolie in Betracht zu ziehen, da ein Status febrilis für einen akuten Myokardinfarkt oder die Exazerbation eines Asthma bronchiale eher untypisch ist. Bei immunsupprimierten Patienten unter Sirolimus sollte auch eine sirolimusinduzierte interstielle Lungenfibrose bedacht werden.

Infektionen mit respiratorischen Viren

Infektionen mit respiratorischen Viren wie Respiratory-syncytial-Viren (RSV), Influenza-, Parainfluenza-, Rhino- und Adenoviren manifestieren sich bei Erwachsenen typischerweise als saisonale, milde und selbstlimitierende Erkrankungen der oberen Atemwege, die mit Symptomen wie Konjunktivitis, Rhinitis und Pharyngitis einhergehen und nur selten zu Komplikationen führen. Das Risiko für schwere Krankheitsverläufe mit pulmonaler Beteiligung ist bei Säuglingen, älteren Patienten und bei kardiopulmonalen Vorerkrankungen sowie bei angeborener oder erworbener Immundefizienz erhöht [1, 3, 6]. Etwa 15–20% der ambulant erworbenen Pneumonien („community-acquired pneumonia“) werden durch Viren verursacht [10].

» Etwa 15–20% der ambulant erworbenen Pneumonien werden durch Viren verursacht

Humane Parainfluenzaviren (HPIV), die zur Familie der Paramyxoviren gehören, sind dabei nach Influenzaviren und RSV die dritthäufigsten Erreger. Man unterscheidet 4 Serotypen, die in Prävalenz, saisonalem Auftreten und klinischem Krankheitsverlauf variieren. HPIV3, der häufigste Serotyp bei Erwachsenen, tritt ganzjährig auf, im Frühling und Sommer ist die Inzidenz am höchsten. HPIV1- und HPIV2-Infektionen lassen sich dagegen

Internist 2012 · 53:1484–1489 DOI 10.1007/s00108-012-3150-2
© Springer-Verlag Berlin Heidelberg 2012

M. Porsche · E. Künzli · M. Dickenmann · H.H. Hirsch · M. Battegay · N. Khanna Fieber, Husten und Dyspnoe bei einer nierentransplantierten 38-jährigen Patientin

Zusammenfassung

Eine 38-jährige nierentransplantierte Patientin stellte sich mit Fieber, Husten und Dyspnoe vor. Sie stand unter Immunsuppression mit Mycophenolat und Prednison. Aufgrund der Klinik wurde bei Nachweis pulmonaler Infiltrate die Diagnose einer ambulant erworbenen Pneumonie gestellt und eine antibiotische Therapie begonnen. Bei klinischer Verschlechterung musste die Patientin auf die Intensivstation verlegt werden. Trotz antibiotischer Therapie verbesserte sich der Zustand kaum. Im Verlauf wurde eine bronchoalveoläre Lavage durchgeführt, in der das Parainfluenza-1-Virus nachgewiesen werden konnte.

Infektionen mit respiratorischen Viren können bei immunsupprimierten Patien-

ten schwer verlaufen und gehen mit einer hohen Mortalität einher. Humane Parainfluenza-Viren sind die dritthäufigsten Erreger viraler Pneumonien. Molekulargenetische Nachweismethoden ermöglichen eine schnelle und sensitive Diagnostik an respiratorischen Materialien. Da die therapeutischen Möglichkeiten limitiert sind, kommt prophylaktischen Maßnahmen eine besondere Bedeutung zu.

Schlüsselwörter

Virale Pneumonie · Immunsuppression · Respiratorische Viren · Parainfluenza · Nierentransplantation

Fever, coughing and dyspnea in a 38-year-old female kidney transplant recipient

Abstract

This article reports on a 38-year-old kidney transplant patient who presented with fever, coughing and dyspnea. The patient was immunosuppressed with mycophenolate and prednisone. Due to the suspicion of community acquired pneumonia antibiotic treatment was initiated and the patient was admitted to the intensive care unit. Despite antibiotic treatment the condition did not improve and in the subsequently performed bronchoalveolar lavage parainfluenza virus was diagnosed. Infections with respiratory viruses can be fatal in immunosuppressed patients. Human

parainfluenza virus is the third most common pathogen of viral pneumonia. Molecular genetic detection methods allow fast and sensitive diagnosis of respiratory materials. As the treatment options are limited for these infections prophylactic measurements are important.

Keywords

Pneumonia, viral · Immunosuppression · Respiratory viruses · Parainfluenza · Kidney transplantation

häufiger bei Kindern in den Herbst- und Wintermonaten nachweisen. HPIV4 wird selten isoliert und ist daher bisher auch kaum charakterisiert [6].

In mehreren Studien gingen HPIV-Infektionen bei Patienten nach Stammzell- oder Organtransplantation mit einer signifikant erhöhten Morbidität und Mortalität einher [1]. Das liegt zum einen daran, dass HPIV im Vergleich zu anderen respiratorischen Viren am häufigsten mit dem Auftreten von Superinfektionen assoziiert sind. Virale, bakterielle und fungale Ko-pathogene können in bis zu 52% der Fälle nachgewiesen werden [5]. Zum anderen zeigen bis zu 60% der Transplantatempfänger eine Progression von Infekten

der oberen Atemwege hin zu einer Pneumonie [6]. Nichols et al. [8] identifizierten die Einnahme von Kortikosteroiden als dosisabhängigen Risikofaktor für eine pulmonale Beteiligung. Dieser prädisponierende Faktor hat wahrscheinlich auch bei unserer Patientin zum komplizierten Verlauf beigetragen, wenngleich eine Tagesdosis von 20 mg Prednison vergleichsweise gering ist.

Diagnostik

Zu den diagnostischen Standardverfahren, mit denen HPIV-Infektionen nachgewiesen werden können, zählen [5, 10]:

- die Virusisolierung mithilfe einer Zellkultur,
- direkte und indirekte Immunfluoreszenztests und
- molekulargenetische Untersuchungsmethoden wie die PCR.

Ein Nachteil des Virusnachweises mit Zellkulturen ist der hohe methodische Aufwand. Zudem ist er mit einer Dauer von 3–7 Tagen nicht für die Notfalldiagnostik geeignet. Immunfluoreszenz-Assays liefern demgegenüber bereits nach etwa 2 h ein Ergebnis. Ihre Sensitivität ist jedoch von der Viruslast abhängig und damit bei Erwachsenen eher gering, da diese im Gegensatz zu Kindern eine niedrigere Viruslast aufweisen [6, 9].

➤ Zellkulturen und Immunfluoreszenztests werden nach und nach von molekulargenetischen Untersuchungsmethoden abgelöst.

Mithilfe der Multiplex-PCR können bis zu 19 verschiedene respiratorische Erreger simultan und damit zeitsparend in Materialien wie Sputum, Nasopharyngeal- und Trachealsekret sowie bronchoalveolärer Lavage identifiziert werden. Für diese Technik sind wenige Viruskopien ausreichend, sodass die Sensitivität der PCR je nach Ausgangsmaterial bis zu 5-mal höher ist als die anderer diagnostischer Verfahren [10]. Zudem lassen sich mit dieser Methode die viralen Subtypen unterscheiden und Kopathogene detektieren [5]. Die PCR-Diagnostik fand auch bei unserer Patientin Anwendung und ermöglichte den frühzeitigen Abbruch unnötiger Therapien.

Therapie

HPIV-Infektionen sind, wie die meisten respiratorischen Viruserkrankungen, bei immunkompetenten Personen selbstlimitierend und daher nicht behandlungsbedürftig. Eine antivirale Therapie ist lediglich im Falle eines komplizierten Krankheitsverlaufs bei schwer immunsupprimierten Patienten indiziert. Die Therapieoptionen sind allerdings stark limitiert.

Hier steht eine Anzeige.



Tab. 1 Infektiöse Differenzialdiagnosen bei Fieber, Husten und Dyspnoe. (Modifiziert nach [6])

Erregerspektrum	Laryngitis	Epiglottitis	Tracheo-bronchitis	Pneumonie	
				Alveolär	Interstitiell
Adenoviren	+++		+++		+
Influenzaviren Typ A und B	+++		+++		+
Parainfluenzavirus Typ 1, 2 und 3	+++	++	++		+
Rhinoviren	++	+	+		
Respiratory-syncytial-Virus	++		+++		+
Enteroviren	+		+		
Humanes Metapneumovirus			++		
Coronaviren	+		+		(+)
<i>Streptococcus pneumoniae</i>		(+)		+++	
<i>Staphylococcus aureus</i>		(+)		+	
<i>Streptococcus pyogenes</i>	++				
<i>Haemophilus influenzae</i> Typ b		+++		++	
<i>Pseudomonas aeruginosa</i>				(+)	
<i>Chlamydia pneumoniae</i>			+		++
<i>Mycoplasma pneumoniae</i>			+++		++
<i>Legionella pneumophila</i>				+	+
<i>Bordetella pertussis</i>			+++		
<i>Coxiella burnetii</i>					(+)
<i>Aspergillus fumigatus</i>					(+)

Das Nukleosidanalogon Ribavirin zeigt in vitro und in Tiermodellen eine gute Wirksamkeit gegen HPIV [6, 10]. In einzelnen Fallberichten und Studien mit geringen Fallzahlen wurde eine erfolgreiche Anwendung von i.v. oder inhalativ appliziertem Ribavirin in Kombination mit Immunglobulinen i.v. bei organ- und stammzelltransplantierten Patienten mit HPIV-Pneumonie beschrieben [2].

» Die Therapieoptionen bei Parainfluenza-1-Virusinfektionen sind limitiert

Eine Studie an 55 Patienten von Nichols et al. zeigte keine Reduktion der HPIV-assoziierten Mortalität unter Therapie mit Ribavirin [8]. Dabei spielte es keine Rolle, ob die Therapie bereits nach einem positiven Schnelltest oder erst verzögert nach Erhalt der Zellkulturresultate begonnen wurde. Auch die akzessorische i.v.-Gabe von Immunglobulinen zeigte keinen zusätzlichen Vorteil. Daher wäre es wichtig, dies randomisiert und kontrolliert zu untersuchen.

Ein weiteres Problem ergibt sich aus der Applikationsform: In Deutschland und in der Schweiz ist die Applikation von Ribavirin mittels Dosieraerosol nicht

zugelassen, sodass es oral oder i.v. verabreicht werden muss. Die orale Applikation zur Behandlung von RSV-Infektionen bei hämatologischen Patienten zeigte eine mit der inhalatorischen Therapie vergleichbare Ansprechrate [11]. In 26% der Fälle war die Therapie mit 1800 mg/Tag jedoch mit einer hämolytischen Anämie vergesellschaftet [4, 11].

Aufgrund der begrenzten klinischen Evidenz und der Toxizität wird der Einsatz von Ribavirin nur bei schwer immunsupprimierten Patienten empfohlen [6, 10]. Hierzu gehören Patienten mit Aplasie oder Lymphopenie $\leq 300/\mu\text{l}$ sowie Patienten, die innerhalb der letzten 6 Monate stammzelltransplantiert oder innerhalb der letzten 3 Monate einer B- oder T-Zelldepletion unterzogen wurden.

Prophylaxe

Respiratorische Viren werden durch Tröpfcheninfektion übertragen. Prophylaktische Maßnahmen basieren daher auf Grundprinzipien der Infektionskontrolle [2, 10]:

- Händehygiene,
- Kontaktisolation infizierter Personen und

- Verwendung eines Mundschutzes bei respiratorischen Symptomen.

Dabei muss beachtet werden, dass die Dauer der Virusausscheidung bei immunsupprimierten Personen >4 Wochen betragen kann [5, 6].

Zur optimalen Prophylaxe gehört auch der Impfschutz. Risikopatienten sollten eine ausreichende Grundimmunisierung sowie die jährliche Influenzaimpfung erhalten. Impfstoffe gegen HPIV werden derzeit klinisch erprobt. Da jedoch erst 2–3 Wochen nach Vakzination ein ausreichender Schutz besteht und die Immunantwort bei immunsupprimierten Patienten, insbesondere bei Einnahme von Mycophenolat, deutlich reduziert sein kann, gelten alle prophylaktischen Hygienemaßnahmen auch für Familienmitglieder und Mitarbeiter im Gesundheitswesen [12].

Fazit für die Praxis

- Bei Patienten mit respiratorischer Symptomatik müssen respiratorische Viren differenzialdiagnostisch in Betracht gezogen werden, insbesondere bei fehlendem therapeutischem Ansprechen auf Antibiotika.
- Bei immunsupprimierten Patienten können virale Pneumonien schwer und potenziell letal verlaufen. Sie müssen aktiv abgeklärt werden.
- Die Diagnostik respiratorischer Virusinfektionen erfolgt aufgrund der hohen Sensitivität und des geringen Zeitaufwands zunehmend mit der Multiplex-real-time-PCR aus Sputum, Nasopharyngeal- und Trachealsekret oder bronchoalveolärer Lavage.
- Die Evidenz für die antivirale Therapie bei HPIV-Infektionen ist gering. Eine i.v.-Gabe von Ribavirin und Immunglobulinen kann in Einzelfällen bei schwerer Immunsuppression und schwerem klinischem Verlauf diskutiert werden.
- Da die therapeutischen Optionen limitiert sind, kommt prophylaktischen Maßnahmen zur Infektionskontrolle wie Händehygiene und Kontaktisolation eine besondere Bedeutung zu.

Korrespondenzadresse

Prof. Dr. M. Battegay

Klinik für Infektiologie und Spitalhygiene,
 Universitätsspital Basel
 Petersgraben 4, 4031 Basel
 Schweiz
 mbattegay@uhbs.ch

Interessenkonflikt. Der korrespondierende Autor gibt für sich und seine Koautoren an, dass kein Interessenkonflikt besteht.

Literatur

1. Hirsch HH (2011) Transplantationsvirologie. In: Doerr HW, Gerlich WH (Hrsg) Medizinische Virologie, 2. Aufl. Kap. 30. Thieme, Stuttgart, S 288–299
2. Ison MG, Hayden FG (2002) Viral infections in immunocompromised patients: what's new with respiratory viruses? *Curr Opin Infect Dis* 15:355–367
3. Johnstone J, Majumdar SR, Fox JD, Marrie TJ (2008) Viral infection in adults hospitalized with community-acquired pneumonia: prevalence, pathogens, and presentation. *Chest* 134:1141–1148
4. Khanna N, Widmer AF, Decker M et al (2008) Respiratory syncytial virus infection in patients with hematological diseases: single-center study and review of the literature. *Clin Infect Dis* 46:402–412
5. Kim YJ, Boeckh M, Englund JA (2007) Community respiratory virus infections in immunocompromised patients: hematopoietic stem cell and solid organ transplant recipients, and individuals with human immunodeficiency virus infection. *Semin Respir Crit Care Med* 28:222–242
6. Lee I, Barton TD (2007) Viral respiratory tract infections in transplant patients: epidemiology, recognition and management. *Drugs* 67:1411–1427
7. Marre R, Mertens TH, Trautmann M, Zimmerli W (Hrsg) (2008) *Klinische Infektiologie*, 2. Aufl. Elsevier GmbH, München
8. Nichols WG, Corey L, Gooley T et al (2001) Parainfluenza virus infections after hematopoietic stem cell transplantation: risk factors, response to antiviral therapy, and effect on transplant outcome. *Blood* 98:573–578
9. Nichols WG, Peck Campbell AJ, Boeckh M (2008) Respiratory viruses other than influenza virus: impact and therapeutic advances. *Clin Microbiol Rev* 21:274–290
10. Ruuskanen O, Lahti E, Jennings LC, Murdoch DR (2011) Viral pneumonia. *Lancet* 377:1264–1275
11. Shah JN, Chemaly RF (2011) Management of RSV infections in adult recipients of hematopoietic stem cell transplantation. *Blood* 117:2755–2763
12. Weikert BC, Blumberg EA (2008) Viral infection after renal transplantation: surveillance and management. *Clin J Am Soc Nephrol* 3(Suppl 2):76–86

Theo und Friedl Schöller-Forschungspreis für Altersmedizin

Die Theo und Friedl Schöller-Stiftung vergibt in Zusammenarbeit mit dem Zentrum für Altersmedizin im Klinikum Nürnberg erstmalig im Jahr 2013 den

Theo und Friedl Schöller-Forschungspreis für Altersmedizin.

Mit diesem Preis sollen herausragende, bereits fertiggestellte wissenschaftliche Arbeiten ausgezeichnet werden, die sich besonders mit den Belangen hochaltriger Menschen befassen und damit neue Aspekte in Forschung, Lehre und Versorgung eröffnen.

Bewerber können sich im deutschsprachigen Raum tätige Mediziner, die im Bereich der konservativen Altersmedizin arbeiten, und Vertreter angrenzender Wissenschaften aus den Bereichen der Lebens-, Natur- und Ingenieurwissenschaften sowie aus Geistes-, Sozialwissenschaften und der Gesundheitsökonomie.

Das Preisgeld beträgt € 20.000,-
 Ausschreibungsende: 30.04.2013

Die Bewerbung um den Theo und Friedl Schöller-Preis für Altersmedizin ist durch die Verfasserin oder den Verfasser der Arbeit selbst möglich. Auch Arbeiten von Gruppen können eingereicht werden. Beizufügen ist in jedem Fall eine Empfehlung eines/einer an den einschlägigen Studiengängen beteiligten Wissenschaftlers/Wissenschaftlerin, oder einer Hochschulperson in leitender Funktion, die mit der Arbeit gut vertraut ist.

Alle Vorschläge sind mit einem eigenständigen Antrag, einer kurzen Darstellung der Arbeit und des Projektzieles sowie dem beruflichen Werdegang bzw. einer Kurzbiographie der/des Bewerbers einzureichen. Jeder Bewerber oder jede Arbeitsgruppe darf im Rahmen der Ausschreibung nur eine Arbeit oder ein Forschungsvorhaben vorlegen. Bei mehreren Personen (Arbeitsgruppe) ist ein schriftliches Einverständnis aller Personen mit der Bewerbung beizufügen. Einzureichen ist ferner eine Versicherung, dass die Arbeit oder das Projekt nicht für eine andere Ausschreibung eingereicht oder vorgesehen ist, oder von anderer Seite bereits ausgezeichnet wurde. Die Arbeit soll zumindest in einer Zusammenfassung in deutscher Sprache vorliegen.

Form der Bewerbung:

- max. 10 Seiten Umfang
- Schriftgröße 12 Pt., einzeiliger Zeilenabstand
- DIN A4, einseitig bedruckt, nicht gelocht und nicht geheftet
- zusätzliche Anfertigung auf CD-ROM im pdf-Format oder als Word-Dokument

Die Bewerbung ist sowohl in elektronischer Form als auch in Papierform beim Zentrum für Altersmedizin im Klinikum Nürnberg unter folgender Adresse bis zum 30.04.2013 einzureichen:

Zentrum für Altersmedizin am Klinikum Nürnberg

z.Hd. Frau Johanna Myllymäki-Neuhoff

Prof.-Ernst-Nathan-Straße 1

Tel: 0911-398-3917

90419 Nürnberg

E-Mail: Johanna.Myllymaeki-Neuhoff@klinikum-nuernberg.de

Das Zentrum für Altersmedizin steht für Rückfragen gerne zur Verfügung.