

Originalien

Unfallchirurg 2005 · 108:35–42
 DOI 10.1007/s00113-004-0864-1
 Online publiziert: 20. November 2004
 © Springer Medizin Verlag 2004

K. Eid · M. Keel · A. Keller · W. Ertel · O. Trentz
 Klinik für Unfallchirurgie, Universitätsspital, Zürich, Schweiz

Einfluss der Sakrumfraktur auf das funktionelle Langzeitergebnis von Beckenringverletzungen

In der Akutphase steht bei der Behandlung der dislozierten Beckenringverletzung mit Beteiligung des iliosakralen Komplexes die effiziente Blutungskontrolle und Stabilisierung des Beckenrings im Vordergrund. Dabei gilt es, die frakturbedingte Blutung aus dem spongiösen Knochen, dem präsakralen Venenplexus und aus allfällig verletzten Beckenarterien zu vermindern.

Die externe Stabilisierung des hinteren Beckenrings erfolgt schnell und effizient mit Hilfe der Beckenzwinge [8, 12], welche die profuse Blutung aus dem großflächigen spongiösen Knochen vermindert, ein stabiles Widerlager für spontane oder chirurgische Tamponaden bildet und in der Frühphase der Behandlung eine lagerungsstabile Fixation des Beckenrings ermöglicht. Bei intraabdominellen Läsionen und bei nicht beherrschbaren retroperitonealen Blutungen ist zusätzlich die notfallmäßige Laparotomie in Kombination mit einer Beckentamponade notwendig und wirkungsvoll [9].

Wegen ihres zeitlichen und meist auch logistischen Aufwands ist die Angiographie mit allfälliger Embolisation der Blutungsquelle nur bei kreislaufstabilen Patienten mit persistierender retroperitonealer Blutung indiziert, zumal die retroperitonealen Blutungen vorwiegend venös und nicht arteriell sind [1, 9].

Für das Langzeitergebnis sind neurologische Defizite, Fehlverheilungen des Be-

ckenrings mit chronischen tieflumbalen Schmerzen und urologische Komplikationen entscheidend. In der Literatur wird die Inzidenz für neurologische Langzeitschäden nach Sakrumfrakturen unterschiedlich (12–28%) angegeben [16, 27, 32]. Dabei umfassen die neurologischen Störungen sensomotorische Ausfälle, radikuläres Schmerzsyndrom, Störungen der Stuhl- oder Urinkontinenz und sexuelle Dysfunktionen. Letztere werden bei Nachkontrollen häufig nicht erfasst, obgleich sie für die Lebensqualität von Bedeutung sind.

Über die Häufigkeit und das Ausmaß von tieflumbalen Schmerzen („low back pain“) nach Sakrumfrakturen ist wenig bekannt. Diese treten unabhängig von – zumindest klinisch – erfassbaren neurologischen Störungen auf. Somit sind sie ätiologisch Fehlverheilungen oder Instabilitäten der Fraktur zuzuordnen. Unklar ist weiterhin, inwieweit eine anatomisch exakte Reposition und operative Stabilisierung der Sakrumfraktur das Langzeitergebnis bezüglich chronischer tieflumbaler Schmerzen beeinflusst.

Letournel postulierte, dass schlechte Langzeitergebnisse durch eine ungenügende Rekonstruktion des hinteren Beckenrings bedingt sind [20]. Andererseits zeigen einige Studien, dass konservativ behandelte Sakrumfrakturen mit einer Dislokation bis zu 1 cm sehr gute Langzeitergebnisse ergaben [2, 6, 15, 21, 34] und unbefriedigen-

de Ergebnisse v. a. bei transiliakalen Luxationsfrakturen zu erwarten sind [15, 28]. Die Kenntnis über die Langzeitprognose nach Sakrumfrakturen erscheint um so wichtiger, als minimal-invasive Methoden zur Stabilisierung des hinteren Beckenrings zur Verfügung stehen [29, 30], welche die Indikationsstellung zugunsten der operativen Verfahren verschieben könnten.

Tabelle 1

Verteilung der Sakrumfrakturen nach Tile und Pennal-/AO-Klassifikation

Typ	Anzahl [n (%)]
A3 (Querfrakturen)	19 (11)
B1 („open book“)	17 (10)
B2 (laterale Kompression)	63 (36)
C („vertical shear“)	74 (43)

Tabelle 2

Verteilung der Sakrumfrakturen nach Denis

Zone	Anzahl [n (%)]
I (lateral)	62 (35)
II (transforaminal)	72 (41)
III (zentral)	27 (15)
Nicht klassifizierbar	12 (9)

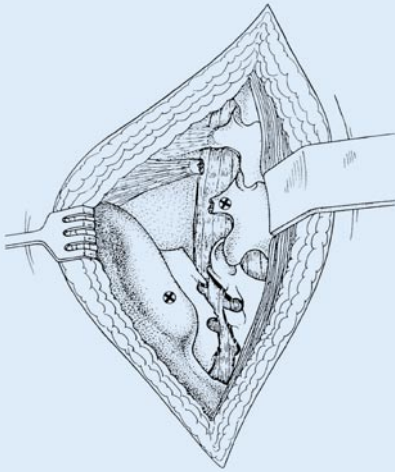


Abb. 1 ▲ Paraspinaler Zugang: nach Durchtrennen der Fascia thoracolumbalis und Abschieben des M. erector spinae wird die Sakrumfraktur dargestellt; Abriss des Processus transversus L5. Die Insertionspunkte für die Pedikelschrauben sind markiert (⊗)

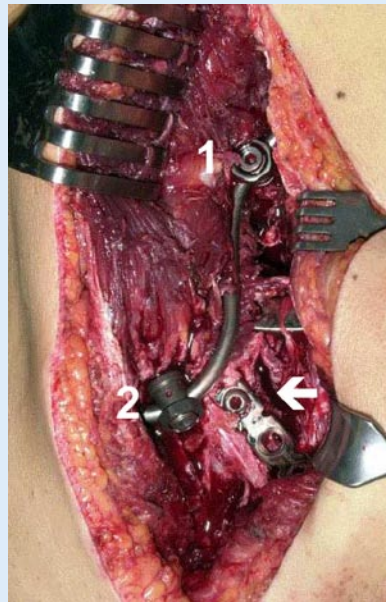


Abb. 2 ▲ Intraoperativer Situs: iliolumbale Transfixation nach offener Reposition der Sakrumfraktur (→). Die Schrauben im Pedikel von L5 (1) und der Crista iliaca (2) sind über eine S-förmig gebogene Querstrebe verbunden; zusätzliche Stabilisierung mit 2 dorsalen Platten

Ziel der vorliegenden Studie war es, die Inzidenz und Erholungsrate von neurologischen Ausfällen und die Häufigkeit von chronischen tieflumbalen Schmerzen zu untersuchen.

Patienten und Methoden

Am Universitätskrankenhaus Zürich wurden zwischen Januar 1991 und Dezember 2000 173 Patienten mit Sakrumfrakturen behandelt. Das Durchschnittsalter betrug $41,1 \pm 14,0$ (14–90) Jahre, davon waren 49% Frauen und 51% Männer. Beckenringfrakturen wurden nach Tile u. Pennal [24] bzw. nach der AO-Klassifikation, die Sakrumfrakturen nach Denis [4] eingeteilt. Isolierte Sakrumfrakturen (AO-Klassifikation A3) und solche im Rahmen einer Typ-B-Verletzung wurden konservativ behandelt. Die Verletzung des vorderen Beckenrings bei einer Typ-B1- („open-book“-)Verletzung mit einer Diastase der Symphyse von >1 cm wurde mit einer Transfixation der Symphyse stabilisiert.

Sakrumfrakturen im Rahmen einer Typ-C- („vertical-shear“-)Verletzung wurden ebenfalls konservativ behandelt, sofern die Dislokation ≤ 1 cm betrug, die anhand von CT-Bildern mit dreidimensiona-

len (3D-)Rekonstruktionen oder der Übersichtsaufnahmen sowie „inlet-outlet“-Aufnahmen bestimmt wurde. Frakturen des vorderen Beckenrings bzw. Symphysenrupturen im Rahmen einer Typ-C-Verletzung wurden bei einer Diastase von >1 cm operativ versorgt.

Bei einer Dislokation der Sakrumfraktur von >1 cm wurde eine Stabilisierung mit der früher beschriebenen Distractionsspondylodese oder iliolumbalen Transfixation [17] in der Regel früh posttraumatisch durchgeführt. Dabei werden über einen paraspinalen Zugang (Abb. 1) Pedikelschrauben im 5. (alternativ im 4.) Lendenwirbelkörper und in die Crista iliaca eingebracht und über ein wenig auftragendes System (z. B. MOSS-Miami) miteinander verbunden (Abb. 2). Dies ergibt eine in vertikaler Richtung stabile Fixation [23, 26, 33]. Die Rotationsstabilität wird durch eine transiliakale Stellschraube oder durch die Fixation des vorderen Beckenrings („outrigger“) erreicht. Durch die Überbrückung der Fraktur wird eine zusätzliche iatrogene Kompression der Sakralwurzeln vermieden.

Polytraumatisierte Patienten mit Beckenringverletzungen wurden gemäß

ATLS-Richtlinien und dem früher beschriebenen Therapiealgorithmus [8] behandelt. Instabile Typ-C-Verletzungen (Abb. 3) wurden primär geschlossen, durch Längszug reponiert und mittels Beckenzwinge temporär fixiert (Abb. 4), [8]. Blieb eine Stabilisierung des Kreislaufs aus, erfolgte die notfallmäßige Laparotomie, sofern diese nicht bereits aus anderer Indikation (z. B. bei freier intraabdomineller Flüssigkeit) durchgeführt wurde. Dabei wurde das kleine Becken mit Tüchern tamponiert („pelvic packing“), um diffuse retroperitoneale Blutungen v. a. aus dem venösen Plexus zu vermindern. Zumeist erfolgte danach der Bauchdeckenverschluss mit einem temporären Adaptationsverschluss mit Ethizip® oder Vacu-Seal, um ein abdominelles Kompartmentsyndrom zu vermeiden [10].

Bei instabilen Sakrumfrakturen der Zone II mit neurologischen Ausfällen wurde eine Dekompression der neuralen Strukturen durch „Laminektomie“ und Débridement komprimierender Knochenfragmente innerhalb von 24 h versucht. Im Anschluss daran wurde die Fraktur mittels beschriebener iliolumbalen Transfixation stabilisiert. Diese wurde in der Regel programmiert nach 6–9 Monaten entfernt, um einen Implantatbruch zu vermeiden und das iliosakrale Gelenk freizugeben.

Die neurologische Untersuchung der häufig polytraumatisierten Patienten (74%) erfolgte im Notfall durch den behandelnden Unfallchirurgen. Im Verlauf wurde diese bei vorhandenen neurologischen Ausfällen fachärztlich und gegebenenfalls elektrophysiologisch ergänzt (Abb. 5).

Von den 151 überlebenden Patienten konnten 112 nach einer durchschnittlichen „Follow-up-Zeit“ von $4,9 \pm 2,5$ Jahren nachuntersucht werden (74%). Davon wurden 96 Patienten in der Sprechstunde, 6 durch die Krankenakten auswärtiger Kliniken und 10 mittels telefonischer Befragung nachuntersucht.

Ergebnisse

Demographische Daten

Der Altersdurchschnitt lag bei 41 ± 14 (14–90) Jahren; es handelte sich in 49% um

Hier steht eine Anzeige
This is an advertisement

Unfallchirurg 2005 · 108:35–42
DOI 10.1007/s00113-004-0864-1
© Springer Medizin Verlag 2004

K. Eid · M. Keel · A. Keller · W. Ertel · O. Trentz

Einfluss der Sakrumfraktur auf das funktionelle Langzeitergebnis von Beckenringverletzungen

Zusammenfassung

In der Akutphase umfasst die Behandlung der Beckenringverletzung mit Beteiligung des iliosakralen Komplexes die effiziente Blutungskontrolle und Stabilisierung des Beckenrings. Für das Langzeitresultat sind jedoch neurologische Ausfälle, Fehlverheilungen des hinteren Beckenrings mit tieflumbalen Schmerzen und urologische Komplikationen entscheidend.

Zwischen 1991 und 2000 wurden in unserer Klinik 173 Patienten mit Sakrumfrakturen behandelt. Diese wurden im Rahmen einer lateralen Kompressionsfraktur (AO-Klassifikation Typ B2) oder einer „vertical-shear“- (Typ-C-)Verletzung mit einer Dislokation von <1 cm konservativ behandelt. Frakturen mit einer Dislokation von >1 cm wurden operativ ($n=33$, 19%) versorgt.

Influence of sacral fracture on the long-term outcome of pelvic ring injuries

Abstract

Initial treatment of pelvic ring fractures with involvement of the iliosacral complex is directed at bleeding control and fixation of the pelvic ring. However, long-term outcome is determined by persisting neurological deficits, malunion of the posterior pelvic ring with low back pain, and urological lesions.

Between 1991 and 2000, 173 patients with sacral fractures were treated at our institution. Sacral fractures as part of type B2 (“lateral compression”) or type C (“vertical shear”) pelvic ring fractures were treated conservatively, if dislocation was less than 1 cm. Fractures with a dislocation of more than 1 cm were treated operatively ($n=33$, 19%).

112 Patienten wurden nach durchschnittlich 4,9 Jahren nachkontrolliert. Von den 39 Patienten mit neurologischen Ausfällen (35%) zeigten lediglich 4 eine vollständige neurologische Erholung. Chronische tieflumbale Schmerzen traten selten ($n=8$, 7%) und nur bei einer Typ-C-Verletzung auf.

Die geringe Inzidenz an lumbalen Schmerzen rechtfertigt die konservative Therapie wenig dislozierter (<1 cm) Sakrumfrakturen. Entscheidend für das Langzeitergebnis sind neurologische Defizite, die bei 30% aller Patienten persistieren.

Schlüsselwörter

Sakrumfraktur · Iliolumbale Transfixation · Tieflumbale Schmerzen · Plexus lumbosacralis

A total of 112 patients were examined after an average of 4.9 years. Of the 39 patients with primary neurological deficits (35%) only 4 showed complete neurological recovery. Chronic low back pain was rarely observed ($n=8$, 7%) and only in type C injuries.

The low incidence of chronic low back pain justifies conservative treatment of minimally (<1 cm) displaced sacral fractures. Long-term outcome is largely determined by neurological deficits, which persist in 30% of all patients with sacral fractures.

Keywords

Sacral fracture · Iliolumbar transfixation · Low back pain · Lumbar-sacral plexus

Frauen und 51% um Männer. Der häufigste Unfallmechanismus war in 58% ein Sturz aus zumeist größerer Höhe (80% >5 m, 20% <5 m). Davon waren je ein Drittel Berufsunfälle, Suizidversuche und Freizeit- bzw. Sportunfälle. In weiteren 32% erlitten die Patienten ein Anpralltrauma (ein Drittel Fußgänger, PKW-Insassen und Fahrrad- bzw. Motorradfahrer). Als weitere Unfallmechanismen fanden sich Einklemmungen in 7% und Überrolltraumata in 3%.

Frakturklassifikation

Bei 19 (11%) von 173 Sakrumfrakturen lag eine isolierte Sakrumfraktur vor (AO-Klassifikation A3, **▣ Tabelle 1**). In 154 Fällen (89%) war die Sakrumfraktur Teil einer Beckenringfraktur. Davon waren 17 (10%) Typ-B1- („open-book-“), 63 (36%) Typ-B2- („lateral-compression-“) und 74 (43%) Typ-C- („vertical-shear-“) Verletzungen. Nach der Denis-Klassifikation [4] fanden sich 62 Frakturen (35%) in Zone I (lateral), 72 Frakturen (41%) in Zone II (transforaminal) und 27 Frakturen (15%) in Zone III (zentral), wovon 19 Querfrakturen entsprechen (**▣ Tabelle 2**). Bei Patienten mit letalem Ausgang war z. T. eine exakte anatomische Zuordnung nicht möglich, da einerseits die konventionelle Aufnahme diese nicht zuließ und andererseits eine CT nicht durchgeführt werden konnte.

Verletzungsmuster

Der durchschnittliche Verletzungsschweregrad ISS („Injury Severity Score“) aller 173 Patienten betrug 25+14 Punkte, wobei 74% der Patienten polytraumatisiert waren. Das Polytrauma wurde definiert als eine Verletzungsschwere von ISS > 17 mit Vorliegen einer systemischen Traumareaktion [14]. Eine isolierte Beckenverletzung lag nur bei 13% der Patienten vor. Über 30% wiesen ein Schädel-Hirn-Trauma (SHT), 40% ein Thorax- und 21% ein Abdominaltrauma auf, wobei in 17% eine notfallmäßige Laparotomie notwendig wurde. Die Letalität betrug 13% ($n=22$), wobei 15 Patienten im hämorrhagischen Schock, 2 am SHT, 3 an einem Multiorgandysfunktionssyndrom (MODS) und 2 an einer Sepsis verstarben.

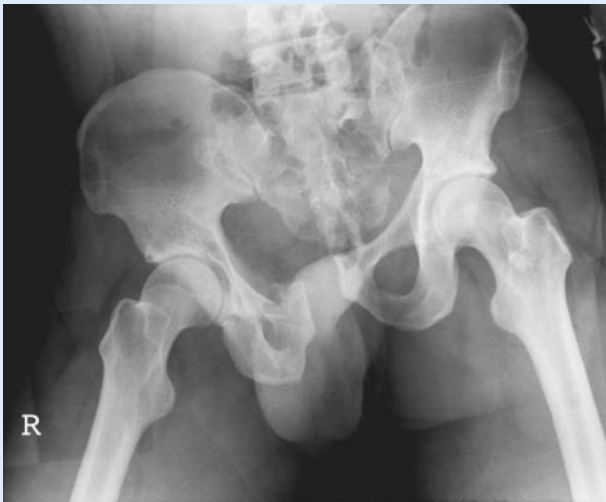

Abb. 3 ▲ Präoperative Beckenübersichtsaufnahme: 34-jähriger Patient nach Überrolltrauma, instabile Beckenringverletzung Typ C („vertical shear“) mit transforaminaler Sakrumlängsfraktur, Symphysensprengung und oberer/unterer Schambeinastfraktur

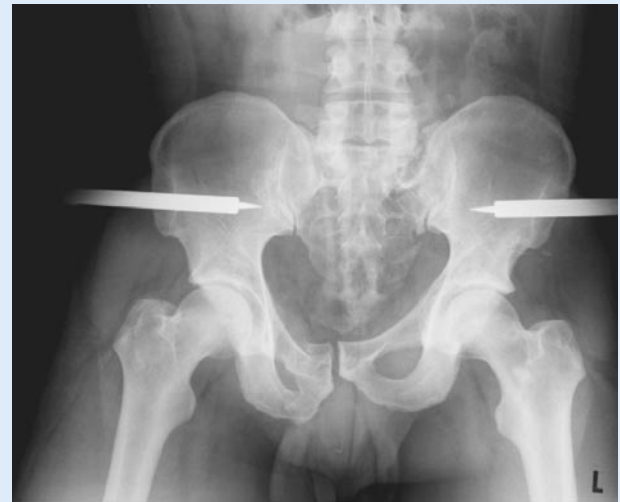

Abb. 4 ▲ Beckenübersichtsaufnahme nach geschlossener Reposition: suprakondyläre Femurextension links mit 10 kg und Fixation des hinteren Beckenrings mit Beckenzwinge

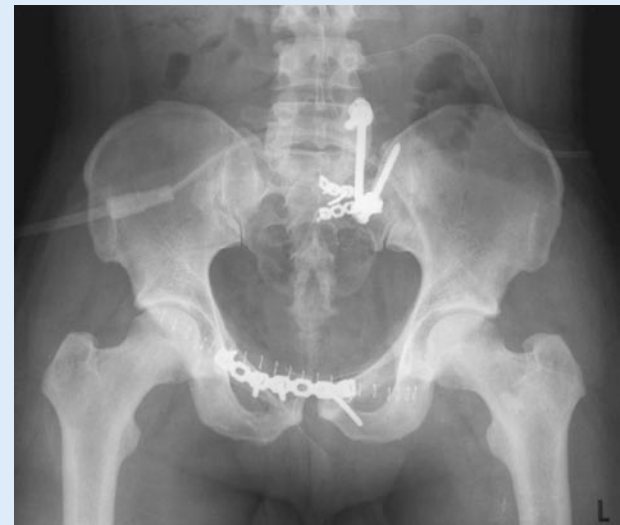

Abb. 5 ► Definitive operative Stabilisierung: iliolumbale Transfixation und Plattenosteosynthese der Sakrumfraktur. Plattenosteosynthese des vorderen Beckenrings

Therapeutisches Vorgehen

Bei 18 Patienten wurde der Beckenring notfallmäßig mittels Beckenzwinge ($n=11$, s. **Abb. 3, 4**) oder Fixateur externe ($n=7$) stabilisiert. Bei 8 Patienten wurde wegen fortbestehender hämodynamischer Instabilität eine notfallmäßige Laparotomie und Tamponade des kleinen Beckens durchgeführt. Lediglich bei 3 kreislaufstabilen Patienten mit persistierender Blutung wurde eine interventionelle Angiographie mit erfolgreicher Embolisation der Blutungsquelle angewandt (A. iliaca interna: $n=2$, A. pudenda: $n=1$). Bei 33 Patienten (19%) wurde die Sakrumfraktur operativ stabilisiert; 31 Typ-C- und 2 Typ-A3-Verletzungen in

Kombination mit einer neuralen Dekompression. Es wurden 30 iliolumbale Transfixationen (s. **Abb. 1**), 2 alleinige transiliakale Schraubenosteosynthesen und 1 Plattenosteosynthese durchgeführt.

Von den 74 Patienten mit Typ-C-Verletzungen wurde bei 31 (36%) die Sakrumfraktur operativ versorgt – 17 davon in Kombination mit der Stabilisierung des vorderen Beckenrings. Bei 12 Patienten mit Typ-C-Verletzungen (16%) wurde einzig der vordere Beckenring stabilisiert; bei 32 Patienten (43%) wurde die Typ-C-Verletzung konservativ behandelt.

Bei 8 Patienten mit akuter „Cauda-equina-Symptomatik“ (2 Typ-A3-, 1 Typ-B-, 5 Typ-C-Frakturen) wurde der Spinalkanal

notfallmäßig durch Laminektomie und Resektion von Knochenfragmenten entlastet und die Sakrumfraktur mittels iliolumbaler Transfixation stabilisiert.

Komplikationen operativer Versorgung

Insgesamt 11 der 33 operativ versorgten Patienten entwickelten postoperative Komplikationen (33%). Bei 6 Patienten zeigte sich eine Wundinfektion, die in 5 Fällen eine operative Revision mit Entfernung des Osteosynthesematerials notwendig machte. Je eine gelockerte und eine fehlplatzierte Pedikelschraube mussten ersetzt werden. 3 Patienten zeigten nach 6 Monaten eine

schmerzhafte verzögerte Frakturheilung. Nach Entfernung der iliolumbalen Transfixation stellte sich eine deutliche Verbesserung der Beschwerden ein.

Neurologische und urologische Begleitverletzungen

Von den 112 nachkontrollierten Patienten wurden bei 39 (29%) neurologische Defizite erfasst. Dabei zeigten zentrale Frakturen (Zone III) die höchste Inzidenz mit 52%, während transforaminale (Zone II) und laterale Frakturen (Zone I) eine deutlich niedrigere Inzidenz (22% bzw. 15%) aufwiesen (■ **Tabelle 3**). Von den 112 Patienten zeigten 27% sensorische und 18% motorische Ausfälle (■ **Tabelle 4**). In 9% bestand eine Detrusorschwäche oder Urininkontinenz, in 14% eine anale Sphinkterschwäche und in 4% eine erektile Dysfunktion (s. ■ **Tabelle 4**).

Im Langzeitverlauf zeigten lediglich 4 der 39 Patienten (10%) eine vollständige Erholung, 29 Patienten (74%) eine Verbesserung und 6 Patienten (16%) keine Veränderung der neurologischen Ausfälle. Die konservativ behandelten Patienten mit neurologischen Defiziten wiesen in 76% und die mittels iliolumbalen Transfixation versorgten Patienten in 100% eine partielle oder vollständige neurologische Erholung auf (■ **Tabelle 5**). Bei 8 Patienten wurde innerhalb von 24 h eine Dekompression des Spinalkanals durchgeführt, wobei 7 Patienten eine partielle neurologische Besserung zeigten.

Im Rahmen der instabilen Beckenringverletzung traten 4 komplette Urethraabrisse auf, wobei 3 primär durch eine Durchzugsoperation versorgt wurden. Davon zeigte ein Patient einen problemlosen Verlauf und 2 Patienten wiesen eine erektile Dysfunktion – jedoch keine Störung der Miktion oder Kontinenz – auf. Von den 7 Blasenrupturen wurden 5 operativ genäht und 2 konservativ behandelt. Alle Blasenrupturen heilten ohne spätere Komplikationen ab.

Chronische tieflumbale Schmerzen

Im Gegensatz zu den häufigen neurologischen Ausfällen (39%) waren die tieflumbalen Schmerzen mit 13% selten. 6 Patienten (5%) zeigten geringfügige Schmerzen

Tabelle 3

Inzidenz neurologischer Ausfälle und Lokalisation der Sakrumfraktur			
Sakrumfraktur	Anzahl (n)	Neurologische Ausfälle [n]	Inzidenz [%]
Zone I	62	9	15
Zone II	72	16	22
Zone III	27	14	52

ohne Beeinträchtigung der Arbeitsfähigkeit. Bei 8 Patienten (7%) waren die tieflumbalen Schmerzen jedoch mit einer vollständigen oder teilweisen Arbeitsunfähigkeit verbunden. Von diesen wiesen alle eine Typ-C-Verletzung auf, wobei 7 Patienten operativ versorgt wurden. Bei 3 Patienten konnte computertomographisch und MRI-diagnostisch eine verzögerte Frakturheilung oder eine Pseudarthrose als Ursache für die chronischen Schmerzen gefunden werden. Nach Entfernung der iliolumbalen Transfixation zeigten die Patienten eine deutliche Beschwerdebesserung ($n=2$) oder ossäre Konsolidation ($n=1$).

Diskussion

Bei 112 Patienten mit Sakrumfrakturen wurden die Langzeitresultate hinsichtlich neurologischer Defizite und chronischer tieflumbaler Schmerzsymptomatik erhoben und das durchgeführte Therapiemanagement evaluiert.

Das behandelte Patientenkollektiv entspricht bezüglich Alter, Geschlechtsverteilung, aber auch Schweregrad, Letalität und Verletzungsmuster weitgehend dem vergleichbarer Studien [16, 27, 32]. Einzig beim Unfallmechanismus überwiegen im untersuchten Krankengut die Stürze aus größerer Höhe, welche die Häufung von Typ-C-Verletzungen erklären. Die ausgeglichene Geschlechterverteilung kann durch den hohen Anteil an Suizidversuchen der Frauen (F=74%; F: $n=22$ vs. M: $n=8$) gegenüber dem bekannt hohen Anteil an Arbeitsunfällen der Männer (M=91%; F: $n=3$ vs. M: $n=31$) erklärt werden.

Patienten mit Sakrumfrakturen zeigten in 31% bleibende neurologische Ausfälle, wobei diese v. a. bei Frakturen in Zone II und III gehäuft auftraten. In der Literatur wird die Häufigkeit neurologischer Ausfälle mit 4–60% angegeben. Hersche et al. [16] fanden eine Inzidenz von 12% im

Tabelle 4

Art der neurologischen Störungen		
Neurologische Störungen	Anzahl (n)	Inzidenz [%]
Sensorisch	30	27
Motorisch	20	18
Blasendysfunktion, Urininkontinenz	10	9
Schwäche des Sphincter ani	16	14
Erektile Dysfunktion	5	4

Verhältnis zu allen, auch den nicht nachuntersuchten Patienten. Zudem traten in dieser Studie deutlich weniger Typ-C-Verletzungen (28% vs. 47%) als in der präsentierten Studie auf.

Pohlemann et al. [27] gaben eine Häufigkeit neurologischer Defizite von 28% an. Wie in anderen Studien konnte keine Aussage über den Einfluss der operativen Stabilisierung auf den neurologischen Verlauf gemacht werden. Der leicht höhere Anteil partieller oder vollständiger Erholungen nach operativer Versorgung im Vergleich zur konservativen Therapie (s. ■ **Tabelle 5**) zeigt, dass die iliolumbale Transfixation oder Distractionsspondylodese die spontane Erholungstendenz der neurologischen Störungen zumindest nicht negativ beeinflusst, zumal es sich bei den operativ versorgten Sakrumfrakturen um stärker dislozierte Frakturen handelt. Die iliolumbale Transfixation stellt damit eine sichere Versorgung von Sakrumfrakturen mit vorhandener oder drohender Neurologie dar.

Anhand der – wie in anderen Studien [25, 31] – kleinen Fallzahl kann über die Wirksamkeit der operativen Dekompression des Spinalkanals durch eine sakrale „Laminektomie“ bei Vorliegen von neurologischen Ausfällen keine Aussage gemacht werden. Aufgrund von vereinzelt Fallberichten [5, 7] mit postoperativer neurologischer Verbesserung erscheint bei computertomographisch nachgewiesener Kom-

Tabelle 5

Verlauf der neurologischen Ausfälle (n=39)				
Therapie	Anzahl	Vollständige Erholung	Partielle Erholung	Keine Erholung
Konservativ	21	3	13	5
Operativ	10	1	9	0
Dekompression	8	0	7	1
Gesamt [n (%)]		4 (10)	29 (74)	6 (16)

pression durch ossäre Fragmente eine operative Dekompression angezeigt.

Sakrumfrakturen mit <1 cm Dislokation wurden konservativ, d. h. mit kurzer Bettruhe und danach mit Teilbelastung der betroffenen Beckenseite für 6 Wochen behandelt. Die Indikation zur operativen Versorgung wurde bei einer Frakturdislokation von >1 cm gesetzt, ab welcher eine Zerreiung des dorsalen sakroiliakalen Bandkomplexes sowie der Ligg. sacrospinosa bzw. sacrotuberosa und somit eine Instabilität der betroffenen Beckenhälfte angenommen werden muss [22]. Bei 19% der Sakrumfrakturen oder einem Drittel der Typ-C-Verletzungen wurde eine operative Stabilisierung des hinteren Beckenrings vorgenommen, die mit einer relativ hohen Komplikationsrate von 30% verbunden war. Diese ist durch die erschwerte Reposition der >1 cm dislozierten Fraktur, den hohen Anteil an polytraumatisierten Patienten und den dorsalen Zugang in einem häufig kontusionierten und kontaminierten Weichteilbereich zu erklären. Auerdem liegt die Komplikationsrate in der vorliegenden Studie im Bereich vergleichbarer Studien (18–25%) [11, 13, 19, 23], insbesondere, wenn zusätzlich die Rate von verzögerten oder ausbleibenden Frakturheilungen miteinbezogen wird.

Die iliolumbale Transfixation in Kombination mit einer Plattenosteosynthese des vorderen Beckenrings oder einer transiliakalen Stellschraube zur Rotationssicherung erlaubt eine kontrollierte offene Reposition der Sakrumfraktur und eine sichere Stabilisierung des Beckenrings [23, 26, 33, 35], wobei die Möglichkeit einer gleichzeitigen operativen Spinalkanaldekompensation gegeben ist [17]. Nach Ansicht der Autoren ist die iliolumbale Transfixation v. a. für die transforaminalen Sakrumfrakturen mit einer möglichen neurologischen Schädigung geeignet, da die meisten anderen Verfahren zu einer mehr

oder weniger starken Kompression im Frakturbereich und damit der Sakralwurzeln führen.

Nur 14 der 112 nachkontrollierten Patienten klagten über tieflumbale Schmerzen, wobei lediglich 8 teilweise oder vollständig arbeitsunfähig waren. Dabei handelte es sich durchwegs um Typ-C-Frakturen, die operativ stabilisiert werden mussten. Die geringe Rate von Langzeitbeschwerden erstaunt angesichts der Indikationsstellung ab 1 cm Frakturdislokation. So wurden lediglich 36% der Sakrumfrakturen im Rahmen einer Typ-C-Verletzung operativ versorgt. Allerdings wurde bei weiteren 16% der vordere Beckenring stabilisiert, was zumindest zu einer Korrektur der a.-p.-Dislokation und der Rotationsfehlstellung führt. Auerdem deckt sich die geringe Inzidenz mit Resultaten mehrerer klinischer Studien, die ein Auftreten von Langzeitbeschwerden erst ab einer Dislokation von 1 cm beschrieben [6, 15, 21]. Im Gegensatz dazu werden bei Verletzungen durch das Iliosakralgelenks deutlich schlechtere Langzeitresultate fanden [6, 15, 28]. Hier scheint die exakte Reposition des Gelenks für ein schmerzfreies Langzeitresultat maßgebend zu sein [18].

Übereinstimmend mit der Literatur (0–3%) waren in unserem Patientenkollektiv Pseudarthrosen mit 3% sehr selten [2, 3] und traten nur bei initial dislozierten, mit einer iliolumbalen Transfixation versorgten Frakturen auf. Es ist nicht auszuschließen, dass die biomechanischen Eigenschaften dieser Konstruktion die Pseudarthrosenbildung begünstigten, zumal in allen 3 Fällen eine deutliche Beschwerdebesse- rung nach Entfernung des Osteosynthesematerials auftrat.

Fazit für die Praxis

Aufgrund der günstigen Langzeitprognose gering dislozierter Sakrumfraktu-

ren (<1 cm) und der nicht unerheblichen Komplikationsrate auch minimal-invasiver Verfahren [29, 30] ist die Indikation für eine operative Stabilisierung der Sakrumfraktur nur bei einer Dislokation von >1 cm oder computertomographisch nachgewiesener Kompression der sakralen Nervenwurzeln zu empfehlen.

Korrespondierender Autor

Dr. K. Eid

Klinik für Unfallchirurgie, Universitätsspital, Rämistrae 100, CH-8091 Zürich, Schweiz
E-Mail: karim.eid@usz.ch

Interessenkonflikt: Der korrespondierende Autor versichert, dass keine Verbindungen mit einer Firma, deren Produkt in dem Artikel genannt ist, oder einer Firma, die ein Konkurrenzprodukt vertreibt, bestehen.

Literatur

- Agolini SF, Shah K, Jaffe J, Newcomb J, Rhodes M, Reed JF 3rd (1997) Arterial embolization is a rapid and effective technique for controlling pelvic fracture hemorrhage. *J Trauma* 43: 395–399
- Cole JD, Blum DA, Ansel LJ (1996) Outcome after fixation of unstable posterior pelvic ring injuries. *Clin Orthop* 329: 160–179
- De Boeck H, Yde P, Opdecam P (1995) Non-union of a sacral fracture treated by bone graft and internal fixation. *Injury* 26: 65–66
- Denis F, Davis S, Comfort T (1988) Sacral fractures: an important problem. Retrospective analysis of 236 cases. *Clin Orthop* 227: 67–81
- Dowling T, Epstein JA, Epstein NE (1985) S1-S2 sacral fracture involving neural elements of the cauda equina. A case report and review of the literature. *Spine* 10: 851–853
- Dujardin FH, Hossenbaccus M, Duparc F, Biga N, Thomine JM (1998) Long-term functional prognosis of posterior injuries in high-energy pelvic disruption. *J Orthop Trauma* 12: 145–150
- Epstein NE, Epstein JA, Carras R (1986) Unilateral S-1 root compression syndrome caused by fracture of the sacrum. *Neurosurgery* 19: 1025–1027
- Ertel W, Eid K, Keel M, Trentz O (2000) Therapeutic strategies and outcome of polytraumatized patients with pelvic ring injuries—a six year experience. *Eur J Trauma* 26: 278–286
- Ertel W, Keel M, Eid K, Platz A, Trentz O (2001) Control of severe hemorrhage using C-clamp and pelvic packing in multiply injured patients with pelvic ring disruption. *J Orthop Trauma* 15: 468–474
- Ertel W, Oberholzer A, Platz A, Stocker R, Trentz O (2000) Incidence and clinical pattern of the abdominal compartment syndrome after „damage-control“ laparotomy in 311 patients with severe abdominal and/or pelvic trauma. *Crit Care Med* 28: 1747–1753
- Gansslen A, Pape HC, Lehmann U, Lange U, Krettek C, Pohlemann T (2003) Open reduction and internal fixation of unstable sacral fractures. *Zentralbl Chir* 128: 40–45
- Ganz R, Krushell RJ, Jakob RP, Kuffer J (1991) The antishock pelvic clamp. *Clin Orthop* 267: 71–78

Hier steht eine Anzeige
This is an advertisement

 Springer

13. Goldstein A, Phillips T, Sclafani SJ, Scalea T, Duncan A, Goldstein J, Panetta T, Shaftan G (1986) Early open reduction and internal fixation of the disrupted pelvic ring. *J Trauma* 26: 325–333
14. Greenspan L, McLellan BA, Greig H (1985) Abbreviated Injury Scale and Injury Severity Score: a scoring chart. *J Trauma* 25: 60–64
15. Henderson RC (1989) The long-term results of non-operatively treated major pelvic disruptions. *J Orthop Trauma* 3: 41–47
16. Hersche O, Isler B, Aebi M (1993) Follow-up and prognosis of neurologic sequelae of pelvic ring fractures with involvement of the sacrum and/or the iliosacral joint. *Unfallchirurg* 96: 311–318
17. Käch K, Trentz O (1994) Distraction spondylodesis of the sacrum in „vertical shear lesions“ of the pelvis. *Unfallchirurg* 97: 28–38
18. Kellam JF (1989) The role of external fixation in pelvic disruptions. *Clin Orthop* 241: 66–82
19. Kellam JF, McMurtry RY, Paley D, Tile M (1987) The unstable pelvic fracture. Operative treatment. *Orthop Clin North Am* 18: 25–41
20. Letournel E (1982) Traitement chirurgical des traumatismes du bassin en dehors des fractures isolée du cotyle. *Rev Chir Orthop* 67: 771–782
21. McLaren AC, Rorabeck CH, Halpenny J (1990) Long-term pain and disability in relation to residual deformity after displaced pelvic ring fractures. *Can J Surg* 33: 492–494
22. Müller ME, Allgöwer M, Schneider R, Willenegger H (2001) *Manual der Osteosynthese*. Springer, Berlin Heidelberg New York Tokio
23. Nothofer W, Thonke N, Neugebauer R (2004) Treatment for unstable sacral fractures in pelvic ring disruption with dorsal sacrum distantly anchored ORIF (DSDO). *Unfallchirurg* 107: 118–127
24. Pennal GF, Tile M, Waddell JP, Garside H (1980) Pelvic disruption: assessment and classification. *Clin Orthop* 151: 12–21
25. Phelan ST, Jones DA, Bishay M (1991) Conservative management of transverse fractures of the sacrum with neurological features. A report of four cases. *J Bone Joint Surg Br* 73: 969–971
26. Pohlemann T, Angst M, Schneider E, Ganz R, Tscherne H (1993) Fixation of transforaminal sacrum fractures: a biomechanical study. *J Orthop Trauma* 7: 107–117
27. Pohlemann T, Gansslen A, Tscherne H (1992) The problem of the sacrum fracture. Clinical analysis of 377 cases. *Orthopade* 21: 400–412
28. Raf L (1966) Double vertical fractures of the pelvis. *Acta Chir Scand* 131: 298–305
29. Routt ML Jr, Simonian PT (1996) Closed reduction and percutaneous skeletal fixation of sacral fractures. *Clin Orthop* 329: 121–128
30. Routt ML Jr, Simonian PT, Mills WJ (1997) Iliosacral screw fixation: early complications of the percutaneous technique. *J Orthop Trauma* 11: 584–589
31. Roy-Camille R, Saillant G, Gagna G, Mazel C (1985) Transverse fracture of the upper sacrum. Suicidal jumper's fracture. *Spine* 10: 838–845
32. Sabiston CP, Wing PC (1986) Sacral fractures: classification and neurologic implications. *J Trauma* 26: 1113–1115
33. Schildhauer TA, Josten C, Muhr G (1998) Triangular osteosynthesis of vertically unstable sacrum fractures: a new concept allowing early weight-bearing. *J Orthop Trauma* 12: 307–314
34. Semba RT, Yasukawa K, Gustilo RB (1983) Critical analysis of results of 53 Malgaigne fractures of the pelvis. *J Trauma* 23: 535–537
35. Tiemann AH, Schmidt C, Josten C (2003) Triangular vertebropelvine stabilisation of unstable posterior pelvic ring fractures. *Zentralbl Chir* 128: 202–208