

Sobre la distrofia adiposo-genital

por el doctor

L. Barraquer

Médico Numerario del Hospital de la Santa Cruz y San Pablo

Jefe del Servicio de Neurología

El síndrome adiposo-genital es una distrofia cuyos caracteres basales son la desmesurada adiposidad y la hipoplasia genital.

Fröhlich, en el año 1901, describió esta enfermedad basándose en la observación de un enfermo de catorce años de edad. Por ello se conoce comúnmente también a este síndrome, por *enfermedad de Fröhlich*. Un año antes Babinski había descrito una observación personal de una joven de diecisiete años que presentaba una adiposidad que el citado autor atribuía a un tumor hipofisario, y por ello, actualmente algunos autores dan a esta enfermedad el nombre de *síndrome adiposo-genital de Babinski-Fröhlich*.

Dos síntomas capitales hacen el diagnóstico, ya a primera vista; ellos son la obesidad y la hipotrofia genital. El aumento de grasa y su distribución se hace muy manifiesta en todo el cuerpo, en la cara, en el tronco, en las nalgas y en los muslos. En las regiones en donde normalmente existe tejido adiposo, éste se halla tan aumentado, que llama la atención. el segundo síntoma capital citado, es la hipoplasia genital (F. 1 y 2).

La enfermedad puede desarrollarse en todas las edades, pero la edad mucho

más frecuente, es en la segunda infancia o en la pubertad.

Los síntomas capitales son más escandalosos en los enfermos masculinos. En aquéllos la sobrecarga grasosa de los senos, del monte de venus, del abdomen, caderas y de los muslos, juntamente con la redondez de la cara, dan al hombre un aspecto femenino.

A ello contribuye, además, la hipotrofia genital y la carencia de otros caracteres de pubertad masculina. El pene continúa del mismo aspecto que el de un niño, la bolsa escrotal aparece minúscula y a la palpación los testículos se encuentran diminutos o no se encuentran por hallarse dentro del canal inguinal o por tratarse de una verdadera criptorquidia.

La cara es lampiña y los demás caracteres secundarios de la distribución del vello en el pubis y en las axilas no aparecen.

Casi siempre la mentalidad aparece afecta manteniéndose disminuía con un psiquismo y timbre de la voz infantiles.

La *ginecomastia* es frecuente figura 2. Hirschfeld cita su frecuencia en los hombres homosexuales, en cambio Marañón en su obra *Los Estados intersexuales en la especie humana*, dice no haber compro-

bado la ginecomastia en la serie de homosexuales por él estudiados, y además que en ningún hombre con ginecomastia que él ha examinado, ha observado tendencias homosexuales.

Marañón en su mencionada obra cita las características habituales que a menudo acompañan a los signos somáticos en el hombre homosexual, tales como ciertos gestos, actitudes y ademanes, como los que hemos podido observar en algunos de nuestros ejemplos, fig. 1.

Con referencia a otra sintomatología al parecer no constante L. Barraquer Roviralta estudió una niña, en la cual el síndrome adiposo genital vino al mismo tiempo acompañado de un proceso reumático articular deformante en las manos y pies, figura 3.

Los demás síntomas no tienen un valor constante, como la existencia de la silla turca deformada, la glucosuria, las alteraciones del metabolismo basal, modificación estatural y los trastornos del campo óptico.

La posibilidad de tratarse de un síndrome adiposo genital producido por un tumor hipofisario o de vecindad del tercer ventrículo, comporta la necesidad de estudiar al enfermo en este sentido.

Este síndrome puede verse asociado con síntomas de tumor cerebral, otras más veces los síntomas de compresión no existen y el síndrome aparece adiposo genital puro o con algunos síntomas accesorios citados, tales como la diabetes insípida, hipertrofia estatural y deformidades esqueléticas.

Durante mucho tiempo prevaleció la creencia de que el síndrome adiposo-genital de Babinski-Fröhlich era siempre producido por una disfunción hipofisaria tumoral, ello debido con fundada razón por habersé estudiado varios de estos enfermos

portadores de tumores hipofisarios o yuxtatórcicos. Cushing ha producido experimentalmente en animales intervenidos de hipófisis, un síndrome adiposo-genital.

Posteriormente otros autores Roussy, Camus y Aeschmer, han demostrado que la lesión experimental del tercer ventrículo en el perro acarrea un aumento de grasa y una detención de desarrollo de los órganos genitales en el perro joven, en el cual la hipófisis se había respetado indemne.

Parece cierto que las lesiones del infundíbulo tal vez en el mismo tuber, acarreen distrofismo hipertrófico adiposo. Figura 4.

Por lo tanto, los hechos experimentales han hecho dudar de la precisa localización trófica adiposo-genital, pues mientras un tumor hipofisario se creyó causante del síndrome, por alteración glandular hipofisaria del lóbulo anterior, también por vecindad, se explicaría la compresión de la región propiamente nerviosa infundibular.

Aunque queda dentro cierta obscuridad, podemos hoy deducir de las experimentaciones conocidas, que la alteración nerviosa es la causante del síndrome que estudiamos, la patogenia puede ser tumoral, infectiva, experimental y aun tal vez por deformidad hipofuncional congénita. Babonneix ha publicado un caso de síndrome adiposo-genital con deformidades de la silla turca en un heredo-luético.

El diagnóstico se impone a la simple inspección cuando se trata de un individuo en la adolescencia. En el adulto es menos fácil, menos frecuente y muchas veces, secundario a una lesión destructiva.

En todos los casos se procederá al examen del enfermo desnudo para poder apreciar bien todos los detalles de la adiposidad hipotrofia genital y demás signos

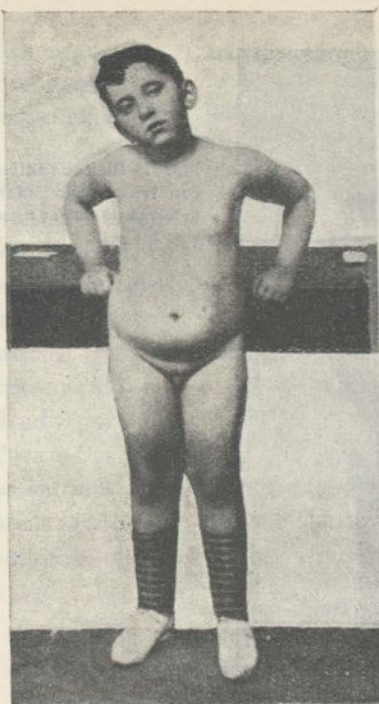


Fig. 1. - Distrofia adiposo-genital en un niño de 11 años. Actitudes y gestos feminoides. Hipoplasia genital. Criptorquidea doble.

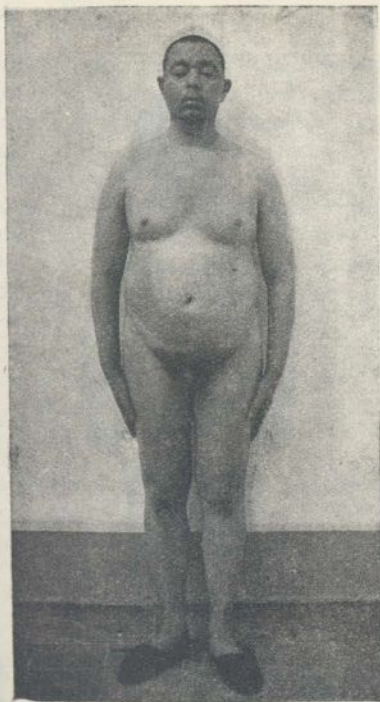


Fig. 2 a

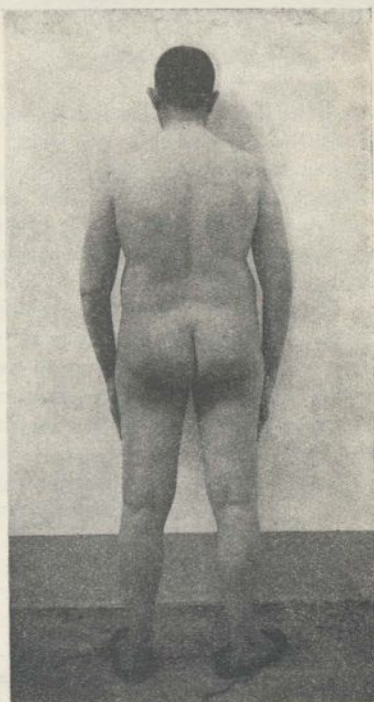

Fig. 2 b

Morfología y distribución adiposa feminoide. - Gineconastia. - Criptorquidea. - Déficit mental.

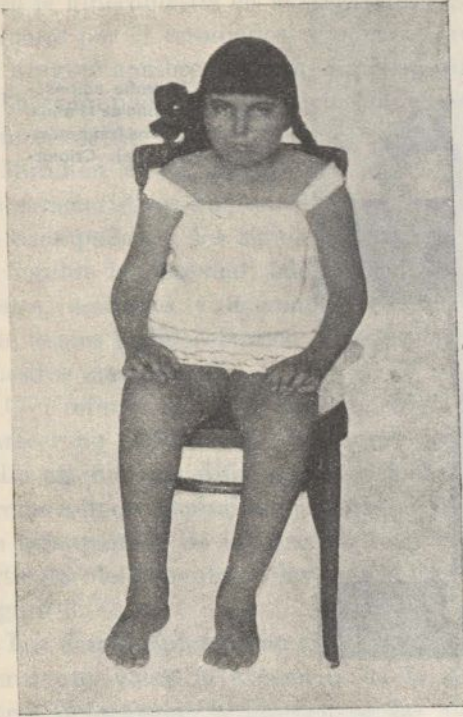

Fig. 3. - Distrofia adiposa
con reumatismo infantil
deformante de las manos
y de los pies.

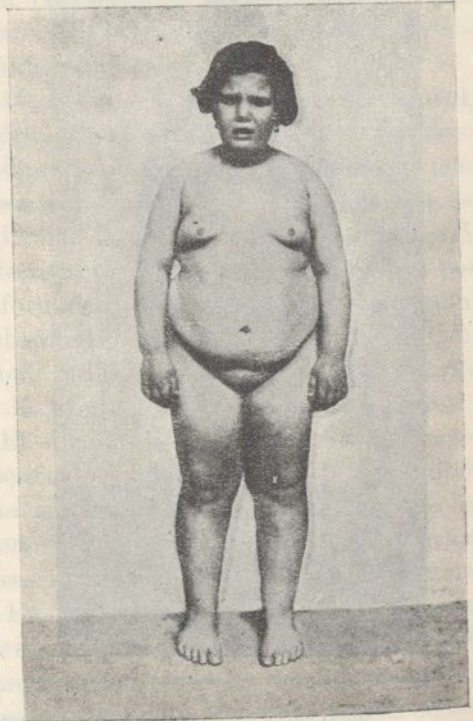


Fig. 4. - Monstruosa
sobrecarga adiposa
generalizada.

accesorios. Este examen clínico se completará con el estudio de signos accesorios, examen neurológico y exploración radiográfica.

El tratamiento será encaminado a la lesión causal hacia la que gracias a la exploración nos hallamos orientados. En los casos tumorales, el tratamiento quirúrgico podrá ser aconsejado. El tratamiento específico para los casos de indicios clínicos o serológicos luéticos. El tratamiento radioterápico deberá ser empleado para todos los casos. L. Cervera, Torras-Carreras y Bosch-Solá tuvieron éxito en un caso en el cual no había ningún síntoma de tumor hipofisario. El tratamiento opoterápico deberá emplearse en todos los casos no tumorales.

BIBLIOGRAFIA

- BABINSKI.—Observación de un caso de un tumor hipofisario con adiposidad, 1900.
 FRÖHLICH.—Distrofia adiposo-genital, 1901.
 LAUNOIS Y CLERET.—Síndrome hipofisario genital, 1910.
 HIRSCHFELD.—Sexual pathologie, 1918.
 MARAÑÓN.—Los estados intersexuales en la especie humana, 1929.
 CERVERA, TORRAS-CARRERAS Y BOSCH.—Roenterapia en la distrofia adiposo-genital, 1933.

RESUM

Describe l'autor el síndrom adipós-genital i els seus símptomes capitals: obesitat i hipotròfia genital. Estudia el síndrom en els dos sexes i la seva etiologia; admet la possibilitat de què a més de les lesions tumorals hipofisàries provoquin el síndrom les lesions infundibulars. Sigui la que es vulgui la patogènia: tumoral, inflammatòria, per deformitat congènita, la causa del síndrom, és sempre una alteració nerviosa. Exposava el diagnòstic diferencial i el tractament: específic en els casos amb indicis clínics o se-

rològics luètics; quirúrgic en els tumorals, i opoteràpic en els demés; indicant el benefici que en algun cas no tumoral s'ha obtingut amb la radioteràpia.

RÉSUMÉ

L'auteur décrit le syndrome adipeux-génital et ses symptômes principaux: obésité et hypotrophie génitale. Il étudie le syndrome chez les deux sexes et son étiologie. Il admet la possibilité qu'en plus des lésions tumorales hypophysaires ce sont aussi les lésions infundibulaires qui provoquent ce syndrome. Quelle qu'elle soit la pathogénie: tumorale, inflammatoire, par déformité congénitale, expérimentale, la cause du syndrome est toujours une altération nerveuse. L'auteur expose le diagnostic différentiel et les traitements; celui-ci doit être spécifique dans les cas avec signes cliniques ou sérologiques de syphilis; chirurgical dans les tumeurs; dans les autres cas il recommande la opothérapie. En outre, indique le bénéfice obtenu par radiothérapie dans un cas non tumoral.

RIASSUNTO

L'autore descrive il sindrome adiposo-genitale ed i suoi sintomi principali: obesità ed ipotrofia genitale. Studia il sindrome nei due sessi e la sua etiologia; ammette la possibilità di aggiugnere alle lesioni tumorale come causa provocatrice del sindrome le lesioni infundibulari. Cualunque sia la Patogeneità, tumorale, infiammatoria, per deformità congenita o sperimentale, la causa del sindrome è sempre un'alterazione nervosa. Espone il diagnostico differenziale ed il trattamento: specifico nei casi con indizi clinici o serologici lueticici; chirurgico nei tumoralì ed opoterapico negli altri. Indica il vantaggio riportato, in qualche caso non tumorale, con la radioterapia.

SUMMARY

The author describes the adiposo-genital syndrom and its principal symptoms: obesity and genital hypotrophy. He comments upon the syndrom in both sexes and its etiology. He admits the possibility that it may be brought about not

only through tumours of the pituitary gland, but also through damages of the infundibulum. Whatever may be the pathogeny: tumoural, inflammatory, through congenital deformity, experimental the cause is always a nervous disorder. The author describes the differential diagnosis and the treatment, which has to be specific in cases of syphilis clinically or serologically demonstrated, surgical in cases of tumour and organoterapeutical in all other cases. The author mentions that good results have been obtained with radiotherapy in a not-tumoural case.

ZUSAMMENFASSUNG

Verfasser beschreibt das Krankheitsbild der *Dystrophia adiposo-genitalis* und seine Hauptsymptome: Fettsucht und Unterentwicklung der

Genitalien. Er beschäftigt sich mit dem Krankheitsbild bei beiden Geschlechtern und mit der Aetiologie der Krankheit; er nimmt an, dass sie ausser durch Hypophysen-Tumore möglicherweise auch durch Schädigungen des Infundibulums verursacht wird. Die Ursache der Krankheit ist immer in einer nervösen Störung zu suchen, gleichgültig, ob sie durch eine Geschwulst, Entzündung, angeborene Missbildung oder experimentell hervorgerufen ist. Er beschäftigt sich mit der Differentialdiagnose und der Therapie, letztere soll spezifisch sein in Fällen von klinisch oder serologisch nachweisbarer Lues; chirurgisch, wenn es sich um einen Tumor handelt und organspezifisch in den übrigen Fällen. Ausserdem weist er auf ein günstiges Resultat hin, welches man bei einem nicht durch Tumor bedingten Fall mit Bestrahlung erreicht hatte.

BIBLIOGRAPHIA

Baron, L. — *Observation de un caso de un tumor pituitaire.* — *Archives de Neurologie*, 1901.
 Lacombe, J. — *Sur un cas de tumeur pituitaire.* — *Revue de Neurologie*, 1902.
 Brouha, J. — *Sur un cas de tumeur pituitaire.* — *Revue de Neurologie*, 1903.
 Lacombe, J. — *Sur un cas de tumeur pituitaire.* — *Revue de Neurologie*, 1904.
 Lacombe, J. — *Sur un cas de tumeur pituitaire.* — *Revue de Neurologie*, 1905.
 Lacombe, J. — *Sur un cas de tumeur pituitaire.* — *Revue de Neurologie*, 1906.
 Lacombe, J. — *Sur un cas de tumeur pituitaire.* — *Revue de Neurologie*, 1907.
 Lacombe, J. — *Sur un cas de tumeur pituitaire.* — *Revue de Neurologie*, 1908.
 Lacombe, J. — *Sur un cas de tumeur pituitaire.* — *Revue de Neurologie*, 1909.
 Lacombe, J. — *Sur un cas de tumeur pituitaire.* — *Revue de Neurologie*, 1910.

1. L'autore descrive il quadro clinico della *Dystrophia adiposo-genitalis* e la sua etiologia, che può essere tumorale, infiammatoria o congenita. Descrive la diagnosi differenziale e il trattamento, che deve essere specifico nei casi di sifilide clinicamente o serologicamente dimostrata, chirurgico nei casi di tumore e organoterapeutico in tutti gli altri casi. Accenna che buoni risultati sono stati ottenuti con la radioterapia in un caso non tumorale.

ZUSAMMENFASSUNG

Verfasser beschreibt das Krankheitsbild der *Dystrophia adiposo-genitalis* und seine Hauptsymptome: Fettsucht und Unterentwicklung der

Genitalien. Er beschäftigt sich mit dem Krankheitsbild bei beiden Geschlechtern und mit der Aetiologie der Krankheit; er nimmt an, dass sie ausser durch Hypophysen-Tumore möglicherweise auch durch Schädigungen des Infundibulums verursacht wird. Die Ursache der Krankheit ist immer in einer nervösen Störung zu suchen, gleichgültig, ob sie durch eine Geschwulst, Entzündung, angeborene Missbildung oder experimentell hervorgerufen ist. Er beschäftigt sich mit der Differentialdiagnose und der Therapie, letztere soll spezifisch sein in Fällen von klinisch oder serologisch nachweisbarer Lues; chirurgisch, wenn es sich um einen Tumor handelt und organspezifisch in den übrigen Fällen. Ausserdem weist er auf ein günstiges Resultat hin, welches man bei einem nicht durch Tumor bedingten Fall mit Bestrahlung erreicht hatte.