

Contribución al estudio de las defensas del epiplón

POR

A. SALDAÑA LARRAINZAR

Para el cirujano la importancia capital del epiplón u omento mayor, depende de ser un órgano protector en las inflamaciones del peritoneo (Rost).

En cuanto una herida abre la cavidad peritoneal, el epiplón acude a ocluir la peligrosa abertura: en los sacos herniarios es frecuente encontrarlo, alrededor de un apéndice inflamado se halla formando un manto protector y en muchas apendicectomías se observa que el apéndice afecto se ha perforado contra el epiplón, que ha logrado aislar el proceso del resto del peritoneo apenas inflamado. También se observan perforaciones de la vejiga urinaria ocluidas por este órgano.

Los trabajos ejecutados por Cornil y Carnot, Morison y Enderlen sólo han comprobado la propiedad del epiplón ya reconocida por las observaciones clínicas, de actuar protectivamente en la cavidad abdominal mediante encapsulamiento.

El hecho de hallarse el epiplón adherido y protegiendo en las zonas afectadas, hizo decir que acudía al sitio de peligro, y se planteó la cuestión de cuáles fueran las fuerzas que allí le dirigían. Hay un primer hecho, probado por Rubin: el epiplón no tiene movimientos propios. Las observaciones clínicas hacen verosímil que el epiplón sólo actúa englobando cuando el punto amenazado está en sus inmediatas vecindades, haciendo observar Rost que en las rupturas vesicales experimentales, sólo en una parte de los casos se encuentra

el orificio vesical obturado por el epiplón. Ignoramos si el epiplón va también a zonas inflamadas que no le son próximas, sino lejanas, y cuales son las fuerzas que le llevan al sitio conveniente.

Según las comunicaciones de Kraske y de Bakes, se deduce que la situación adoptada por el epiplón obedece a factores mecánicos. El primero cita un caso en que la posición de Trendelenburg llevó un omento rico en grasa hacia el diafragma y produjo la muerte del individuo. El segundo menciona el de un equilibrista, que ejecutaba sus ejercicios cabeza abajo, apoyado sobre las manos, y en el cual el omento se había colocado por delante del estómago y del hígado y al inflamarse daba la sensación de un tumor.

La opinión de Schiefferdecker de que primero se forma un filamento de fibrina que al retraerse atrae el epiplón, no debe tomarse al pie de la letra. Sin embargo, que el exudado formado entre el foco inflamatorio y el epiplón, al coagularse fija a éste último, no es idea para menospreciada. Los demás movimientos del gran epiplón, los ocasiona el peristaltismo intestinal. No debe olvidarse que el gran epiplón tiene mucha extensión y que no está lejano de los focos frecuentes de inflamaciones como son: la vesícula biliar, apéndice, trompas, etc. El hecho, pues, de encontrarlo siempre adherido a estos órganos enfermos, no debe admirarnos demasiado.

El omento mayor tiene muy acentuada la propiedad de adherirse a toda herida de la serosa, o zona inflamada de la misma, e incluso en transplantaciones libres conserva esta propiedad. La cirugía práctica se aprovecha de ella: recubriendo con epiplón suturas intestinales inseguras, haciendo lo propio después de operaciones en las vías biliares, o empleando el epiplón como agente taponante en heridas de hígado, cuya hemorragia no se logra cohibir por otro método.

El hecho de adherirse y aislar, de actuar pasivamente como valla, no es el único en la actuación del epiplón; al mismo tiempo desarrolla actividades vitales importantísimas en la defensa.

Roger fué el primero en investigar experimentalmente hasta qué punto constituye el omento mayor una defensa contra la infección. Empezaba por extirpar el omento a conejos y cobayos, y al cabo de algún tiempo les inyectaba cultivos de estafilococos en la cavidad abdominal. Los animales morían al cabo de dos o tres días, mientras que animales testigos soportaban sin alteración las mismas cantidades. Los experimentos demostraron, pues, que el omento mayor constituye una protección importante contra la infección peritoneal: no nos dicen nada, sin embargo, con respecto al mecanismo.

El poder de reabsorción del epiplón es un hecho de gran im-

portancia. Si se sacrifica un animal quince minutos después de una inyección de carmín, tinta china o bacterias en la cavidad abdominal (Gundermann), se encuentra el diafragma, especialmente el centro tendíneo, intensamente teñido, mientras que el omento no ha absorbido aún nada de colorante. Cuando el animal se sacrifica más tarde, por ejemplo al cabo de 24 horas, se observa el hecho contrario, el diafragma contiene entonces poca materia colorante, mientras que el omento mayor está teñido intensamente. La absorción del epiplón tiene lugar por dos mecanismos diferentes: uno es la absorción directa por sus vasos linfáticos y para ello la substancia que ha de ser absorbida debe hallarse en contacto con él; otro es el que tiene lugar por la emigración de elementos celulares (macrófagos) que salen del epiplón y vuelven a ingresar en él con su presa.

Los nódulos linfáticos del gran omento crecen considerablemente y se multiplican con la reabsorción de bacterias. En inflamaciones crónicas, como por ejemplo después de inyectar experimentalmente bacilos tuberculosos en conejos o cobayos, se encuentra el gran epiplón, al cabo de 24-48 horas, hinchado, enrojecido y arrollado, mientras que por otra parte la serosa permanece lisa y brillante. Como Seifert pudo mostrar, las células del epiplón aumentan intensamente en cuanto se inyectan en la cavidad abdominal partículas extrañas como tinta china o incluso bacilos tuberculosos, de modo que el epiplón varía su carácter histológico.

No solamente es capaz el epiplón de reabsorber bacterias y partículas colorantes, sino incluso porciones completas de órganos. Pironne ligó, en conejos, los vasos esplénicos y observó como el omento se colocaba rodeando el bazo, absorbiéndolo por completo en término de tres semanas. Rost pudo observar lo mismo en el tejido pancreático. Si se colocan trozos de páncreas en la cavidad libre del peritoneo, mueren los animales objeto de esta experimentación, de necrosis grasosa aguda, lo que no pasa cuando la porción de páncreas se recubre de epiplón; en estos casos la forma externa de la porción de páncreas permanece invariable aún al cabo de semanas; sin embargo, el tejido específico ha sido destruido completamente y substituído por leucocitos. En un caso de ruptura hepática encontró Suzucki en los linfáticos dilatados del gran omento, células hepáticas y epitelio de los conductos biliares.

Para el conducto gastro-intestinal, es también el gran omento un órgano linfático importante. Koch introdujo, previa laparotomía, bacilos tuberculosos del tipo bovino en el intestino del conejo y encontró al cabo de algunas semanas el gran omento saturado de tubérculos, mientras que la mucosa intestinal aparecía intacta. Tal vez

por el mismo camino llegaron al omento los estafilococos que Dudgeon y Roos han encontrado a menudo en cobayos completamente sanos.

Pirone incluso creyó poder probar que el epiplón suple al bazo. En los animales normales, después de la inyección de taurocolato sódico, tiene lugar una intensa reacción fagocitaria en el bazo, mientras que en los animales esplenectomizados puede comprobarse intensa hiperplasia de los folículos linfáticos del omento.

No está todavía aclarado en qué proporción toma parte el epiplón en la formación de anticuerpos.

Es, pues, el epiplón un órgano que además de constituir una barrera mecánica, lucha activamente contra la infección, y que, según las experiencias de Wereschtschinsky (Congreso ruso de Cirugía, 1922), no sólo ocasiona adherencias entre él y los órganos, sino que contribuye a las adherencias de órganos distantes del omento, merced a dejar éste fibroblastos libres que ganan la cavidad peritoneal, constituyen tejido conjuntivo fino y son el primer material citológico por el cual se producen adherencias intraabdominales.

No paran aquí las buenas cualidades del omento. Este, adhiriéndose por ejemplo a una porción de intestino con nutrición deficiente, puede suplir la mala irrigación y sostener a los tejidos en su nutrición normal, cualidad preciosa aprovechable en cirugía abdominal, ya que si recubrimos con epiplón una sutura intestinal insegura, no sólo obrará de valla, sino de caudal nutritivo a aquellos bordes o extremos intestinales, tal vez en algún punto defectuosamente irrigados. A este respecto son de veras sorprendentes los experimentos de Benker, Lanz y Rosenstein para disminuir los peligros de gangrena intestinal, después de la sección del mesenterio, envolviendo el intestino en epiplón.

Lanz, experimentando en animales, desprendió el mesenterio cerca de su inserción intestinal, primero en unos 5 cm. de longitud, y recubrió el intestino que presentaba todas las señales de un trastorno de nutrición, con epiplón. Esta operación la repitió en el mismo animal varias veces, de modo que en definitiva llegó a aislar 50 cm. de intestino delgado de su mesenterio, porción de intestino que siguió viviendo por estar recubierto de epiplón.

En el hombre puede suceder lo mismo, como lo atestiguan los casos de Lanz y Rosenstein; otros operadores, como V. Haberer, fueron menos afortunados en esta intervención. La diferencia entre los resultados experimentales y los operatorios estriba en que Lanz aislaba paulatinamente el intestino de su mesenterio, lo que resulta mucho mejor tolerado por el intestino delgado; a pesar de

esta propiedad del epiplón, no es aconsejable arriesgar demasiado, confiando en ella, y así en caso de tener, por ejemplo, que ligar la cólica media, es preciso reseca la porción intestinal correspondiente trastornada en su nutrición.

Con estas múltiples propiedades del epiplón útiles para nuestra terapéutica quirúrgica, es comprensible que no haya tenido eco la proposición de Carlson de extirpar el omento en casos de peritonitis para poder así drenar mejor la cavidad abdominal.

Conocidas, pues, estas cualidades defensivas y aislantes del epiplón capaces de limitar y vencer una infección, me planteé el problema de la rapidez con que podría el epiplón solo contrarrestar una perforación intestinal, y al objeto dispuse una serie de intervenciones en perros, en los que llevé a cabo también injertos de epiplón libre para cubrir superficies desprovistas de serosa.

Comencé las intervenciones en los perros anestesiándoles, con éter, pero dada la facilidad con que estos animales sucumben (se murió, por esta causa, el tercer perro de la serie), seguí el procedimiento usado por el doctor Bellido, anestesiando los restantes mediante inyección intraabdominal de una solución de cloral-morfina; con ella se obtiene perfecta anestesia, quietud absoluta del animal y resulta perfectamente tolerada. Debe hacerse con una aguja bastante gruesa para evitar que se rompa por las contracciones de los músculos abdominales del animal, intensas muchas veces al sentir el pinchazo.

En siete perros (números 5, 6, 8, 9, 10, 11 y 12) produje con el termo perforaciones intestinales que recubría inmediatamente de epiplón. Es sabido que cuando el intestino se perfora en un sitio en que de antemano había una adherencia epiploica ésta persiste ocluyendo el orificio y evita la peritonitis. Era interesante averiguar si esta acción salvadora del omento podía tener lugar en el caso en que no hubiera de antemano adherencia epiploica, sino que la perforación del intestino y la adherencia del epiplón al punto perforado fueran simultáneas. Hacer primero una perforación y luego recubrir-la de epiplón tenía el inconveniente de la posible infección entre uno y otro tiempo, y para lograr la simultaneidad me valí de la técnica siguiente.

Hecha la laparotomía con todos los requisitos de asepsia, exteriorizaba el asa intestinal a perforar y el epiplón. Colocada transversalmente el asa, adosaba a ella el epiplón y suturaba un pliegue transversal del mismo al borde libre intestinal, cosiendo en sentido axial con respecto al intestino y practicando una sutura continua a lo Lembert. De los extremos de esta sutura longitudinal del epi-

plón al intestino, hacía arrancar otros dos trazos de sutura, también epiplo-intestinales y a lo Lembert, pero formando ángulo recto con la primera, es decir, en dirección transversal con respecto al eje intestinal, de modo que constituían estas suturas tres lados de un cuadrilátero; quedaba, pues, hecho un nido o bolsillo de epiplón adosado al intestino. Para perforar el intestino levantaba con un separador estrecho el borde libre de este bolsillo, con el fin de dejar al descubierto la superficie de intestino recubierta por él, y en ella practicaba con el termo la perforación; se retiraba simultáneamente el termo y el separador y entonces el epiplón tapaba inmediatamente el agujero, practicando en seguida otra sutura epiplo-intestinal continua a lo Lembert, cerrando el borde del bolsillo, es decir, completando el lado que faltaba del cuadrilátero. Así resultaba ocluída la perforación exclusivamente por epiplón normal, que no había, pues, tenido tiempo de hiperplasiarse, aumentar de volumen, etc., y constituía la única separación entre el contenido séptico del intestino y la cavidad libre del peritoneo. La exacta coaptación la procuraba la sutura continua de Lembert.

La perforación hecha con el termo venía a tener unos tres milímetros de diámetro aproximadamente.

En uno de los casos practiqué dos perforaciones en dos asas distintas. Comencé por llevar a cabo en una asa la técnica descrita, y una vez terminada, separé de un corte el epiplón suturado del resto del epiplón pediculado, quedando, pues, una transplantación libre de epiplón. Repetí la sutura y perforación en otra asa intestinal, pero dejando esta vez el epiplón pediculado. Creyendo ciertamente de antemano que el transplantado libre no sería eficaz protección, deseaba ver la manera de comportarse uno y otro. El animal murió de peritonitis aguda y la autopsia demostró el esfacelo del colgajo libre habiendo sido la perforación cubierta por él la causa de la peritonitis, mientras que la perforación tapada con epiplón pediculado permanecía ocluída, estando éste muy congestionado y engrosado, pero protegiendo eficazmente.

En los perros restantes practiqué sólo la perforación en un asa, y los resultados fueron distintos: en tres prendió el epiplón y fué eficaz su protección, no teniendo lugar la peritonitis; dos de estos perros fueron sacrificados: uno a los 23 días y otro a los tres meses y medio, otro murió al día siguiente ignoro de qué, pero desde luego no de peritonitis, pues presentaba en la autopsia la cavidad abdominal normal por completo y la transplantación del epiplón estaba bien adherida y protegía eficazmente (figura I).

A parte del caso ya mencionado de perforación doble, murieron

otros tres perros de peritonitis por haber fallado la oclusión del epiplón y los tres por mecanismos diferentes. En el caso núm. 8 la sutura a lo Lembert del epiplón con la serosa intestinal fué hecha con seda fina y se soltó en un punto por el cual se produjo la infección del peritoneo; en los demás casos empleé catgut fino sin que fallara con él ninguna sutura. En esto no coinciden mis observaciones con la de Mann, que en experiencias parecidas dice haberse acreditado como el mejor material de sutura para las transplantaciones del epiplón la seda fina.

En el caso núm. 9 la sutura fué eficaz, pero el epiplón en su porción correspondiente sobre la perforación estaba desprovisto de tejido adiposo y reducido simplemente a sus dos hojas serosas, perforándose por aquí y dando lugar a la peritonitis. En vista de ello decidí recubrir la perforación en los casos sucesivos con epiplón doblado y en el perro núm. 11 doblé el epiplón en sentido longitudinal y luego en el transversal, del mismo modo que se pliega una servilleta en cuatro dobleces; y así en cuádruple espesor lo apliqué sobre la perforación, siguiendo la técnica ya descrita. El animal murió de peritonitis y fué la causa, comprobada en la autopsia, la existencia de infartos hemorrágicos ocasionados por las dificultades circulatorias, debidas a los muchos dobleces del epiplón. Estos infartos eran extensísimos y como tejido muerto no defendían, dando paso a la infección y lugar a la peritonitis.

En los casos restantes en que la oclusión fué eficaz me limité a doblar el epiplón longitudinalmente, evitando pliegues transversales y procurando siempre que sobre la perforación correspondieran porciones grasosas de omento.

En la figura II aparece la pieza con la cicatriz que era apenas perceptible.

Las piezas de los perros que resistieron bien la operación fueron obtenidas una a los 23 días y la otra a los tres meses y medio; en ambas el epiplón fuertemente adherido se continuaba casi sin interrupción con la cubierta serosa del intestino. Por el lado de la mucosa aparecía el punto de la perforación como una depresión ligera perfectamente cicatrizada.

La depresión es ligerísima y sólo apreciable después de bien lavada y tensa la mucosa. En la otra pieza (figura III) la depresión de la cicatriz es más apreciable, por encima aparece una ulceración de la mucosa independiente de la perforación. La zona cicatrizada era resistente y de solidez, ofreciendo todas las condiciones de seguridad.

Transplantaciones de epiplón libre sobre superficies denudadas

de serosa fueron practicadas en los perros 4 y 7 de la serie, en este último se reseco en el intestino un cuadrilátero de serosa de varios milímetros de lado, dejando completamente al descubierto la capa muscular, a la que se aplicó el injerto de epiplón libre. El resultado puede verse en la figura IV. El epiplón prendió bien, recubriendo por completo la superficie denudada. Lo mismo resultó en el caso 4, en el que la superficie denudada de serosa, y en mucha mayor extensión, fué en la cara anterior del estómago. El injerto prendió perfectamente, como puede verse en la fig. V. Es de observar que lo mismo en estos dos casos que en el núm. 2 de la serie en el cual se hizo transplatación de epiplón sobre una superficie de serosa intestinal cauterizada con ácido sulfúrico, prendiendo éste bien, había adherencias del epiplón libre con la zona del injerto. La fotografía IV está hecha después de seccionada la adherencia, lo mismo que la fotografía V, pero en la VI puede verse la adherencia del epiplón libre antes de ser seccionada de la zona del injerto. Así, pues, en todos estos casos de transplatación libre de epiplón, el injerto recubrió la porción denudada, pero además acudió a adherirse el epiplón pediculado, de manera que por lo menos en estos casos no se obtuvo del injerto libre la ventaja de que el gran epiplón no contrajera adherencias.

Para el injerto, en cambio, ofrecía mejores condiciones de vitalidad el epiplón pediculado. De estos hechos pueden resultar, a mi entender, algunas deducciones prácticas.

Por lo que respecta a las perforaciones del conducto digestivo, queda demostrado que el epiplón solo, con su tejido adiposo y sus defensas naturales es capaz de evitar las consecuencias fatales de las mismas; sin embargo, ya se ha visto por cuantos mecanismos puede fracasar esta defensa y cómo es condición precisa la exacta coaptación del omento evitando todo resquicio; sería, pues, por demás imprudente confiarse sólo al epiplón. Las perforaciones gástricas o intestinales han de ser desde luego suturadas, pero sobre estas suturas sí que puede obrar favorablemente el recubrirlas de epiplón, pues al poco tiempo las adherencias son eficaces y en caso de fracasar la sutura del estómago o del intestino habría otra valla defensora; además, el beneficioso influjo nutritivo ejercido por el epiplón, comprobado por los estudios de Lanz, antes mencionados, hace que la sutura de las paredes digestivas prenda mejor por la buena nutrición que el omento proporciona.

En cuanto a las transplataciones libres de epiplón, las considero de poca aplicación práctica. Únicamente para recubrir grandes superficies desprovistas de peritoneo parietal, cosa rarísima, podría em-

plearse como material de injerto; para superficies pequeñas no es práctico; ya hemos visto cómo también se adhiere a ellas el epiplón pediculado, siendo por lo tanto más conveniente apelar desde luego a este epiplón.

De ningún modo debe emplearse injerto de epiplón libre como protección en una zona o sutura amenazada de abrirse. El injerto libre necesita cierto tiempo para aprovecharse de la nutrición que el nuevo lecho le proporciona; durante él, está viviendo de sus propias reservas vitales y cuando el injerto libre empieza a nutrirse del lecho en que se ha implantado, está en un estado de hiponutrición, tardando también algún tiempo más en lograr la nutrición normal; si durante todos estos trámites tiene lugar la perforación de la zona a proteger, el injerto no tendrá aún eficacia; por lo mismo es de aconsejar siempre para esto el trasplante de epiplón pediculado, porque así está el injerto vivo y eficaz desde el primer momento, es todo el epiplón con todas sus defensas el que acude y ya queda comprobado que desde el primer instante es eficaz.

Podemos, pues, sentar las siguientes conclusiones:

1.º El epiplón normal, en sus zonas provistas de tejido adiposo, es capaz, sin alteración previa, de ocluir eficazmente una perforación intestinal.

2.º Para que la oclusión sea eficaz, la coaptación ha de ser perfecta, a fin de que entre inmediatamente en coalición la serosa epiplóica con la intestinal.

3.º El epiplón libre es incapaz de esta acción, necesitando para coaptarse y prender cierto tiempo.

4.º El epiplón libre es fácilmente injertable prendiendo bien en los defectos de serosa abdominal.

5.º En toda sutura abdominal de serosa con serosa ha de procurarse la más exacta coaptación, pues con mucha facilidad se establecen adherencias con el epiplón libre.

6.º Estas cualidades del epiplón serán una defensa preciosa cuando recubramos con él una zona amenazada de dehiscencia. Nos referimos al epiplón normal pediculado.

7.º Las transplantaciones de epiplón libre tienen rarísimas aplicaciones en cirugía.




Figura 1

Perforación intestinal recubierta de epiplón al ser producida. La fotografía muestra el intestino por su cara mucosa. Oclusión eficaz. Pieza obtenida 24 horas después de la intervención.

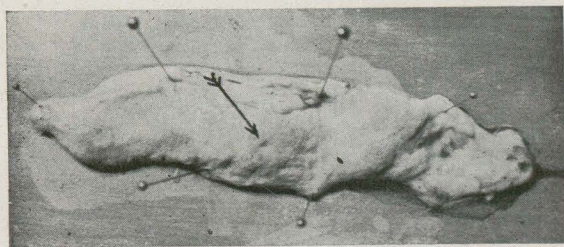


Figura 2

Cicatriz de una perforación recubierta operatoriamente por el epiplón en el mismo momento de ser producida. Pieza obtenida 23 días después de la intervención. La fotografía reproduce la superficie mucosa del intestino.

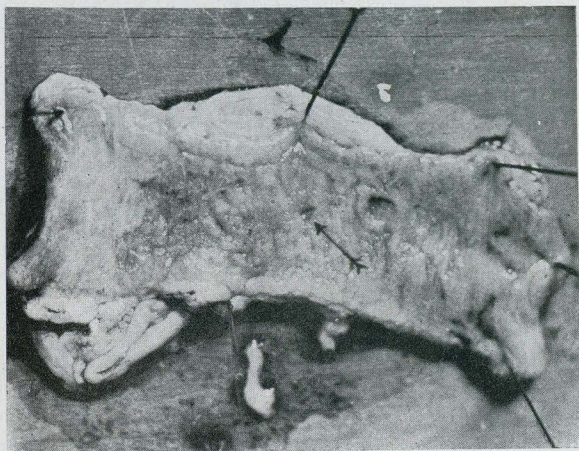


Figura 3

Cicatriz de una perforación intestinal, recubierta operatoriamente por epiplón en el mismo momento de ser producida. Pieza obtenida tres meses y medio después de la intervención. La fotografía reproduce la superficie mucosa del intestino.

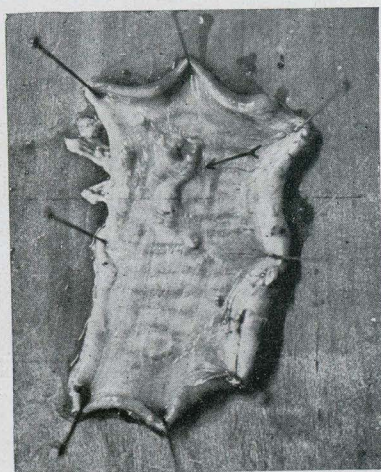


Figura 4

Pequeño injerto de epiplón libre en la superficie serosa del intestino, en una zona previamente desprovista de esta membrana. La fotografía reproduce la superficie serosa del intestino.

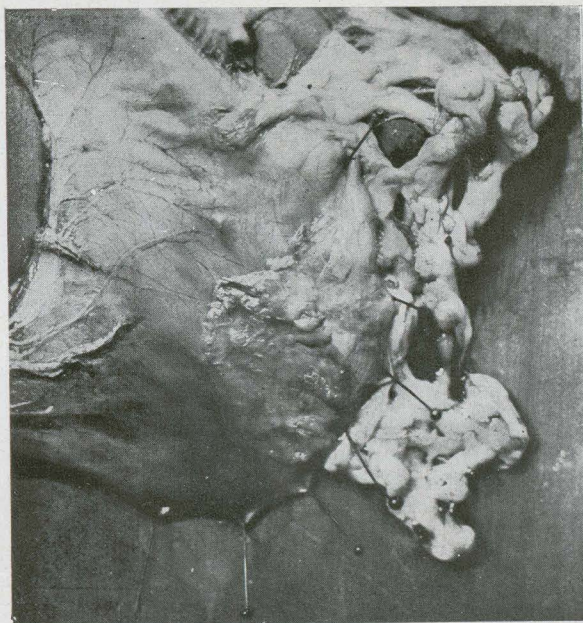


Figura 5

El injerto de epiplón libre en la cara anterior del estómago una vez seccionada la adherencia contraída por el epiplón normal.

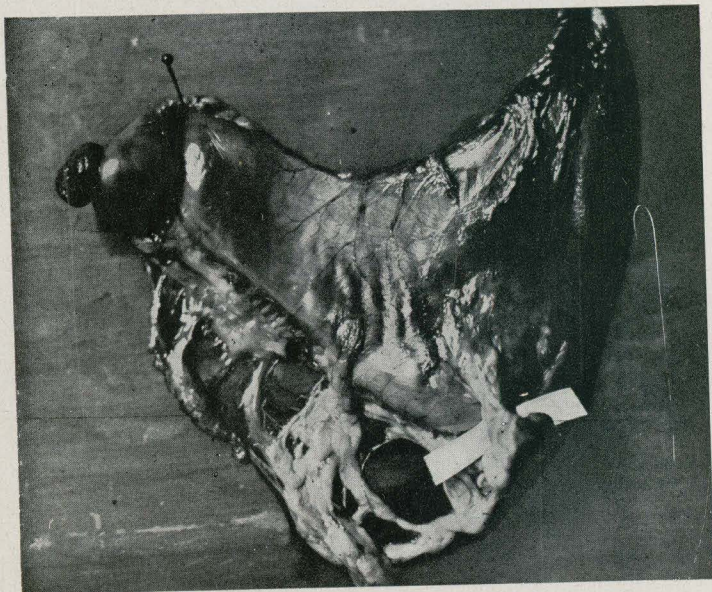


Figura 6

Injerto de epiplón libre en la cara anterior del estómago, en zona previamente denudada de serosa. El epiplón normal ha contraído una adherencia con la zona del injerto.

BIBLIOGRAFIA

- LIPPENS, ADREN: *La physiologie normale et pathologique du péritoine*. Presse méd. 21, 1913.
- HOFMANN, ARTHUR: *Zur Frage der freien Transplantation des Peritoneus*. Zentralblat f. Chir. núm. 40, 1913.
- ADAMS, JOSEPH E.: *Hunterian lecture on peritoneal adhesions (an experimental study)*. Lancet, 184, 1913.
- HOFMANN, A.: *Zur Frage der freien Transplantation des Peritoneum. Erwiderung auf die Bemerkung des Herrn Dr. Friedmann*. Zentralbl. f. Chir., núm. 40, 1913.
- STUZER, M. J.: *Zur Frage der Funktion des Grossen Netzes im Kampf mit der intraperitonealen Infektion*. Diss. St. Petersburg, 1913.
- ORLOVIUS: *Die moderne peritoneale Wundbehandlung*. Prakt. Ergeb. d. Geburtsh. u. Gynaekol., 1913.
- COFFEY, R. C.: *Abdominal adhesions*. Journal of the Americ. med. Assic., núm. 22, 1913.
- BEHAN, R. J.: *Interperitoneal adhesions, their origin and prevention*. Americ. journ. of the med. sciences., núm. 3, 1920.
- FUCHS, H.: *Freie Koerpereigene Bauchfellueberpflanzung*. Zentralbl. f. Gynaekol., núm. 18, 1921.
- SEIFERT, E.: *Zur Biologie des menschlichen grossen Netzes*. Arch. f. klin. Chirurg. C. 3, 1921.
- ROST, FRANZ: *Pathologische Physiologie des Chirurgen*. Vogel. Leipzig, 1921.
- WEIL, S.: *Die akute freie Peritonitis*. Ergebnisse d. Chir. u. Orthop. Tomo II, 1911.
- LINDIG, PAUL: *Ueber die Entstehung, Bedeutung und Behandlung von Adhaesionen in Beckenbauchraum*. Klin. Wochenschr., núm. 9, 1922.
- MANN, F. C.: *The transplantation of fat in the peritoneal cavity*. Surg. clin. of North America, 1921.
- WILIAMSON, CARL S. AND FRANK C. MANN: *Postoperative peritoneal adhesions. An experimental study*. Surg., gynecol. a. obstetr., núm. 5, 1922.
- KUBOTA, TAKASHI: *Experimental studies on the prevention of peritoneal adhesions*. Japan med. world., núm. 8, 1922.
- MIYAKE, H.: *Vorlaufige Mitteilung ueber ein neues Mittel "Koktol" zu Verhütung der peritonealen bzw. serösen Verwachsungen*. Zentralbl. f. Chir. med. Wochenschr. Año 72, núms. 36-37, 1922.
- LUCCARELLI, VICENZO E GIULLO CALVI: *Sul mezzi atti a prevenire la formazione delle aderenze peritoneali e cura di quest. Nota sperimentale*. Morgagni. p. I, núm. 1, 1923.
- POTNAM, TRACY JACKSON: *The living peritoneum as a dializing membrane*. Americ. journ. of physiol., t. 63, núm. 3, 1923.
- WERESCHTSCHINSKY, A. O.: *Ueber die Histogenese der intraabdomine-*

llen Verwachsungen. Verhand. d. XV. Kongr. russ. Chirurg. in St. Petersburg. Sept. 1922.

NILSON, GUNNARS *Intraabdominelle Einkapselung des durch Selbstdrehung segmentierten grossen Netzes.* Acta med. scand., t. 59, 1923.

DEAVER, JOHN B.: *Intraabdominal adhesions.* Surg., gynecol. a. obstetr., t. 37, núm. 4, 1923.

VOGEL, CARL: *Ueber Bauchfellverwachsungen.* Ergeb. d. Chir. u. Orthop. t. 16, 1923.

Publicado en REVISTA MÉDICA DE
BARCELONA, tomo III, 1925, pág. 334.