

## ACCIDENTES CAUSADOS POR LA ORUGA *LONOMIA OBLIQUA* (WALKER, 1855) UN PROBLEMA EMERGENTE

MATÍAS N. SÁNCHEZ<sup>1, 2</sup>, MARIANA A. MIGNONE CHAGAS<sup>3</sup>, SERGIO A. CASERTANO<sup>1</sup>,  
LUIS E. CAVAGNARO<sup>3</sup>, MARÍA E. PEICHOTO<sup>1, 2</sup>

<sup>1</sup>Instituto Nacional de Medicina Tropical (INMeT), <sup>2</sup>Consejo Nacional de Investigaciones Científicas y Técnicas (CONICET), <sup>3</sup>Hospital SAMIC Marta T. Schwarz, Puerto Iguazú, Misiones, Argentina

**Resumen** *Lonomia obliqua* (Walker, 1855) es una mariposa nocturna de la familia *Saturniidae*, ampliamente distribuida en selvas tropicales de Sudamérica. Su larva (oruga) se caracteriza por poseer espículas ramificadas puntiagudas a lo largo de su cuerpo, que contienen una mezcla compleja de moléculas tóxicas en su interior. Cuando las espículas contactan con la piel de las personas, las toxinas ingresan pasivamente a través de la lesión, generando un envenenamiento caracterizado por manifestaciones no solo locales sino también sistémicas (fundamentalmente manifestaciones hemorrágicas). Debido al elevado número de casos que se produjeron en Brasil en las últimas décadas, el Instituto Butantan ha producido un antiveneno capaz de neutralizar los efectos deletéreos de los accidentes por contacto con *L. obliqua*. En Argentina, los accidentes por *Lonomia* son poco frecuentes y se limitan a la provincia de Misiones. Teniendo en cuenta que a la fecha no hay en la literatura descripciones de casos clínicos ocurridos en el país con tratamiento específico (antiveneno), el propósito del presente trabajo es comunicar seis casos de accidentes por contacto con orugas *Lonomia* que fueron atendidos en el Hospital SAMIC de Puerto Iguazú (Misiones, Argentina) durante el año 2014, y que fueron tratados con el suero antilonómico producido en Brasil. Se destaca la evolución rápida y favorable de todos los pacientes, por lo que se recomienda el uso de este antiveneno para tratar los casos de erucismo por *Lonomia* en la Argentina.

**Palabras clave:** erucismo, *Lonomia*, Puerto Iguazú, antiveneno

**Abstract** *Accidents with caterpillar Lonomia obliqua (Walker, 1855). An emerging problem.* *Lonomia obliqua* (Walker, 1855) is a moth from the family *Saturniidae*, widely distributed in tropical rainforests of South America. In its larval stage (caterpillar) it is characterized by bristles that cover the animal's body. These structures are hard and branched spiny evaginations of the cuticle, underneath which a complex mixture of toxic molecules is stored. When spicules are brought into contact with the skin of people, toxins enter passively through the injury, causing not only local but also systemic poisoning (primarily hemorrhagic manifestations). When the whole animal is accidentally crushed, the insect's chitinous bristles are broken and the venomous secretions penetrate the human skin, reaching the blood circulation. Due to the numerous registered cases of erucism in Southern Brazil, the Butantan Institute has produced an antivenom able to neutralize the deleterious effects produced by contact with *L. obliqua* caterpillar bristles. In Argentina, these kinds of accidents are rare and restricted to the province of Misiones. Taking into account that to date there is no report in this country about clinical cases submitted to a specific treatment (antivenom), our aim is to communicate here six cases of *Lonomia* caterpillar-induced bleeding syndrome that were treated in the Hospital SAMIC of Puerto Iguazú (Misiones, Argentina) during 2014 with the antilonomic serum produced in Brazil. It is worthy to note that all patients evolved favorably within the first few hours, and for this reason, the use of this antivenom is recommended to treat the cases of *Lonomia* erucism in Argentina.

**Key words:** erucism, *Lonomia*, Puerto Iguazú, antivenom

*Lonomia obliqua* (Walker, 1855) es una mariposa nocturna de la familia *Saturniidae*, ampliamente distribuida en selvas tropicales de Sudamérica<sup>1</sup>, y que en Argentina se restringe a la provincia de Misiones<sup>2</sup>. Su larva (oruga)

presenta una tonalidad marrón-verdosa y posee en su dorso un patrón cromático característico en forma de U de color claro (Fig. 1), que le permite mimetizarse perfectamente con el entorno vegetal donde se encuentra<sup>3</sup>. Se caracterizan por poseer espículas ramificadas puntiagudas a lo largo de su cuerpo (Fig. 1), que contienen una mezcla compleja de moléculas tóxicas en su interior ("espinas urticantes"). Cuando una oruga se pone en contacto con la piel de las personas, las espículas de su

Recibido: 8-VI-2015

Aceptado: 10-VIII-2015

**Dirección postal:** Dra. Ma. Elisa Peichoto, Instituto Nacional de Medicina Tropical (INMeT), Neuquén y Jujuy s/n, 3370 Puerto Iguazú, Misiones, Argentina

e-mail: mepeichoto@yahoo.com.ar, mepeichoto@conicet.gov.ar



Fig. 1.— Larva de *Lonomia obliqua* en estadio 6. Nótese en la foto superior (gentileza de Ariel López) los colores y el patrón cromático de la oruga que le permiten mimetizarse con el entorno en el que se encuentra. En las fotos de la porción inferior se observan en detalle las cerdas en forma de ramificaciones conspicuas cuyo interior contiene el veneno.

cuerpo se quiebran y las toxinas de su interior ingresan pasivamente a través de la lesión, generando dolor local intenso tipo quemante, junto con eritema y prurito. De ahí que comúnmente se conozcan a estas orugas como “taturanas” (del guaraní “semejante a fuego”)<sup>3</sup>. Una vez dentro del organismo, las toxinas de *L. obliqua*, además de los efectos netamente inflamatorios, activan factores de coagulación y de fibrinólisis, desencadenando un desequilibrio hemostático que se traduce en hemorragias que suelen aparecer entre las 8 y 72 horas de producido el accidente. Éstas incluyen equimosis en el sitio de contacto, hemorragia gingival, epistaxis, hematuria, hemorragia digestiva y en casos graves hemorragia en órganos vitales<sup>3-5</sup>. Los exámenes de laboratorio muestran una gama de alteraciones, siendo común encontrar la prolongación de los tiempos de protrombina (TP), de trombina (TT), y de tromboplastina parcial activada (KPTT), entre otras<sup>6</sup>.

Debido al aumento del número de casos fatales que se produjeron en Brasil en las últimas décadas, el Instituto Butantan ha producido un antiveneno capaz de neutralizar los efectos deletéreos de los accidentes por contacto con *L. obliqua*<sup>7</sup>. En Argentina, estos accidentes se limitan a la provincia de Misiones<sup>8,9</sup>, y hasta el momento, el registro de los casos ha sido irregular, tomándose como fuente general artículos periodísticos y reportes informales, o reportes formales sin contar con la identificación del agente etiológico. Es por esto que el conocimiento sobre estos accidentes y su extensión hasta inicios de 2014 resulta insuficiente.

El propósito del presente trabajo es comunicar seis casos de accidentes por contacto con orugas “taturanas” que fueron atendidos en el Hospital SAMIC de Puerto Iguazú (Misiones, Argentina) durante el año de 2014, y que fueron tratados con el antiveneno específico producido en Brasil. Se trata de pacientes provenientes de diferentes localidades de Misiones, en relación con ambientes rurales y suburbanos de la Sierra Central de Misiones (Fig. 2), en general con continuidad paisajística

La Figura 1 puede apreciarse en color en [www.medicinabuenaosaires.com](http://www.medicinabuenaosaires.com)

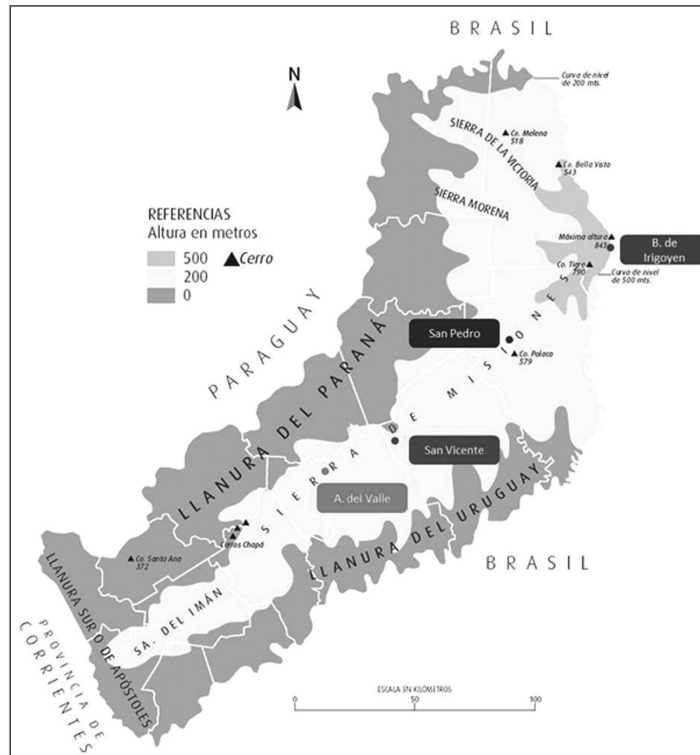


Fig. 2.— Mapa físico de Misiones donde puede apreciarse la característica paisajística de los lugares donde ocurrieron los accidentes. Modificado de <http://barrio-l.blogspot.com.ar/2011/08/392-el-relieve-misionero.html>.

con las áreas brasileñas cercanas en donde se han verificado numerosos accidentes con *L. obliqua* desde fines de la década del 80<sup>10</sup>.

### Caso clínico 1

Hombre de 46 años oriundo de la localidad de Bernardo de Irigoyen que arribó al centro asistencial en enero de 2014, luego de 72 horas de ocurrido el accidente, manifestando malestar general y sensación de neuralgia en uno de sus brazos. Se mostraba lúcido y con algunos signos hemorrágicos como equimosis y hematomas en miembro inferior izquierdo; temperatura corporal normal, tensión arterial de 160/100 mmHg y frecuencia cardíaca de 90 latidos/min. Los valores de laboratorio fueron: hemáties 3 900 000/mm<sup>3</sup>; leucocitos 14 500 mm<sup>3</sup>; plaquetas 90 000/mm<sup>3</sup>; hematocrito 36%; hemoglobina 11 g/dl; actividad protrombina (AP) 60%; creatinina: 15 mg/l. El examen microscópico del sedimento urinario reveló la presencia de abundantes hemáties (hematuria). En la 9ª Regional de Saúde de Foz do Iguaçu (Brasil) se identificaron como larvas de *L. obliqua* a los ejemplares del animal causante que fueron traídos por el paciente al momento de la consulta, por lo que se arribó al diagnóstico de erucismo por *Lonomia*. El paciente recibió el tratamiento específico con el antiveneno junto a medidas de soporte (tratamiento coadyuvante) con corticoides (hidrocortisona), antibióticos (cefalotina), anti-histamínicos (difenhidramina) y vitamina K, observándose una buena tolerancia a la administración del suero heterólogo. La evolución fue satisfactoria, normalizándose la paraclínica y

encontrándose el paciente hemodinámicamente compensado, afebril y normotenso hasta su egreso de la institución.

### Caso clínico 2

Mujer de 17 años de edad, proveniente de la localidad de Pozo Azul (San Pedro), que en mayo de 2014 sufrió el accidente cuando se encontraba recolectando mandarinas. Luego de aproximadamente 24 h de ocurrido el accidente, llegó al hospital lúcida, refiriendo dolor y ardor en el sitio de lesión (dermatitis urticante) y artralgias en miembros inferiores. La exploración física evidenció la presencia de edema en la región de la rodilla izquierda, que posteriormente fue constatada con una ecografía que sugirió hemartrosis. El examen de laboratorio arrojó AP 20% y KPTT > 180 segundos. Los exámenes de laboratorio complementarios arrojaron: hemáties 4 050 000/mm<sup>3</sup>; leucocitos 12 500/mm<sup>3</sup>; plaquetas 256 000/mm<sup>3</sup>; hematocrito 34%; hemoglobina 11.3 g/dl. El examen microscópico del sedimento urinario reveló la presencia de abundantes hemáties por campo (hematuria). En el Laboratorio de Entomología y Taxonomía del INMeT (Argentina) se identificaron como larvas de *L. obliqua* a los ejemplares del animal causante que fueron traídos por la paciente al momento de la consulta, por lo que se arribó al diagnóstico de erucismo por *Lonomia*. La paciente ingresó a la Unidad de Cuidados Intensivos (UTI) y recibió el tratamiento específico a las pocas horas de su ingreso. Fue tratada con medidas de soporte, recibiendo regularmente corticoides (hidrocortisona), antibióticos (ceftriaxona), anti-histamínicos (difenhidramina), antiinflamatorios (ibuprofeno, ketorolac) y vitamina K. Al día siguiente de su internación, se

obtuvieron los siguientes resultados de laboratorio: hematíes 3 330 000/mm<sup>3</sup>; leucocitos 17 100/mm<sup>3</sup>; plaquetas 208 000/mm<sup>3</sup>; hematocrito 30%; hemoglobina 9.6 g/dl; AP 60% y KPTT 30 segundos. Mediante barrido ultrasonográfico efectuado a nivel de la rodilla izquierda se constató moderado/abundante líquido a nivel de la articulación vinculable a hemartrosis. La paciente permaneció internada durante 5 días, período durante el cual se normalizaron los parámetros clínicos y de laboratorio.

### Caso clínico 3

Niño de 9 años de edad, proveniente de la localidad de Pozo Azul (San Pedro) que en noviembre de 2014 sufrió el accidente mientras jugaba cerca de una planta de palta. Fue trasladado aproximadamente 48 h después del hecho al hospital de Puerto Iguazú, luego de que su madre observara sangrado de encías (gingivorragia). Ingresó lúcido, con vómitos y cefalea, manifestando dolor quemante en la zona de contacto (dermatitis urticante). Presentaba hematomas en la pierna izquierda, talón del pie derecho, brazo izquierdo y muñeca de la mano derecha. No presentaba edema ni necrosis en el miembro afectado pero pudo constatarse la presencia de adenopatía regional. Los exámenes de laboratorio arrojaron los siguientes valores: hematíes 3 600 000/mm<sup>3</sup>; leucocitos 9 000/mm<sup>3</sup>; plaquetas 190 000/mm<sup>3</sup>; hematocrito 32%; AP 25%; KPTT > 60 segundos. En el Laboratorio de Entomología y Taxonomía del INMeT (Argentina) se identificaron como larvas de *L. obliqua* a los ejemplares del animal causante que fueron traídos por el paciente al momento de la consulta, por lo que se arribó al diagnóstico de erucismo por *Lonomia*. Se indicó la administración del antiveneno específico y tratamiento coadyuvante con corticoides (hidrocortisona), antiinflamatorios (ibuprofeno), antihistamínicos (difenhidramina) y vitamina K. Al día siguiente de su internación se obtuvieron los siguientes resultados de laboratorio: hematíes 4 220 000/mm<sup>3</sup>; leucocitos 6 300/mm<sup>3</sup>; plaquetas 253 000/mm<sup>3</sup>; hematocrito 34%; hemoglobina 11 g/dl; AP 100% y KPTT 32 segundos. Así, con la evidente mejoría clínica y de laboratorio, el paciente recibió el alta médica luego de 3 días de internación.

### Caso clínico 4

Hombre de 37 años procedente de Aristóbulo del Valle que luego del accidente, en diciembre de 2014, fue trasladado inicialmente al hospital de Oberá donde se constataron los siguientes resultados de laboratorio: hematíes 4 910 000/mm<sup>3</sup>; leucocitos 9 000/mm<sup>3</sup>; plaquetas 195 000/mm<sup>3</sup>; hematocrito 44.5%; hemoglobina 14.5 g/dl; AP 50% y KPTT 62 segundos. En base a la anamnesis y al cuadro clínico y características eco-epidemiológicas compatibles, se asumió como diagnóstico erucismo por *Lonomia*, por lo que fue derivado al SAMIC de Puerto Iguazú (56 h post-accidente) para su tratamiento con el antiveneno específico. Al ingreso, el paciente se encontraba lúcido, colaborador, manifestando dolor en el miembro comprometido. Eran evidentes las equimosis en diferentes partes del cuerpo, y se constató sangrado gingival. Se indicó un plan de hidratación parenteral con el antiveneno específico y tratamiento coadyuvante con antihistamínicos (difenhidramina) y corticoides (hidrocortisona). Al día siguiente, se obtuvieron los siguientes resultados de laboratorio: hematíes 4 300 000/mm<sup>3</sup>; leucocitos 8 000/mm<sup>3</sup>; plaquetas 160 000/mm<sup>3</sup>; hematocrito 39%; hemoglobina 13 g/dl; AP 75% y KPTT 40 segundos. Así, al permanecer hemodinámicamente compensado, afebril, normotenso y sin nuevos focos hemorrágicos, al tercer día el paciente recibió el alta institucional.

### Caso clínico 5

Niño de 3 años de edad oriundo de la localidad de San Pedro que, tras el contacto con una "aturana" en diciembre de 2014, fue llevado inicialmente al Hospital SAMIC de Eldorado por referir dolor quemante y mostrar signos de hemorragia y equimosis. Los análisis de laboratorio arrojaron los siguientes valores: hematíes 4 300 000/mm<sup>3</sup>; leucocitos 15 000/mm<sup>3</sup>; plaquetas 344 000/mm<sup>3</sup>; hematocrito 38%; hemoglobina 11.4 g/dl; AP < 10% y KPTT 87 segundos. En base a la anamnesis y al cuadro clínico y características eco-epidemiológicas compatibles, se asumió como diagnóstico erucismo por *Lonomia*, por lo que fue derivado al Hospital SAMIC Iguazú, con hematomas en distintas partes del cuerpo y signos de sangrado en encías y labios. Inmediatamente a su llegada, en este nosocomio se decidió administrar el antiveneno específico, previa administración de difenhidramina, y manejar al paciente con medidas de soporte tendientes a aplacar los signos y síntomas de la intoxicación. Al día siguiente el coagulograma se normalizó obteniéndose un valor de AP de 80% y KPTT de 36 segundos, lo que permitió la decisión del alta institucional del paciente luego de 3 días de internación.

### Caso clínico 6

Hombre de 56 años de edad, proveniente de la localidad de San Vicente, que en diciembre de 2014 se presentó a la consulta en el centro asistencial de su ciudad con gingivorragia leve, luego de haber sufrido un accidente con "aturana". En base a la anamnesis y al cuadro clínico y características eco-epidemiológicas compatibles, se asumió como diagnóstico erucismo por *Lonomia*, por lo cual se decidió trasladarlo al Hospital SAMIC Iguazú. El análisis de laboratorio arrojó los siguientes resultados: hematíes 4 400 000/mm<sup>3</sup>; leucocitos 14 000/mm<sup>3</sup>; plaquetas 190 000/mm<sup>3</sup>; hematocrito 37%; hemoglobina 12 g/dl; AP 45% y KPTT 65 segundos. Se decidió administrar el antiveneno específico, previa administración de corticoides y antihistamínicos. Al segundo día de internado, se constataron los siguientes resultados de laboratorio: hematíes 4 200 000/mm<sup>3</sup>; leucocitos 11 000/mm<sup>3</sup>; plaquetas 170 000/mm<sup>3</sup>; hematocrito 39%; hemoglobina 12 g/dl; AP 60% y KPTT 52 segundos. Al día siguiente, el paciente se encontraba hemodinámicamente compensado, afebril, normotenso, con buena diuresis, buena tolerancia oral y sin signos de sangrado; además, el coagulograma se normalizó (plaquetas 166 000/mm<sup>3</sup>; AP 70%; KPTT 39 segundos). Con la evidente mejoría clínica y de laboratorio, el paciente recibió el alta médica.

### Discusión

Todos los casos de esta serie fueron clasificados como moderados, y por lo tanto recibieron cinco ampollas de suero antilonómico (Instituto Butantan, Brasil) junto a un tratamiento de soporte (corticoides, antihistamínicos, antiinflamatorios no esteroideos, etc., según indicación médica). Así, todos los pacientes presentaron una evolución rápida y favorable, observándose una clara mejoría clínica a las pocas horas de administrado el suero específico, como también la tendencia a la normalización de los valores de laboratorio en las primeras 24 horas. Esto marca una clara diferencia con el caso reportado de coagulopatía



grave por *Lonomia* atendido en el Hospital Italiano de Buenos Aires y que solo fue tratado con antifibrinolíticos<sup>8</sup>, el cual presentó una evolución favorable pero lenta, según relatado por los autores. Se pone de manifiesto así la eficacia del suero producido por Brasil –cuyas ampollas fueron donadas por la 9ª Regional de Saúde de Foz do Iguaçu (Brasil)– para tratar los casos de erucismo por *Lonomia* de Argentina. Esta información es relevante si se tiene en cuenta el hecho de que aun tratándose de la misma especie, los venenos de animales provenientes de diferentes regiones geográficas pueden diferir no solo en la composición sino también en sus actividades tóxicas, por lo que el antiveneno producido a partir de un pool de veneno de una especie dada podría no neutralizar el veneno de la misma especie animal pero proveniente de otra región geográfica<sup>11</sup>.

Asimismo, cabe señalar que en los casos 1 a 3 se contó con la posibilidad de identificar el animal causante. En Argentina se debe contar con esta información para confirmar cualquier caso de accidente por animal venenoso, lo cual es de suma importancia para los accidentes por *Lonomia*, para evitar tratamientos innecesarios con un inmunobiológico que hasta la fecha no es producido en el país. Lamentablemente, en los casos 4 a 6 la víctima no acudió a la consulta con el ejemplar causante del accidente, por lo que se asumieron como casos sospechosos de acuerdo a la modalidad de vigilancia descrita para este tipo de accidente<sup>12</sup>.

Si bien los casos de envenenamiento por *Lonomia* son poco frecuentes en Argentina, deben ser considerados como un problema de salud emergente debido al aumento del número de casos que ha ocurrido en los últimos años, y a la existencia de varios casos fatales en el sur de Brasil y uno recientemente ocurrido en Posadas (Misiones, Argentina) y divulgado en medios de comunicación locales<sup>13</sup> y nacionales<sup>14</sup>.

El incremento en el número de casos en nuestro país posiblemente esté relacionado a la expansión de estas orugas en Brasil, donde el número de accidentes ha crecido considerablemente en los últimos años. Muchos especialistas han atribuido la expansión de las orugas al fenómeno de cambio climático, la tala indiscriminada de árboles, la deforestación masiva, el uso de agrotóxicos y la desaparición de los predadores naturales de estas orugas. La intromisión del hombre en ambientes naturales del insecto como producto de la expansión demográfica es también un factor que predispone a la ocurrencia de este tipo de accidentes<sup>3, 15</sup>.

El veneno de *L. obliqua* es una mezcla de compuestos bioactivos capaces de activar algunos factores de la coagulación, además de fibrinogenasas, hialuronidasas, lipocalinas, serpinas y fosfolipasas A<sub>2</sub>, que serían en conjunto las responsables del cuadro clínico que presenta la víctima<sup>16</sup>. Existen evidencias contundentes de que el suero antilonómico producido por el Instituto Butantan

de São Paulo (Brasil) es el único tratamiento efectivo en los pacientes envenenados por *L. obliqua* para evitar las complicaciones observadas en los casos graves, como coagulopatía por consumo, hemorragia intracerebral e insuficiencia renal aguda<sup>17</sup>.

Si bien todos nuestros casos fueron asistidos por profesionales del sistema de salud de Argentina, hoy en día son pocos los que se encuentran capacitados para actuar de manera eficaz ante este tipo de accidentes. Los médicos clínicos y epidemiólogos de las zonas de riesgo deben tener conocimiento sobre la biología del insecto, la composición del veneno, la fisiopatología y el cuadro clínico del envenenamiento y las pautas generales de tratamiento y prevención<sup>18</sup>. Asimismo, se deben generar políticas tendientes a concientizar a la población y a capacitar al personal de salud de las áreas vulnerables, de manera de optimizar el tratamiento de los casos de envenenamiento por *Lonomia* en Argentina.

**Agradecimientos:** Se agradece la colaboración del Personal de la Oficina de Estadística del Hospital SAMIC Marta T. Schwarz de Puerto Iguazú, así como también el apoyo y sugerencias de O. D. Salomón.

**Conflicto de intereses:** Ninguno para declarar

## Bibliografía

1. Moraes RHP. Lepidópteros de importância médica. En: Cardoso JLC, França FOS, Wen FH, Málaque CMS, Haddad V (eds). Animais peçonhentos no Brasil. Biologia, clínica e terapêutica dos acidentes. 2ª edición, São Paulo: Sarvier, 2009, p 227-35.
2. Pastrana JA. Los lepidópteros argentinos: sus plantas hospedadoras y otros sustratos alimenticios. En: Braun K, Logarzo G, Cordo HA, Di Iorio OR (coordinadores). Buenos Aires: Sociedad Entomológica Argentina, 2004, 334 pp.
3. De Roodt AR, Salomón OD, Orduna TA. Accidentes por lepidópteros con especial referencia a *Lonomia* sp. *Medicina (B Aires)* 2000; 60: 964-72.
4. Mejía RÁ, Maya GC, Arroyave NV. Síndrome hemorrágico causado por orugas de mariposas. *Medicina & laboratorio* 2007; 13: 67-74.
5. Pinto AFM, Silva KRLM, Guimarães JA. Proteases from *Lonomia obliqua* venomous secretions: Comparison of procoagulant, fibrin(ogen)olytic and amidolytic activities. *Toxicon* 2006; 47: 113-21.
6. Arocha-Piñango CL, Guerrero B. *Lonomia* genus caterpillar envenomation: clinical and biological aspects. *Haemostasis* 2001; 31: 288-93.
7. Silva WD, Campos ACMR, Gonçalves LRC, et al. Development of an antivenom against toxins of *Lonomia obliqua* caterpillars. *Toxicon* 1996; 34: 1045-9.
8. Cárdenas P, Arbelbide J, Nucifora E, Otaso JC, Barrera L. Coagulopatía grave por *Lonomia*. *Hematología* 2002; 6: 36-41.
9. Stetson RE. Casos de accidente con *Lonomia obliqua* en Misiones, Argentina. *Boletín de la Junta de Estudios Históricos de Misiones* 1998; 1º semestre: 20-1.
10. Lorini LM. A taturana: aspectos biológicos e morfológicos da *Lonomia obliqua*. Passo Fundo: EDIUPF, 1999, 67 pp.

11. Calvete JJ, Sanz L, Angulo Y, Lamonte B, Gutiérrez JM. Venoms, venomics, antivenomics. *FEBS letters* 2009; 583: 1736-43.
12. García SI, Antolini L, Haas AI, Martín ML, Penna AM, Yanicelli MT. Guía de Centros Antiponzoñosos de la República Argentina. 2ª edición, Buenos Aires: Programa Nacional de Prevención y Control de las Intoxicaciones. Ministerio de Salud de la Nación, 2011, 123 pp.
13. Territorio Digital. Un niño mbya murió luego de ser picado por una taturana hemorrágica. En: <http://www.territorioidigital.com/notaimpresa.aspx?c=7478264571372555>; consultado el 23/04/2015.
14. Ernesto Azarkevich para Clarín. Gusano venenoso: un chico de ocho años tocó una taturana y murió. En: [http://www.clarin.com/sociedad/gusano-chico-taturana-murio\\_0\\_1344465956.html](http://www.clarin.com/sociedad/gusano-chico-taturana-murio_0_1344465956.html); consultado el 23/04/2015.
15. Moraes RHP. Identificação dos inimigos naturais de *Lonomia obliqua* Walker, 1855 (Lepidoptera, Saturniidae) e possíveis fatores determinantes do aumento da sua população. Dissertação de Mestrado em Ciências da Escola Superior de Agricultura "Luiz de Queiroz", Universidade de São Paulo, Piracicaba, 2002, 58 pp.
16. Ávila AA, Moreno A, Garzón A, Gómez AA. Accidente lonómico. *Acta Med Colomb* 2013; 38: 95-100.
17. Alvarez Flores MP, Zanin M, Chudzinski-Tavassi. New insight into the mechanism of *Lonomia obliqua* envenoming: toxin involvement and molecular approach. *Pathophysiol Haemost Thromb* 2010; 37: 1-16.
18. Sandoval EM, Álvarez A, Vilchez G, Olarte L, Velarde J, Maguiña C. Erucismo por *Lonomia* spp con síndrome cutáneo hemorrágico. Primer caso reportado en Perú. *Dermatol Perú* 2008; 18: 354-8.

-----

*The great French dramatist Moliere (1622-73) was a confirmed hypochondriac as well as being a writer of genius and a talented actor. [...] Le malade imaginaire (The hypochondriac) [...] was one of his most entertaining pieces and his most savage attack on the doctors. Moliere had been having chest pains and was convinced that he was having a heart attack. Although very worried about himself [...] he insisted in going on stage. During the third performance the pain became worse, [...]. As he staggered off the stage he felt terrible and was barely able to make his way home. Irony followed him to the last. There was nothing wrong with Moliere's heart [...], that evening he began to cough blood and the flow of blood from his mouth rapidly increased to a severe haemorrhage. [...] and he died from suffocation. The cause of his death remains obscure. Today, the most likely diagnosis would be cancer of the lung. Or Moliere may have tuberculosis or an aneurysm of a large artery that burst. Whatever the cause, there is no possibility that any form of medical treatment could have been of any avail. Judging by results, Moliere was entirely justified in his opinion of the doctors.*

El gran dramaturgo francés Moliere (1622-73) era un hipocondríaco confirmado, además de ser un escritor de genio y un talentoso actor. [...] *Le malade imaginaire* (El hipocondríaco) [...] fue una de sus piezas más entretenidas y su ataque más salvaje a los médicos. Moliere había sufrido dolores en el pecho y estaba convencido de estar teniendo un ataque al corazón. Aunque muy preocupado por sí mismo [...] insistió en salir al escenario. Durante la tercera actuación el dolor empeoró, [...]. Cuando se tambaleó fuera del escenario se sentía terrible y apenas fue capaz de llegar a su casa. La ironía lo siguió hasta el final. No había nada de malo en el corazón de Moliere [...], pero esa noche comenzó a toser sangre y el flujo de su boca se transformó rápidamente en una grave hemorragia [...], y murió por asfixia. La causa de su muerte sigue siendo oscura. Hoy en día, el diagnóstico más probable sería cáncer de pulmón. O pudo haber sido tuberculosis, o el aneurisma de una arteria grande, que estalló. Cualquiera fuera la causa, ningún tratamiento médico habría sido válido. A juzgar por los resultados, Moliere estaba totalmente justificado en su opinión sobre los médicos.