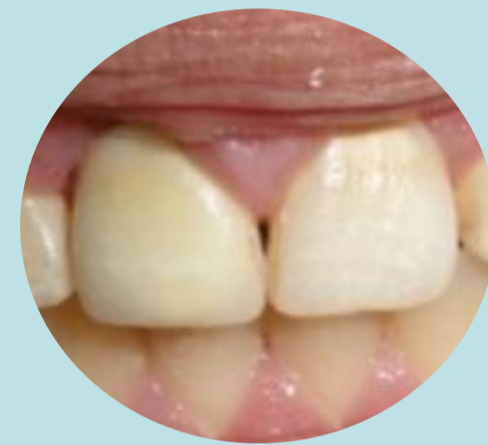
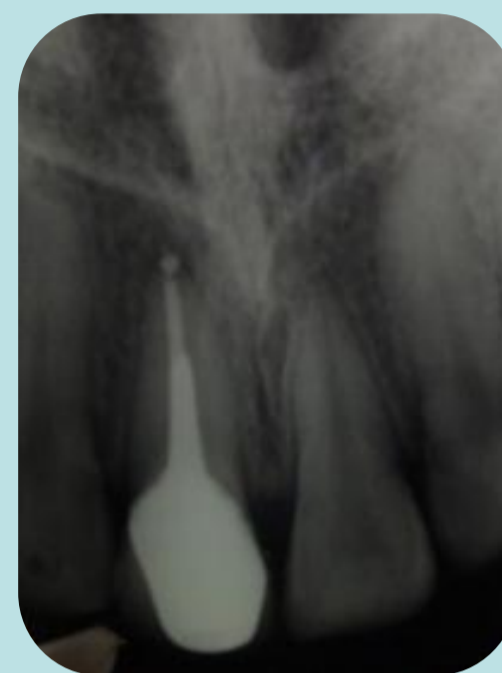
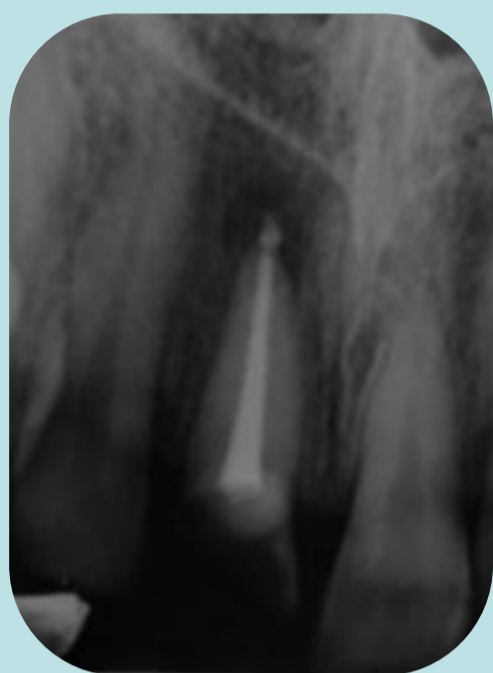Resumen

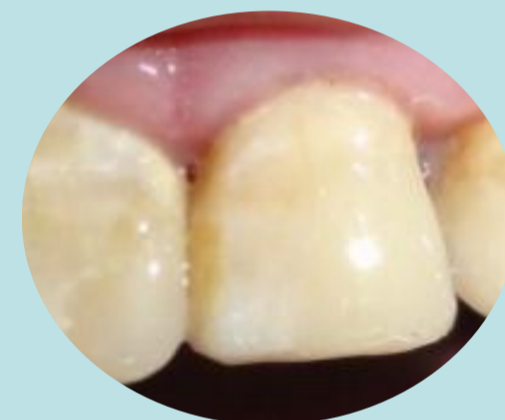
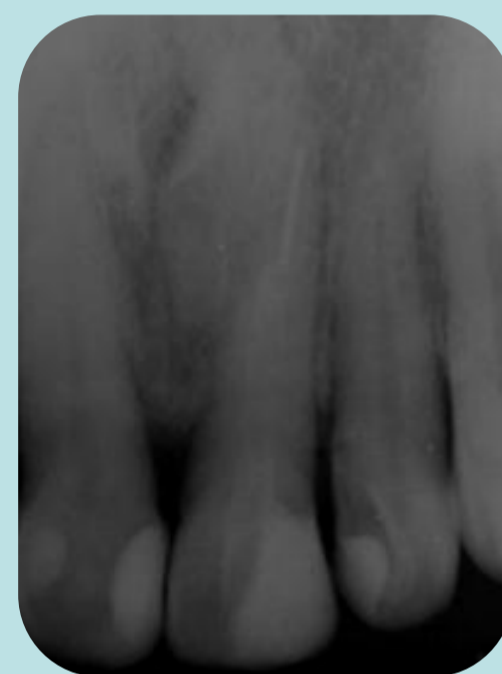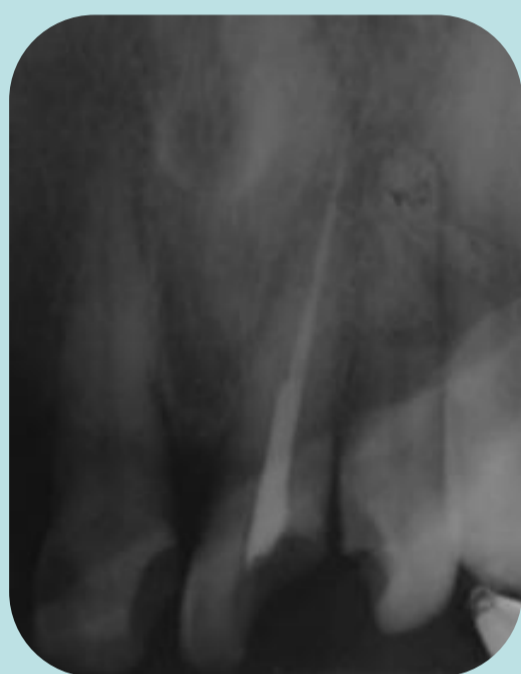La microfiltración coronaria es una causa potencial de fracaso endodóntico. Ésta, junto a la caries recurrente o restauraciones fracturadas, permiten la recontaminación del sistema de conductos. La exposición de la gutapercha coronaria a la cavidad oral puede provocar la migración de bacterias hacia el ápice en cuestión de días y sus endotoxinas lo hacen con aún mayor velocidad. Por lo que se recomienda realizar la restauración lo más inmediatamente posible del diente, aunque sea con una "barrera intracoronaria" de composite o ionómero vítreo sobre la entrada a los conductos.

Descripción del Caso

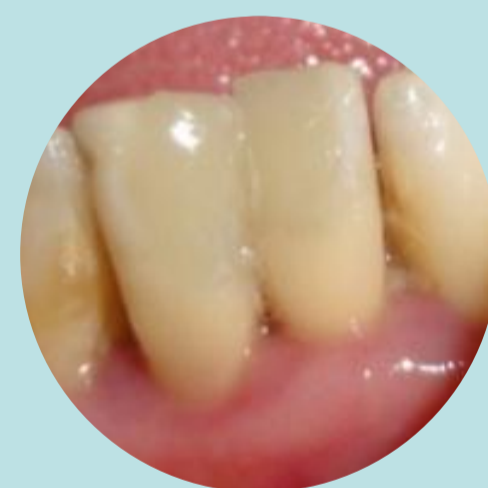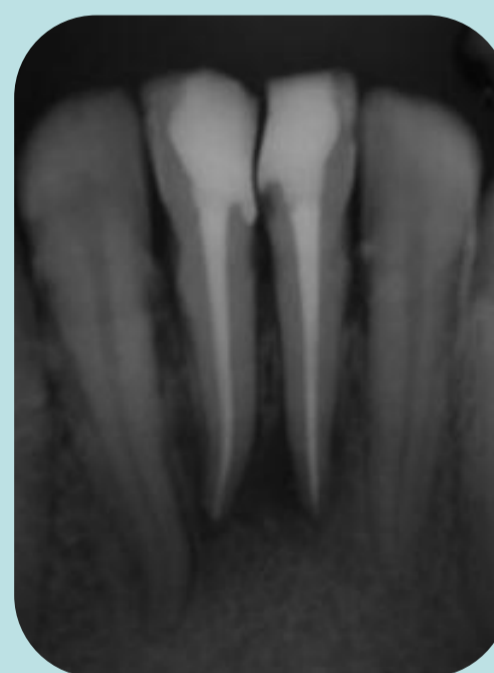
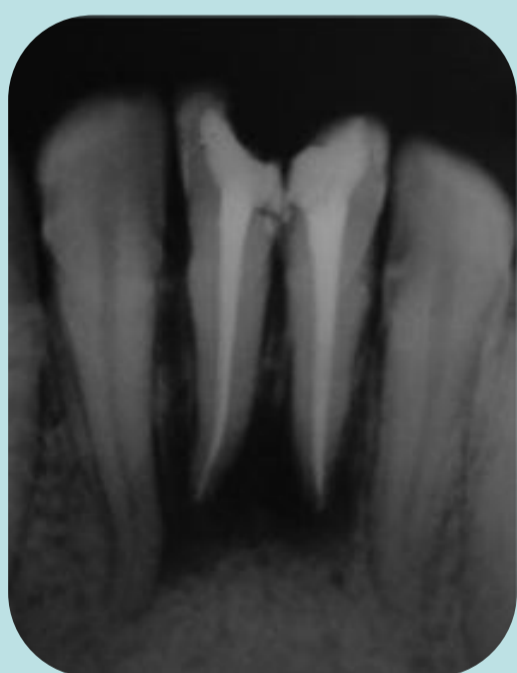
- Periodontitis apical crónica.
- Instrumentación con técnica híbrida.
- Perno colado – Corona de porcelana sobre metal.



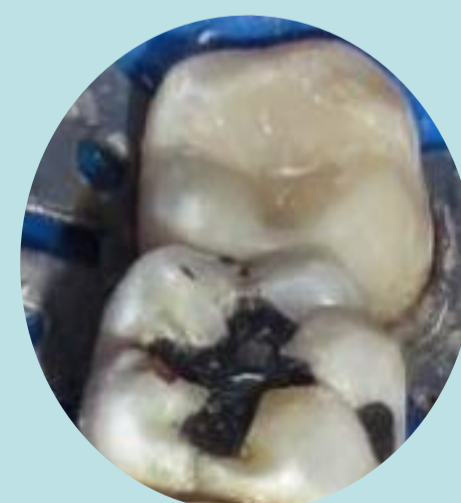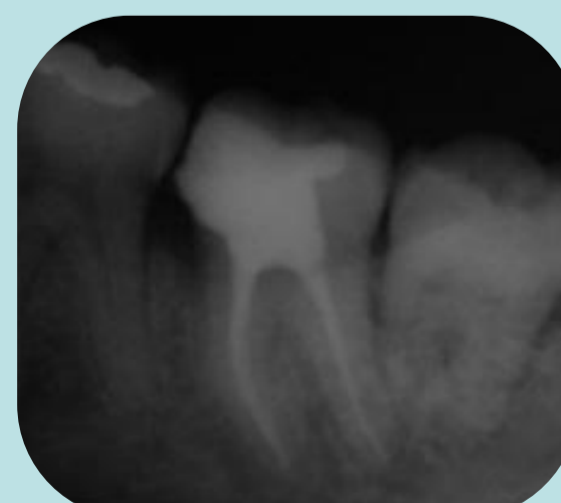
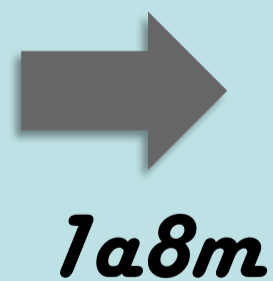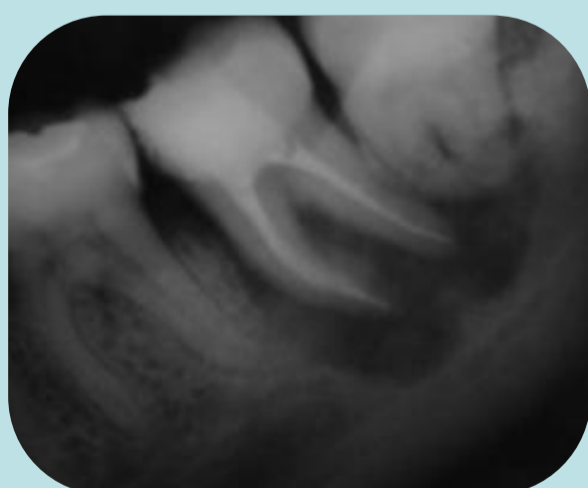
- Retratamiento de conducto.
- Instrumentación con técnica híbrida.
- Perno de fibra de vidrio – restauración con composite.



- Periodontitis apical crónica.
- Instrumentación con técnica híbrida.
- Restauraciones con composite.



- Periodontitis apical aguda.
- Instrumentación con técnica híbrida.
- Incrustación de composite.



Conclusiones

La rehabilitación realizada luego del tratamiento de conductos tiene un impacto directo sobre el pronóstico del diente endodonciado. Siempre que el remanente dentario lo permita, deberá optarse por restauraciones adheridas, ya que generan un efecto de monobloque que disminuye la microfiltración marginal. En casos en donde no sea posible, tratar de lograr la mejor adaptación posible de las estructuras coladas. La idea es lograr un sellado hermético, tridimensional y estable desde la corona hasta el ápice que impida penetración de bacterias