

Az epidermolysis bullosa szájüregi tünetei és annak ellátása

Barna Balázs Károly dr.¹ ■ Eördegh Gabriella dr.¹ ■ Iván Gyula dr.²
Piffkó József dr.³ ■ Silló Pálma dr.⁴ ■ Antal Márk dr.¹

¹Szegedi Tudományegyetem, Fogorvostudományi Kar, Konzerváló és Esztétikai Fogászati Tanszék, Szeged

²Dr. Iván és Tsa Implantológiai és Fogszabályozó Központ, Zalaegerszeg

³Szegedi Tudományegyetem, Általános Orvostudományi Kar, Arc-, Állcsont- és Szájsebészeti Klinika, Szeged

⁴Semmelweis Egyetem, Általános Orvostudományi Kar, Bőr-, Nemikórtani és Bőronkológiai Klinika, Budapest

Jelen összefoglaló mű célja, hogy útmutatót adjon az epidermolysis bullosa mindennapi ellátásában, a betegek orális egészségének és ezen keresztül életminőségük színvonalának emelésében, valamint támogassa a magyar általános orvosok, bőrgyógyászok és a fogorvosok közötti kooperációt. A nemzetközi irodalom alapján segítséget szeretnénk nyújtani abban, hogy a beteget gondozó bőrgyógyász vagy a házi orvos mikor vonjon be szájüreggel foglalkozó szakembert, illetve a fogorvosnak, hogy milyen fő prevenciók vagy azon túlmutató teendők vannak. A fogorvosi kezelés különböző aspektusain keresztül bemutatjuk, hogy egy fogorvos milyen módon láthatja el a pácienseket további sebek vagy fájdalom okozása nélkül, valamint milyen beavatkozásokat és hogyan tud számukra megvalósítani. *Orv Hetil.* 2017; 158(40): 1577–1583.

Kulcsszavak: epidermolysis bullosa, fogászat, orális egészség, útmutató, terápia

Epidermolysis bullosa: oral manifestations and their treatments

The aim of this comprehensive article is to provide guidelines for the daily treatment of patients with epidermolysis bullosa, thus contributing to the attainment of their higher quality of life through the improvement of their oral health. Moreover, it is our intention to facilitate the cooperation among Hungarian general practitioners, dermatologists and dentists. Relying on recent research findings of the international literature, we intend to help general practitioners or dermatologists treating epidermolysis bullosa patients on a daily basis by identifying symptoms that require consulting an oral professional on the one hand, and to present the most important prevention strategies and further treatments advised for dentists on the other. Focusing on various aspects of dental treatment, we specify how a dentist can treat the patient without causing additional wounds or pain, and what kinds of therapy are justified by this approach.

Keywords: epidermolysis bullosa, dentistry, oral health, guideline, therapy

Barna BK, Eördegh G, Iván Gy, Piffkó J, Silló P, Antal M. [Epidermolysis bullosa: oral manifestations and their treatments]. *Orv Hetil.* 2017; 158(40): 1577–1583.

(Beérkezett: 2017. július 5.; elfogadva: 2017. augusztus 10.)

Rövidítések

DDEB = domináns dystrophiás epidermolysis bullosa; DEB = dystrophiás epidermolysis bullosa; DMF = (decayed, missing, filled) szuvas, hiányzó, tömött; EB = epidermolysis bullosa; EBS = epidermolysis bullosa simplex; IgA = immunglobulin-A; JEB = junctionalis epidermolysis bullosa; RDEB = recesszív dystrophiás epidermolysis bullosa

Az epidermolysis bullosa (EB) ritka örökletes bőrbetegség, amely a bőrön és nyálkahártyafelszíneken akár kisebb mechanikai behatásra is hólyagképződéshez vezethet. A hámban, illetve a hám–kötőszöveti határon, a basalis membrán zónaterületén alakul ki szétválás a struktúrfehérjék defektusa, esetleg teljes hiánya miatt.

Súlyossága a felülettes, lokalizált bőrtünetektől a kiterjedt hámsínyon át az életet veszélyeztető, progresszív szisztémás betegségig terjed.

Prevalenciájára vonatkozóan nincs pontos adat, előfordulása több irodalmi forrás, bőrgyógyászati jelentés alapján 1 millió élveszületésre 1–50 érintettre tehető [1–6]. Az esetek egy részében már a születéskor jelen vannak az elváltozások, míg az enyhe tüneteket mutató páciensek csak kisded- vagy akár csak felnőttkorban fordulnak panaszukkal orvoshoz [7]. Az utóbbi esetek mindössze 10%-a kerül különböző egészségügyi szervek tudomására, így a betegség által érintettek számának pontos meghatározása nehézségekbe ütközik [7, 8].

Célkitűzés

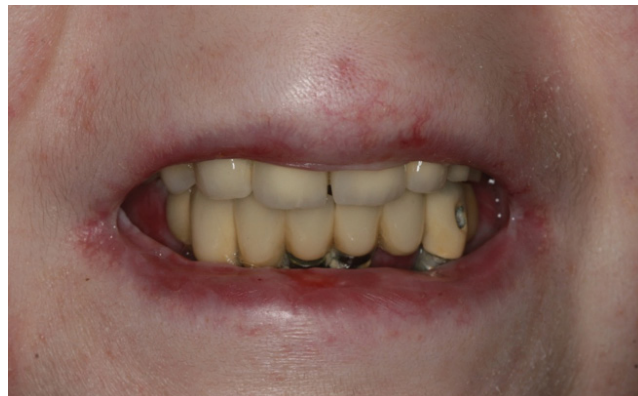Jelen közlemény célja, hogy gyakorlati útmutatót adjon a praktizáló fogorvosoknak, elősegítse az orvoslás különböző területein dolgozó munkatársak közötti kooperációt, ezáltal segítse az EB-s pácienseik számára a jobb egészség és életminőség biztosítását. Munkánkban ismertetjük a szájüregi tüneteket, a nemzetközi eredmények alapján javaslatot teszünk azok megelőzésére, kezelésére. Azért érezzük ennek szükségét, mivel tapasztalatunk alapján Magyarországon az EB-ben szenvedő betegek fogászati ellátása sok helyen nem kielégítő, vagy akár teljesen hiányzik.

Az EB generalizált és szájüregi tünetei

Az EB leggyakoribb bőrtünete az intra- vagy subepidermalis hólyagképződés következményes eróziókkal-fekélyekkel, amelyek főleg a kiemelt mechanikai igénybevételnek kitért helyeken, ízületek felett, tenyéren-talpon, hajlatokban láthatók. Ritkán herpetiform megjelenésűek, időnként molyrágásszerű, hipo- és hiperpigmentált maculák hátrahagyásával gyógyulnak [5, 9]. A hólyagok mellett gyakran dystrophiás vagy hiányzó körmök, ritkán palmoplantaris hyperkeratosis, aplasia cutis, egyéb szervek érintettsége is előfordulhat [3]. Legjelentősebb hatása a mindennapi életre a kiterjedt sebek és a krónikus gyulladás, ami jelentős nehézségeket okoz mind a betegnek, mind az őt ellátó segítőknek (például család).

A szájnyálkahártyán jelentkező elváltozások gyakorisága és súlyossága a betegség különböző fajtáinak megfelelően szintén széles skálán mozog. Vezető tünetek közé tartoznak az erythema, valamint a vesiculobullusos elváltozások, az apró, diszkrét vesiculáktól a nagy kiterjedésű bullákig. A laesiók az orális mucosa bármely területén megjelenhetnek, a leggyakrabban a nyelv az érintett, jellemző elváltozása az erythema és az atrophia. Stimulált nyáleválasztási funkció, illetve a nyál IgA-, albumin- és összfehérje-tartalmának vizsgálata alapján nincs szignifikáns eltérés az egészséges emberekhez képest. Recesszív dystrophiás EB (RDEB) esetén az emelkedett IgA-szint a nagyobb előfordulást mutató orális kifeléyesedés következményének tudható be, mint megváltozott muco-

salis immunfunkciónak [10]. Egyes formák fogazati rendellenességekben is manifesztálódhatnak, amelyek közé a zománc defektusa, illetve az abnormális fogelőtörés tartozik. Egyéb kísérő tünetek lehetnek még a microstomia (1. ábra), állcsontfejlődési rendellenességek, illetve ízületi ankylosis is. A nemek közötti eloszlásban genetikailag nincs szignifikáns különbség [3, 9, 11, 12].



1. ábra | Microstomia (RDEB generalizált, kiterjedt – korábbiakban, szerzői nevén Hallopeau–Siemens)
(A fénykép a páciens írásos beleegyezésével kerül közlésre)

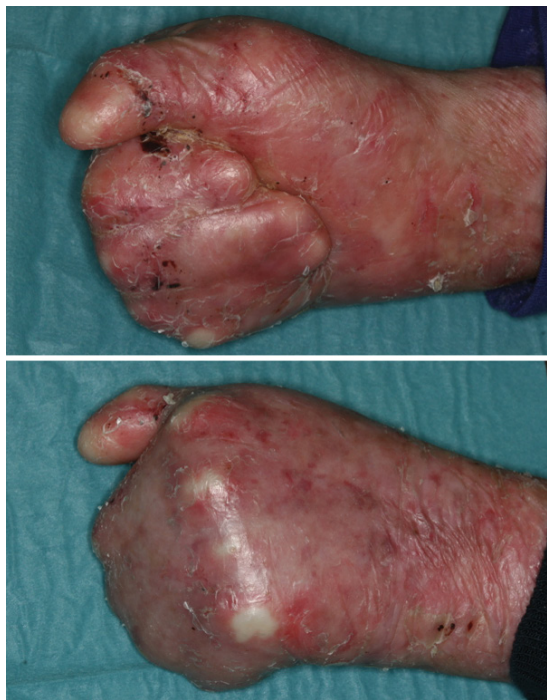Megjelenési formák, típusok

A hólyagképződés szintje változatos megjelenési formákat mutat, ez alapján a kórkép négy fő csoportra osztható [13].

Az EB simplex (EBS) jellemzője az intraepidermalis lysis, leggyakrabban tenyéri-talpi manifesztációval, ritkán nyálkahártyatünetekkel. Az első tünetek leggyakrabban csecsemőkorban jelentkeznek, de a kora gyermekkori vagy későbbi megjelenés sem kizárt [14]. Altípusai a suprabasalis és basalis EBS, amelyek háttérben számos struktúrprotein hibás működése állhat [15].

A junctionalis EB (JEB) esetében a hólyagképződés szintje intralamina lucida látható. Ebbe a ritka, recesszív öröklődésű csoportba szintén heterogén altípusok tartoznak, esetenként fatális kimenetellel (JEB generalizált, kiterjedt – korábbiakban úgynevezett letalis, szerzői nevén Herlitz). Jellemzője még a zománc-hypoplasia, amely bármely formájában megjelenhet. Altípusai: generalizált JEB és lokalizált JEB.

A dystrophiás EB (DEB) is több alcsoportra osztható, amelyek háttérben a VII. kollagén génjének mutációi állnak. A lysis a lamina denza alatt mutatható ki. Idetartozik az enyhe fenotípussal járó domináns DEB (DDEB), amelyre körömdystrophia, illetve, főleg gyermekkorban, traumára kialakuló hólyagok jellemzőek, amik heggel, miliumok hátrahagyásával gyógyulnak. A recesszív DEB (RDEB) ritka, súlyos formában akár mutilációhoz is vezethet (2. ábra). A születéstől vagy néhány hetes kortól induló hólyagképződés rossz gyógyhajlammal társul. Itt gyakori a sublingualis érintettség, ennek következtében kialakuló ankyloglossia, vestibulumszűkület és microsto-



2. ábra | Végtag-mutilatio (RDEB generalizált, kiterjedt – korábbiakban, szerzői nevén Hallopeau–Siemens)
(A fénykép a páciens írásos beleegyezésével kerül közzésre)

mia hegesedés miatt. A caries és a gingivitis előfordulása szignifikánsan nagyobb [15]. Occlusalis és skeletalis eltérések, osteoporosis és állcsontdystrophia kísérhetik [16].

Kindler-szindróma esetében a basalis membrán több rétegében zajlik hólyagképződés, amihez fotoszenzibilizáció társul. Sérülékeny mucosa, microstomia és részleges vestibularis szűkület fordulhat elő. A parodontalis érintettség prevalenciája magasabb, jellemzőbb a korábbi kezdet és a gyorsabb progresszió [14].

Fogorvosi vonatkozások, teendők

A fogorvosi ellátásra javasolt irányelveket részletesen ismertetjük egy kezelés főbb pontjainak leírásán keresztül.

A legfontosabb terület és a legtöbb teendő egyértelműen a prevenció. Korábban a fogazat teljes eltávolítását javasolták, de a XX. század végére, megfelelő aneszteziológiai és restauratív eljárásokkal már teljesen kezelhetőnek nyilvánították a fogazati elváltozásokat [5]. *Skogedal és mtsai* napjainkban rámutattak, hogy még RDEB-ben szenvedő betegek esetében is sikeresen megelőzhető a caries kialakulása folyamatos fogászati ellenőrzésekkel, megfelelően kialakított táplálkozási és szájhygiénés szokásokkal, gyakori professzionális tisztítással és fluoridálással [17–19].

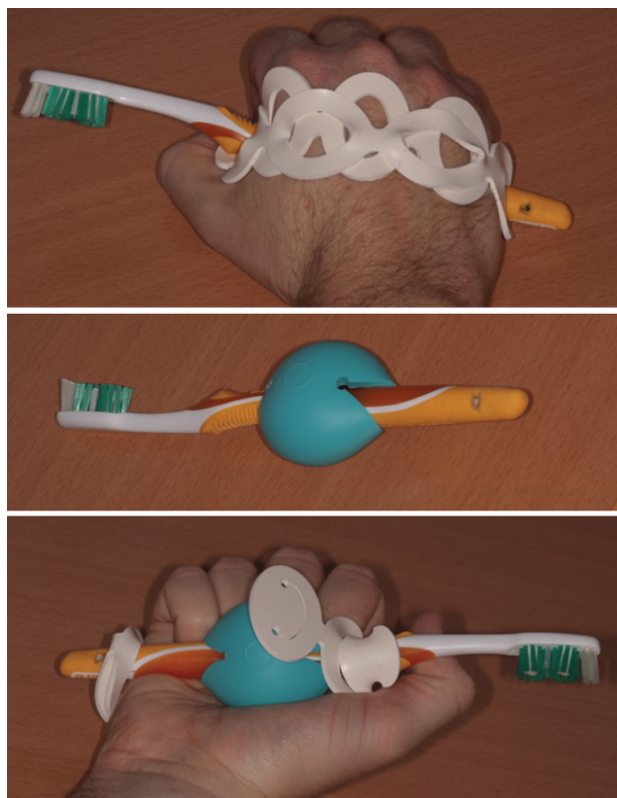
Az EB-ben szenvedő betegek esetében a megelőzés kiemelt jelentőségű, hiszen e páciensek esetében bármilyen beavatkozás fokozott kockázattal jár. Rendkívül fontos a gyakori ellenőrzésen való megjelenés, az orális elváltozások megelőzése. Ezek megjelenése esetében azonban, megfelelő körültekintéssel, a legtöbb fogászati

beavatkozás a lehető legkevesebb ártalommal elvégezhető, megfelelően elkészítve akár kivethető pótlás is alkalmazásra kerülhet.

A páciensek (orális) egészségének fenntartása céljából nagyon fontos, hogy minél előbb a megfelelő szakorvosokhoz irányítsuk őket, és ott folyamatos monitorozásban részesüljenek. A visszahívás javasolt időpontja egyéntől függően három–hat hónap, ennek kiemelt jelentősége az esetleg kezdődő rosszindulatú elváltozások korai diagnosztizálásában van. A különböző hólyagok, bullák, eróziók kialakulását, illetve fennállásuk időtartamát csökkentheti a szukalfátszuspenzió orális alkalmazása [20].

Nagyon fontos, hogy az ezzel a betegséggel küzdő páciens vagy a hozzá tartozó segítő személyzet tájékoztatást és felvilágosítást kapjon a betegség lehetséges szájrüregi vonatkozásairól, a megfelelő étkezési szokásokról, a szájpótlás jelentőségéről [21]. Az EB-ben szenvedő betegek DMF-indexe szignifikánsan nagyobb, mint az egészséges embereké, aminek legfőbb oka a pépesebb, puhább étrend, illetve a korlátozott szájnityás [22]. Fontos a fogazati torlódás, zománcdefektusok, incipiens cariesek korai felismerése a további laesiók kialakulásának elkerülése érdekében. Microstomia esetében érdemes a páciensnek szájgyakorlatokat tanítani, amelyeket fogorvosi beavatkozás előtt végezve megkönnyíthetik a szájrüreghez való hozzáférést [21].

Szájhygiéné szempontjából a legfontosabb a megfelelő fogmosási technika elsajátítása. Ajánlott egyedi, speciális nyél- és fejkialakítással rendelkező, rövidebb sörtéjű fogkefék használata (3. ábra). Bizonyos esetekben fültisztí-



3. ábra | Egy fogást segítő eszköz (Gripoball)

tó pálcika feje is nagy segítséget nyújthat. Jó hatása lehet a napközbeni többszöri, főleg étkezések után történő vízzel való öblögetésnek, mivel segít az ételmaradék eltávolításában és a cukorkoncentráció csökkentésében, elszíneződést nem okozó klórhexidin öblögető alkalmazása főleg a gombás felülfertőzések elkerülésében segíthet [23].

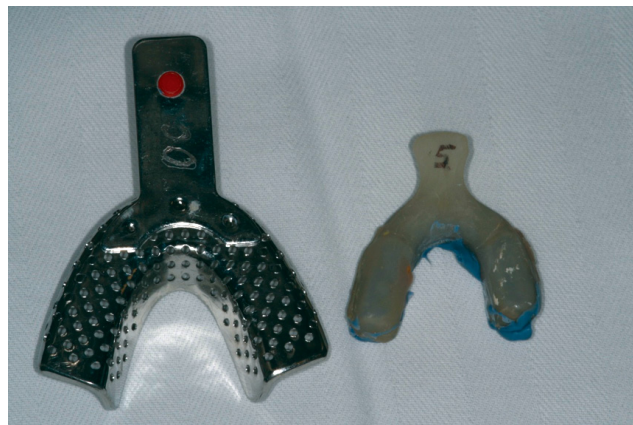Fogászati ellátás

Betegvizsgálatkor a rutin fogászati ellátás alkalmazható a nyálkahártya érzékenyebb mivoltának figyelembevételével, ugyanis a légyszívó-manipuláció könnyebben eredményezhet ulcerációt. JEB-nél a zománc-hypoplasia, Kindler-szindróma esetében a parodontális egészség fenntartása igényel nagyobb odafigyelést. Kiemelt fontosságú a megfelelő lubricatio. Az ajkakat minden esetben, lehetőleg valamilyen vízbázisú síkosítóanyaggal kell védeni az eszközök megtapadásának, illetve a mechanikai igénybevétel következtében történő szöveti szeparációnak az elkerülése érdekében. A nyálszívót célszerű kemény szöveten, például fogon vagy nedves vattarolnival megtámasztani, ugyanis a szívó végénél kifejtett szívóhatás könnyen elemelheti a szöveteket [24]. Exhaustor használata kerülendő az erős szívóereje miatt. A szövetek enyhe nyomást képesek elviselni, de oldalirányú, csúsztató mozdulatok mellőzendők. Enyhébb esetben, megfelelő körültekintéssel, izoláció céljára használható akár kofferdám is, viszont még a relatív, vattarolnival történő izolálás is fokozott körültekintést igényel.

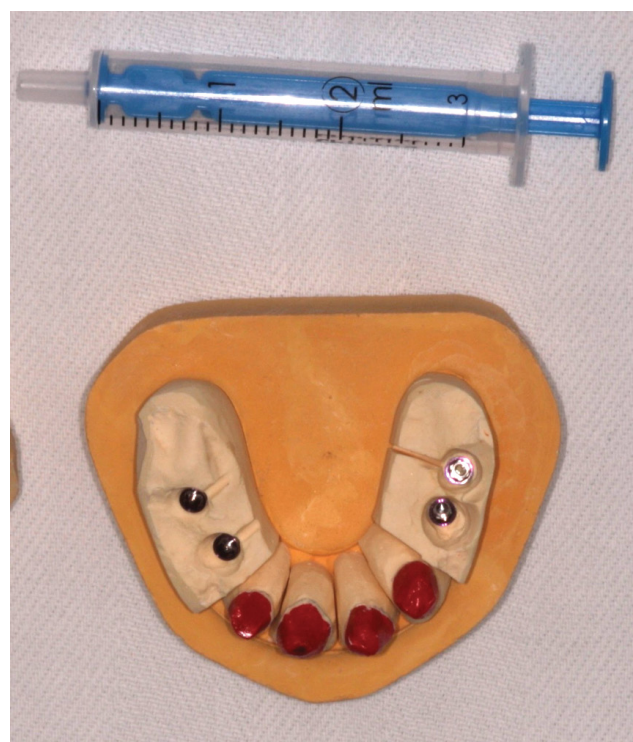A képpalkotó eljárások nem igényelnek különösebb változtatásokat a nyálkahártya fokozott irritációjának elkerülésén kívül. Periapicalis felvételnél érdemes lehet a filmtartót puha, megfelelően síkosított anyaggal bevonni. Ezen felvételek elkészítése a szájnálkahártyára gyakorolt nagyobb mechanikai terhelés miatt kellemetlenségeket okozhat, ezért inkább extraoralis panorámafelvétel javasolt [5, 12, 21].

Érzéstelenítés céljából a lokális érzéstelenítők alkalmazása teljesen elfogadott. Helyileg felvitt érzéstelenítőzselé használata széles körben bevett a gyakorlatban [21]. A hólyagképződés elkerülése érdekében az érzéstelenítőt a szövetekbe mélyen, lassan kell bejuttatni [25, 26]. Kiemelten fontos felhívni a páciens figyelmét az érzéstelenítő hatástartamának végéig történő étkezés, dörzsölés, harapdálás tudatos mellőzéséről, mert a fájdalomérzet kiesése miatt súlyos sérüléseket okozhatnak maguknak anélkül, hogy ezt észrevennék [24]. Általános anesztézia csak komplexebb, hosszabb ideig tartó beavatkozás esetén javasolt, megvalósítása speciális csapat közreműködését igényli, és számolni kell a beavatkozás alatti mechanikai manipuláció okozta, nagyobb felszínen kialakuló hámfosztottság és hólyagképződés kialakulásával is [1, 11, 27, 28].

Kariológiai szempontból nincs jelentős különbség az általános ellátáshoz képest a szájnityási korlátozottság okozta nehézségeken kívül. Bármilyen, az általános ke-

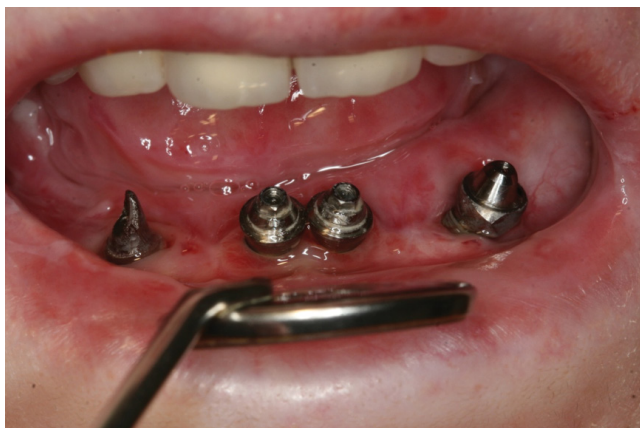

4A ábra | Egyéni kanál, mellette egy kisméretű hagyományos fém lenyomatvételi kanál összehasonlításképpen



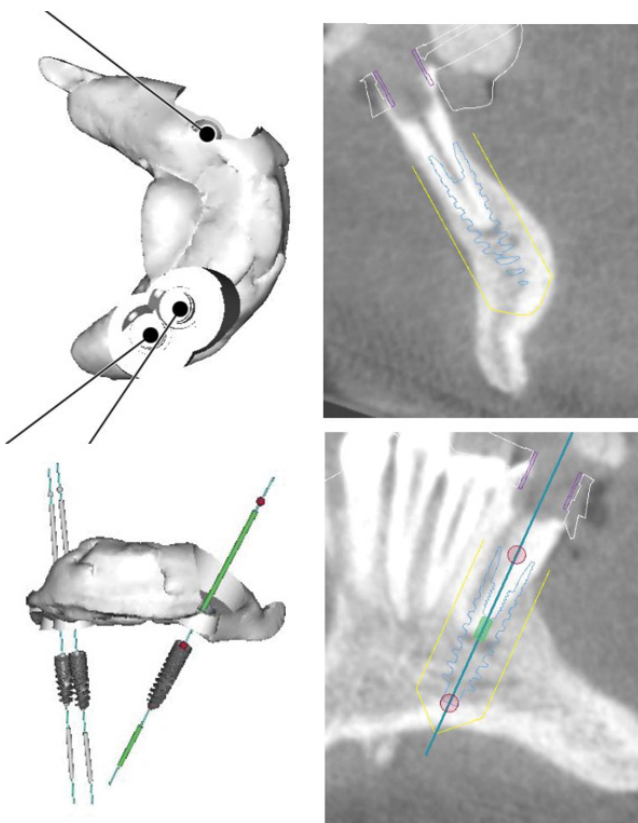
4B ábra | Egy páciens gipszintája, mellette egy 3 ml-es fecskendő szemléltetés céljából

zelés során alkalmazott anyag használható [17, 25]. Fontos a kész restaurátum felszínének nagyfokú polírozottsága, mert a megmaradt érdes felszínnek hólyagképződést, ulcerációt okozhatnak [21]. Az endodonciai ellátás a korlátozott szájnityás miatt a hagyományos eszközökkel gyakran nem valósítható meg [24]. Protetikai szempontból a kiemelt figyelmen kívül nincs egyéb akadályozó tényező [21]. Problémát itt is a microstomia okozhat, ezért ajánlott egyéni kanál használata (4A és 4B ábra). A rögzített pótlások készítése előnyösebb. Generalizált zománc-hypoplasia esetén az egész fogazat koronákkal való borítása szükséges lehet [21, 29]. Fix hídpótlás készítése RDEB esetében is jó eredménnyel járhat.



5. ábra | Behelyezett implantátumok egy EB-beteg szájában. A szájhigiénia nehezebb fenntartása és a nyálkahártya-komplikációk miatt javasolt a lecsavarozható fogművek elkészítése, amelyek szükség esetén ellenőrzéskor – mint a mellékelt ábrán is látható – eltávolíthatók

Kivehető vagy hibrid pótlás csak akkor javasolt, ha szükség esetén rövid időn belül elérhető a megfelelő szakorvos, a mechanikai irritáció miatt kialakult decubitusok sürgős ellátása érdekében [21, 30]. Implantációs fogpótlás készítésére is lehetőség van, abszolút kontraindikációja nincs (5. ábra). Sikeressége az irodalom szerint 75–100% közötti [31, 32]. Ilyenkor megfelelő módszer lehet a számítógéppel készített sztereolitográfias sablon,



6. ábra | Az implantációhoz használt CBCT műtéti sablon digitális képei és a műtéti tervezési képek (A röntgenfelvételt keresztmetszeti képen látható az extrém vékony állcsontgerinc)

amelyet műtéti, implantációs fogpótláskor alkalmaznak (6. ábra). A fogeltávolítást követő azonnali implantáció RDEB-ben javasolt irányelv [33]. Összevetve kivehető protézist viselő páciensekkel, a fix pótlás sokkal nagyobb komfortérzetet biztosít, kevesebb a kialakult újabb laesiók száma is [32–34].

A parodontológiai ellátás egyik betegségtípus esetén sem kontraindikált, azonban RDEB-es betegeknel elhúzódó vérzéssel kell számolni [35]. Gingivectomia lézerrel vagy elektrokauterrel végzendő [18]. Megfelelő körültekintéssel parodontalis plasztikai sebészet is végezhető [36].

Szájsebészeti beavatkozás legfőképp kiterjedt carieses laesiók vagy fogazati torlódás esetén válik szükségessé. Az extractio javasolt sorrendje az anterior régiótól a posterior felé tart, ezzel biztosítva a megfelelő hozzáférést a szűkebb szájnyitás miatt a hátsó területekhez. Vérzéscsilapításra enyhén nedves gézlap kis nyomás mellett alkalmazható, ezzel elkerülve a hámfosztást. Varratok alkalmazásának nincs kontraindikációja, a fokozott körültekintés itt is kiemelt fontosságú. Nagymértékű vestibularis szűküllet esetén vestibuloplastica alkalmazható [11, 21].

Orthodontiai kezelés csak az EB enyhe formáinál végezhető. Rögzített fogszabályozó készülék alkalmazása is lehetséges keresztharapás, diastemazárás, frontfogak rendezésének céljára, ebben az esetben kiemelten fontos orthodontiai viasz alkalmazása [37, 38]. A hólyagképződés csökkentése érdekében célszerű az ív drótját a nyálkahártyától elhajló irányban hajlítani [38]. A fogfejlődés megfelelő szakaszában, illetve RDEB esetében a sorozatextractio még a mai napig megfontolandó a későbbi elváltozások megelőzésének céljából [21].

Akár kezelés közben alakul ki, akár annak befejeztével történő ellenőrzéskor észlelünk bárminemű folyadékkal vagy vérrel telt bullát, a folyadéknyomás okozta még nagyobb kiterjedés elkerülése végett steril tűvel vagy kis kiterjedésű rámetsszéssel bocsássuk le a tartalmát. A beavatkozások végeztével alaposan vizsgáljuk meg, hogy minden fogászati anyagot, törmelékét, maradványt eltávolítottunk-e, mivel a páciensek ezeket maguknak nem, vagy nehezen tudják eltávolítani, és újabb laesiók kialakulásához vezethetnek.

Megbeszélés

Az epidermolysis bullosa egy olyan gyógyíthatatlan betegség, amelynek során a páciensek élettartama, illetve elsődlegesen életük során az életminőség nagyban befolyásolható az őket ellátó szakemberek segítségével. Ezen kezelendő területek egyik kiemelten fontos része a szájüreg, amely a páciens mindennapi étkezését és fájdalommentességét nagymértékben érinti. Magyarországon, sajnálatos módon, nincsen semmiféle szervezett fogászati ellátás az ilyen páciensek számára. A nemzetközi irodalomban jelenleg igen jól dokumentáltan megtalálható a prevenció és a különböző szintű fogászati ellátás pontos

leírása, részletes ajánlásokkal. Legfőbb konklúzióként elmondható, hogy epidermolysis bullosában szenvedő páciensek fogászati ellátását bármely, magában türelmet és önzetlen segíteni vágyást érző fogszakorvos végezheti a fenti ajánlások alapján. A páciens ellátásában részt vevő bőrgyógyász, általános orvos kollégák pedig, amint a gyermek életkora lehetővé és indokoltá teszi, támogatásuk a szülőket a megfelelő szájhigiéné fenntartásában, és segítsék, hogy a páciensek minél korábban találjanak egy elérhető közelségben lévő fogszakorvost, aki segíthet a prevenció és a későbbi ellátás folyamatában. Ezen lépések mind a páciens egészségének megőrzésében, javításában, mind a megfelelő és elfogadható életminőség fenntartásában kritikus szerepet játszanak.

Anyagi támogatás: A közlemény megírása anyagi támogatásban nem részesült.

Szerzői munkamegosztás: A kézirat megszövegezésében mindegyik szerző részt vett. B. B. K.: Irodalmi áttekintés. A. M., B. B. K.: A fényképek elkészítése. A. M.: A koncepció kidolgozása. E. G.: A végleges forma kialakítása. I. Gy., P. J.: A páciensek kezelése. S. P.: A bőrgyógyászati vonatkozások kialakítása. A cikk végleges változatát valamennyi szerző elolvasta és jóváhagyta.

Érdekltségek: A szerzőknek nincsenek érdekltségeik.

Köszönetnyilvánítás

Köszönettel tartozunk betegeinknek, amiért megtiszteltek bizalmukkal, és hozzánk fordultak fogászati ellátásukért, valamint, hogy hozzájárultak a fényképek elkészítéséhez és publikálásához. Köszönettel tartozunk továbbá *Piffkö József* professzor úrnak, aki elindított ezen az úton. Köszönetet szeretnénk mondani *Iván Gyula* doktor úrnak, aki fogászati-implantológiai tudásával segítette munkánkat.

Irodalom

- [1] Esfahanizade K, Mahdavi AR, Ansari G, et al. Epidermolysis bullosa, dental and anesthetic management: a case report. *J Dent. (Shiraz)* 2014; 15: 147–152.
- [2] Rao R, Mellerio J, Bhogal BS, et al. Immunofluorescence antigen mapping for hereditary epidermolysis bullosa. *Indian J Dermatol Venereol Leprol.* 2012; 78: 692–697.
- [3] Glász-Bóna A. Mutation analysis of *KRT5* and *KRT14* genes with epidermolysis bullosa simplex. PhD thesis. [*KRT5* és *KRT14* génmutációk vizsgálata epidermolysis bullosa simplex örökletes kórképekben. Doktori értekezés.] Semmelweis Egyetem, Molekuláris Orvostudományok Doktori Iskola, Budapest, 2010. [Hungarian]
- [4] Hernandez-Martín A, Aranegui B, Escámez MJ, et al. Prevalence of dystrophic epidermolysis bullosa in Spain: a population-based study using the 3-source capture-recapture method. Evidence of a need for improvement in care. *Actas Dermosifiliogr.* 2013; 104: 890–896.
- [5] Mello BZ, Neto NL, Kobayashi TY, et al. General anesthesia for dental care management of a patient with epidermolysis bullosa: 24-month follow-up. *Spec Care Dentist.* 2016; 36: 237–240.
- [6] Torres CP, Gomes-Silva JM, Mellara TS, et al. Dental care management in a child with recessive dystrophic epidermolysis bullosa. *Braz Dent J.* 2011; 22: 511–516.
- [7] Simonfalvi I. The butterflies have died – but what epidermolysis bullosa really is? [Meghaltak a Pillangók – de mi is az az epidermolízis bullóza?] Available from: http://www.medicalonline.hu/gyogyitas/cikk/meghaltak_a_pillangok_de_mi_is_az_az_epidermolizis_bulloza [accessed: October 15, 2016]. [Hungarian]
- [8] Silva LC, Cruz RA, Abou-Id LR, et al. Clinical evaluation of patients with epidermolysis bullosa: review of the literature and case reports. *Spec Care Dentist.* 2004; 24: 22–27.
- [9] Fortuna G, Lozada-Nur F, Pollio A, et al. Patterns of oral mucosa lesions in patients with epidermolysis bullosa: comparison and agreement between oral medicine and dermatology. *J Oral Pathol Med.* 2013; 42: 733–740.
- [10] Wright JT, Childers NK, Evans KL, et al. Salivary function of persons with hereditary epidermolysis bullosa. *Oral Surg Oral Med Oral Pathol.* 1991; 71: 553–559.
- [11] Sharma SM, Mohan M, Baptist J. Dental considerations in hereditary epidermolysis bullosa. *NY State Dent J.* 2014; 80: 45–48.
- [12] Feijoo JF, Bugallo J, Limeres J, et al. Inherited epidermolysis bullosa: an update and suggested dental care considerations. *J Am Dent Assoc.* 2011; 142: 1017–1025.
- [13] Medvecz M, Becker K, Silló P, et al. Epidemiological and molecular genetic examination in epidermolysis bullosa. [Epidermolysis bullosa epidemiológiai és molekuláris genetikai vizsgálata]. *Bőrgyógyászati és Venerológiai Szemle* 2015; 91: 10–16. [Hungarian]
- [14] Fortuna G, Aria M, Cepeda-Valdes R, et al. Clinical features of gingival lesions in patients with dystrophic epidermolysis bullosa: a cross-sectional study. *Aust Dent J.* 2015; 60: 18–23.
- [15] Wright JT. Oral manifestations in the epidermolysis bullosa spectrum. *Dermatol Clin.* 2010; 28: 159–164.
- [16] Rowe NL, Sowray JH. Extra-articular ankylosis as a complication of dystrophic epidermolysis bullosa. *Br J Oral Surg.* 1965; 3: 136–145.
- [17] Siqueira MA, de Souza Silva J, Silva FW, et al. Dental treatment in a patient with epidermolysis bullosa. *Spec Care Dentist.* 2008; 28: 92–95.
- [18] Oliveira TM, Sakai VT, Candido LA, et al. Clinical management for epidermolysis bullosa dystrophica. *J Appl Oral Sci.* 2008; 16: 81–85.
- [19] Pekiner FN, Yücelten D, Ozbayrak S, et al. Oral-clinical findings and management of epidermolysis bullosa. *J Clin Pediatr Dent.* 2005; 30: 59–65.
- [20] Marini I, Vecchiet F. Sucralfate: a help during oral management in patients with epidermolysis bullosa. *J Periodontol.* 2001; 72: 691–695.
- [21] Krämer SM, Serrano MC, Zillmann G, et al. Oral health care for patients with epidermolysis bullosa – best clinical practice guidelines. *Int J Paediatr Dent.* 2012; 22 (Suppl 1): 1–35.
- [22] Leal SC, Lia EN, Amorim R, et al. Higher dental caries prevalence and its association with dietary habits and physical limitation in epidermolysis bullosa patients: A case control study. *J Contemp Dent Pract.* 2016; 17: 211–216.
- [23] Azrak B, Kaevel K, Hofmann L, et al. Dystrophic epidermolysis bullosa: oral findings and problems. *Spec Care Dentist.* 2006; 26: 111–115.
- [24] Krämer SM. Oral care and dental management for patients with epidermolysis bullosa. *Dermatol Clin.* 2010; 28: 303–309.
- [25] Wright JT. Comprehensive dental care and general anesthetic management of hereditary epidermolysis bullosa. A review of fourteen cases. *Oral Surg Oral Med Oral Pathol.* 1990; 70: 573–578.

- [26] Wright JT. Epidermolysis bullosa: dental and anesthetic management of two cases. *Oral Surg Oral Med Oral Pathol.* 1984; 57: 155–157.
- [27] Lanier PA, Posnick WR, Donly KJ. Epidermolysis bullosa – dental management and anesthetic considerations: case report. *Pediatr Dent.* 1990; 12: 246–249.
- [28] Prabhu VR, Ramesh PR, Swathi S. Dental and anesthetic management of a child with epidermolysis bullosa. *J Indian Soc Pedod Prev Dent.* 2011; 29: 155–160.
- [29] Winter GB, Brook AH. Enamel hypoplasia and anomalies of the enamel. *Dent Clin North Am.* 1975; 19: 3–24.
- [30] Crawford EG Jr, Burkes EJ Jr, Briggaman RA. Hereditary epidermolysis bullosa: oral manifestations and dental therapy. *Oral Surg Oral Med Oral Pathol.* 1976; 42: 490–500.
- [31] Candel-Marti ME, Ata-Ali J, Peñarrocha-Oltra D, et al. Dental implants in patients with oral mucosal alterations: An update. *Med Oral Patol Oral Cir Bucal* 2011; 16: e787–e793.
- [32] Peñarrocha M, Rambla J, Balaguer J, et al. Complete fixed prostheses over implants in patients with oral epidermolysis bullosa. *J Oral Maxillofac Surg.* 2007; 65(Suppl): 103–106.
- [33] Agustín-Panadero R, Gomar-Vercher S, Peñarrocha-Oltra D, et al. Fixed full-arch implant-supported prostheses in a patient with epidermolysis bullosa: a clinical case history report. *Int J Prosthodont.* 2015; 28: 33–36.
- [34] Lee H, Al Mardini M, Ercoli C, et al. Oral rehabilitation of a completely edentulous epidermolysis bullosa patient with an implant-supported prosthesis: a clinical report. *J Prosthet Dent.* 2007; 97: 65–69.
- [35] Novaes AB Jr, Teles JC, Sousa GC, et al. Periodontal aspects of hereditary epidermolysis bullosa. *Braz Dent J.* 1991; 2: 59–68.
- [36] Brain JH, Paul BF, Assad DA. Periodontal plastic surgery in a dystrophic epidermolysis bullosa patient: review and case report. *J Periodontol.* 1999; 70: 1392–1396.
- [37] Goldschmied F. Orthodontic management of a patient with epidermolysis bullosa. *Aust Orthod J.* 1999; 15: 302–307.
- [38] Pacheco W, Marques de Sousa Araugio R. Orthodontic treatment of a patient with recessive dystrophic epidermolysis bullosa: a case report. *Spec Care Dentist.* 2008; 28: 136–139.

(Eördegh Gabriella dr.,

Szeged, Tisza L. krt. 64–66., 6720

e-mail: cordegh.gabriella@stoma.szote.u-szeged.hu)

NOTA

Új fejlesztés az egészségügyben dolgozók, tanulók részére!

A magyar nyelvű szakirodalmi keresőszolgáltatás

Mi a NOTA?

Napivizit Orvosi Tudástár Alkalmazás

Mit tud a NOTA portál?

Megkönnyíti a magyar nyelvű szakirodalmi források keresését.

Eszköztől függetlenül, akár okostelefonról, a betegágy mellett állva is használható.

Miben kereshet a NOTA-val?

Az Akadémiai Kiadó folyóirataiban: Orvosi Hetilap, Magyar Sebészet, Mentálhigiéne és Pszichoszomatika.

Más kiadók magyar nyelvű szakfolyóirataiban: pl. *Lege Artis Medicinae*, *Hypertonia és Nephrologia*, *Ideggyógyászati Szemle*.

A hatályos szakmai irányelvekben.

Magyar nyelvű kérdésekre adott angol nyelvű találatokban, a PubMeden.

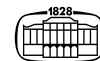
nota.hu

Amennyiben további információra lenne szüksége, keressen minket elérhetőségeinken: journals@akademiai.hu / hirdetes@akademiai.hu



Akadémiai Kiadó
A Wolters Kluwer Csoport tagja

1117 Budapest, Prielle Kornélia u. 21-35. / Telefon: (1) 464-8246
www.akademiai.hu / www.akademiai.com



AKADÉMIAI KIADÓ