

**Técnicas de exodoncia traumática para la  
colocación de implantes inmediatos postextracción**

**Trabajo fin de Máster Oficial Médico-Quirúrgica e Integral**

2016-2017

Cristóbal Miguel Rivera Jiménez



**DOÑA MARÍA ÁNGELES SERRERA FIGALLO**, Doctora en Odontología y Profesora Asociada del Departamento de Estomatología de la Universidad de Sevilla

### **CERTIFICA**

Que el trabajo titulado **“Técnicas de exodoncia atraumática para la colocación de implantes inmediatos postextracción”** desarrollado por **D CRISTÓBAL MIGUEL RIVERA JIMÉNEZ** Trabajo de Fin de Máster en Odontología Médico-Quirúrgica e Integral ha sido realizado bajo su dirección y cumple con los requisitos de la normativa actual aprobada por la Universidad de Sevilla.

Y para que así conste, firma el presente documento en Sevilla a 5 de Junio de 2017.

*Fdo. Profesora M<sup>a</sup> Ángeles Serrera Figallo*



## ÍNDICE

Resumen.....	Págs 6,
Introducción.....	Págs 7-13
Objetivo.....	Pág 13
Descripción de las técnicas.....	Págs 13-16
Resultados.....	Págs 16-20
Discusión.....	Págs 20-29
Conclusiones.....	Págs 29
Bibliografía.....	Págs 30-34

## **TÉCNICAS DE EXODONCIA ATRAUMÁTICA PARA LA COLOCACIÓN DE IMPLANTES INMEDIATOS POSTEXTRACCIÓN**

### **RESUMEN**

#### *Introducción:*

Las altas exigencias de nuestros pacientes y el acortamiento en los tiempos de trabajo, han hecho que la colocación de implantes postextracción sea una terapéutica cada vez más extendida. Un requisito imprescindible para poder llevar a cabo este tipo de cirugía es el mantenimiento del hueso alveolar y los tejidos blandos tras la extracción. Es por ello que se debe prestar especial atención y cuidado, no sólo a la colocación del implante, sino a la extracción del diente.

#### *Objetivo:*

El propósito de este trabajo es presentar varias técnicas de exodoncia atraumáticas, previas a la colocación de implantes y encaminadas a preservar el máximo tejido óseo y blando alrededor del futuro implante.

#### *Descripción de las técnicas:*

Se presentan una serie de casos clínicos en los que está indicada la extracción de un diente y colocación inmediata de un implante. Las técnicas de extracción son: rotación con fórceps, técnica de periotomos, odontosecciones radiculares, fórceps físicos y uso de la piezocirugía.

#### *Resultados:*

Todas las técnicas de exodoncia presentadas realizadas cuidadosamente han resultado ser beneficiosas y poco traumáticas, manteniendo el contorno no sólo óseo sino de la arquitectura gingival permitiendo la colocación inmediata de implantes.

### *Discusión:*

La mayor parte de la bibliografía revisada está encaminada a la técnica quirúrgica de colocación de implantes propiamente dicha, haciendo ligera mención a la extracción atraumática de los dientes. Todos destacan la importancia del mantenimiento sobre todo de la cortical vestibular. Se recomienda no utilizar botadores ya que en su uso es más probable la fractura de las tablas, sobre todo la bucal. Cuando los movimientos de rotación están permitidos el uso del fórceps puede ser útil. La odontosección es una de las técnicas propuestas más extendidas para la extracción de dientes multirradiculares, aunque también en unirradiculares. La incorporación de la piezocirugía a la odontología también ha aportado ventajas y facilidades para realizar extracciones mínimamente invasivas.

### *Conclusiones:*

La exodoncia atraumática de los dientes de pronóstico imposible es fundamental para poder colocar implantes inmediatamente después de la extracción. Se ha demostrado que todas las técnicas analizadas son efectivas a la hora del mantenimiento óseo y gingival. Se recomienda el estudio individualizado del paciente para seleccionar la técnica o asociación de las mismas que sea más acorde al caso.

## **INTRODUCCIÓN**

La colocación de implantes para reponer dientes perdidos es una opción de tratamiento bien conocida. El protocolo original en el que se esperaban varios meses para la colocación del implante una vez extraído el diente ha ido cambiando en las últimas décadas <sup>1</sup>. Ahora la tendencia es a reducir el tiempo entre la extracción y la colocación y/o carga del implante.

La colocación de implantes inmediatos postextracción fue descrita inicialmente hace más de 30 años por Schulte y Heimke.<sup>2</sup>

Se han sugerido varias clasificaciones según el tiempo en que se coloca el implante después de la exodoncia del diente.

<b>Autor/Año</b>	<b>Clasificación</b>	<b>Colocación Implante</b>
Hämmerle y cols.(2004) <sup>3</sup>	Tipo I	Alveolo fresco
	Tipo II	Tras el cierre de los tejidos blandos (4-8 semanas)
	Tipo III	Relleno óseo radiográfico (12-16 semanas)
	Tipo IV	Alvéolo curado (>16 semanas)
Espósito y cols. (2006) <sup>4</sup>	Inmediato	Alvéolo fresco
	Inmediato-diferido	< 8 semanas postextracción
	Diferido	>8 semanas postextracción

Toda extracción dental conlleva un proceso continuo de reabsorción de la cresta alveolar que compromete la posterior colocación del implante.<sup>3,5</sup> Sin embargo, la colocación inmediata de un implante tras la extracción atraumática permite el mantenimiento del hueso alveolar y la colocación ideal del implante desde el punto de vista protésico. Es importante por ello conocer la biología y la histología del hueso alveolar y los mecanismos de reabsorción que sufre al extraerse un diente.

El hueso es un tejido conectivo mineralizado especializado que contiene principalmente fosfato cálcico (45%), además de agua (30%) y una matriz orgánica (25%). La matriz mineral está formada por cristales de hidroxiapatita de baja cristalinidad y deficiente en calcio ( $\text{Ca}_{10}(\text{PO}_4)_6(\text{OH})_2$ ), el agua está contenida principalmente en la sangre y en la médula ósea; y la matriz orgánica se compone principalmente de colágeno tipo I. El resto de la matriz orgánica está compuesto por osteonectina, osteocalcina, proteína morfogénica del hueso, proteoglicano óseo y sialoproteína ósea. El ratio de componentes inorgánicos / orgánicos es de aproximadamente 75 / 25 en peso y 65 / 35 en volumen. Existen dos tipos de tejido óseo bien diferenciados, presentes en todos los huesos del organismo; el hueso compacto y el hueso esponjoso o trabecular. El hueso compacto forma la capa externa de todos los huesos, es un tejido muy organizado que supone el 80% del peso de los huesos y que les otorga su resistencia por poseer un menor porcentaje de



materia orgánica. El tamaño de los poros en este tipo de hueso varía entre 1 y 100  $\mu\text{m}$ . El hueso esponjoso es un tejido de tipo reticular, con espacios interconectados por los vasos sanguíneos y que está en contacto con la médula ósea. Supone el 20% del peso de los huesos, siendo su volumen diez veces mayor que el del hueso compacto. El tamaño de los poros en el hueso esponjoso varía entre 200 y 400  $\mu\text{m}$ . El tamaño de los poros, su extensión y sus interconexiones son factores importantes que afectan a la difusión de los nutrientes, la adhesión, migración y expresión celular y al crecimiento tisular, necesarios para la formación ósea, la reparación o la regeneración.<sup>5</sup>

En condiciones normales el hueso sano está llevando a cabo continuamente procesos de remodelación ósea. La remodelación ósea consiste en un equilibrio continuado de creación y destrucción de hueso; es un proceso dinámico y continuado que adapta el hueso a esfuerzos localizados. Debido a ello, el hueso tiene la capacidad de autorrepararse. Sin embargo, existe un tamaño de defecto crítico, a partir del cual el hueso no es capaz de emprender la reparación empleando los procesos de osteogénesis propios. Por tanto, cuando el defecto es de un tamaño mayor que el defecto crítico, se hace necesario el empleo de algún tipo de injerto óseo.<sup>6</sup>

Los defectos óseos de los maxilares obedecen a causas muy variadas, como pueden ser las resecciones quirúrgicas, las pérdidas traumáticas, la dificultad de osificación en edades avanzadas, las enfermedades periodontales y periimplantarias, los defectos congénitos, etc. Estos defectos pueden dificultar la fase quirúrgica del tratamiento implantológico al encontrar un insuficiente volumen óseo para la adecuada colocación de los implantes dentales.

Entre estas causas de pérdida ósea, son muy frecuentes los defectos óseos maxilares causados por la reabsorción alveolar post-extracción; éste es un fenómeno fisiológico que ocurre tras la extracción dentaria por el cual la cresta ósea alveolar ve disminuida su altura y su anchura original, en una cantidad que puede variar entre distintas localizaciones e individuos.<sup>6</sup> La pérdida de la dentición natural da lugar a una reducción de la estimulación física del hueso alveolar, produciéndose una reabsorción ósea que es irreversible, crónica y acumulativa.<sup>7</sup>

La curación de un alveolo tras una extracción dentaria se caracteriza por cambios internos, que conducen a la formación de hueso en el interior del alveolo, y cambios externos que conducen a la pérdida de la altura y anchura de la cresta alveolar. Esta

reabsorción es el punto final de un proceso que pasa por varias fases. Los cambios internos del alveolo se caracterizan por las siguientes etapas:<sup>6</sup>

- A las 24 horas, el alveolo se rellena por un coágulo sanguíneo, proceso seguido de una hemólisis y del inicio de un proceso inflamatorio.
- A los dos / tres días tiene lugar el reemplazo del coágulo por un tejido de granulación rico en fibras colágenas y vasos sanguíneos.
- A los cuatro días se observa un aumento del número de fibroblastos, así como una proliferación del epitelio desde el margen de la herida. También aparecen osteoclastos que empiezan a reabsorber el hueso.
- A la semana encontramos un tejido de granulación con una gran red vascular, un tejido conectivo joven, osteoide en la porción apical del alveolo y una cubierta epitelial sobre la herida.
- A las tres semanas se observan un tejido conectivo denso y trabéculas de hueso neoformadas. Esa formación de hueso tiene su máxima densidad radiográfica alrededor de los 100 días.
- A los dos meses ya hay un relleno de hueso completo, pero se debe tener en cuenta que la anchura del alveolo original no se alcanza, pudiendo complicar la colocación posterior de implantes dentales en esa zona por la existencia de una altura y anchura de hueso insuficiente.

Hay varios factores que pueden afectar este proceso. El tamaño del alveolo es importante, puesto que los más anchos necesitarán más tiempo que los estrechos para rellenarse. Los alveolos de dientes con pérdida de hueso horizontal curan más rápido debido al menor nivel de hueso que deben alcanzar. Este proceso reparativo descrito tras la extracción del diente presenta dos fenómenos importantes: el proceso de reabsorción osteoclástica y la interrupción de la vascularización aportada al alveolo a través del ligamento periodontal. Ambos producen una tendencia a la reabsorción del alveolo dentario, sobre todo en las zonas de escaso grosor de las corticales, como las regiones vestibulares en los sectores anteriores superiores e inferiores.<sup>4</sup>

La reabsorción de los maxilares tras la pérdida dentaria es mayor durante el primer año, y ocurre a una velocidad más acusada durante los tres primeros meses. Se han encontrado grandes diferencias entre el maxilar y la mandíbula, siendo la tasa de reabsorción cuatro veces mayor en la mandíbula que en el maxilar.<sup>6</sup> Esta reabsorción

ósea va a dar lugar a los llamados defectos de la cresta alveolar. Aunque existen diferentes clasificaciones para estos defectos, la más clara los clasifica en:<sup>6</sup>

- Defectos de clase I cuando la pérdida se produce en sentido bucolingual con una altura en sentido apico-coronal normal.
- Defectos de clase II son aquellos en que la pérdida se produce en sentido apico-coronal, conservando el grosor buco-lingual
- Defectos de clase III son una combinación de los dos anteriores que resulta en una pérdida de altura y de anchura.

A este respecto, y debido al problema clínico que ocasiona la reabsorción de la cresta alveolar- especialmente en las zonas estéticas-, se han desarrollado las técnicas de preservación alveolar. Éstas engloban cualquier tipo de procedimiento llevado a cabo al tiempo de la extracción o posteriormente, que está diseñado para minimizar la reabsorción externa de la cresta y maximizar la formación ósea dentro del alveolo. Lo más habitual son las técnicas de aumento óseo consistentes en la realización de extracciones lo más atraumáticas posible seguidas de la colocación de un material de injerto óseo con o sin barrera en el alveolo dentario vacío para la prevención de la reabsorción alveolar post-extracción, facilitando de esta manera la colocación posterior de implantes dentales en esa zona. Éstas técnicas son efectivas en cuanto a la limitación de alteraciones tanto de la anchura como de la altura de la cresta alveolar, sin que exista una técnica que ofrezca mejores resultados que otra. En el lado opuesto, también hay autores que han cuestionado el uso de biomateriales en el interior de alveolos frescos postextracción debido a que parece que interfieren con el proceso de curación normal.<sup>8</sup>

Las indicaciones de la preservación alveolar serían:<sup>9</sup>

- Si se planea colocar implantes pasadas las 6-8 semanas desde la exodoncia.
- Cuando se realizan extracciones en sitios estratégicos aunque no se considere la opción de colocar un implante en un futuro inmediato, para dejar abierta la posibilidad de poder colocarlo más adelante.
- En zonas de pósticos de prótesis fija tradicional por razones estéticas.
- Zonas en las que la cortical vestibular tiene un grosor menor de 1,5-2 mm, y zonas en las que se hayan dañado o perdido paredes alveolares.
- Zonas en las que es crítico mantener el volumen óseo para minimizar el riesgo de dañar estructuras anatómicas (ej. Seno maxilar o nervio mentoniano).

- Pacientes con altas demandas estéticas (sonrisa gingival o biotipo fino).
- Pacientes a los que se les deben extraer varios dientes y en los que la preservación ósea es importante para la posterior restauración.

La colocación de materiales de injerto particulados con o sin barrera busca interferir el proceso de invaginación epitelial desde los bordes del alveolo al interior del mismo. Hay autores que señalan que esta técnica podría no ser siempre beneficiosa, aunque se dan buenos resultados en la zona anterior del maxilar y en defectos del hueso periapical. Las dificultades que se encuentran en estos procedimientos son el cierre del tejido blando y la contención del material de relleno en el interior del alveolo.<sup>8</sup>

Por lo tanto previa a la extracción del diente es fundamental detenerse a pensar en la necesidad o beneficio que podría aportarnos realizar una preservación alveolar. Otra opción a considerar en la preservación alveolar es la colocación de implantes inmediatos en el mismo acto quirúrgico que la exodoncia. Esta técnica es muy sensible al manejo clínico del cirujano. Puede ser combinada con el uso de injertos particulados que rellenen el espacio vacío entre implante y alveolo dentario en ciertas zonas, y se discute sobre si es beneficiosa o no la colocación adicional de una membrana.

Esta técnica ofrece varias ventajas: disminución de la morbilidad, menor tiempo de tratamiento (en una fase quirúrgica se realiza la extracción y se coloca el implante), se puede lograr una estética muy adecuada por el mantenimiento del hueso alveolar y los tejidos blandos. Al no ser necesarios procedimientos de aumentos de la cresta alveolar (siempre que el alvéolo quede totalmente preservado), el coste del tratamiento es menor.<sup>5-13</sup>

Sin embargo se trata de una técnica que requiere un dominio quirúrgico importante y una experiencia adecuada, ya que es una técnica sensible a los errores y que presenta mayores complicaciones como son: la imposibilidad de un cierre primario de los tejidos, la presencia de tejido inflamatorio periapical, el riesgo de dehiscencias por un biotipo periodontal fino o ausencia de encía queratinizada, o la morfología del alvéolo.<sup>5-13</sup>

Un requisito imprescindible para poder llevar a cabo este tipo de cirugía es el mantenimiento del hueso alveolar y los tejidos blandos tras la extracción. Es por ello

que debe prestarse especial atención y cuidado no sólo a la colocación del implante sino a la extracción del diente.

Las extracciones dentales tradicionales con elevación de colgajos mucoperiósticos, osteotomías, luxación con botadores y fórceps entrañan un cierto trauma que puede ocasionar la fractura y deformación del proceso dentoalveolar.<sup>7,14</sup> En este sentido han surgido avances en las técnicas de extracción. Una variedad de nuevos instrumentos y técnicas han revolucionado los campos de la cirugía oral y maxilofacial como el powered periotome, los fórceps físicos, la extrusión ortodóncica, etc...

## **OBJETIVO**

Presentar varias técnicas de exodoncia atraumáticas, , previas a la colocación de implantes y encaminadas a preservar el máximo tejido óseo y blando alrededor del futuro implante.

## **DESCRIPCIÓN DE LAS TÉCNICAS**

### *Rotación con fórceps:*

Básicamente consiste en movimientos rotacionales de dientes unirradiculares o multirradiculares a los que se le ha realizado una odontosección previa. Es fundamental evitar los movimientos vestibulopalatinos que con frecuencia producen la fractura de la precizada cortical vestibular. En las figuras 1, 2 y 3 podemos observar los fórceps de incisivos y raíces, frecuentemente utilizados para realizar este tipo de extracciones.



Figura 1

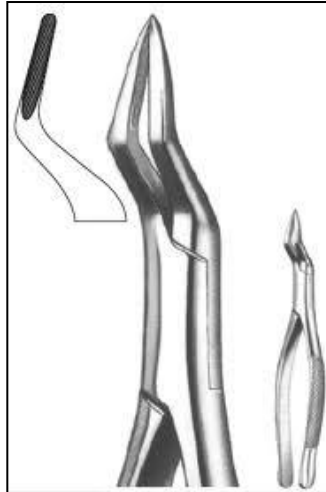


Figura 2



Figura 3

*Periotomos:*

Los periotomos son instrumentos especialmente diseñados para la extracción atraumática de dientes. Presentan hojas cortantes de distintas anchuras (Figura 4) que se introducen en el ligamento periodontal sin dañar el hueso circundante. Deben insertarse mediante presión continua unos dos tercios de la longitud de la raíz del diente, sin realizar movimientos de rotación. Una vez introducido puede ser golpeado con un mazo (Figura 5) forzando el diente contra la tabla opuesta y provocando poco a poco la elevación de la raíz.

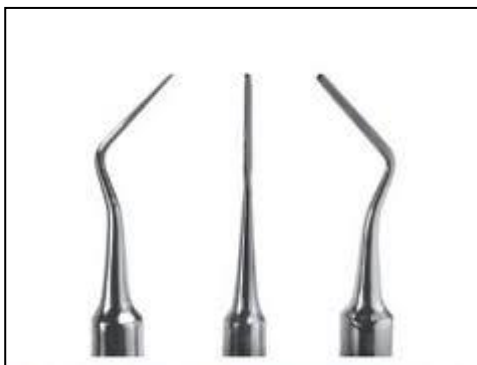

Figura 4



Figura 5

*Odontosecciones radiculares:*

La odontosección en los manuales clásicos de cirugía está indicada para facilitar la extracción de dientes multirradiculares (Figura 6). Sin embargo, ésto también es posible en dientes unirradiculares de tal modo que una raíz puede dividirse en dos,

permitiendo desplazar los fragmentos hacia la línea de odontosección cuando se introduce el periotomo, de tal modo que las paredes alveolares no sufren.

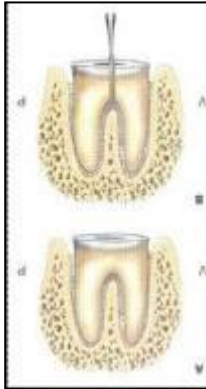


Figura 6

*Forceps físicos:*

El fórceps físico es un extractor dental que usa la palanca de primera clase para extraer dientes de manera atraumática. Se compone de una valva en forma de pico que se introduce en la cara lingual o palatina del diente a través del surco gingival, y otra en forma de parachoques que se coloca a nivel de la línea mucogingival de la cara vestibular (Figura 7). Debe generarse una presión constante de tal modo que cuando la fuerza ha expandido y debilitado el ligamento periodontal y el hueso, se procede a rotar el mango suavemente lo que libera y eleva el diente, que puede ser finalmente extraído con la ayuda de un fórceps.

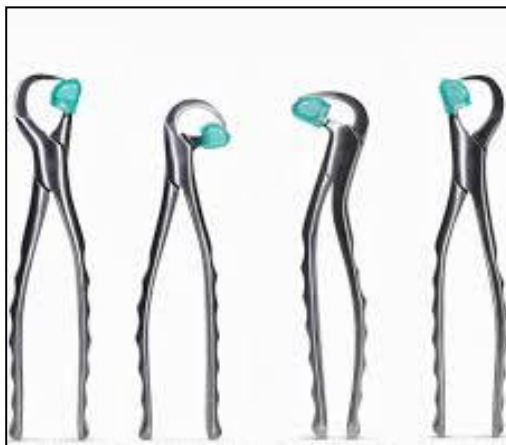

Figura 7

*Piezocirugía:*

Es una técnica innovadora que data de 1988. La extracción con piezocirugía consiste en el corte de las fibras del ligamento periodontal con puntas de vibración de hasta

10mm de profundidad. Posteriormente el diente se moviliza con un periotomo o un fórceps. Existen puntas especialmente diseñadas para la extracción de los dientes anquilosados.

## RESULTADOS

### *Rotación con fórceps:*

Caso de un incisivo central con una fractura vertical. Se procedió a su extracción simplemente con movimientos rotacionales del fórceps, previa sindesmotomía con un bisturí. Obsérvese como se controla la tabla vestibular creando cierta presión con los dedos. (Figuras 8-13)

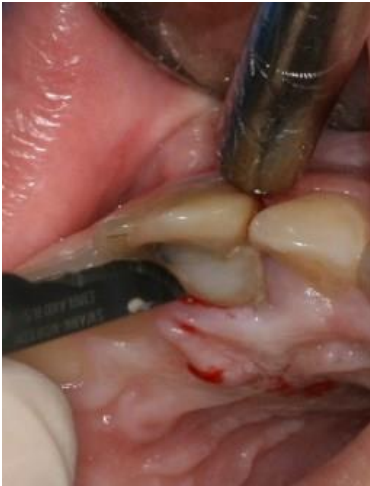

Figura 8

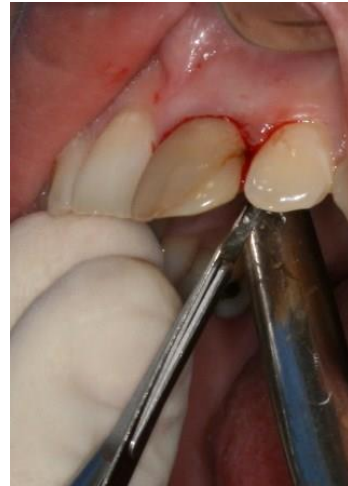

Figura 9

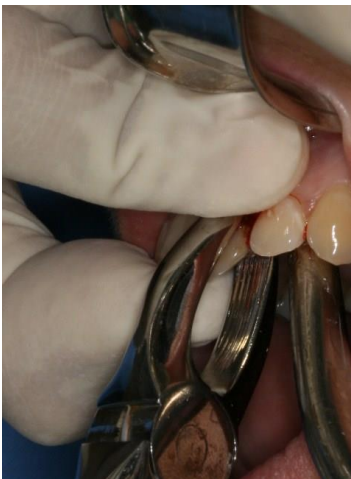

Figura 10

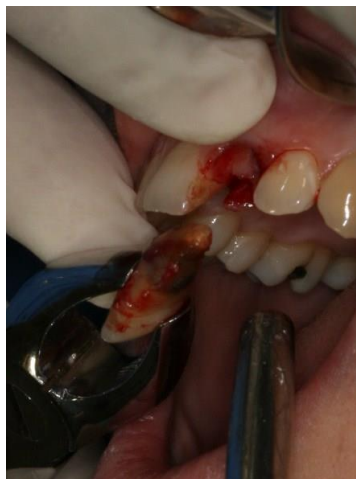

Figura 11



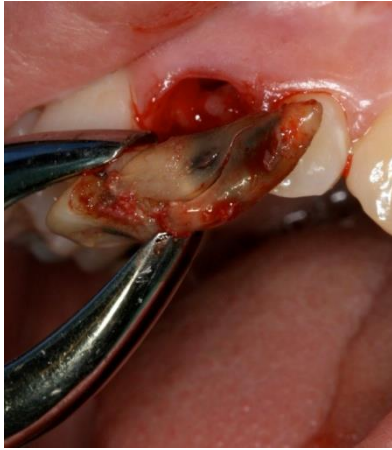

Figura 12

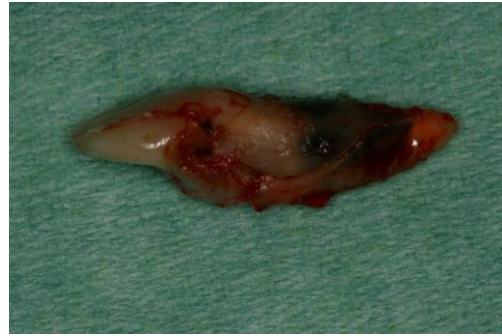

Figura 13

*Periotomos:*

En un primer caso se presenta un incisivo lateral endodonciado y con caries que provocaba el desecementado continuo de la corona que llevaba. Se procedió a su extracción con periotomos, introduciéndolo en el ligamento periodontal y con una presión firme y continua y ayudado del golpeteo del mazo se eleva poco a poco el diente (Figuras 14-16). También se muestra un caso muy similar de un canino, diente que frecuentemente resulta complejo de extraer sin fracturar la tabla vestibular, y el resultado final que se consigue con esta técnica, manteniendo intactas los contornos alveolares y el tejido blando (Figuras 17-20).

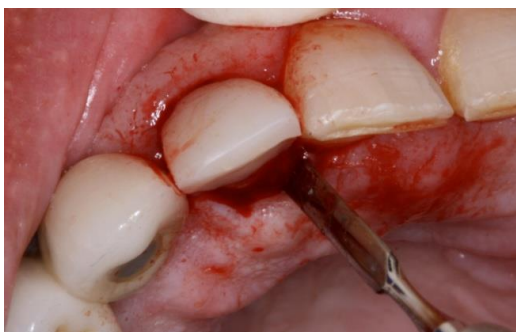


Figura 14

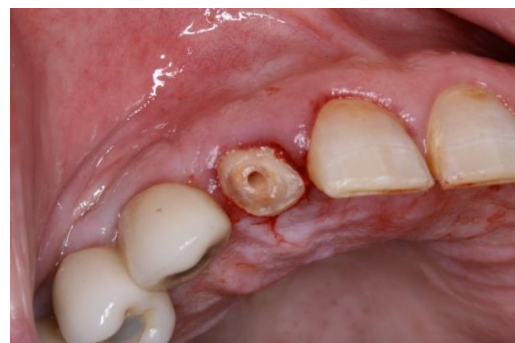

Figura 15

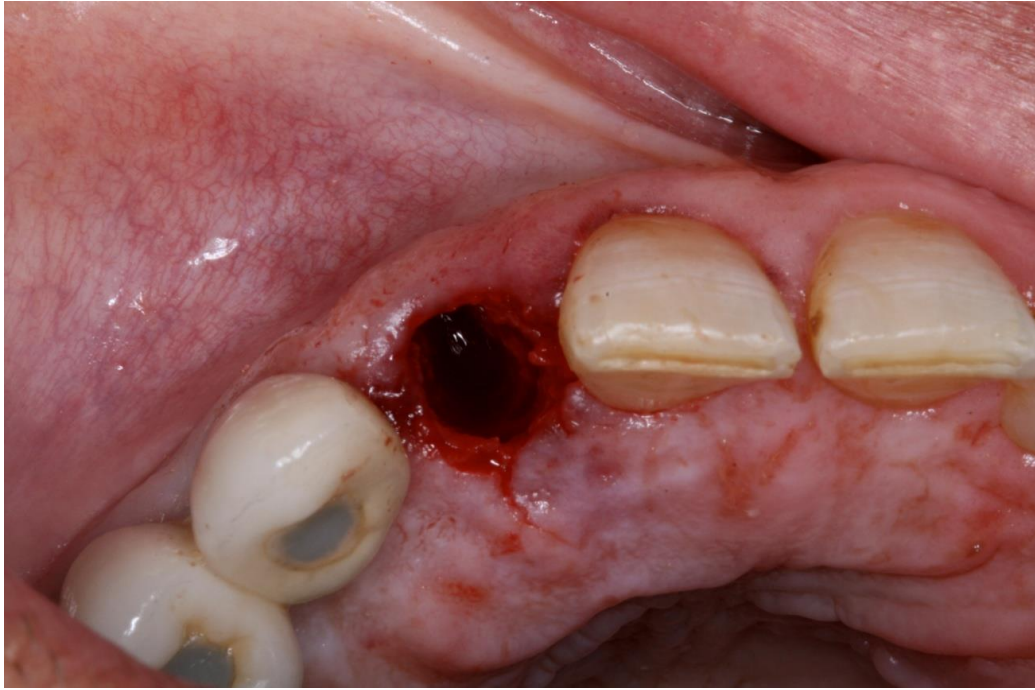


Figura 16

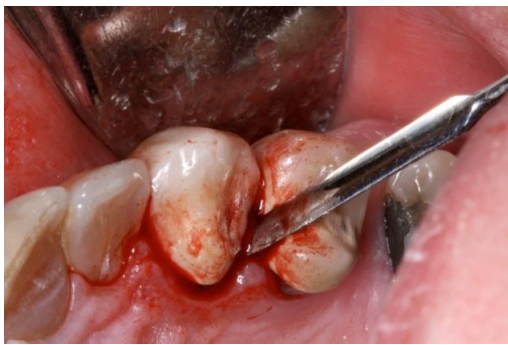

Figura 17

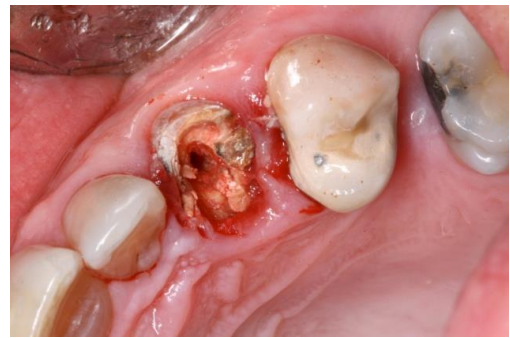


Figura 18

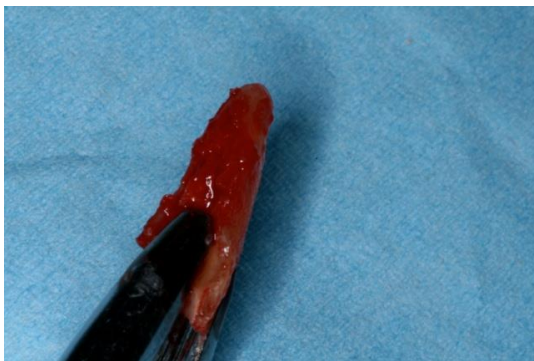

Figura 19

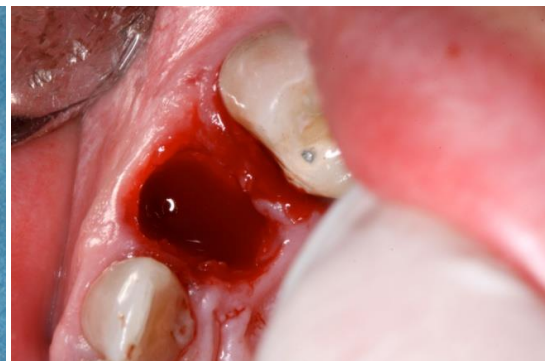

Figura 20

*Odontosección radicular:*

Primer molar superior que presenta fisura vertical. Se procedió a su extracción separando las raíces vestibulares y la palatina, y extrayendo todas ellas como si de dientes unirradiculares se tratase (Figuras 21-23).

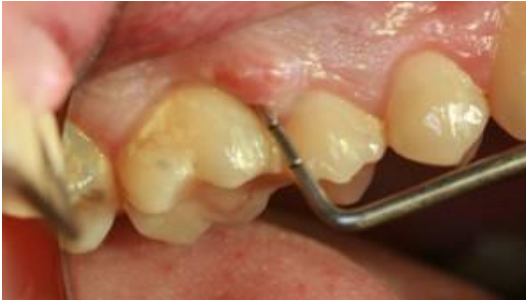

Figura 21

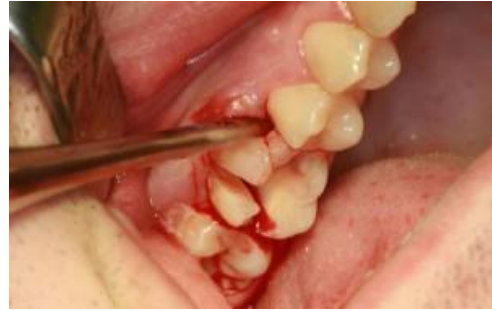

Figura 22

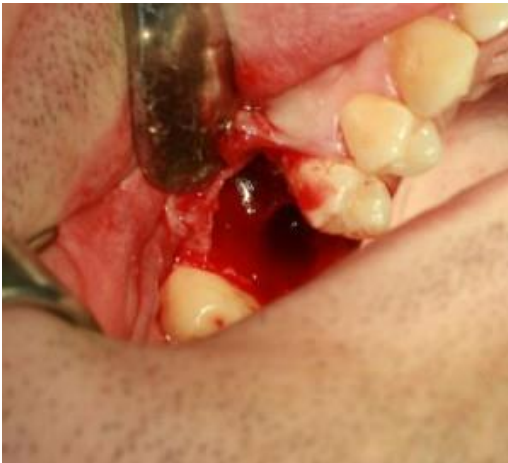

Figura 23

*Piezocirugía:*

Primer molar superior que presenta granuloma apical que fistuliza y da sintomatología. Se procedió a su extracción combinando la odontosección radicular de la pieza con la sindesmotomía y vibración con elevación de los fragmentos que produce la piezocirugía (Figura 24-27).



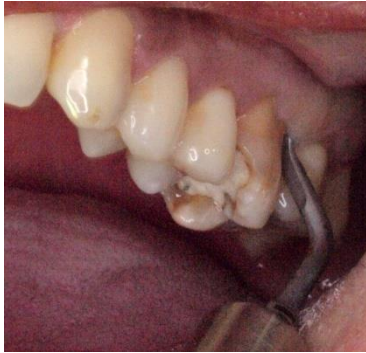

Figura 24

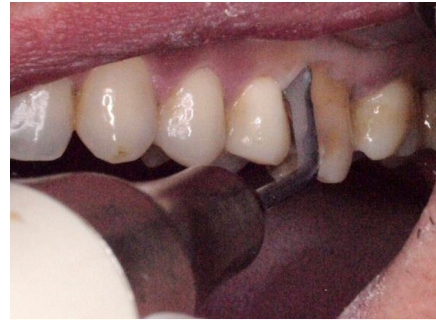

Figura 25

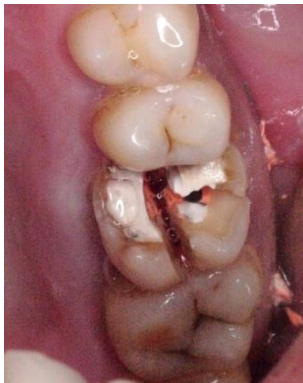

Figura 26

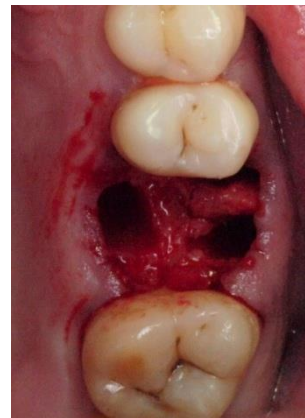

Figura 27

## DISCUSIÓN

Las altas exigencias de nuestros pacientes han hecho que la colocación de implantes inmediatos postextracción sea una terapéutica cada vez más extendida. La mayor parte de los artículos revisados mencionan la importancia de llevar a cabo una extracción atraumática del diente, pero no profundizan en las técnicas de extracción y cómo llevarlas a cabo.

Se centran en otra serie de aspectos como son:

- *Tasa de supervivencia:* Las revisiones de la literatura muestran que las tasas de supervivencia de los implantes inmediatos son comparables con los de los implantes colocados en hueso alveolar maduro<sup>4,13,23</sup>. En general, aproximadamente el 5 % de los implantes se puede esperar que se pierdan independientemente del protocolo utilizado. Cabe destacar que el período de seguimiento de la mayoría de los estudios sobre los implantes inmediatos es relativamente corto, con sólo unos pocos documentos que informen de los resultados después de más de 5 años de carga. La mayoría de los estudios sólo

informaron sobre la pérdida media de hueso periimplante, profundidad de la bolsa y cambios en el nivel de inserción. Chen y cols, en su revisión bibliográfica concluyeron que no hay diferencias significativas radiográficas en el nivel de la cresta ósea o en la profundidad de sondaje en los implantes colocados inmediatamente o de manera retardada en relación con la extracción del diente.

- *¿el implante inmediato preserva el hueso alveolar postextracción?:* Para asegurar la estabilidad primaria del implante es necesaria una cantidad suficiente de hueso de buena calidad. Después de la extracción de uno o más dientes, ocurre una significativa reducción en la altura vertical y la anchura bucolingual de la cresta alveolar. La magnitud de los cambios morfológicos depende de varios factores relacionados con el paciente y se ve una gran variación entre los individuos. El estudio de Schroop <sup>5</sup>, que incluía 46 sitios de extracción de molares y premolares, demostró que los menores cambios se producían en altura tras la extracción, mientras que la anchura bucolingual de la cresta se redujo en aproximadamente un 50% durante un período de observación de 1 año. En la literatura se tiende a menudo a afirmar que uno de los fundamentos de la colocación de implantes inmediatos es que este enfoque puede prevenir o al menos reducir al mínimo la pérdida de tejido blando y duro en el lugar de extracción. Está claro que existen controversias respecto a este tema. Un estudio a largo plazo por Denissen y Kalk <sup>24</sup> mostró que la colocación inmediata de implantes sumergidos de hidroxiapatita contribuyeron al mantenimiento del volumen de reborde alveolar, y además Wheeler y cols.<sup>25</sup> demostraron en un informe clínico que se preservaba el tejido duro y blando, con mejora del resultado estético después de la colocación inmediata de los implantes. Sin embargo, en contraposición, recientes estudios clínicos en animales indican que los cambios morfológicos de la cresta alveolar no se pueden prevenir por el protocolo de colocación inmediata de implantes <sup>19,20,26-30</sup>. Se demostró que las paredes alveolares vestibular y lingual sufrieron una marcada reabsorción después de la colocación del implante y que la altura de la pared vestibular también se redujo <sup>26</sup>.  
Aparentemente, es importante que la colocación inmediata del implante sea correcta en los alvéolos para evitar la exposición de la superficie del implante. Se ha sugerido <sup>23</sup> colocar el implante hacia lingual / palatino en el alvéolo a

pesar de que pueda resultar en una mayor brecha vestibular, esperándose además la reabsorción de esta pared vestibular. No importa si el implante se coloca inmediatamente o más tarde en el hueso alveolar, es muy importante extraer los dientes con cuidado para reducir al mínimo la pérdida ósea. Particularmente, la pared vestibular del alveolo está expuesta a mayor fractura durante la extracción y reabsorción después de la misma.

- *Sitios infectados*: la patología del diente o de los tejidos periodontales pueden tener una influencia en el éxito del tratamiento para sustituir el diente inmediatamente después de la extracción con un implante. La infección en el sitio receptor ha sido un motivo de preocupación en relación con la colocación del implante en el alveolo de extracción y ha hecho que algunos autores lo hayan considerado como una contraindicación para el uso de este protocolo. La infección puede ser causada por la periodontitis marginal, patología periapical, fracasos de los tratamientos de endodoncia y fracturas radiculares. Además, la pérdida de tejido debido a la enfermedad puede poner en peligro la posibilidad de lograr la estabilidad primaria del implante así como poner en peligro la estética.

Cabe destacar un estudio clínico aleatorizado de Lindeboom <sup>31</sup> en el que comparaba 25 implantes colocados inmediatamente tras la extracción de dientes con infección periapical, y 25 colocados después de 3 meses de curación. Dos de los implantes inmediatos se perdieron, pero no hubo diferencias estadísticamente significativas en las tasas de fracaso, ni en la estabilidad del implante, estética gingival o reabsorción ósea radiográfica. Los autores concluyeron que la implantación inmediata en sitios con lesión periapical crónica puede estar indicada. Dos estudios en animales demostraron que la colocación de implantes inmediatos en sitios infectados no suponía un riesgo<sup>32,33</sup>, mientras que el éxito del implante inmediato para sustituir dientes con historia de periodontitis fue algo menor en humanos que en animales<sup>34,35</sup>. Se necesitan más estudios para dilucidar el complejo problema del implante colocado en un sitio receptor con infección crónica. Parece razonable recomendar el desbridamiento completo de la infección crónica del alvéolo de extracción antes de la colocación del implante. Por otra parte, parece razonable utilizar antibióticos en los pacientes medicamente comprometidos.

- *Relleno del GAP*: Cuando un implante se coloca en un alvéolo fresco postextracción es común que aparezca una brecha entre la superficie del implante y las paredes óseas. La presencia o la magnitud de la brecha está influenciada tanto por la configuración de los alvéolos como por el diseño y la anchura del implante. La configuración del alvéolo está determinada principalmente por la anatomía del diente extraído, sin embargo, la patología del diente antes de la extracción, así como el trauma en relación con la eliminación del diente puede causar daños más severos en las paredes óseas. Esto a su vez puede alterar la anatomía original y en los casos graves perder por completo una o más paredes óseas dando lugar a una dehiscencia.

Ha sido una cuestión de debate si esas lagunas o defectos de dehiscencia requerían procedimientos de aumento o si podrían dejarse para la curación espontánea. Algunos estudios han demostrado que los defectos intraóseos se pueden resolver total o parcialmente sin la intervención de los tratamientos de aumento. Así, en 46 pacientes tratados con implantes inmediatos sin el uso de membranas o injertos óseos se produjo formación de hueso<sup>34</sup>. En un estudio en animales, se demostró que una brecha circunferencial de 1 – 1,25 mm lateral a un implante puede curar con hueso nuevo y que la colocación de una membrana no mejoraba la cicatrización<sup>36</sup>. En un estudio clínico aleatorizado<sup>37</sup> se comparó implantes unitarios colocados en alvéolos postextracción de dientes superiores en los que el gap se trató con hueso autólogo particulado con pacientes a los que no se les sometió a ningún procedimiento de aumento. No se encontraron diferencias significativas entre ambos grupos. En el caso de que los resultados de la colocación inmediata de un implante de lugar a una fenestración o un defecto de dehiscencia, el cirujano debe decidir si el aumento óseo adicional se debe llevarse a cabo o, de forma alternativa, si posponer la colocación del implante sería una mejor opción. Los estudios han demostrado que el potencial de formación espontánea de hueso en estos defectos es pobre<sup>4,38</sup>. También se ha demostrado que es predecible el aumento óseo en sitios con dehiscencias utilizando membranas solas o en combinación con injertos de hueso autógeno / sustitutos óseos<sup>8</sup>.

Sin embargo, vale la pena recalcar que los procedimientos de aumento óseo también pueden comprometer el resultado del tratamiento como ocurre en los casos en que hay una exposición temprana del injerto óseo o la membrana<sup>39, 40</sup>.

Uno de los retos en relación con la colocación del implante en alvéolos frescos de extracción es el logro de un cierre primario de la herida , que de otro modo puede aumentar el riesgo de la exposición de las membranas y posiblemente llevar también a resultados estéticos deteriorados.

En un intento de evitar o reducir al mínimo, el tamaño de las brechas y fenestraciones en los después de la colocación de implantes inmediatos se han desarrollado nuevos diseños de implantes. Los implantes de forma cónica han mostrado prometedores resultados<sup>41</sup>. Sin embargo, actualmente no hay evidencia que demuestren que el implante de diseño cónico es superior a implantes cilíndricos estándar<sup>42</sup>.

Del mismo modo, los implantes de diámetro ancho se han utilizado en hueso curado y en alvéolos de extracción con éxito<sup>43,44</sup>. Una de las preocupaciones de la colocación de implantes de diámetro ancho podría ser que la presencia de paredes óseas frágiles o concavidades en el hueso alveolar podría conducir a dehiscencias o fenestraciones. Sólo hay unos pocos informes sobre este tema y se necesitan estudios para verificar las ventajas y desventajas de este tipo de implantes.

Se puede concluir, que una brecha de alrededor del implante colocado inmediatamente en un sitio de extracción tiene potencial para sanar por sí misma. Con la presencia de una dehiscencia el potencial de curación es pobre y no se sabe si una técnica podría ser superior a las demás para aumentar el tejido óseo.

- *Sumergir o no los implantes:* El protocolo original de tratamiento con implantes recomienda que el implante se debe cubrir con la mucosa después de la colocación para garantizar la osteointegración. La razón era en parte para proteger el sitio del implante de la contaminación bacteriana y para evitar la carga del implante. Hoy en día, la colocación del implante en una sola fase quirúrgica es una opción de tratamiento bien establecida, que ha demostrado que se comporta de igual manera que un enfoque quirúrgico de dos fases. Como el gap alrededor del implantes con frecuencia está presente después de la colocación de implantes inmediatos postextracción, en algunos casos se requiere de tratamientos con injertos de hueso y membrana. Varias investigaciones han demostrado que la colocación no sumergida de implantes inmediatos tienen buenos resultados<sup>42,45</sup>. Existen altas tasas de supervivencia y predictibilidad en



la regeneración ósea realizada alrededor de los implantes inmediatos transmucosos. Sin embargo, se debe hacer hincapié en que en estos estudios sólo se presentaron los resultados a corto plazo.

- *Carga inmediata*: La extracción de un diente, a menudo suele tener un efecto psicológico negativo sobre el paciente, en particular si la región anterior está involucrada. El uso de una prótesis provisional removible puede ser un inconveniente para el paciente y un provisional de resina adherido a los dientes adyacentes sin tallar es a menudo imposible por la falta de espacio protésico. Es por ello que sería tentador restaurar el implante inmediatamente colocado con una prótesis provisional. La restauración de implantes podría ser de forma inmediata / temprana funcional o sin carga funcional <sup>46</sup>. La carga no funcional se refiere a la liberación de oclusión de la prótesis provisional. Evaluaciones recientes han informado sobre la combinación de la colocación del implante inmediata y la restauración y carga inmediata <sup>23,47</sup>, pero sus conclusiones están en conflicto. En una revisión <sup>47</sup> se concluyó que el éxito de la carga inmediata o temprana de los implantes puede estar comprometida por la colocación en alvéolos de extracción cuando éstos tienen una historia de periodontitis marginal, mientras que Quirynen y cols.<sup>23</sup> llegan a la conclusión de que la incidencia de la pérdida de los implantes es mayor al combinar la colocación inmediata de implantes y su carga inmediata. Ganeles y Wismeijer <sup>48</sup> calcularon una tasa de éxito general de 96,4 % durante ocho publicaciones. Todas las opiniones coincidieron en que un requisito previo para el éxito del tratamiento es el logro de la estabilidad primaria del implante. Por otra parte, se hizo hincapié en que sólo existen estudios a corto y medio plazo. En un estudio reciente <sup>49</sup>, se colocaron 50 implantes en áreas parcialmente edéntulas en el maxilar superior y posterior y mandíbula directamente tras la extracción de los dientes y se conectaron prótesis temporales inmediatamente después la cirugía o en un plazo de 7 días ( "función temprana" ). Ninguno de los implantes fracasaron durante el periodo de seguimiento de 18 meses. Cannizzaro y cols.<sup>50</sup> demostraron gran éxito tras colocar 202 implantes (53 insertado en alvéolos de extracción recientes) colocados con una técnica sin colgajo en maxilares totalmente desdentados. Todas las restauraciones (21 prótesis fijas y 12 sobredentaduras) fueron cargados funcionalmente el mismo día de la cirugía y seguidos durante 1 año después de la carga. Dos pacientes perdieron un implante cada uno. Al

interpretar los resultados de los protocolos de carga inmediata es importante distinguir entre carga funcional inmediata y la restauración inmediata, ya que el resultado de estos dos enfoques pueden resultar diferentes. A pesar de la escasa información disponible, puede decirse que se ha observado un buen pronóstico de la carga inmediata, temprana funcional o no funcional de los implantes inmediatos postextracción. El éxito del implante está directamente relacionado con la estabilidad primaria del implante.

- *Tipo de restauración:* En dos revisiones sistemáticas recientes se concluyó que la supervivencia de los implantes y el éxito puede no verse afectada por el tipo de prótesis empleada. Bryant y cols.<sup>51</sup> no encontraron una evidencia clara en si la prótesis removible era superior o no a la fija en la rehabilitación completa de la mandíbula desdentada. Del mismo modo, varios ensayos clínicos han demostrado que la colocación inmediata de implantes puede funcionar como un excelente soporte para una prótesis completa tanto prótesis removibles como fijas. Sin embargo, existen muy pocos estudios comparativos, no parece haber pruebas suficientes para dar una clara respuesta al tipo de restauración ideal para cargar inmediatamente implantes postextracción.

- *Ubicación del implante:* Al colocar un implante en un alvéolo fresco, sobre todo si está expuesto a la cavidad oral (transmucoso) o restaurado tempranamente, se podría esperar que en condiciones de carga el alcance de éxito sea más complicado. La magnitud de las fuerzas masticatorias aplicada a los dientes o implantes varía en función de la localización en los maxilares con mayores fuerzas en las regiones posteriores de la boca. Aunque sólo sea por esta razón, se podría imaginar que la implantación inmediata sería más difícil en la sustitución de los premolares y molares. Además, la extracción de un molar, normalmente deja un espacio grande, lo que puede dificultar el logro de la estabilidad primaria y aumentar el riesgo de defectos óseos alrededor del implante inmediatamente.

El éxito también se asocia con la calidad del hueso. La densidad del hueso alveolar varía considerablemente en los diferentes segmentos de la mandíbula encontrándose la más alta densidad normalmente en la región mandibular anterior y la más baja en la región posterior del maxilar. Esto sugiere que los implantes que van a sustituir molares o premolares en el maxilar superior puede estar en mayor riesgo. Por último, las estructuras anatómicas, tales como la

senos maxilares y el canal mandibular en vecindad del sitio receptor del implante puede comprometer el tratamiento. Estas relaciones se ven más comprometidas por el hecho de que el implante con frecuencia se debe colocar varios milímetros apicalmente a la parte inferior de los alvéolos con el fin de lograr la estabilidad primaria. No hay evidencia en la literatura que sugiera la localización de implantes en determinadas regiones. Varios estudios han mostrado resultados predecibles en la colocación inmediata de implantes después de la extracción de dientes en el maxilar o en regiones molares mandibulares <sup>44</sup> con tasas de supervivencia entre 89 % y 100 %. A pesar de que la sustitución inmediata de los molares con implantes parece ser un método seguro, algunas condiciones adversas en el sitio de implante como por ejemplo una cantidad insuficiente de hueso o una mala calidad del hueso, o el conflicto con estructuras anatómicas adyacentes pueden descartar la posibilidad de seguir este protocolo en casos específicos. Por lo tanto, la selección cuidadosa de los casos todavía es una parte importante de la planificación del tratamiento.

- *Influencia del implante inmediato en la estética:* la mejora de la estética se ha señalado frecuentemente como una de las ventajas de la colocación del implante inmediato postextracción. La razón es que el tejido duro y blando puede ser preservado mediante el uso de este protocolo. Sin embargo el tema sigue estando en debate. Se han encontrado conclusiones contradictorias al comparar la estética en implantes colocados inmediatamente y de forma retardada <sup>5</sup>. Gotfredsen <sup>52</sup>utilizando una técnica sumergida encontró que la colocación retardada (12 semanas) después de la extracción del diente obtenía mejores resultados que la colocación temprana (4 semanas), mientras que Schropp y cols.<sup>5</sup> concluyó que la colocación temprana (en promedio 10 días después de la extracción) de los implantes de un solo diente puede ser preferible a la técnica de la colocación del implante retrasado (12 semanas) ya que es más predecible la generación temprana de papila interproximal y el logro de una corona clínica adecuada en altura . Por otro lado, en 1,5 años después del montaje de la corona sobre el implante no se observó ninguna diferencia en las dimensiones de las papilas entre los grupos de estudio. Otros factores, además de la fecha de la colocación del implante puede ser más importante para el logro de unos óptimos resultados estéticos: posición y angulación del implante, el injerto de hueso y / o tejidos blandos, el biotipo periodontal, el diseño del implante, la colocación de

un pilar de cicatrización o un tornillo de cierre y los procedimientos sin colgajo . Recientemente, varios artículos han sido publicados en la cirugía de implantes sin la realización de colgajo. Cannizzaro y cols.<sup>50</sup> demostraron resultados exitosos después de 1 año al cargar implantes de forma inmediata con cirugía sin colgajo en maxilares totalmente edéntulos. Un inconveniente de colocar implantes sin levantar un colgajo puede ser que la inspección visual de la zona del receptor se reduce notablemente. Por otra parte, la realización de procedimientos de aumento de tejidos es muy limitada. En la interpretación de los resultados de los estudios que se ocupan de la cirugía sin colgajo, es muy importante prestar atención a los criterios de inclusión y exclusión.

- *Satisfacción del paciente:* El éxito del tratamiento dental ha sido tradicionalmente evaluado desde el punto de vista del clínico. Sin embargo, los resultados terapéuticos significativos desde la perspectiva del paciente pueden diferir de los del dentista. El alto confort, la estética mejorada, una mejor función masticatoria, mejorar la fonética son parámetros considerados típicamente siendo importantes para el paciente, mientras que las profundidades de sondaje, el grado de osteointegración, los niveles de la cresta ósea, etc, son de poca importancia para los pacientes. Recientemente, los estudios han prestado más atención en las medidas de resultado basadas en los pacientes en la evaluación de tratamiento dental en general. Se ha demostrado que se puede lograr una alta satisfacción del paciente con el resultado estético de restauraciones unitarias implantosoportadas <sup>5</sup>. La reducción del tiempo de tratamiento y un menor número de intervenciones quirúrgicas son ventajas de la implantación inmediata de implantes. Por lo tanto, se podría esperar que este protocolo pudiera aumentar la satisfacción del paciente. En un estudio <sup>5</sup> compararon la colocación del implante precoz y tardía y obtuvieron mayor satisfacción general con el tratamiento de implantes colocados tempranamente. Sin embargo no encontraron diferencias significativas entre los grupos en la evaluación del paciente de la forma, de color, función de masticar, y la facilidad de limpieza. Se puede concluir que los pacientes tratados con el protocolo de colocación de implantes inmediatos están altamente satisfechos.

## CONCLUSIONES

- La exodoncia atraumática de los dientes de pronóstico imposible es fundamental para poder colocar implantes inmediatamente después de la extracción.
- Se ha comprobado que, bien realizadas, todas las técnicas presentadas son efectivas a la hora del mantenimiento óseo y gingival.
- Se recomienda el estudio individualizado del paciente para seleccionar la técnica o asociación de las mismas que sea más acorde al caso.

## BIBLIOGRAFÍA

1. Branemark PI. Introduction to osseointegration. In: Branemark PI, Zarb G, Albrektsson T, eds. Tissue-integrated prostheses. Osseointegration in clinical dentistry. Chicago, Berlin: Quintessence Publishing Co. 1985:11-76.
2. Schulte W, Heimke G. The tubinger immediate implant. *Quintessenz*. 1976; 27: 17-23.
3. Hammerle CH, Chen ST, Wilson TG Jr. Consensus statements and recommended clinical procedures regarding the placement of implants in extraction sockets. *Int J Oral Maxillofac Implants*. 2004; 19 Suppl:26-8.
4. Esposito MA, Koukoulopoulou A, Coulthard P, Worthington HV. Intervention for replacing missing teeth: dental implants in fresh extraction sockets (immediate, immediate-delayed and delayed implants). *Cochrane Database Syst Rev*. 2006: CD005968.
5. Schropp L, Isidor F. Timing of implant placement relative to tooth extraction. *Journal of Oral Rehabilitation*. 2008;35 Suppl:33-43-
6. Ortega Martínez J, Pérez Pascual T, Mareque Bueno S, Hernández Allfaro F, Ferrés Padró E. Immediate implants following tooth extraction. A systematic review. *Med Oral Patol Oral Cir Bucal*. 2012; 17(2): 251-61.
7. Weiss A, Stern A, Dym H. A New technique for utilizing a powered periosteome for preserving bone during odotectomy.
8. Yalcin S, Aktas I, Emes Y, Kaya G, Aybar B, Atalay B. A technique for atraumatic extraction of teeth before immediate implant placement using implant drills. *Implant Dentistry*. 2009;18(6): 464-72.
9. Schwartz D, Chaushu G. The ways and wherefores of immediate placement of implant into fresh extraction sites: a literature review. *J Periodontol*. 1997; 68(10): 915-23.
10. Iorio Siciliano V, Salvi GE, Matarasso S, Cafiero C, Blasi A, Lang NP. Soft tissues healing at immediate transmucosal implants placed into molar extraction sites with buccal self-contained dehiscences. A 12-month controlled clinical trial. *Clin Oral Impl. Res*. 2009: 482-88.
11. Juodzbaly G. Instrument for extraction socket measurement in immediate implant installation. *Clin. Oral Impl. Res*. 2003: 144-49.

12. Urban T, Kostopoulos L, Wenzel A. Immediate implant placement in molar regions: risk factors for early failure. *Clin. Oral Impl. Res.* 2012; 220-7.
13. Chen ST, Wilson TG, Hammerle Ch. Immediate or early placement of implants following tooth extraction: review of biologic basics, clinical procedures and outcome. *Int J oral Maxillofac Implants.* 2004;19Suppl:12-25.
14. White J, Holtzclaw D, Toscano N. Powerome assisted atraumatic tooth extraction. *The Journal of Implant and advanced Clinical Dentistry.* 2009;1(6): 35-44.
15. Weis A, Stern A, Dym H. Technological advanced and outpatient oral surgery. *Dent Clin N Am.* 2011: 501-13.
16. Paolantonio M, Dolci M, Scarano A, d'Archivio D, di Placido G, Tumini V, Piatelli A. Immediate implantation in fresh extraction sockets. A controlled clinical a histological study in man.. *J Periodontol.*2001;72(11):1560-71.
17. Caneva M, Botticelli D, Morelli F, Cesaretti G, Beolchini M, Lang NP. Alveolar process preservation at implants installed immediately into extraction sockets using deproteinized bovine bone mineral- an experimental study in dogs. *Clin. Oral Impl. Res.*2012.789-96.
18. Fickl S, Zuhr O, Wachtel H, Bolz W, Huerzeler M. Tissue alterations after tooth extraction with and without surgical trauma: a volumetric study in the beagle dog. *J Clin Periodontol.*2008;35:356-63.
19. Araújo M, Sukekava F, Wennstrom J, Lindhe J. Ridge alterations following implant placement in fresh extraction sockets: an experimental study in the dog. *J Clin Periodontol.* 2005;32:645-52.
20. Araújo MG, Lindhe J. Dimensional ridge alterations following tooth extraction. An experimental study in the dog. *J Clin Periodontol.* 2005;32:212-8.
21. Gómez Adrián MD, Peñarrocha Diago M, García Mira B. Extracción de un resto radicular con técnica de ventana vestibular y colocación simultánea de dos implantes. *Periodoncia y Osteointegración.* 2005;15(3):165-170
22. Blus C, Szmucier-Moncler S. Atraumatic tooth extraction and immediate implant placement with piezosurgery: evaluation of 40 sites after at least 1 year of loading. *The International Journal of periodontics and restorative dentistry.* 2010;30(4): 354-63.

23. Quirynen M, Van Assche N, Botticelli D, Berglundh T. How does the timing of implant placement to extraction affect outcome? *Int J Oral Maxillofac Implants.* 2007;22:203-23.
24. Dennisen HW, Kalk W. Preventive implantations. *Int Dent J.* 1991; 41:17-24.
25. Wheeler SL, Vogel RE, Casellini R. Tissue preservation and maintenance of optimum esthetics: a clinical report. *Int J Oral Maxillofac Implants.* 2000;15: 265-71.
26. Araujo MG, Sukekava F, Wennstrom JL, Lindhe J. Tissue modeling following implant placement in fresh extraction sockets. *Clin Oral Implants Res.* 2006; 17:615-24.
27. Araujo MG, Wennstrom JL, Lindhe J. Modeling of the buccal and lingual bone walls of fresh extraction sites following implant installation. *Clin Oral Implants Res.* 2006;17:606-14.
28. Botticelli D, Berglundh T, Lindhe J. Hard-tissue alterations following immediate implant placement in extraction sites. *J Clin Periodontol.* 2004;31:820-28.
29. Covani U, Cornelini R, Barone A. Bucco-lingual bone remodeling around implants placed into immediate extraction sockets: a case series. *J Periodontol.* 2003;74: 268-73.
30. Covani U, Bortolaia C, Barone A, Sbordone L. Bucco-lingual crestal bone changes after immediate and delayed implant placement. *J Periodontol.* 2004;75: 1605-12.
31. Lindeboom JA, Tjjiok Lindeboom JA, Tjjiok , Kroon FH. Immediate placement of implants in periapical infected sites: a prospective randomized study in 50 patients. *Oral Surg Oral Med Oral Pathol Radiol Endod.* 2006;101:705-10.
32. Novaes Junior AB, Vidigal Junior GM, Novaes AB, Grisi MF, Polloni S, Rosa A. Immediate implants placed into infected sites: a histomorphometric study in dogs. *Int J Oral Maxillofac Implants.* 1998;13:422-7.
33. Novaes AB, Marcaccini AM, Souza SL, Taba M, Grisi MF. Immediate placement of implants into periodontally infected sites in dogs. A histomorphometric study of bone-implant contact. *Int J Oral Maxillofac Implants.* 2003;18:391-8.



34. Rosenquist B, Grenthe B. Immediate placement of implants into extraction sockets: implant survival. *Int J Oral Maxillofac Implants*. 1996;11:205-9.
35. Polizzi G, Grunder U, Goené R, Hatano N, Henry P, Jackson WJ. Immediate and delayed implant placement into extraction socket: a 5 years report. *Clin Implant Dent Relat Res*. 2000;2:93-9.
36. Botticelli D, Berglundh T, Buser D, Lindhe J. The jumping distance revisited. An experimental study in the dog. *Clin Oral Implants Res*. 2003;14:35-42.
37. Chen ST, Darby IB, Adams GG, Reynolds EC. A prospective clinical study of bone augmentation techniques at immediate implants. *Clin Oral Implants Res*. 2005;16: 176-84.
38. Dahlin C, Andersson L, Linde A. Bone augmentation at fenestrated implants by an osteopromotive membrane technique. A controlled clinical study. *Clin Oral Implants Res*. 1991;21:159-65.
39. Gher ME, Quintero G, Assad D, Monaco E, Richardson AC. Bone grafting and guided bone regeneration for immediate dental implants in humans. *J Periodontol*. 1994;65:881-91.
40. Augthun M, Yildirim M, Spiekermann H, Biesterfeld S. Healing of bone defects in combination with immediate implants using the membrane technique. *Int J Oral Maxillofac Implants*. 1995;10:421–28.
41. Davarpanah M, Caraman M, Szmukler-Moncler S, Jakubowicz-Kohen B, Alcolforado G. Preliminary data of a prospective clinical study on the Osseotite NT implant: 18-month follow-up. *Int J Oral Maxillofac Implants*. 2005;20:448–54.
42. Lang NP, Tonetti MS, Suvan JE, Pierre BJ, Botticelli D, Fourmoussis I et al. Immediate implant placement with transmucosal healing in areas of aesthetic priority. A multicentre randomized-controlled clinical trial I. Surgical outcomes. *Clin Oral Implants Res*. 2007;18:188–96.
43. Degidi M, Piattelli A, Iezzi G, Carinci F. Wide-diameter implants: analysis of clinical outcome of 304 fixtures. *J Periodontol*. 2007;78:52–8.
44. Artzi Z, Parson A, Nemcovsky CE. Wide-diameter implant placement and internal sinus membrane elevation in the immediate postextraction phase: clinical and radiographic observations in 12 consecutive molar sites. *Int J Oral Maxillofac Implants*. 2003;18:242–9.

45. Cornelini R, Cangini F, Martuscelli G, Wennstrom J. Deproteinized bovine bone and biodegradable barrier membranes to support healing following immediate placement of transmucosal implants: a short-term controlled clinical trial. *Int J Periodontics Restorative Dent*. 2004;24:555–63.
46. Degidi M, Piattelli A. Comparative analysis study of 702 dental implants subjected to immediate functional loading and immediate nonfunctional loading to traditional healing periods with a follow-up of up to 24 months. *Int J Oral Maxillofac Implants*. 2005;20:99–107.
47. Attard NJ, Zarb GA. Immediate and early implant loading protocols: a literature review of clinical studies. *J Prosthet Dent*. 2005;94:242–58.
48. Ganeles J, Wismeijer D. Early and immediately restored and loaded dental implants for single-tooth and partial-arch applications. *Int J Oral Maxillofac Implants*. 2004;19:92–102.
49. Vanden Bogaerde L, Rangert B, Wendelhag I. Immediate/early function of Branemark System TiUnite implants in fresh extraction sockets in maxillae and posterior mandibles: an 18-month prospective clinical study. *Clin Implant Dent Relat Res*. 2005:S121–S130.
50. Cannizzaro G, Leone M, Esposito M. Immediate functional loading of implants placed with flapless surgery in the edentulous maxilla: 1-year follow-up of a single cohort study. *Int J Oral Maxillofac Implants*. 2007;22:87–95.
51. Bryant SR, MacDonald-Jankowski D, Kim K. Does the type of implant prosthesis affect outcomes for the completely edentulous arch? *Int J Oral Maxillofac Implants*. 2007;22:117–39.
52. Gotfredsen K. A 5-year prospective study of single-tooth replacements supported by the Astra Tech implant: a pilot study. *Clin Implant Dent Relat Res*. 2004;6:1–8.
53. Sherman JA, Davies HT. Ultracision: the harmonic scalpel and its possible uses in maxillofacial surgery. *Br J Oral Maxillofac Surg*. 2000;38:530–2.
54. Labanca M, Azzola F, Vinci R, Rodella LF. Piezoelectric Surgery: twenty years of use. *British Journal of Oral and Maxillofacial Surgery*. 2008; 46:265-9.
55. Berengo M, Bacci C, Sartori M, Perini A, Della Barbera M, Valente M. Histomorphometric evaluation of bone grafts harvested by different methods. *Minerva Stomatol* .2006;55:189–98.

