

CASO CLÍNICO

Acta Med Port 2009; 22: 307-312

PÚRPURA

Manifestação de Amiloidose Sistémica Primária

Sara LESTRE, Andreia GONÇALVES, Alexandre JOÃO,
Ana FERREIRA, Margarida APETATO

RESUMO

A Amiloidose Sistémica Primária (AL) é a forma mais frequente de amiloidose sistémica e a sua morbilidade está associada à deposição de cadeias leves de imunoglobulinas em órgãos vitais. As manifestações mucocutâneas ocorrem em cerca de 30-40% dos casos e são importantes na suspeição diagnóstica, uma vez que surgem precocemente na evolução da doença.

Descreve-se caso de uma doente do sexo feminino, 71 anos, com lesões purpúricas disseminadas e fragilidade cutânea com seis meses de evolução, acompanhada por queixas de disfagia. A avaliação laboratorial inicial não mostrava alterações.

O estudo histológico e imunohistoquímico da amostra da gordura abdominal e da biópsia cutânea revelaram a presença de substância amilóide com marcação para cadeias leves lambda.

Da avaliação efectuada, salienta-se proteinúria > 1g/24h com proteínas de Bence-Jones e a presença de banda monoclonal de cadeias leves lambda na imunolectroforese sérica. Com o diagnóstico de amiloidose AL, foi iniciado tratamento com melfalan e prednisolona.

SUMMARY**PURPURA****Primary Systemic Amyloidosis Manifestation**

Primary Systemic Amyloidosis (AL) is the most frequent form of systemic amyloidosis and its morbidity is associated with immunoglobulin light chains deposition in vital organs. The mucocutaneous manifestations occur in about 30-40% of the cases and are important in diagnostic suspicion, once they appear in early stages of disease.

We report a 71-years-old female patient, with disseminated purpura and cutaneous fragility with 6 months of evolution, accompanied by recent complaints of dysphagy. The first laboratory evaluation didn't show any alterations.

The histological and immunohistochemical study of subcutaneous abdominal fat and skin biopsy showed lambda type amyloid protein.

In the systemic work-up, we highlight a proteinúria > 1g/24h with Bence Jones proteins and the presence of monoclonal immunoglobulin light chain (lambda type) in serum immunoelectrophoresis.

With the diagnosis of primary systemic amyloidosis, treatment with prednisolone and melfalan was started.

S.L., A.J, A.F., M.A.: Serviço de Dermatologia. Hospital Santo António dos Capuchos. Lisboa

A.G.: Serviço de Medicina 1.2. Hospital de São José. Lisboa

© 2009 CELOM

INTRODUÇÃO

O termo amilóide foi criado por Schleiden (1838), um botânico alemão, para nomear a substância amilácea das plantas e utilizado posteriormente por Virchow (1854) na descrição de material extracelular encontrado em fígados de volume aumentado e de aspecto gordo. Recentemente, têm-se verificado avanços científicos na sua caracterização estrutural, bioquímica e molecular. Estão, actualmente, identificados cerca de 18 tipos de proteínas fibrilares de amilóide e respectivos precursores¹.

A amiloidose constitui um grupo heterogéneo de doenças, caracterizadas pela deposição extracelular de proteínas fibrilares e insolúveis em vários tecidos. Consoante o envolvimento de um ou vários órgãos, a amiloidose pode ser classificada como localizada ou sistémica.

Nas amiloidoses sistémicas existem formas hereditárias, secundárias ou reactivas (AA) e primárias ou associadas a mieloma múltiplo (AL)².

A amiloidose sistémica primária (AL) é uma doença rara, com uma incidência aproximada de 8 casos por milhão de habitantes, que atinge essencialmente indivíduos idosos (idade média 64 anos). É, no entanto, a forma mais frequentes de amiloidose sistémica. Caracteriza-se pela produção e depósito de cadeias leves de imunoglobulinas ou dos seus fragmentos em diversos tecidos e/ou órgãos. A maioria das imunoglobulinas é do tipo lambda (λ), produzidas por uma população clonal de plasmócitos (quer sob a forma primária quer a associada a mieloma múltiplo)^{3,4}.

Os órgãos mais frequentemente envolvidos são o rim (74%), o coração (60%), o fígado (27%) e o sistema nervoso periférico (22%) e autonómico (18%)⁵. O sistema nervoso central é tipicamente poupado. As manifestações mucocutâneas surgem em 30-40% dos casos, sendo a púrpura a lesão mais frequentemente encontrada (15-17% dos doentes).

O diagnóstico baseia-se na suspeição clínica e na demonstração histológica de depósitos de amilóide. A presença de cadeias leves de imunoglobulinas na imunoelectroforese sérica e urinária é essencial na confirmação da natureza clonal associada.

É uma doença de mau prognóstico, sendo o envolvimento cardíaco a principal causa de morte, seguida pelo envolvimento renal. A estratégia terapêutica baseia-se em medidas de suporte e nas dirigidas à discrasia plasmocitária subjacente.

CASO CLÍNICO

Doente do sexo feminino, caucasiana, 71 anos, internada através do Serviço de Urgência, para estudo de dis-

fagia para sólidos e líquidos com 15 dias de evolução, acompanhada por queixas crescentes de adinamia. Referia também agravamento progressivo de lesões purpúricas da face e tronco, presentes desde há cerca de seis meses.

Nos antecedentes pessoais destacava-se uma síndrome depressiva com características psicóticas. Referia obstipação crónica, negando a existência de outras queixas gastrointestinais. Negava também emagrecimento, sinais ou sintomas sugestivos de intercorrências infecciosas, queixas articulares, neurológicas ou cardiovasculares. Medicada em ambulatório com mirtazapina, clozapina, ciamemazina e lorazepam. Sem história de alterações medicamentosas recentes. Os antecedentes familiares eram irrelevantes.

À observação, tinha petéquias e equimoses da face, de localização predominantemente peribuca e periocular (Figura 1). Destacava-se também uma macroglossia ligeira e não obstrutiva. Objectivou-se lesões equimóticas confluentes da face anterior do tórax e fragilidade cutânea aumentada expressa pela presença de erosões (Figura 2).

A localização das lesões peribucais e torácicas parecia estar associada à máscara de oxigénio e aos eléctrodos do electrocardiograma, respectivamente. O restante exame objectivo não apresentava alterações relevantes. A avaliação

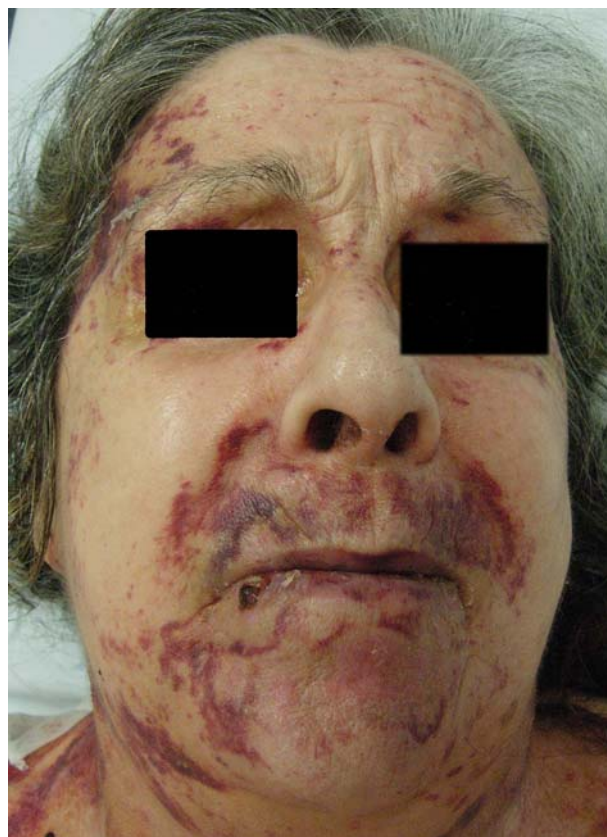

Fig. 1 – Petéquias e equimoses da face e pescoço

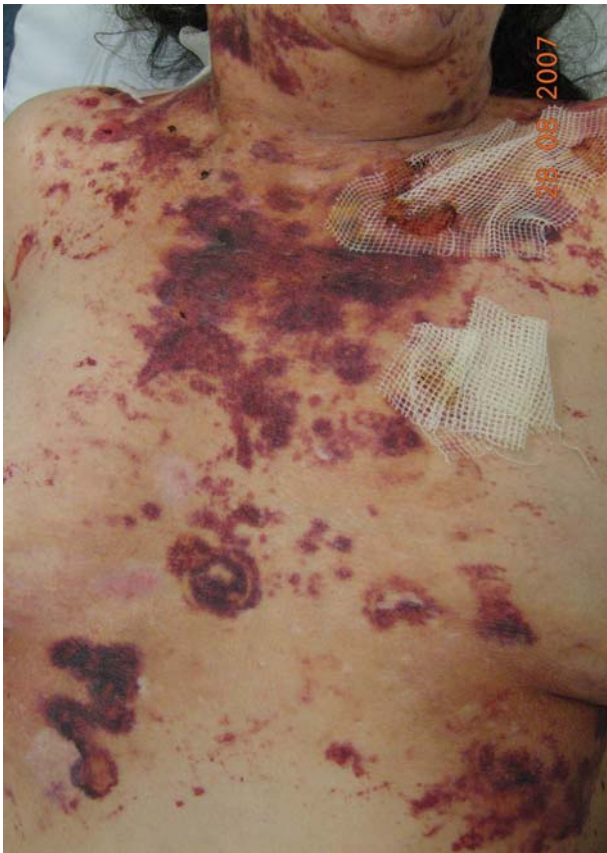

Fig. 2 – Equimoses da face anterior do tórax

laboratorial efectuada no Serviço de Urgência (leucograma, hemograma, bioquímica e coagulação) era normal.

As queixas de disfagia não foram confirmadas durante o internamento, com tolerância para alimentos líquidos e sólidos. Foi realizada endoscopia digestiva alta que mostrou angioma do esófago superior e friabilidade da mucosa gástrica e esofágica. A TAC-CE não evidenciou alterações significativas.

Laboratorialmente, salienta-se: avaliação imunológica (ANA's, Anti-DNA ds, Anti-Sm, Anti-SS-A, Anti-SS-B, Anti-RNP, Anti-Histonas, C3, C4, CH50, Anticoagulante lúpico), crioglobulinas, função tiroideia, calcémia, electroforese das proteínas plasmáticas, serologias virais (VHB, VHC, HIV) e VDRL, que foram negativas ou normais; detectou-se apenas ligeira hipoproteinémia (6 g/dl) e hipalbuminémia (3,6 g/dl).

Foi, então, equacionada a hipótese diagnóstica de amiloidose sistêmica primária e iniciado o estudo diagnóstico complementar.

Foi efectuada biópsia cutânea que mostrou fragilidade vascular com marcada extravasão eritrocitária. A coloração com vermelho do congo foi negativa. O estudo imunohistoquímico revelou marcação perivascular pelas cadei-

as leves do tipo λ (Figura 3), tendo sido negativo para as cadeias kappa (κ). Foi também realizada biópsia da gordura subcutânea abdominal que identificou a presença de substância amilóide do tipo AL após coloração com vermelho do congo (Figura 4) e estudo por imunofluorescência.

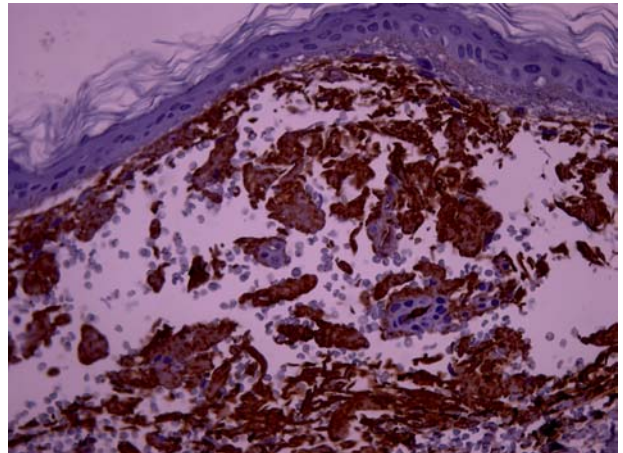


Fig. 3 – Biópsia cutânea – Estudo imunohistoquímico (cadeias livres lambda ,100x)

A imuno-electroforese sérica identificou banda monoclonal lambda. Registou-se proteinúria de 1g/24 horas, com proteinúria de Bence Jones (cadeias λ 1,36 mg/dl; cadeias κ 1,07 mg/dl; relação κ : λ 1:1,3) e aumento de β 2-microglobulina (2,6 mg/dl).

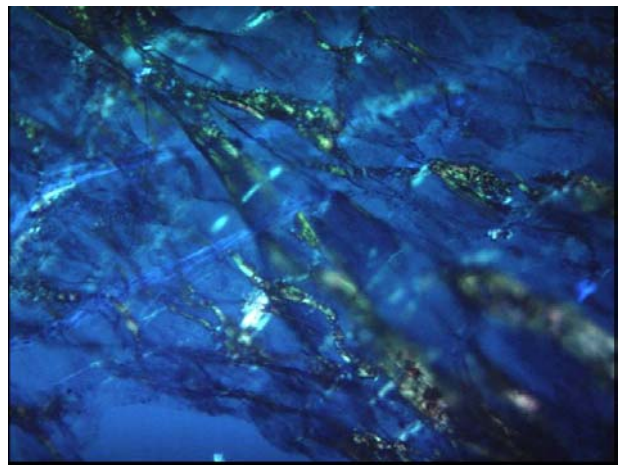


Fig. 4 – Biópsia da gordura abdominal – Birrefringência verde da substância amilóide sob luz polarizada (vermelho do congo, 400x)

No ECG não se visualizaram alterações relevantes. O ecocardiograma transtorácico mostrou apenas um pequeno derrame pericárdico posterior. A ecografia abdominal, a TAC torácica, o mielograma e radiografia do esqueleto não mostraram alterações significativas. A doente recusou a

realização da biópsia óssea. Não preenchendo os critérios diagnósticos de mieloma múltiplo, a doente iniciou tratamento com melfalan e prednisolona sob o diagnóstico de amiloidose sistémica primária. O primeiro ciclo de terapêutica foi efectuado durante o internamento e decorreu sem complicações. A doente veio a falecer, no domicílio, três semanas após a alta hospitalar. A causa de morte não foi esclarecida, uma vez que os familiares recusaram a realização de autópsia.

DISCUSSÃO

A amiloidose sistémica primária é uma doença rara com um amplo espectro de apresentações clínicas. A sintomatologia inicial é frequentemente inespecífica e o diagnóstico é, na maioria dos casos, equacionado quando surgem sinais ou sintomas secundários ao atingimento de um órgão. O envolvimento renal e cardíaco é o mais frequente. Tal como se mostra no Quadro 1, as manifestações clínicas são múltiplas e heterogéneas.

As manifestações dermatológicas ocorrem em cerca de um terço dos casos. A presença de petéquias, púrpura e equimoses em locais sujeitos a pequenos traumatismos, como as pálpebras, pescoço, axilas e região anogenital, é frequentemente observada. É típica a presença de púrpura periorbitária (*raccoon eyes*) precipitada pelas manobras de Valsava, assim como a desencadeada por pequenos traumatismos (*pinch purpura*).

A infiltração cutânea pela substância amilóide pode traduzir-se na presença de pápulas/placas translúcidas ou purpúricas na face, pescoço e couro cabeludo, que podem assumir um aspecto esclerodermóide na sua forma difusa. Estão também descritas formas bolhosas, assim como a presença de alopecia e de alterações ungueais inespecíficas⁶⁻⁸.

A presença de macroglossia é um achado clássico, mas relativamente raro (10-20% dos casos). Está também relacionada a xerostomia associada à infiltração das glândulas salivares por substância amilóide⁹.

Tal como no presente caso clínico, os achados cutâneos podem ser a primeira manifestação da doença, surgindo precocemente na sua evolução clínica e desempenhando um importante papel na suspeição diagnóstica.

O tecido para detecção de amilóide pode ser obtido através da biópsia do órgão afectado ou através da biópsia da gordura subcutânea abdominal, sendo o último procedimento pouco invasivo e de elevada sensibilidade. A biópsia cutânea só mostra depósitos de amilóide em cerca de 50% dos casos^{4,6,7}. Histologicamente, é típica a birrefringência verde sob luz polarizada exibida pelos depósitos de amilóide, com coloração de vermelho do congo. O estudo imunohistoquímico pode contribuir para a diferenciação dos diversos tipos de amilóide, permitindo um diagnóstico mais preciso.

A electroforese das proteínas plasmáticas é um exame com baixa sensibilidade, sendo normal em cerca de 20%

Quadro 1 – Manifestações clínicas da amiloidose sistémica primária

ÓRGÃOS E SISTEMAS	MANIFESTAÇÕES CLÍNICAS
RENAL	<ul style="list-style-type: none"> • Proteinúria (cadeias leves de imunoglobulinas urinárias) • Insuficiência Renal
CARDIOVASCULAR	<ul style="list-style-type: none"> • Hipertrofia ventricular esquerda • Insuficiência cardíaca congestiva • Padrão de enchimento tipo restritivo • Baixa voltagem no ECG • Arritmias cardíacas • Morte súbita
NERVOSO	<ul style="list-style-type: none"> • Neuropatia periférica • Hipotensão postural, obstipação, impotência
GASTROINTESTINAL	<ul style="list-style-type: none"> • Hepatomegália • Hemorragia digestiva
MUSCULOESQUELÉTICO	<ul style="list-style-type: none"> • Diminuição da mobilidade articular • Deposição de amilóide nos tecidos moles ao nível do ombro <i>shoulder pad sign</i>
OUTROS	<ul style="list-style-type: none"> • Síndrome do canal cárpico • Macroglossia • Síndrome <i>sicca</i>

dos doentes, tal como se verificou no presente caso clínico. Por esta razão, é essencial que seja efectuada a imuno-electroforese sérica e urinária, nas quais se detecta a presença de cadeias livres de imunoglobulinas em mais de 90% dos casos.

A avaliação do grau do envolvimento sistémico é essencial na definição da estratégia terapêutica e do prognóstico da doença, sendo o último muito reservado, com uma sobrevida média de um a dois anos^{2,10}. Habitualmente, o atingimento cardíaco e o envolvimento multisistémico antecipam um pior prognóstico.

As medidas conservadoras e de suporte dirigidas aos órgãos atingidos são fundamentais na melhoria de qualidade de vida dos doentes. A terapêutica específica tem como objectivo suprimir o clone anormal de plasmócitos responsável pela produção de cadeias leves amiloidogénicas, sendo semelhante à utilizada no tratamento do mieloma múltiplo. O esquema terapêutico tradicional consistia na associação de melfalan e prednisolona, sendo ainda o tratamento de eleição em doentes idosos com comorbidades, por ser a opção melhor tolerada. A associação de melfalan em altas doses ao transplante autólogo de medula óssea é considerada, actualmente, o tratamento mais eficaz e com maiores benefícios na sobrevida, no entanto, com efeitos adversos graves e de difícil elegibilidade¹¹. Têm sido usados outros esquemas de quimioterapia com resultados variáveis. Existem ainda novas terapêuticas em fase de investigação dirigidas à população clonal de plasmócitos e à reabsorção dos depósitos de amiloide¹².

AGRADECIMENTOS

Os autores agradecem a colaboração de Fernanda Carvalho, do Laboratório de Morfologia Renal (Serviço de Nefrologia) do Hospital Curry Cabral, pelo trabalho desenvolvido na detecção e caracterização da substância amiloide na gordura subcutânea abdominal.

Conflito de interesses:

Os autores declaram não ter nenhum conflito de interesses relativamente ao presente artigo.

Fontes de financiamento:

Não existiram fontes externas de financiamento para a realização deste artigo.

BIBLIOGRAFIA

- MERLINI G, BELLOTTI: Molecular Mechanisms of Amyloidosis. *N Engl J Med* 2003;349 (6):583-594
- FLAK RH, RAYMOND LC, SKINNER M: The systemic amyloidosis. *N Engl J Med* 1997;337(13):898-909
- MÜLLER AM, GEIBEL A, HARTMUT NP et al: Primary (AL) amyloidosis in plasma cell disorders. *Oncologist* 2006;11:824-830
- TOUART DM, SAU PURMINA: Cutaneous deposition diseases. Part I. *J Am Acad Dermatol* 1998;39(2):149-171
- OBICI L, PERFETTI V, PALLADINI G, MORATTI R, MERLINI G: Clinical aspects of systemic amyloid diseases. *Biochim Biophys Acta* 2005;1753(1):11-22
- BREATHNACH SM: Amyloid and the amyloidosis of the skin. In: Rook A, Wilkinson DS; Ebling FJG, et al, eds. *Textbook of Dermatology*. 5th ed. Oxford. Blackwell 1992;57:36-57.51
- BLACK MM, ALBERT S: Amyloidosis. In: Bologna JE, Jorizzo JL, Rapini RP, eds. *Dermatology*. London. Mosby 2004;659-67
- REKHMANN N, HASH KS, MORESI JM: Mucocutaneous bullous amyloidosis with unusual mixed protein composition in amyloid deposits. *Br J Dermatol* 2006;154:751-4
- RICHEY TK, BENNION SD: Etiologies of the sicca syndrome: primary systemic amyloidosis and others. *Int J Dermatol* 1996;35(8):553-7
- SANCHORAWALA V: Light-chain (AL) Amyloidosis: Diagnosis and Treatment 2006;1:1331-41
- GERTZ MA, RAJKUMAR SV: Primary systemic amyloidosis. *Curr Treat Options Oncol* 2002;3(3):261-271
- COMENZO RL: Current and emerging views and treatments of systemic immunoglobulin light-chain amyloidosis. *Contrib Nephrol* 2007;153:195-210



Hospital São José, Lisboa