

Numero del
Póster

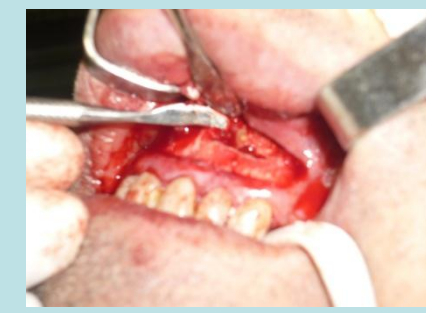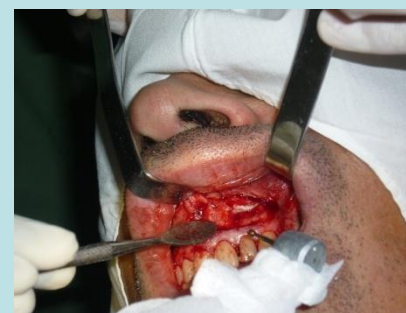
Apicectomía y Biopsia de Lesion Granulomatosa

DI FRANCO PAULA; SANTANGELO GEORGINA; CELIS ZULEMA; BOGO PABLO;
CACCIOLA SUSANA; TEIXEIRA POCAS MARIA
Folp Calle 50 entre 1 y 115. La Plata

Categoría: Casos Clínicos

Resumen

Introducción: Se entiende por apicectomía la resección quirúrgica, por vía transmaxilar de un foco infeccioso periapical, las indicaciones son: fracasos endodónticos, dientes con dilaceraciones (inaccesibilidad apical), fracturas de instrumental endodóntico en el tercio apical, dientes con pernos u obturaciones que imposibiliten la reejecución del tratamiento endodóntico, presencia de conductos que por su anatomía, hagan imposible la correcta obturación apical, preferentemente dientes unirradiculares. **Descripción del Caso:** Apicectomía y biopsia realizada en incisivo superior en paciente género masculino, 42 años de edad, ocupación changarín. **Conclusiones:** la apicectomía y biopsia es una técnica quirúrgica donde se interrelacionan tres disciplinas la cirugía, la endodoncia y la anatomía



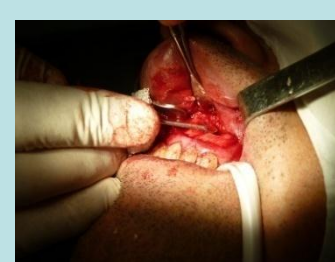Eliminación de los ápices de las piezas 21 y 22 con fresa redonda para cirugía y periostótomo

Introducción

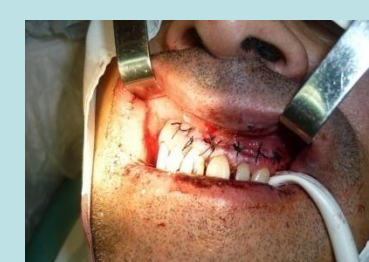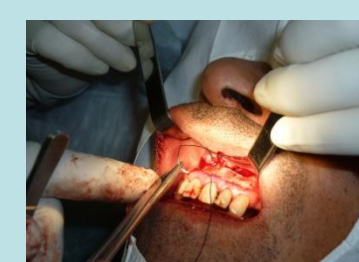Se entiende por Apicectomía la resección quirúrgica, por vía transmaxilar de un foco infeccioso periapical.

INDICACIONES:

- ✓ Fracasos endodónticos.
- ✓ Dientes con dilaceraciones (inaccesibilidad apical).
- ✓ Fracturas de instrumental endodóntico en el tercio apical.
- ✓ Dientes con pernos u obturaciones que imposibiliten la reejecución del tratamiento endodóntico.
- ✓ Presencia de conductos que por su anatomía, hagan imposible la correcta obturación apical.
- ✓ Preferentemente dientes unirradiculares.

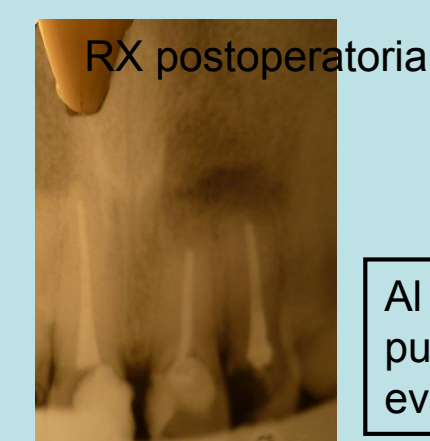


Toilette de la herida



Sutura con hilo de seda 4.0

Resultado histopatológico: Tejido inflamatorio crónico, con infiltrado inflamatorio agudo que contiene macrófagos y células polimorfonucleares; y infiltrado inflamatorio crónico que contiene linfocitos B y T. L.



RX postoperatoria

Al cabo de 10 días se quitan los puntos de sutura. El paciente evoluciono favorablemente

Descripción del Caso

Acude a la Clínica de Cirugía A de la FOLP un paciente lucido, facie compuesta y marcha normal. De sexo masculino, 42 años de edad, sin antecedentes de ninguna enfermedad sistémica, de ocupación "changarín" lo que demuestra o evidencia la falta total de recursos.

El paciente fue derivado de la asignatura de endodoncia donde se le había realizado el tratamiento endodóntico de las piezas 11, 21 y 22 siete meses antes.

Durante la confección de la historia clínica el paciente molestias en la zona de incisivos superiores y nos refiere haber sido sometido al tratamiento endodóntico de las piezas antes mencionadas. Los estudios radiográficos muestran que las piezas 21, 11 y 22 tienen tratamiento de conducto y existen procesos apicales de evolución crónica en los periapices de las piezas 21 y 22, en conjunto con el hallazgo de un proceso periapical en las piezas 21 y 22.

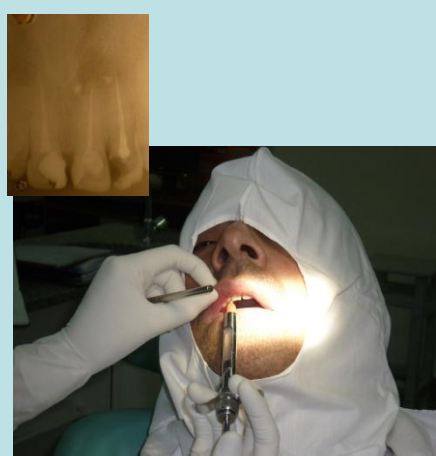Evaluando la evolución de estas patologías se decide realizar la apicectomía y curetaje periapical de las piezas dentarias involucradas en los procesos, y posterior biopsia.

Resultado de la biopsia:

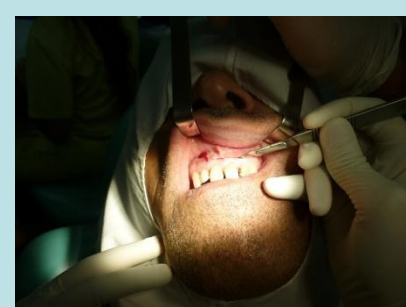
En el examen microscópico se observan epitelio hiperplásico y estroma con infiltrado inflamatorio, nódulos de células gigantes multinucleadas en un fondo de células mononucleares y eritrocitos extravasados, vasos sanguíneos pequeños congestivos y trabéculas óseas.

Diagnostico de certeza:

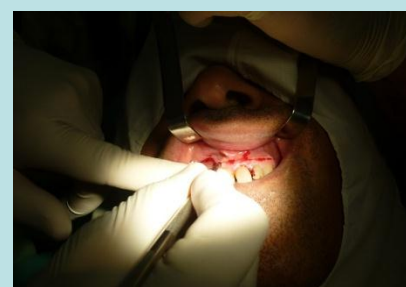
Granuloma Gigantocelular periférico.



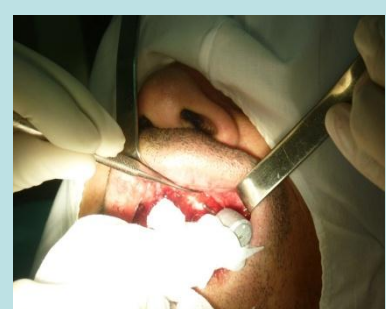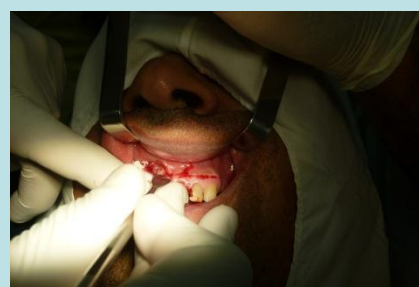
Luego de la antisepsia del campo quirúrgico, se realiza la anestesia del Nervio Dentario Anterior y Medio



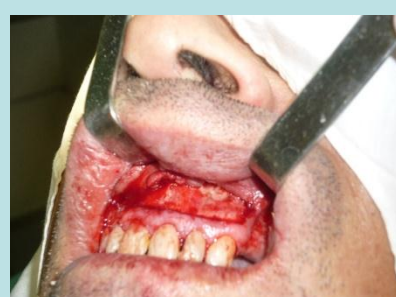Se opto por la realización de una incisión de Wassmund



Se realizo el levantamiento del colgajo correspondiente con periostótomo



Osteotomía con Fresa redonda para cirugía



Conclusiones

La apicectomía y biopsia es una técnica quirúrgica donde se interrelacionan tres disciplinas la cirugía, la endodoncia y la anatomía patológica como alternativa conservadora a la exodoncia. Este trabajo demuestra la importancia que tiene el trabajo en equipo entre tres disciplinas clínicas.

Referencias

1. Ginestet, G: Atlas de cirugía Oral. Buenos Aires. Mundi. 1967.
2. Chiapasco, M.: Cirugía Oral. Barcelona. Masson. 2002.
3. Ríos Centeno, G.: Cirugía bucal. Buenos Aires. El Ateneo. 1987

