

Numero del
 Póster

Mesiodens

Belliski, Jesica, Bianchi María Soledad, Ivana Perdomo, Bavaro Silvia, Tauil, Ricardo, Lancon Carlos, Papasodaro Jimena, Juliana Meroni

Universidad Nacional de La Plata, Facultad de Odontología, Catedra SEPOI

Categoría: Casos Clínicos

Resumen

Las anomalías dentarias constituyen una desviación de la normalidad, la misma puede ocurrir por factores genéticos y/o ambientales (sistémicos y locales) que se presentan durante las etapas de la odontogénesis.

No solo afectan la forma, tamaño, disposición, número, tiempo de desarrollo de las piezas dentarias sino que modifican también su estructura histológica.

Las anomalías dentarias se clasifican hoy en día basándose fundamentalmente en los periodos del desarrollo dentario en: anomalías de número, anomalías de tamaño, anomalías de forma, anomalías de estructura, anomalías de erupción y anomalías de color (1).

En el presente poster se presentará un caso clínico que muestra una de las anomalías de número más frecuentes: Hiperodoncia o diente supernumerario.

Introducción

Las anomalías de número son alteraciones en la cantidad de dientes ya sea por ausencia o por exceso del germen dentario (folículo) que da origen a cada diente.

Se producen por una desorganización o excitación de la lámina dental. Dentro de este tipo de anomalías están las hiperodoncias o dientes supernumerarios, es decir existe un número de dientes mayor al normal, pueden erupcionar o quedar retenidos en los maxilares, con mayor frecuencia se ubican en el sector anterosuperior, en la línea media, llamados MESIODENS.

El mesiodens puede causar diferentes alteraciones; malposición de dientes vecinos, erupción anómala o retraso de la erupción de los incisivos centrales permanentes superiores, diastema interincisal y formación de quistes, entre otros.

Se trata de dientes que se forman entre los dos incisivos centrales superiores y representan el 80% de todos los dientes supernumerarios, tan solo el 25% de ellos erupciona por lo que la mayoría quedan incluidos dentro del hueso maxilar. Aproximadamente entre el 80-90% se encuentran por palatino de los incisivos superiores permanentes (2).

Los mesiodens pueden ser únicos, pares e incluso encontrarse en mayor número. Pueden aparecer de forma unilateral o bilateral y con la corona dirigida en cualquier dirección tanto hacia la arcada dentaria como hacia las fosas nasales; muestran una gran variedad de tamaño y forma en sus coronas anatómicas, pueden imitar la forma de los dientes normales, denominándose eumórficos o bien tener una morfología atípica: heteromórfico (3).

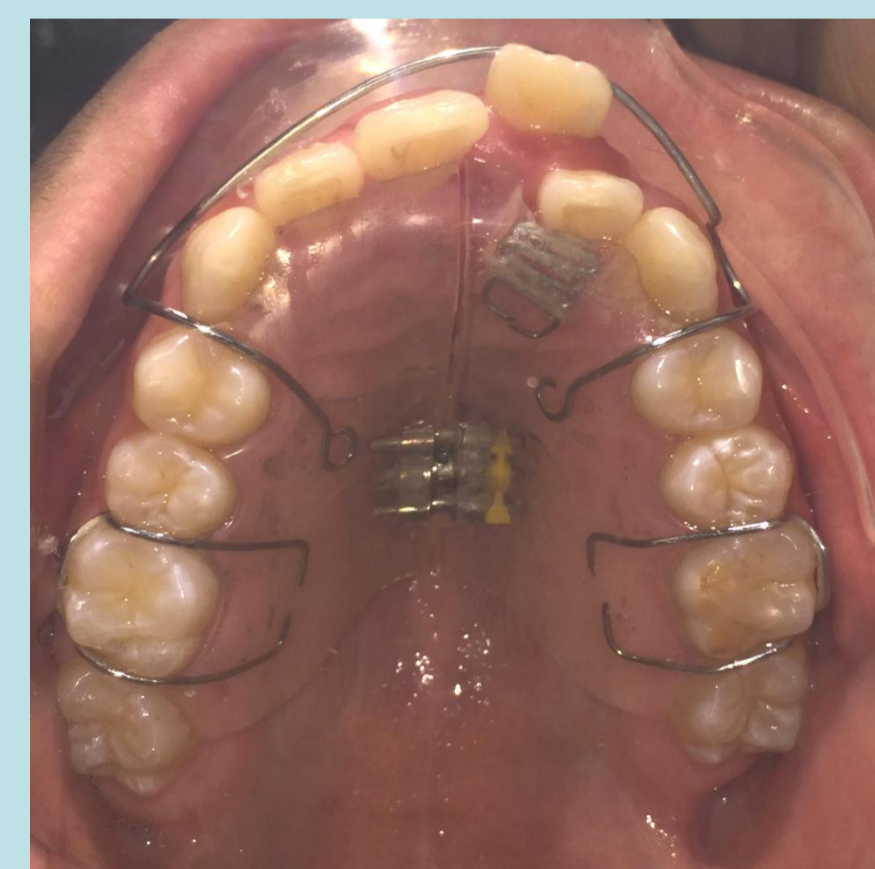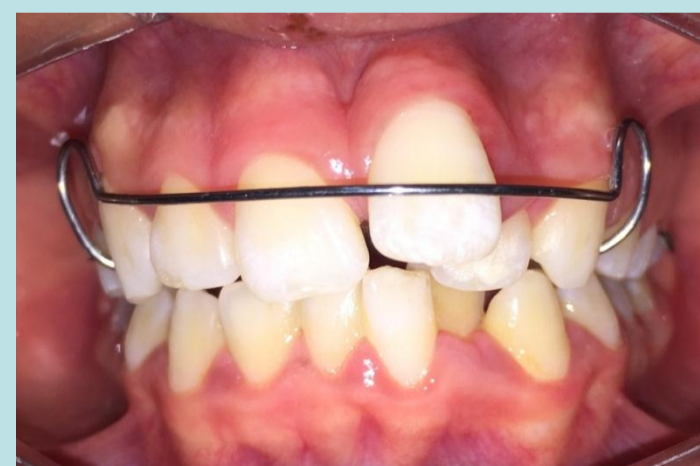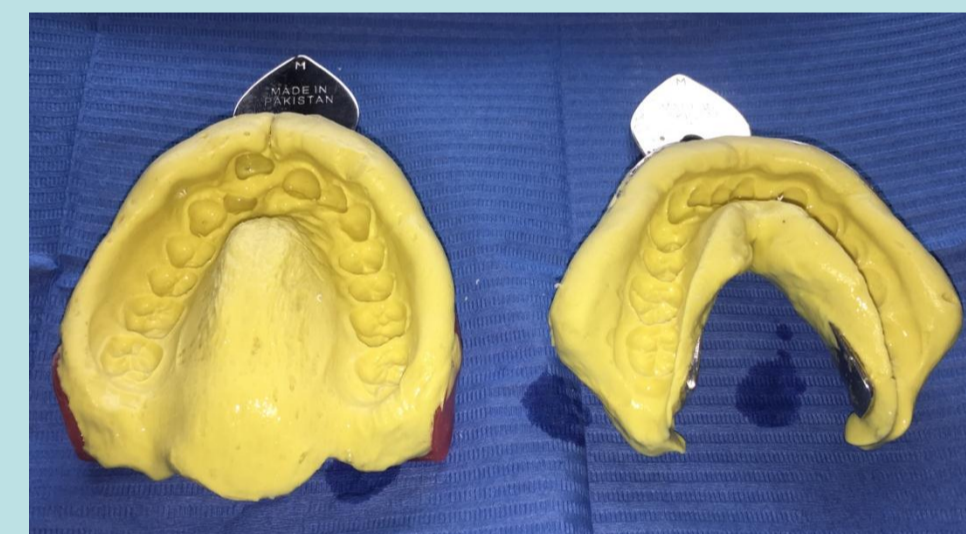
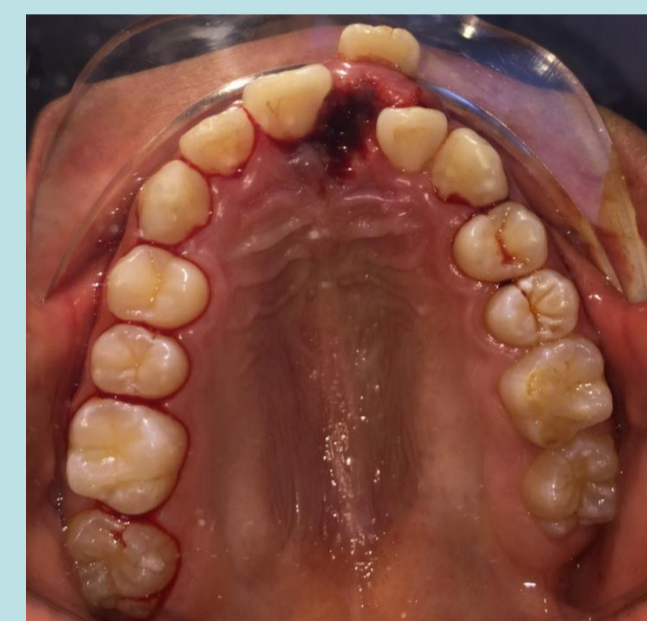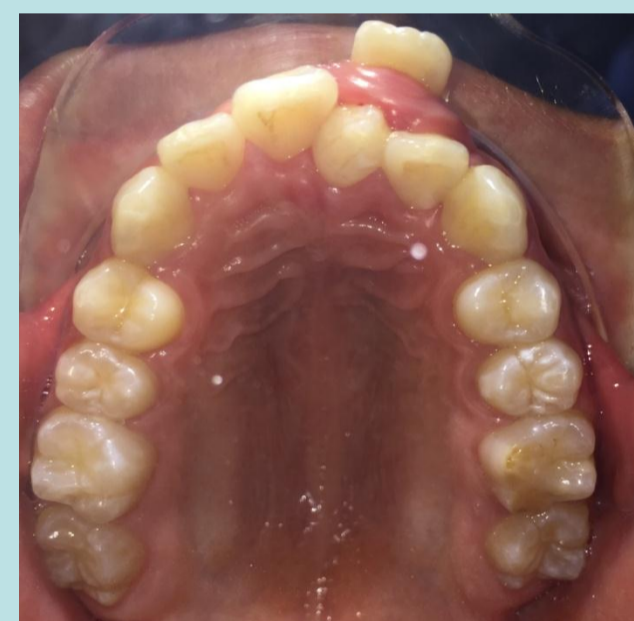
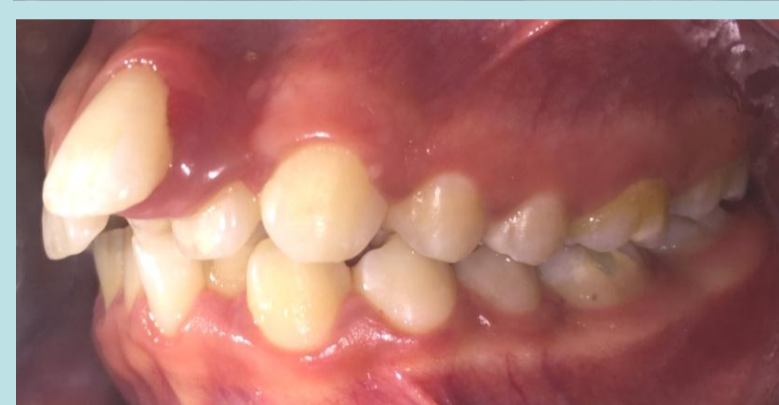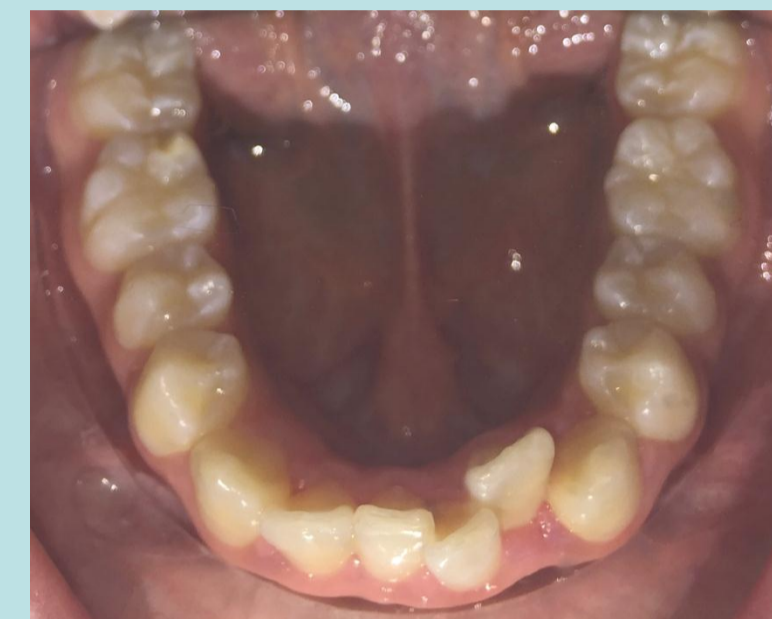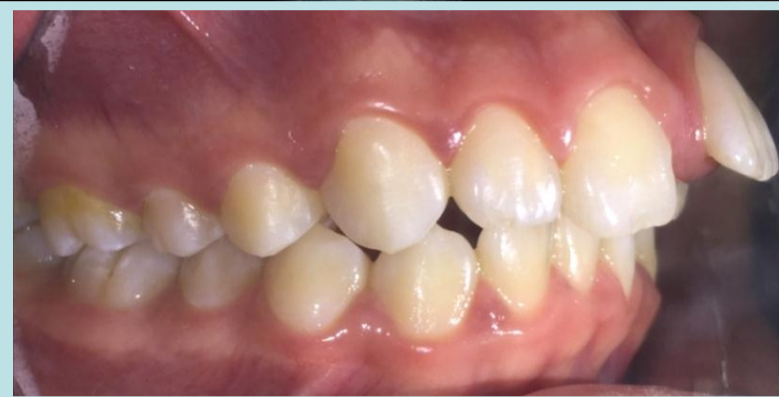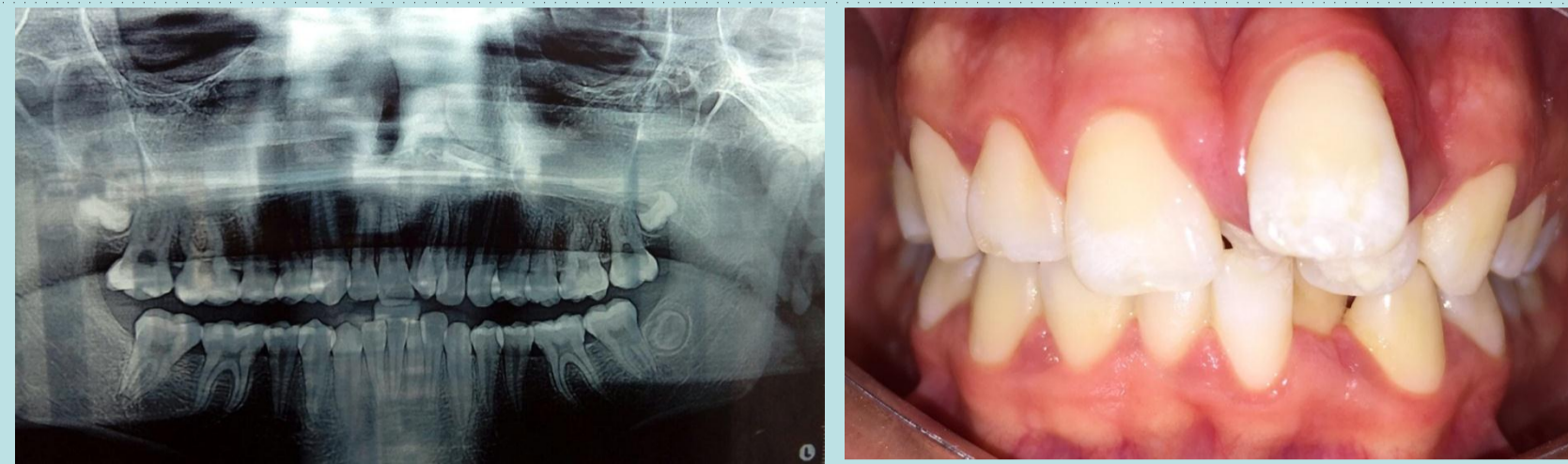
Descripción del Caso

Paciente de sexo masculino de 13 años de edad, concurre a la consulta en la Clínica de PPS (SEPOI) acompañado por su madre, solicitando atención odontológica, motivo de la consulta: estética.

Se realiza historia clínica, inspección bucal y se solicita una radiografía panorámica, ya que durante la inspección bucal se observó un diente supernumerario en el sector de los incisivos centrales superiores permanentes, por palatino de la pieza 21.

El paciente presenta protrusión de la pieza 21 (Incisivo central superior izquierdo), provocado por la presencia del mesiodens, se decide realizar la extracción de dicha pieza dentaria supernumeraria y la posterior confección de una aparatología removible (Placa Schwartz) con tornillo medio para ir acompañando el crecimiento del maxilar superior y que el arco vestibular pueda colaborar en la palatinización de la pieza dentaria protruida, se adiciona un resorte (corbata) al aparato para mejorar la posición palatina adquirida por el incisivo lateral izquierdo (22), cabe aclarar que el paciente no puede afrontar económicamente el tratamiento ortodóncico indicado, ortodoncia fija por lo que esta decisión terapéutica solo colaborará con algunos requerimientos estéticos manifestados por el paciente y por su mamá en la primera consulta, hasta que ellos puedan acceder al tratamiento ortodóncico indicado.

Objetivo de esta etapa del tratamiento: intentar posicionar las piezas dentarias 21 y 22 en una mejor posición (motivo de la consulta)



Conclusiones

El tratamiento de los mesiodens erupcionados deberá ser la extracción por motivos estéticos y funcionales ya que suelen ser displásicos, están en malposición y ocupan un espacio en la arcada, provocando diferentes alteraciones en los dientes vecinos (malposición, retraso de la erupción, diastemas y formación de quistes entre otros).

Referencias

1. Mesiodens: concepto, evaluación clínica, diagnóstico y tratamiento, Anales de odontostomatología , 4/96
2. CANUT BRUSOLA J.A: Ortodoncia Clínica, Barcelona, Salvat, 1996
3. GRABER T.M.: Ortodoncia Buenos Aires. Interamericana, 1987

