

# Tíz kilogrammos scrotalis elephantiasis műtéti megoldása

Magyar András dr., Póth Sándor dr., Köves Béla dr., Tenke Péter dr.

Jahn Ferenc Dél-pesti Kórház és Rendelőintézet, Urológiai Osztály, Budapest (osztályvezető: Tenke Péter dr.)

Levelezési cím:  
Dr. Magyar András  
1076. Budapest,  
Thököly út 21. III/28.  
E-mail: magyara@gmail.com  
Tel.: +36 31/783 9686

## ÖSSZEFOGLALÁS

**Bevezetés:** A szubtrópusi övezetben endémiás filariasis okozta scrotalis elephantiasis, avagy scrotalis lymphoedema hazánkban elvétve fordul elő. Európában a leggyakrabban a scrotum egyéb okból adódó nyirokelvezetési zavara áll a betegség hátterében. Egy rendkívül nagyméretű scrotalis lymphoedema szakszerű kivizsgálását és sebészeti ellátását kívánjuk bemutatni.

**Esetismertetés:** 66 éves páciensünk nem járt külföldön, lymphoedema miatt korábban már átesett hasi rekonstrukción. A labor- és ultrahangvizsgálatokon kívül szövettani mintavétel is történt, amely scrotalis lymphoedemát igazolt, gyulladás és daganat jelei nélkül. Plasztikai sebészeti konzíliumot követően a nagyméretű elváltozás sebészeti reszekcióját és a scrotum plasztikai rekonstrukcióját végeztük. A páciens sebe szövődmenymentesen gyógyult, a műtéti kezeléssel a páciens jelentős életminőségbeli javulását értük el.

**Következtetések:** A kivizsgálás fontos eleme az alapos anamnéziszfelvétel, illetve a páciens esetleges, endémiás területre történő külföldi utazásának kiderítése. Ezen kívül fontos a malignitás kizárása, amelynek érdekében szükségessé válhat a szöveti mintavétel. A műtéti megoldás során plasztikai sebészeti ismeretek szükségesek.

## KULCSSZAVAK

ELEPHANTIASIS, LYMPHOEDEMA, SCROTUM, SEBÉSZI KEZELÉS

## Surgical treatment of a huge scrotal elephantiasis

### SUMMARY

**Objective:** While in subtropical areas elephantiasis of the scrotum, or scrotal lymphedema is a common disease, caused by endemic filariasis, in Hungary, this condition is rarely seen. In Europe the most common cause of scrotal elephantiasis is the occlusion of lymphatic vessels secondary to other medical disorders. We wish to demonstrate the proper diagnostic workup and the surgical management of a giant scrotal lymphedema.

**Case report:** Our patient is 66 years old, has not been abroad recently and has already undergone an abdominal reconstruction due to lymphedema before. Following laboratory testing and ultrasound examination, a biopsy of the scrotum was performed, which did not prove the presence of any malignancy or inflammation. After counselling with a plastic surgeon, the enormous scrotal mass was surgically removed, followed by plastic reconstructive surgery of the scrotum. The wound healed without any complication and the patient has reported a significant improvement in his quality of life.

**Conclusion:** The physician should find out if the patient has travelled to an area where filariasis is endemic. To exclude malignancy, biopsy of the scrotum might be necessary. The reconstruction of the scrotum requires plastic surgical expertise.

### KEYWORDS

ELEPHANTIASIS, LYMPHEDEMA, SCROTUM, SURGICAL TREATMENT

## Bevezetés

A scrotalis lymphoedema, másnéven scrotalis elephantiasis hazánkban ritkán előforduló krónikus állapot, amely a herezacskó masszív megnagyobbodásával jár. A betegség leggyakrabban a trópusi és szubtrópusi övezetben fordul elő, ahol hátterében endémiás filariasis okozta nyirokút-obstrukció áll, amely a scrotum kötőszövetének jelentős hipertrófiáját, hiperpláziáját és folyadék-felhalmozását okozza (1).

Nyirokúti filariasis 120 millió embert érint világszerte, 40 millió betegnél okozva torzulást, vagy rokkantságot (2). Endémiás területeken a férfiak 50%-ában eredményezhet scrotalis elváltozást (3).

Az elephantiasist Európában és más fejlettebb országokban általában egyéb eredetű nyirokút-elzáródás következtében kialakult nyirokkeringési zavar okozhatja, úgymint sebészeti nyirokcsomó-eltávolítás, sérülés, trauma, sugárkezelés, tumor, vagy infekció (lymphogranuloma venereum) (4–7). Hazánkban a scrotalis lymphoedema incidenciája nehezen felbecsülhető, hi-

szen Európában rendkívül ritkán fordul elő. Tanulmányozására korlátozott mennyiségű esettanulmány áll rendelkezésre. Esettanulmányunk során hatalmas méretű, térdig érő elephantiasis sikeres műtéti megoldását, posztoperatív sebkezelési stratégiáját kívánjuk szemléltetni. Páciensünk scrotuma 10 kg tömegűre növekedett, ami életminőségét jelentősen rontotta, járását, önellátását csaknem ellehetetlenítette.

## Esetismertetés

### Anamnézis

Hatvanhat éves, 135 kg-os páciensünk anamnézisében nem inzulin dependens diabetes mellitus (NIDDM), pitvarfibrilláció, 14 éve fennálló lymphoedema szerepel. Két évvel ezelőtt hasplasztikán esett át kötényhas miatt, ekkor 26 kg szövetet reszekáltak. A hasplasztikát követő két év alatt hatalmas méretű, térdig érő scrotalis lymphoedema fejlődött ki. A páciens nem járt külföldön, nem találtak nála infekciót, daganatos elváltozást, illetve onkológiai kezelésben sem részesült.

### Panaszok, tünetek és a megoldandó probléma

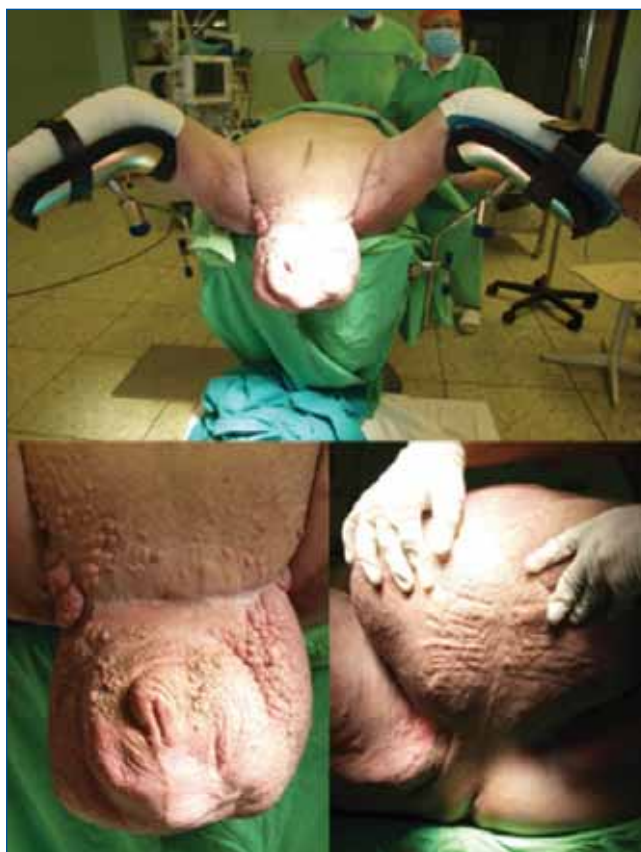Páciensünk masszív scrotalis megnagyobbodással jelentkezett ambulanciánkon. Az elváltozás jelentősen rontotta a páciens mobilitását, életminőségét, vizeleti készségét és higiéniai önellátását, szociális életét, mindezek mellett nagy pszichés terhet jelentett számára. A műtét előtt készült fénykép az elváltozásról az 1. ábrán látható. A betegnek a műtétet megelőzően nem volt merevedési funkciója (Merevedés Minőségi Mutatója: 0 pont). A páciens tájékoztattuk, hogy a műtét során a herék eltávolításra kerülhetnek, amit tudomásul vett és nem ragaszkodott a herék megtartásához.

### Diagnosztikai vizsgálatok eredményei

Fizikális vizsgálata során nagymértékű obezitás és a térdig érő scrotalis terime volt tapasztalható, ezeken kívül egyéb számottevő kóros eltérés nem igazolódott. A herék nem voltak tapinthatók és a hímvessző sem volt látható. A húgycsőnyílás mélyen a scrotumba volt ágyazódva, ennek ellenére katéter nélkül tudott vizelni, gyenge sugárban, a scrotum bőre és a fitymabőr által képződött csatornán keresztül. Laborvizsgálata, hasi-kismedencei ultrahang és hereultrahang vizsgálata daganatra, vagy infekcióra utaló kóros eltérést nem igazolt.

### Differenciáldiagnosztikai lépések, megfontolások, társszakmai konzíliumok

A műtéti megoldást megelőzően elsősorban malignus daganat kizárása céljából a herezacskó biopsziáját végeztük (Bart biopty gun segítségével). A kórszöveti vizsgálat heges kötőszöveti átalakulást igazolt, ezen kívül egyéb kóros elváltozást nem mutatott. A műtéti

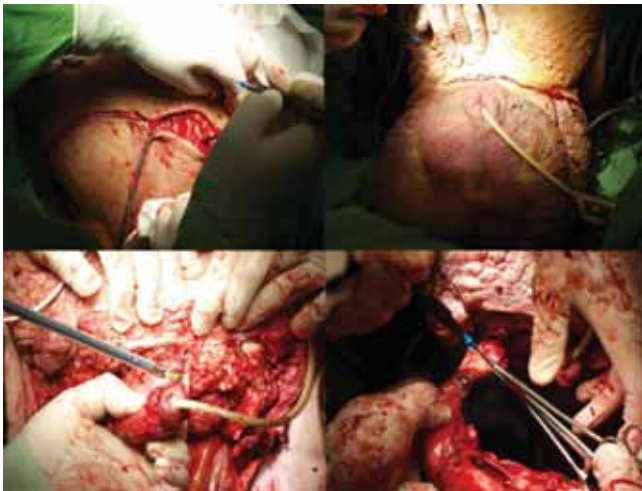


1. ÁBRA: AZ ELVÁLTOZÁS A KEZELÉS ELŐTT

megoldás plasztikai sebészeti vonatkozásainak megbeszélésére plasztikai sebészeti konzíliumot kértünk.

### Javasolt terápia, műtéti megoldás leírása

A scrotalis elephantiasis legoptimálisabb kezelése az elváltozás sebészi eltávolítása (8). A terime reszekcióját és a scrotum rekonstrukcióját, konzíliumot követően, plasztikai sebész jelenlétében végeztük. A beavatkozás során 10 kg szövetet reszekáltunk. A műtét során a heges környezetbe beágyazott atrofizált herék eltávolítása mellett döntöttünk. A péniszt bőrlebenyen keresztül a gátra ültettük ki. A sebet feszülésmentesen zártuk. A plasztikai sebész javaslatára a műtéti seb alsó szögében körülbelül 5 cm-es nyílást hagytunk, amelyre speciális vákuum-szívó drén rendszert csatlakoztattunk. Az eszköz egy a sebbe helyezett szívacsból és egy hozzá csatlakoztatott elektronikus szívóberendezésből áll. A vákuum asszisztált sebkezelés közismert és népszerű plasztikai sebészeti eljárás, amely égési sebek és többek között lymphoedemás bőrelváltozások rekonstrukciója során alkalmaznak (9). Az elektronikus rendszer által generált vákuum jelentősen felgyorsítja a sebgyógyulást, mivel a váladékok folyamatos eltávolítását biztosítja, emellett javítja a szövetek regenerációs képességét. A posztoperatív szak eseménytelenül zajlott, a sebváladékozás fokozatosan megszűnt, a vákuum-szívó drén



**2. ÁBRA: A KÓROS ELVÁLTOZÁS HATÁRAINAK BEMETSZÉSE (GÁTTÁJÉKON, ILLETVE AZ OS PUBIS FELETT), BŐRLEBENY-KÉPZÉS, MAJD A PÉNISZ ÉS A HERÉK KIPREPARÁLÁSA, A KÓROS SZÖVETEK ÉS A HERÉK ELTÁVOLÍTÁSA**

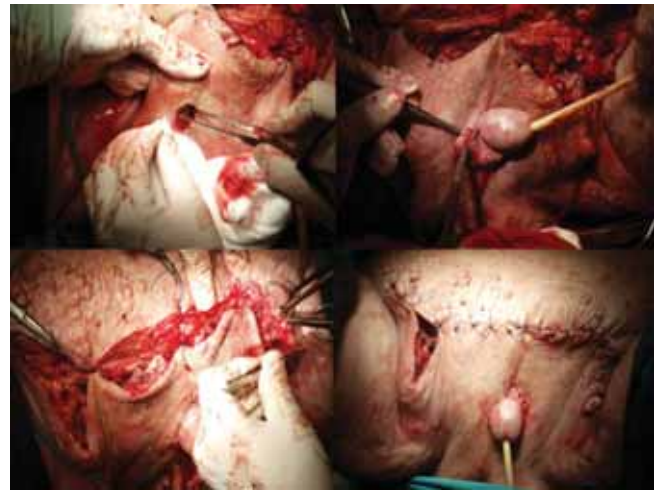
*rendszerint 4 nap után eltávolítottuk, sebe fokozatosan begyógyult. A végleges kórszöveti vizsgálat malignitást nem igazolt. A műtéti megoldás lépéseit a 2–4. ábrákon szemléltetjük. A páciens később az életminőségében tapasztalt jelentős javulásról számolt be és lehetővé vált számára a rendszeres testmozgás. A 4. ábrán szemléltetjük a gyógyult állapotot, a műtét után három héttel. Urológiai sebészeti ambulanciánkon három héten keresztül történt a nyomonkövetés, amely során sebe maratóktalanul begyógyult, további rekonstrukcióra nem volt szükség. Három héten túl történő kontrollja, további gondozása, tesztoszteronszint beállítása a lakhelyén illetékes urológiai szakrendelésen zajlott.*

## Megbeszélés

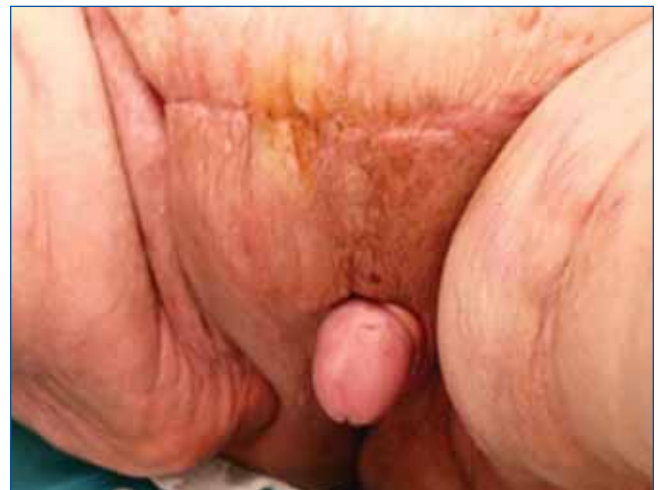A scrotalis lymphoedémának számos oka ismert, amelyek közül a leggyakoribb a trópusi-szubtrópusi övezetben honos filariasis, míg a fejlettebb országokban legtöbbször sebészeti nyirokcsomó-eltávolítás, sérülés, trauma, sugárkezelés, tumor, vagy infekció okozta másodlagos nyirokút-elzáródás áll a betegség hátterében. Európában a scrotalis elephantiasist igen ritka betegségként tartják számon. Előfordulása az Amerikai Egyesült Államokban növekvő tendenciát mutat (9). A műtéti megoldásnak két alapvető módja ismert:

1. a nyirokutak helyreállítása,
2. a nyirokutak, illetve nyirokszövet eltávolítása.

A nyirokutak helyreállítási módjának kidolgozására a történelem során többféle próbálkozás történt, ezüst, fém, vagy műanyagcsövek beültetésével (10). A nyirokutak helyreállítását ma a nyirokutak anasztomózis, vagy nyirokér-véna anasztomózis képzése útján végzik. Kisfokú, kimutatható nyirokút-elzáródás esetén alkalmazható ez az eljárás még a hegesedés megjelenése előtt (8).



**3. ÁBRA: PÉNISZ-REKONSTRUKCIÓ, TEHERMENTESÍTŐ ÖLTÉSEK ÉS A SCROTUM REKONSTRUKCIÓJA**



**4. ÁBRA: HÁROM HÉTTEL A MŰTÉT UTÁN**

Az 1950-es években történtek próbálkozások a scrotum combhoz történő rögzítésével, ami nem jelentett definitív megoldást. Később a kóros többlétszövetek eltávolítása és a scrotum rekonstrukciójára számos technikai megoldás született (1). A legjobb eredményeket, a scrotalis lebenyekkel történő plasztikai rekonstrukcióval érhetjük el (11). Mediális comblebenyek szintén sikeresen alkalmazhatók, amennyiben nincs elegendő ép scrotumbőr. A mesh graft plasztika pedig széles körben elfogadott eljárás a péniszbőr-defektusok fedéséhez. Az egyik legnagyobb vizsgálat egy 350 esetet bemutató esettanulmány, amely filariasis okozta scrotalis elephantiasis sebészeti eltávolításának eredményességét vizsgálja. A péniszbőr rekonstrukcióját félvastag bőrgraftok segítségével végezték. A scrotumot elcsúsztatott bőrlébenyek segítségével állították helyre (1). Általános szövődényarányuk 19,4% volt. Fertőzés 10,2%-ban, haematoma 8,2%-ban, míg recidíva 7,3%-os arányban jelentkezett, amelyet a szerzők a filariasis elleni gyógyszerek elhagyásával magyaráztak.



Egy másik vizsgálat 70 páciens esetét mutatja be, ahol scrotumbőr rekonstrukcióját félvastag bőrgraft segítségével végezték. A nyomkövetés 0,5–6 évig történt. A scrotum eltávolítását követően a határos bőrterületeket használták a rekonstrukcióhoz. A hímvessző bőrének rekonstrukcióját félvastag bőrgraftok segítségével oldották meg, amellyel véleményük szerint jobb taktilis és erekciós eredmények érhetők el, mint lebenyképzéssel. A műtéttel az életminőség, penetrációképesség és a szexuális elégedettség javulását érték el a betegeknél, és csupán egy esetben volt szükség ismételt műtetre, 2 év után jelentkező recidíva miatt (6).

Páciensünk kivizsgálása során a betegségének egyértelmű, bizonyítható oka nem igazolódott. Extrém túlsúlya szerepet játszhatott a lymphoedema kialakulásában. Ismert, hogy a túlsúlyos betegek bőr alatti szöveteiben nagyobb mennyiségben található intersticiális folyadék és nagyobb a szövetek nyiroku-

takra gyakorolt nyomása. A kialakult nyirokpangást fokozza a testmozgás hiánya. A nyirokkeringés zavara kifejezettebben érvényesül a lógó testtájakon (12, 13). Elképzelhető, hogy az anamnézisében szereplő kötényhasat is részben nyirokkeringési zavar okozhatta, amelynek sebészeti megoldását követően fejlődött ki a lymphoedema a scrotumban.

A scrotalis elephantiasis műtéti rekonstrukciója során törekednünk kell a herék megóvására, amikor elegendő bőrmennyiség áll rendelkezésre a scrotum-rekonstrukcióhoz. Betegünknel a kiterjedt heges környezetben lévő herék atrófiás jellege miatt a herék eltávolítása mellett döntöttünk. Extrém méretű elephantiasis műtéti megoldása komoly kihívást jelenthet, kiemelten fontos a plasztikai műtétekben, bőrlebenyképzésben való jártasság. Megfelelő technikával és posztoperatív sebkezeléssel jó eredmények érhetők el.

## Irodalom

- Dandapat MC, Mohapatro SK, Patro SK. Elephantiasis of the penis and scrotum. A review of 350 cases. *American journal of surgery*. 1985; 149(5): 686–90. [https://doi.org/10.1016/S0002-9610\(85\)80156-2](https://doi.org/10.1016/S0002-9610(85)80156-2)
- <http://www.who.int/mediacentre/factsheets/fs102/en/>. WHO website. 2018.01.26.
- <https://www.cartercenter.org>. The Carter Center "Lymphatic Filariasis Elimination Program". 2008–07–20.
- McDougal WS. Lymphedema of the external genitalia. *The Journal of urology*. 2003; 170(3): 711–6. <https://doi.org/10.1097/01ju.0000067625.45000.9e>
- Gurinder Singh ASS. Giant Penoscrotal elephantiasis. *International Journal of Clinical Cases and Investigations* 2011; 3(1): 16–20.
- Modolin M, Mitre AI, da Silva JC, Cintra W, Quagliano AP, Arap S, et al. Surgical treatment of lymphedema of the penis and scrotum. *Clinics* 2006; 61(4): 289–94. <https://doi.org/10.1590/S1807-59322006000400003>
- Sauer PF, Bueschen AJ, Vasconez LO. Lymphedema of the penis and scrotum. *Clinics in plastic surgery*. 1988; 15(3): 507–11.
- Brotherhood HL, Metcalfe M, Goldenberg L, Pommerville P, Bowman C, Naysmith D. A surgical challenge: Idiopathic scrotal elephantiasis. *Canadian Urological Association journal = Journal de l'Association des urologues du Canada* 2014; 8(7–8): E500–7. <https://doi.org/10.5489/cuaj.1739>
- Stokes THMF, Keith E. BA‡, Silverstein, Ari D. MD†; Weizer, Alon Z. MD†; Donatucci, Craig F. MD†; Anderson, Everett E. MD†; Erdmann, Detlev MD, PhD\*. Use of Negative-Pressure Dressings and Split-Thickness Skin Grafts Following Penile Shaft Reduction and Reduction Scrotoplasty in the Management of Penoscrotal Elephantiasis. *Annals of Plastic Surgery* 2006; 56(6): 649–653. <https://doi.org/10.1097/01.sap.0000202826.61782.c9>
- C. K. Lymphoedema of penis and scrotum. *Br J Plast Surg* 1968; 21: 38t–6.
- Denzinger S, Watzlawek E, Burger M, Wieland WF, Otto W. Giant scrotal elephantiasis of inflammatory etiology: a case report. *Journal of medical case reports* 2007; 1: 23. <https://doi.org/10.1186/1752-1947-1-23>
- Cintra Junior W, Modolin ML, Rocha RI, Fernandes TR, Nogueira AB, Gemperli R. Results of surgical treatment of massive localized lymphedema in severely obese patients. *Revista do Colegio Brasileiro de Cirurgioes* 2014; 41(1): 18–22. <https://doi.org/10.1590/S0100-69912014000100005>
- Yosipovitch G, DeVore A, Dawn A. Obesity and the skin: skin physiology and skin manifestations of obesity. *Journal of the American Academy of Dermatology*. 2007; 56(6): 901–16; quiz 17–20. <https://doi.org/10.1016/j.jaad.2006.12.004>