

INTÉRÊTS ET UTILISATIONS DU RÉSEAU EUROPÉEN D'OPHTALMOLOGIE VÉTÉRINAIRE ET DE VISION ANIMALE (REOVVA) DANS LE CAS DES RÉTINOPATHIES PIGMENTAIRES

ADVANTAGES AND USES OF THE EUROPEAN NETWORK OF VETERINARY OPHTHALMOLOGY AND ANIMAL VISION (REOVVA) IN PIGMENTARY RETINOPATHIES

Par Serge G. Rosolen⁽¹⁾, Serge Picaud⁽¹⁾
(Communication présentée le 4 février 2010)

RÉSUMÉ

Les rétinopathies pigmentaires (*Retinitis Pigmentosa*) sont des affections caractérisées par une altération de la vision périphérique, associée à un déficit de la vision nocturne et ensuite à une perte de la vision diurne aboutissant à la cécité. Ce sont des maladies homologues au chien et à l'homme caractérisées par une hétérogénéité clinique, génétique, cellulaire et moléculaire. Les stratégies thérapeutiques et réhabilitatrices pour la prise en charge des patients atteints par ces affections font appel à la thérapie génique, la neuro-protection et les prothèses rétinienne. Mis au point chez l'animal de laboratoire, les outils thérapeutiques ont été validés dans des essais précliniques chez le chien. Considérant le chien comme un véritable patient, le Réseau Européen d'Ophtalmologie Vétérinaire et de Vision Animale (REOVVA) fonctionne comme un centre d'investigation clinique unissant ses compétences avec celles des chercheurs et des médecins de l'Institut de la Vision pour un bénéfice réciproque des traitements de l'homme et de l'animal, considéré comme un patient à part entière.

Mots-clés: rétinopathies pigmentaires, modèle canin, thérapie génique, neuro-protection, prothèses rétinienne.

SUMMARY

In pigmentary retinopathies (Retinitis Pigmentosa), an alteration of peripheral vision is associated with a deficit of night vision, followed by a loss of diurnal vision leading to blindness. These diseases are found in both man and dogs, and are characterised by clinical, genetic, cellular and molecular heterogeneity. Therapeutic and rehabilitation strategies for the management of these patients include gene therapy, neuroprotection and retinal prosthesis. Developed in laboratory animals, the therapeutic tools were validated in preclinical trials carried out in dogs. The European Network of Veterinary Ophthalmology and Animal Vision (REOVVA) operates like a centre of clinical investigation combining its skills with those of researchers and physicians from the Institute of Vision, bringing mutual benefits to the treatment of man and animals, the latter being considered as proper patients.

Key words: pigmentary retinopathies, canine model, gene therapy, neuroprotection, retinal prosthesis.

(1) Centre de Recherche - Institut de la Vision, UMR-S968 Inserm - 17 rue Moreau - 75012 Paris
Clinique Vétérinaire Voltaire - 119 boulevard Voltaire - 92600 Asnières

INTRODUCTION

Les rétinopathies pigmentaires (*Retinitis Pigmentosa*) sont des affections caractérisées par une perte progressive de la vision périphérique, associée à un déficit de la vision nocturne qui évolue vers une perte de la vision centrale pour aboutir finalement à la cécité. Chez l'homme, ces affections peuvent apparaître dès l'âge de deux ans. La prévalence est estimée à un pour 4225 en France (Puech *et al.* 1991) et à un pour 4000 aux USA (Berson *et al.* 1993a). Cette maladie conduit, dans la plupart des cas, à un handicap visuel majeur, à plus ou moins longue échéance.

Chez l'homme, les rétinopathies pigmentaires (RP) se caractérisent par une triple hétérogénéité : clinique, génétique et moléculaire. Ainsi, bien que l'affection soit le résultat d'une atteinte primitive dégénérative du couple cellulaire épithélium pigmentaire rétinien – photorécepteur, entraînant des signes cliniques caractéristiques et communs aux différentes formes de RP, les aspects cliniques peuvent être variés. De plus, tous les modes de transmission génétiques décrits à ce jour ont été rapportés pour les RP. Enfin, les progrès de la biologie moléculaire ont permis d'identifier un nombre croissant de gènes impliqués dans le déterminisme de cette affection. Actuellement, une quarantaine de gènes connus ou suspectés d'induire des RP ont été identifiés (<http://www.retnet.org>). Le nombre de patients atteints et le mauvais pronostic visuel des RP justifient l'importance de leur prise en charge clinique et génétique, ainsi que les efforts très soutenus dans le domaine de la recherche à des fins préventives, thérapeutiques et réhabilitatrices.

INTÉRÊT DU MODÈLE CANIN DANS L'ÉTUDE DES RÉTINOPATHIES PIGMENTAIRES

Les modèles animaux sont nécessaires pour étudier ces rétinopathies et font appel à des rongeurs de laboratoires (rat, souris). L'intérêt de ces petits animaux réside dans leur facilité d'élevage (faible poids, emploi d'une formule nutritionnelle de faible coût couvrant l'ensemble des besoins alimentaire, gestation courte d'une vingtaine de jours, femelles pouvant se reproduire dès l'âge de 10-11 semaines et produire une soixantaine de petits pendant leur vie), leur « résistance » à la consanguinité permettant d'obtenir, grâce à des accouplements ininterrompus entre frères et sœurs, des lignées pures, totalement consanguines dans lesquelles tous les animaux sont génétiquement identiques et homozygotes pour tous les gènes de leur génome. Il existe aujourd'hui des centaines de lignées consanguines de souris. L'embryologie de ces espèces étant parfaitement connue, il est possible d'effectuer de nombreuses opérations de transgénèse. Enfin, le séquençage du génome de la souris est connu (Waterston *et al.* 2002). Malgré les avantages décrits ci-dessus, ces animaux présentent l'inconvénient, sur le plan de la vision, d'avoir peu de similarités anatomo-fonctionnelles avec l'espèce humaine. Ce sont des espèces malvoyantes, de faible acuité visuelle, dont la rétine est essentiellement constituée de bâtonnets; les dimensions anatomiques et les propriétés optiques de l'œil, chez ces espèces, rendent difficiles les interventions chirurgicales, les techniques

d'imagerie *in vivo* et la pose d'implants à visée thérapeutique (biomatériaux avec cellules encapsulées) ou réhabilitatrice (prothèse rétinienne). Il est donc nécessaire d'utiliser une espèce animale de taille intermédiaire, dont l'œil présente des caractéristiques anatomo-fonctionnelles proches de celle de l'homme.

Tous les auteurs, archéozoologues (Clutton-Brock 1995; Morey 1996) et généticiens (Vilà *et al.* 1997; Wayne 1993; Ostrander & Wayne, 2005), s'accordent pour donner aux 350 races de chiens existantes un ancêtre commun, le loup gris d'Asie, et pour dater sa domestication à la fin du paléolithique supérieur (Léonard *et al.* 2002; Savolainen *et al.* 2002), avant celle des autres espèces d'animaux d'élevage (bovins, ovins, porcins). Bien que les raisons précises de cette domestication ne soient pas complètement élucidées, on peut penser à

- 1) une association de deux prédateurs hautement performants (la chasse à l'arc effectuée par l'homme permettant au « loup domestiqué » de pister et d'immobiliser le gibier blessé),
- 2) l'élimination des déchets des campements humains,
- 3) la garde des campements,
- 4) l'utilisation de la force animale pour la traction.

Ces mêmes archéozoologues ont émis l'hypothèse que les louveteaux « domestiqués » restaient aux campements avec les humains non chasseurs pour des raisons ludiques (Gautier 1990; Digard 1999).

Il est donc possible que dès le début de sa domestication, le chien ait été considéré comme un animal de compagnie (Digard 1999). Quoi qu'il en soit, la domestication très précoce du chien a induit des modifications comportementales se traduisant par le fait que des chiens peuvent répondre à des signaux visuels humains même très discrets (Pennisi 2002; McKinley & Sambrook, 2000). La capacité cognitive du chien à répondre à un signal du regard ou du doigt venant de l'homme étant supérieure à celle d'un chimpanzé placé dans les mêmes conditions (Hare *et al.* 2002; Kaminski *et al.* 2004) fait que le chien est devenu un « spécialiste de la communication » avec l'homme. Cette qualité rend la relation homme-chien unique et explique pourquoi le propriétaire de l'animal décèlera en premier toute modification comportementale liée à une perturbation de la fonction visuelle.

La domestication précoce du chien et la capacité de ce dernier à effectuer des tâches pluridisciplinaires demandées par l'homme ont induit des pratiques d'élevage et de sélection aboutissant à la création de plus de 350 races de chiens différents par leurs phénotypes mais possédant le même génotype. Une fois le phénotype fixé, les pratiques d'élevage ont entraîné, grâce au respect des standards de race, une forte homogénéité des allèles sélectionnés. Chaque race ne subissant plus, ou seulement très peu, de brassage allélique mais subissant au contraire une importante consanguinité, devient alors génétiquement homogène et se comporte comme un véritable « isolat génétique » associé à une forte homozygotie. C'est ainsi qu'avec autant d'isolats génétiques que de races, le chien offre une intéressante alternative : il permet le

recrutement de pedigrees informatifs beaucoup plus facilement que chez l'homme (pour des raisons médicales et éthiques évidentes) et il permet aussi, compte tenu de la structure génétique des races canines, d'utiliser moins d'individus et moins de marqueurs pour réaliser les études génétiques. Ainsi, chez le chien, la collecte de pedigrees accompagnés de données généalogiques et cliniques permet d'identifier plus aisément que chez l'homme les relations phénotype/génotype.

Partageant la vie de l'homme depuis très longtemps, le chien partage également avec lui son environnement, les mêmes expositions aux agents chimiques, les mêmes lieux de vie, les mêmes stress et parfois la même alimentation. De plus, c'est, après l'homme, l'espèce qui bénéficie de la meilleure surveillance médicale. Le chien développe des affections spontanées homologues de celles rencontrées chez l'homme. Les rétinoopathies pigmentaires se rencontrent également chez le chien. Aussi appelés atrophies rétinienne progressives, ce sont les dystrophies rétinienne les plus fréquemment rencontrées (Petersen-Jones 2005).

LES RÉTINOPATHIES PIGMENTAIRES : UNE HÉTÉROGÉNÉITÉ CLINIQUE, GÉNÉTIQUE ET MOLÉCULAIRE

Examen clinique

Chez l'homme, les critères diagnostiques classiques (Marmor *et al.* 1983) sont : une atteinte bilatérale, une perte du champ visuel périphérique, une altération de la fonction des bâtonnets à l'adaptation à l'obscurité ou à l'électrorétinogramme (ERG), une perte progressive de la fonction des photorécepteurs. Dans les cas avancés, le diagnostic de RP est relativement aisé alors qu'il peut être difficile dans les cas débutants.

L'examen du fond d'œil révèle un rétrécissement artériolaire diffus, une papille décolorée et la présence de migrations pigmentées d'aspect spiculé, réparties sur tout le fond d'œil. L'aspect des lésions est symétrique et bilatéral.

Chez le chien, les critères sont similaires, les manifestations primaires du déficit visuel sont décrites par le propriétaire de l'animal qui remarque une modification dans le comportement de jeu de son chien. L'examen du fond d'œil révèle des lésions identiques à celles observées chez l'homme. La **figure 1** montre un exemple de rétinoopathie pigmentaire chez un caniche LOF (Livre des Origines Française), dont les premiers symptômes sont apparus à l'âge de cinq ans. Dans les premiers stades, le propriétaire de l'animal note une diminution de l'activité de jeu et on observe sur le fond d'œil quelques discrètes zones d'hyper-réflexivité, bilatérales et souvent symétriques. Puis, l'animal présente une diminution de son activité lorsque l'intensité lumineuse diminue (pénombre ou la nuit). Cette diminution d'activité affecte ensuite sa vision diurne. A ce stade, le calibre des vaisseaux rétinienne diminue et la papille devient grise. Enfin, les vaisseaux sanguins disparaissent et le diamètre papillaire diminue. A ce stade, l'animal est devenu aveugle.

Plus d'une centaine de races de chiens sont affectées par les RP.

Examens complémentaires

L'électrorétinogramme (ERG) est l'examen de choix pour diagnostiquer les stades précoces d'une RP. Les anomalies concernent tout d'abord le système scotopique. Les amplitudes des ondes de l'ERG (a et b) sont réduites et leur temps de culmination augmente (Berson 1981 ; Marmor 1980).

Chez le chien, l'adapto-ERG (Rosolen *et al.* 2008) permet de mettre en évidence un dysfonctionnement précoce de la jonction neurorétine-épithélium pigmentaire rétinien (EPR), ensuite apparaissent les anomalies du système scotopique, puis celles du système photopique (**figure 1**). Ces anomalies sont identiques à celles observées chez l'homme, les amplitudes des ondes diminuent, alors que les temps de culmination augmentent. Enfin, les tracés deviennent indiscernables du bruit de fond sommé (**figure 1**).

Chez l'homme, la tomographie par cohérence optique (OCT) s'avère également intéressante pour mettre en évidence l'amincissement progressif de la couche des photorécepteurs dans les RP.

Chez l'animal, l'OCT devrait permettre de mettre en évidence des zones d'amincissement de la neuro-rétine. Néanmoins, cet examen est encore peu employé chez l'animal (Gekeler *et al.* 2007).

L'angiographie offre peu d'intérêt dans le diagnostic précoce de la maladie. Cependant comme chez l'homme, une autofluorescence peut être détectée dans les zones de dégénérescence des photorécepteurs ainsi qu'une atrophie du réseau capillaire (Newsome 1986).

Formes cliniques

Chez l'homme, les formes cliniques de RP varient selon l'âge d'apparition des troubles visuels nocturnes, selon l'aspect du fond d'œil (RP dite sectorielle, RP sans pigments, rétinoopathie ponctuée albescente), selon l'existence de syndromes associés (syndromes d'Uscher, de Bardet-Biedl, Cohen, Alström, Senior-Locken, Cockayne) et selon l'association à une pathologie mitochondriale (Mully *et al.* 1985).

Chez le chien, des formes précoces affectent également des animaux jeunes et des formes tardives, des animaux adultes.

Diagnostic différentiel des RP

Chez l'homme, les troubles de la vision nocturne peuvent également résulter d'affections choroïdiennes (choroïdémie) ou de cécités nocturnes congénitales stationnaires (CSNB) sans processus dégénératifs rétinienne (Dryja 2000) : l'examen de fond d'œil et l'angiographie permettront de faire le diagnostic différentiel. Chez l'animal, il existe également des formes de CSNB (Nunnery *et al.* 2005 ; Bellone *et al.* 2008). L'examen de fond d'œil et les examens complémentaires (ERG, angiographie) permettent de faire le diagnostic différentiel.

Rétinopathies pigmentaires chez le chien

Figure 1 Lésions bilatérales, caniche abricot mâle LOF de 5 ans

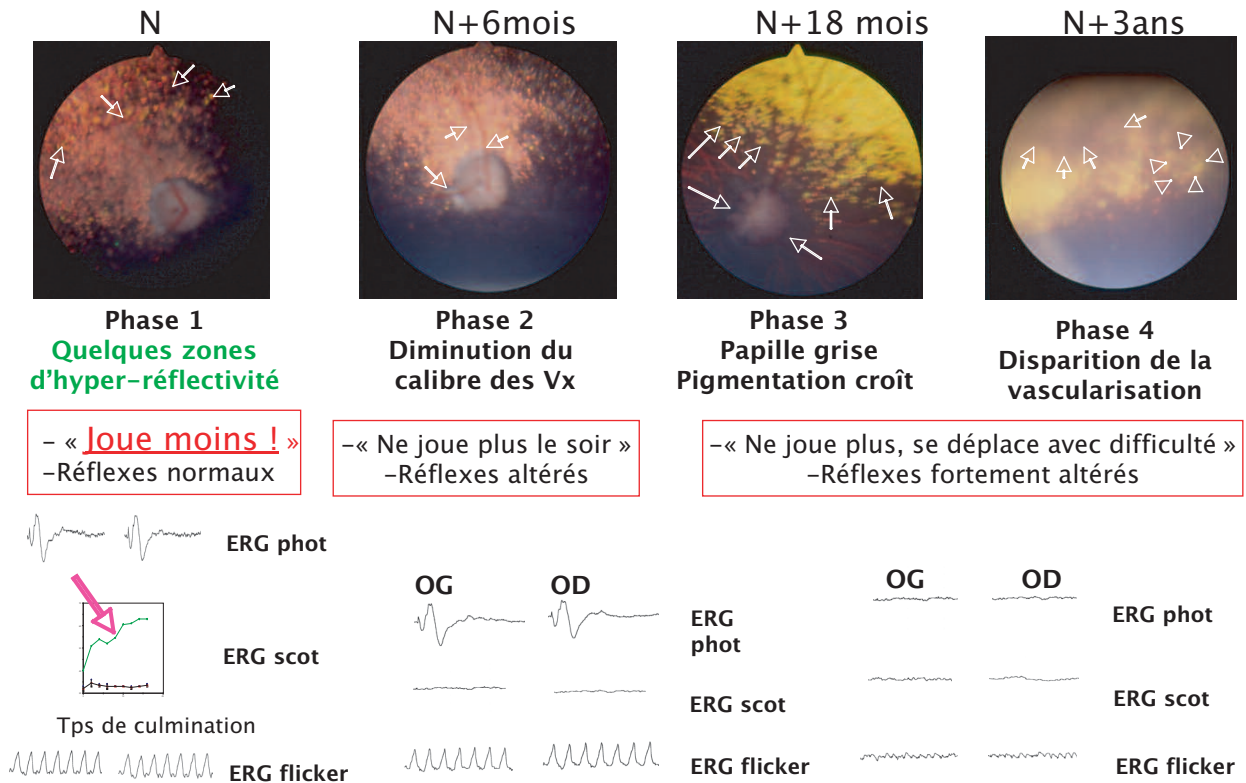


Figure 1 : Suivi de l'évolution d'une rétinopathie pigmentaire chez un caniche âgé de 5 ans au début des premiers symptômes.

Phase 1 : le propriétaire signale que son animal joue moins ; les réflexes pupillaires sont normaux, des lésions bilatérales, discrètes d'hyper-réflexivité sont visibles à l'examen du fond d'œil et seul l'adapto-ERG est modifié (augmentation des temps de culmination).

Phase 2, six mois après la phase 1 : le propriétaire signale que l'animal ne joue plus le soir, les réflexes pupillaires sont altérés, les calibres des vaisseaux rétinieniens sont diminués et l'ERG scotopique est altéré.

Phase 3, 18 mois après la phase 1 : le propriétaire signale que son animal ne joue plus et se déplace avec difficulté la nuit et le jour, l'examen du fond d'œil révèle une papille grise et une légère augmentation de la pigmentation, l'ERG scotopique et l'ERG photopique sont altérés.

Phase 4, trois ans après la phase 1 : les symptômes cliniques et fonctionnels sont fortement altérés, la papille est difficilement observable (têtes de flèches), les vaisseaux rétinieniens ont disparus (flèches). L'animal est aveugle.

Hétérogénéité génétique

Chez l'homme, les RP se caractérisent par l'hétérogénéité des modes de transmission génétique. Tous les modes de transmission rapportés à ce jour ont été décrits :

- transmission classique respectant les lois de Mendel (autosomique dominant, autosomique récessif, lié à l'X),
- transmission non-mendélienne (digénique, triallélique, disomie uniparentale),
- transmission maternelle (RP atypiques des cytopathies mitochondriales liées à des mutations de l'ADN mitochondrial).

Chez le chien, la même hétérogénéité génétique a été observée (Beltran 2009).

Hétérogénéité moléculaire

Chez l'homme, les principaux gènes impliqués dans les RP interviennent normalement dans la cascade de la phototransduction, dans la structure du photorécepteur, dans le cycle de la vitamine A, au niveau rétinien ; ce sont aussi des gènes du fonctionnement cellulaire ubiquitaire ou interférant avec la neuro-dégénérescence. Ils sont répertoriés sur le site Retnet (<http://www.retnet.org>) qui est régulièrement mis à jour.

Chez le chien, 12 gènes mutants ont été identifiés :

- PDE6 β (Suber *et al.* 1993),
- RPE65 (Aguirre *et al.* 1998),
- PDE6 α (Petersen-Jones *et al.* 1999),
- RPGR (Zhang *et al.* 2002),
- RHO (Kijas *et al.* 2002),

- CNGB3 (Sidjanin *et al.* 2002),
- PRCO (Zangerl *et al.* 2006),
- RPGRIP1 (Mellersh *et al.* 2006),
- VMD2 (Guziewicz *et al.* 2007),
- RD3 (Kukekova *et al.* 2008),
- STK38L (Goldstein *et al.* 2008) and
- NPHP4 (Wiik *et al.* 2008).

Ils sont représentés dans le **tableau 1**.

LES STRATÉGIES THÉRAPEUTIQUES ET RÉHABILITATRICES POUR LA PRISE EN CHARGE DES RP

La protection des photorécepteurs dans les rétinopathies pigmentaires, quelles soient humaines ou animales, vise à limiter la perte de la fonction. Les stratégies de protection des bâtonnets doivent non seulement assurer la préservation de la structure de ces photorécepteurs, mais aussi être évaluées sur des critères fonc-

Gène	Localisation	Maladie	Race	Mutation
PDE6B, sous-unité β	CFA 3	Rod-cone dysplasia rcd1-PRA	Setter Irlandais	Non-sens
PDE6B, sous-unité β	CFA 3	Rod-cone dysplasia rcd1a-PRA	Sloughi	Insertion (8 bases)
PDE6A, sous-unité α	CFA 4	Rod-cone dysplasia rcd3-PRA	Cardigan welsh corgi	Délétion (1 base)
RHO (rhodopsine)	CFA 20	Achromatopsie	Mastiff anglais et Bullmastiff	Transversion
PDC (phosducin)	CFA 7	Dysplasie des photorécepteurs	Schnauzer miniature	Non-sens
RPGR (retinal pigment GTPase)	CFA X	Atrophie progressive liée à l'X	Samoyède et Siberian husky	Plusieurs micro-délétions
CNGB3	CFA 29	Cone dysplasia CD	Alaskan Malamut	Délétion de tous les exons
CNGB3	CFA 29	Cone dysplasia CD	Braque allemand	Non-sens
RPE65	CFA 6	CSNB	Briard	Délétion 4 bases
NHEJ1 Non Homologous End Joining Factor 1	CFA 37	Hypoplasie/dysplasie choroïdienne, Anomalie Œil du Colley	8 races (1)	Délétion 7 800 bases Intron 4
PRCO	CFA 9	ARP (rod-cone degeneration prcd-PRA)	22 races (2)	Mutation ponctuelle TGC-TAC
VMD2 (Bestrophine 1)	CFA 18	Rétinopathie multifocale	Bouledogues anglais et français, BullMastiff, Montagne des Pyrénées	1 mutation Stop cmr 1
RPGRIP 1	CFA 15	ARP Cord 1	Teckels nains (poils courts & longs), English Springer Spaniel	Insertion 44 nucléotides
NHPH 4	CFA 5	Dystrophie des cônes	Teckel nain poils durs	Délétion 180 bases

Tableau 1 : Gènes impliqués dans différentes atrophies rétiniennes progressives canines.

(1) : Bergers australiens, Border Collie, Lancashire Healers, Retriever de la Nouvelle Ecosse, Rough Collie, Berger des Shetlands, Smooth Collie, Whippet à poils longs.

(2) : Cocker américain, Chien esquimau, Bouvier australien, Berger australien, Bull Mastiff, Chesapeake Bay Retriever, Chien chinois à crête, Cockapoos, Cocker anglais, Bouvier Suisse Entlebuch, Chien courant Finnois, Golden Retriever, Kuvasz, Labradoodle, Labrador, Berger finnois de Laponie, Elkound, Retriever de la Nouvelle Ecosse, Caniche miniature et nain, Chien d'eau Portugais, Chien d'eau Espagnol, Chien courant Suédois, Yorkshire.

tionnels comme l'ERG. La rétine comporte deux systèmes fonctionnant dans des conditions différentes (Rosolen & Rigaudière, 2003). En faible luminance (scotopique) c'est-à-dire dans la pénombre, les photorécepteurs à bâtonnets permettent de détecter des intensités lumineuses très faibles mais ils n'ont pas une capacité de résolution spatiale importante et ne contribuent pas à l'acuité visuelle. Cependant, ils permettent la vision nocturne. Le système des photorécepteurs à cônes et la circuiterie rétinienne qui lui correspond prédominent en région centrale, au niveau de la macula chez l'homme et de l'area centralis chez le chien (Mowat *et al.* 2008). Il assure non seulement la vision colorée mais aussi la vision à haut contraste, l'acuité visuelle chez l'homme et toutes les fonctions visuelles en ambiance lumineuse photopique (lumière du jour). Ce système est largement sollicité dans les conditions d'éclairage de la vie de tous les jours. L'exploration fonctionnelle de ces deux systèmes peut être réalisée de façon objective, par l'ERG, chez l'homme et chez l'animal (Rosolen & Rigaudière, 2004).

LES AVANCÉES DE LA RECHERCHE THÉRAPEUTIQUE

Au début des années 1990, la découverte de mutations à l'origine de la RP a considérablement progressé et aujourd'hui, plus de 160 loci sont impliqués dans la genèse de ce groupe de maladies, dont seulement la moitié a été caractérisée (<http://www.retnet.org>). Le premier gène identifié a été celui de

la rhodopsine, protéine assurant la transduction visuelle au niveau du segment externe des bâtonnets. D'autres, impliqués dans le cycle de régénération du pigment visuel, les structures des segments externes des bâtonnets et des cônes ou codant des facteurs de transcription, ont également été identifiés (Besch *et al.* 2003). Environ 90 % des mutations s'expriment principalement dans les bâtonnets où elles provoquent des anomalies de la cascade de la phototransduction ou de protéines de structure. Ce défaut génétique explique parfaitement la perte de vision périphérique et nocturne des patients humains et animaux. Le mécanisme de dégénérescence par apoptose des bâtonnets a été démontré en 1993 (Chang *et al.* 1993) mais le lien entre les mutations et l'apoptose n'est pas encore élucidé. Quant à la dégénérescence des cônes, à l'origine de la perte de vision diurne, des travaux récents ont mis en évidence que la disparition secondaire (à celle des bâtonnets) des cônes était un évènement lié à la privation d'un facteur de viabilité cellulaire produit justement par les bâtonnets (Léveillard *et al.* 2004). De nombreux travaux réalisés chez des animaux de laboratoire présentant des RP induites ou spontanées ont permis de disséquer les mécanismes biochimiques de la dégénérescence des photorécepteurs (Pacione *et al.* 2003). Cette connaissance est à l'origine du développement de stratégies thérapeutiques visant soit à traiter le gène responsable (Dejnecka *et al.* 2003) soit à ralentir ou arrêter le processus de dégénérescence des photorécepteurs. Plusieurs stratégies ont été étudiées et les principaux axes thérapeutiques sont présentés dans la **figure 2**.

Approches thérapeutiques & réhabilitatrices des rétinopathies

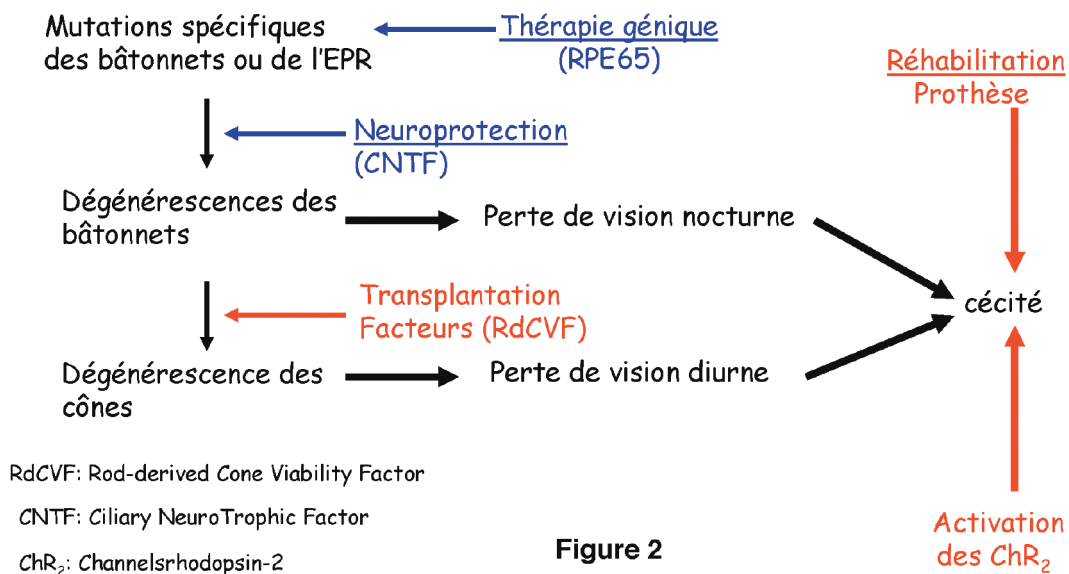


Figure 2

Figure 2: Schéma présentant les approches thérapeutiques et réhabilitatrices des rétinopathies. Les thématiques de l'Institut de la Vision sont représentées en rouge et celles réalisées par d'autres équipes sont représentées en bleu.

Guérir la maladie : la thérapie génique

La thérapie génique est la seule voie potentielle permettant de guérir la maladie. Un travail décisif a été réalisé chez des chiens atteints d'une maladie semblable à l'amaurose congénitale de Leber, la plus grave forme de dystrophie rétinienne puisque la cécité est présente dès la naissance. La réintroduction d'un gène exprimé dans l'épithélium pigmentaire et impliqué dans le métabolisme de la vitamine A et donc, dans la régénération des pigments visuels au cours du cycle visuel, a été réalisée chez trois chiens ; elle a permis de restaurer des fonctions électrophysiologiques significatives et une perception visuelle utile (Acland *et al.* 2001) et ce, pendant plusieurs années (LeMeur *et al.* 2007). Cette thérapie a depuis été transférée avec succès en clinique humaine chez des enfants atteints d'amaurose congénitale de Leber (Cideciyan *et al.* 2009).

Stabiliser le processus dégénératif : la neuroprotection

A côté de la thérapie génique de correction du défaut génétique, plusieurs stratégies ont été conçues pour limiter ou bloquer la perte des photorécepteurs. Leur ensemble peut être englobé sous le terme de neuroprotection.

Au début des années 1993, Berson et ses collègues ont montré l'intérêt d'une supplémentation nutritionnelle en vitamine A (Berson *et al.* 1993a) et en vitamine E (Berson *et al.* 1993b).

La première démonstration du rôle neuroprotecteur de facteurs de croissance (Chaum 2003) parmi lesquels le *fibroblast growth factor* (FGF-2), chez un modèle animal (rat) de RP, date de 1990 (Faktorovich *et al.* 1990). Celui d'autres facteurs tels que le *Glial-cell line derived neurotrophic factors* (Frasson *et al.* 1999a) a été depuis démontré mais c'est surtout le *ciliary neurotrophic factor* (CNTF) qui a donné les meilleurs résultats chez les modèles animaux, notamment chez le chien (Tao *et al.* 2002).

L'approche anti-apoptotique a aussi été envisagée pour bloquer les processus dégénératifs. L'augmentation de la concentration intracellulaire de calcium est un mécanisme à l'origine du déclenchement de la cascade apoptotique *via* les caspases. L'administration de bloqueurs des canaux calciques a été proposé pour limiter cette augmentation (Frasson *et al.* 1999b ; Sanges *et al.* 2006) mais leur efficacité n'a pas été retrouvée chez le chien (Pearce-Kelling *et al.* 2001).

Ces différentes approches s'appliquent à tous les photorécepteurs sans distinction mais ne répondent pas au tableau clinique observés chez l'homme et chez l'animal : la disparition des cônes survient secondairement, après celle des bâtonnets.

Plusieurs hypothèses ont été émises parmi lesquelles une neurotoxicité initiale responsable de la dégénérescence des bâtonnets et l'existence d'une activité trophique des bâtonnets sur les cônes.

Le fonctionnement normal des bâtonnets implique une phagocytose des articles externes par l'épithélium pigmentaire rétinien (EPR). Certaines RP sont causées par une déficience de ces mécanismes de phagocytose. Pour répondre à cette atteinte, des

transplantations de cellules d'EPR chez des rats RCS (modèle de RP) ont démontré une diminution de la perte des photorécepteurs (Sheedlo *et al.* 1989), une restauration du métabolisme (LaVail *et al.* 1992) et une amélioration de la fonction visuelle (Jiang *et al.* 1994). Ces techniques de transplantation ont été également réalisées avec des couches de neurorétine (Lund *et al.* 2003) mais aussi bien pour l'EPR que pour la neurorétine, de nombreux obstacles doivent être surmontés avant de pouvoir faire des essais cliniques chez l'homme. Le développement des technologies faisant appel aux cellules souches devrait permettre de palier les difficultés rencontrées et des résultats satisfaisants ont déjà été observés (Ahmad 2001).

Pour étudier la dégénérescence secondaire des cônes, la transplantation de bâtonnets préparés en couche pure au vibratome, chez un animal porteur d'une RP très brutale, proche de certaines formes humaines, a été réalisée à un âge où l'ensemble des bâtonnets avait dégénéré et où les cônes avaient seulement commencé leur processus de dégénérescence. Cette intervention a ralenti de moitié la dégénérescence des cônes, mettant en évidence un effet de survie des cônes consécutif à la transplantation de bâtonnets (Mohand-Said *et al.* 2000). Dans des modèles de co-culture, cet effet de survie exercé par les bâtonnets sur les cônes a permis de démontrer la libération de molécules diffusibles, de nature protéique (Mohand-Said *et al.* 1998). Cet effet s'exerce aussi longtemps que les bâtonnets, y compris ceux affectés par une mutation, sont viables (Fintz *et al.* 2003). Une nouvelle protéine de la famille des thiorédoxines a été identifiée, le facteur de viabilité des cônes produit par les bâtonnets (*rod-derived cone viability factor* ou *RdCVF*) (Léveillard *et al.* 2004). Lorsqu'on l'injecte dans l'espace sous-rétinien de souris rd1 (modèle de RP) après dégénérescence des bâtonnets, une protection des cônes est observée pendant quinze jours. Le même résultat a été obtenu chez le rat P23H (Yang *et al.* 2009).

Secrété par les bâtonnets, le *RdCVF* représente une nouvelle piste thérapeutique pour le traitement des RP. La question de son mode d'administration par le moyen, soit de vecteurs viraux, soit de cellules encapsulées est primordiale pour effectuer des essais cliniques chez des animaux de plus grande taille, présentant des similitudes anatomo-fonctionnelles avec l'homme. Des cellules encapsulées ont été implantées directement dans le vitré (Uteza *et al.* 1999 ; Tao *et al.* 2002) et ce, de façon réversible, le système d'encapsulation pouvant être retiré, puis remis.

Restaurer la vision : prothèses et canaux rhodopsine

Le fonctionnement de la rétine repose non seulement sur la matrice des photorécepteurs pour la transformation du signal lumineux en signal électro-ionique mais aussi sur un réseau neuronal (cellules bipolaires, cellules amacrines et cellules ganglionnaires) dit « intelligent » transformant le signal gradué ou analogique (la réponse des photorécepteurs dépendant de l'intensité du stimulus) en un signal digital (potentiels d'action déclenchés à partir d'un seuil de stimulation et dont le message repose dans leur fréquence d'émission) pouvant être envoyé au cerveau par

le nerf optique. Cette transformation du signal analogique en signal digital permet une compression et une extraction des données importantes (forme des objets, contraste, mouvements, direction), ainsi que leur encodage sous forme d'une fréquence de potentiels d'action qui se déplacent le long des axones des cellules ganglionnaires dans le nerf optique entre l'œil et le cerveau. L'œil peut donc être assimilé à une caméra numérique couplée à un ordinateur très performant servant d'exceptionnel analyseur d'images.

Lorsque les photorécepteurs sont détruits par suite d'un dysfonctionnement du couple EPR-neurorétine, les neurones secondaires peuvent certes dégénérer en l'absence de signal issu des photorécepteurs ou du fait d'une toxicité liée à la dégénérescence même des photorécepteurs comme par exemple l'excitotoxicité de leur neuromédiateur, le glutamate (Bush *et al.* 1995; Russo *et al.* 2009). Cependant, même dans des cas très avancés de dystrophie rétinienne, le réseau neuronal sous-jacent persiste au moins en partie. Dans les RP, au moins 25 % des neurones de ce réseau demeurent (Santos *et al.* 1997; Humayun *et al.* 1999). Le maintien des connexions liant ce réseau neuronal résiduel aux aires visuelles du cerveau a été démontré par l'induction de phosphènes, suite à des stimulations électriques ou mécaniques appliquées sur l'œil (Humayun *et al.* 1996). Le concept de rétine artificielle ou de prothèse rétinienne propose donc de remplacer les photorécepteurs (*figure 3a*) par un système électronique dont le but est de stimuler électriquement les neurones rétinien résiduels, afin de produire des images visuelles interprétables.

La prothèse rétinienne peut être placée à différents endroits (*figure 3b*), à l'emplacement des photorécepteurs dans l'espace sous-rétinien (implant sous-rétinien), sur la rétine du côté vitréen (implant épi-rétinien) ou autour du nerf optique (manchon du nerf optique). Dans le premier cas, les cellules stimulées sont les cellules post-synaptiques aux photorécepteurs, principalement les cellules bipolaires situées dans la couche nucléaire interne. Pour les deux autres types d'implants, la stimulation est dirigée sur les cellules ganglionnaires, directement sur leur corps cellulaire dans le cas d'implant épi-rétinien ou sur leur axone dans le cas du manchon du nerf optique.

Chez l'homme, la question essentielle dans le développement des prothèses rétiniennes porte sur leur géométrie minimale pour restaurer une vision utile du moins pour la locomotion indépendante et pour la lecture. Il faut compter au minimum 625 pixels pour permettre la lecture d'un texte et rendre possible une locomotion : soit une matrice de 25x25 pixels (Cha *et al.* 1992; Sommerhalder *et al.* 2004). La microélectronique peut actuellement produire des implants de quelques mm² comportant 625 électrodes générant chacune un pixel. Le problème est d'interfacer ces électrodes avec la rétine pathologique pour que chaque électrode produise un pixel indépendant et de déterminer le nombre minimum de points devant composer une image pour qu'elle permette l'accomplissement des tâches demandées. La biocompatibilité des implants a été évaluée dans des essais *in vitro* (Zrenner *et al.* 1999). La principale difficulté est d'arriver à limiter les réactions gliales à l'origine d'une couche cellulaire isolante entre neurones et électrodes de stimulation (Guenther *et al.* 1999; Pardue *et al.* 2001).

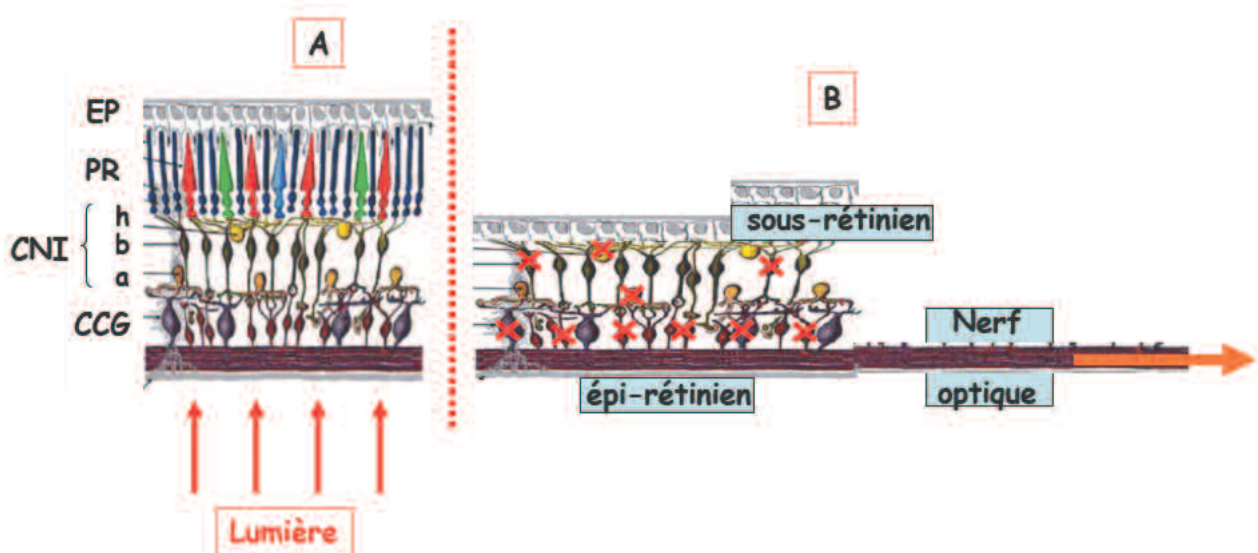


Figure 3: Le concept de rétine artificielle : stimulations électriques des neurones rétinien.

A: Schéma de la rétine normale, constituée d'une couche d'épithélium pigmentaire (EP), d'une couche de photorécepteurs (PR), d'une couche nucléaire interne (CNI) et de la couche des cellules ganglionnaires (CCG). Dans la CNI, les cellules bipolaires (b) assurent la transmission verticale de l'information, alors que les cellules horizontales (h) et amacrines (a) génèrent des interactions latérales. La lumière pénètre dans la rétine du côté de la CCG et doit traverser tout le tissu avant de frapper les segments externes des photorécepteurs au contact de l'épithélium pigmentaire.

B: Schéma de la rétine dystrophique, présentant les différentes positions possibles de stimulation, après la perte des photorécepteurs. Les croix rouges symbolisent le fait que des neurones des couches CNI et CCG dégèrent avec la perte des photorécepteurs. Les différentes possibilités de stimuler les cellules rétinien résiduelles sont représentées par les rectangles verts pour les implants sous-rétiniens à la place des photorécepteurs, les implants épi-rétiniens dans l'humeur vitrée près des cellules ganglionnaires (CCG) ou enfin les manchons autour du nerf optique. (D'après © Webvision).

Des techniques d'enregistrement multi-canaux *ex vivo* (rétine entière isolée) ont permis de mesurer le signal normalement envoyé au cerveau par les cellules ganglionnaires (Stett *et al.* 2000). En effet, la caractérisation des paramètres de stimulation (amplitude, durée, fréquence des chocs) des neurones rétiniens est une étape majeure dans le développement des prothèses rétinienne. Des implants sous- et épi-rétiens ont été introduits dans l'œil de différentes espèces animales (Bertschinger *et al.* 2008) : rat (Salzmann *et al.* 2006), chat (Pardue *et al.* 2001) et miniporc (Montezuma *et al.* 2006) et chien (Güven *et al.* 2006).

Cependant, les cartes des stimulations corticales enregistrées au cours des essais chez des modèles animaux ont montré que les implants épi-rétiens stimulent non seulement les cellules ganglionnaires mais également les axones de ces cellules. De ce fait, des difficultés majeures, conséquences de la rétinopathie (projection de la partie centrale de rétine qui représente normalement plus de 50 % du cortex visuel), sont prévisibles. Néanmoins, des résultats encourageants ont été obtenus. Les implants sous-rétiens produisent une réponse du cortex visuel par stimulation infrarouge, chez le chat et le rat mais aussi par des stimulations électriques de 0,6V chez le lapin (Jensen & Rizzo 3rd, 2006) et de 2V chez le miniporc (Montezuma *et al.* 2006). Récemment, des implants rétiens ont été introduits dans l'espace sous-rétinien de rats P23H (mutation du gène rhodopsine) présentant une dégénérescence des photorécepteurs (Salzman 2006).

Les implants épi-rétiens et sous-rétiens ont été récemment testés chez l'homme (Humayun *et al.* 2003). Ils ont montré la possibilité pour le patient de détecter les mouvements horizontaux et verticaux de cibles lumineuses ou encore d'identifier des objets blancs sur fond noir (Besch *et al.* 2008). Cependant, ces essais montrent que la résolution spatiale obtenue ne permet pas de lire ou de se déplacer de manière autonome. Ceci souligne l'importance des travaux qu'il faut envisager chez l'animal tant *in vitro* qu'*in vivo* afin d'améliorer l'efficacité des stimulations. Pour atteindre cet objectif, l'essor des nanotechnologies ouvre de nouvelles perspectives pour augmenter la biocompatibilité des implants et ainsi limiter les réactions gliales qui introduisent une couche isolante entre neurones rétiens et électrodes de stimulation.

Cette technique de prothèses visuelles présente l'inconvénient d'être très invasive. Elle entre en compétition avec une nouvelle stratégie de thérapie génique avec des canaux-rhodopsine (*channel rhodopsin-2* ou ChR2).

La plupart des mutations génétiques à l'origine des RP se traduisent par un dysfonctionnement de l'épithélium pigmentaire rétinien et/ou des photorécepteurs, principalement les bâtonnets, entraînant leur dégénérescence. Dans toutes les RP, les bâtonnets dégèrent en premier (Shintani *et al.* 2009). La perte de la fonction du système des cônes, responsables de la vision des couleurs et de l'acuité visuelle en ambiance photopique (lumière) intervient secondairement et bien qu'ayant perdu leur sensibilité à la lumière, un certain nombre de cônes survivent (Li *et al.* 1995; Lin *et al.* 2009; Marc *et al.* 2003). Il serait donc théori-

quement possible de réactiver ou de transformer en photorécepteurs fonctionnels ces cônes « dormants » et les cellules sous leur dépendance.

Chez la souris, il a été récemment montré que l'activation des ChR2, exprimés dans des neurones intra-rétiens (non photorécepteurs), pouvait leur donner une sensibilité à la lumière et ainsi restaurer des réponses du cortex visuel même après la dégénérescence des bâtonnets et des cônes (Bi *et al.* 2006). Cette découverte ouvre de nouvelles voies thérapeutiques. Ces ChR2 sont des canaux ioniques lumière-dépendant qui, lorsqu'ils sont activés, ont la propriété de « transformer » les neurones intra-rétiens (cellules bipolaires, cellules ganglionnaires) en cellules sensibles à la stimulation lumineuse, dont la réponse est une dépolarisation (Lagali *et al.* 2008). Une fois la phototransduction (c'est-à-dire l'ensemble des événements électro-ioniques permettant la transformation de l'énergie lumineuse en un signal électrophysiologique) effectuée au sein des photorécepteurs (Rosolen & Rigaudière, 2003) l'information visuelle est codée par deux systèmes fonctionnant en parallèle, le système ON et le système OFF. La voie ON est constituée par des cellules de type ON qui répondent à des incréments de stimulation par une dépolarisation et une voie OFF qui répond à des décréments de stimulation par une dépolarisation (Wässle 2004). La ségrégation des signaux visuels en deux voies ON et OFF permet d'augmenter la sensibilité au contraste (Schiller *et al.* 1986). D'autres canaux ioniques lumière-dépendant ont également été étudiés tels que les channelHalorhodopsin (HaloR) (Zhang *et al.* 2007). Ces canaux HaloR, sont des canaux ioniques de type pompe à Cl⁻ qui, lorsqu'ils sont activés, ont la propriété de transformer les neurones intrarétiens (cellules bipolaires, cellules ganglionnaires) en cellules sensibles à la stimulation lumineuse (Schobert *et al.* 1982); la réponse obtenue est alors une hyperpolarisation membranaire (Zhang *et al.* 2009). Il est donc possible de restaurer des réponses endogènes de type ON et OFF (de la rétine au cortex visuel) par activation des canaux ChR2 et HaloR lorsque les photorécepteurs sont détruits ou non fonctionnels. C'est une alternative beaucoup moins invasive que l'utilisation de prothèses rétiennes. Cette thérapie biomoléculaire d'activation de canaux ioniques permettrait de restaurer une fonction visuelle chez différents groupes de maladies héréditaires.

Les stratégies thérapeutiques et réhabilitatrices décrites ci-dessus font appel à des nanotechnologies. L'œil représente donc un organe de choix dans le développement de la nanomédecine (Thompson & Lotery, 2009).

UNIR LES FORCES MÉDICALES ET VÉTÉRINAIRES POUR LUTTER CONTRE UNE MÊME MALADIE

Caractérisées par une même hétérogénéité clinique, génétique et moléculaire, les RP affectant l'homme et le chien sont également étroitement liées d'un point de vue pathogénique. L'issue clinique est la même: la cécité.

Figure 4

REOVVA & IDV

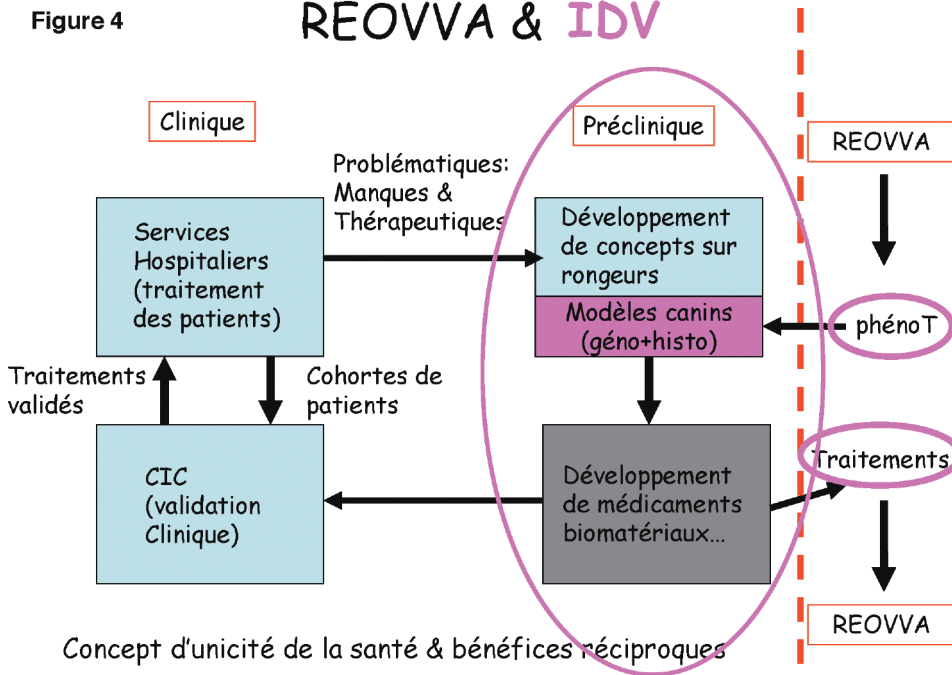


Figure 4: Collaboration du REOVVA et de l'Institut de la Vision (IDV). Situé dans le Centre Hospitalier National d'Ophthalmologie (CHNO) des XV-XX, l'Institut de la Vision est un centre d'études précliniques constitué d'une partie publique (en bleu) et d'une partie privée (en gris). Les manques et demandes thérapeutiques proviennent des différents services hospitaliers du CHNO des XV-XX et les concepts sont développés, dans la partie publique, chez des rongeurs. Dans la partie privée de l'IDV, des sociétés pharmaceutiques et industrielles élaborent des outils de diagnostic, des biomatériaux et des médicaments qui seront validés dans le Centre d'Investigation Clinique (CIC) du CHNO. Le CIC reçoit des cohortes de patients issus des services hospitaliers du CHNO et sert à valider les traitements qui seront ensuite appliqués aux différents services du CHNO. Le rôle du REOVVA est de fournir les informations sur le phénotypage des maladies animales homologues des maladies humaines, ainsi que des prélèvements en vue d'études génétiques et histopathologiques. Les outils de diagnostic, les biomatériaux et les médicaments issus de la partie privée de l'IDV seront soumis à des essais cliniques chez les patients des membres du REOVVA après validation du comité d'éthique.

Nous avons vu précédemment l'intérêt que pouvait représenter le chien comme modèle d'étude dans la recherche thérapeutique. La plupart des concepts thérapeutiques sont élaborés chez les rongeurs de laboratoire mais il n'est pas possible de passer directement aux essais cliniques chez l'homme. Il faut faire des essais chez une espèce animale de taille intermédiaire, dont l'œil présente des propriétés anatomiques et physiologiques proches de celles de l'œil humain. Il est important de noter qu'aussi bien dans l'utilisation de la thérapie génique (RPE65) que dans les approches neuroprotectrices (CNTF), les avancées les plus significatives réalisées avant le passage aux essais cliniques chez l'homme, l'ont été chez des modèles canins caractérisés (colonies de chiens homozygotes *Progressive Rod-Cone Dystrophy*). Pourquoi des essais thérapeutiques, mis au point et validés chez des chiens d'élevage, n'ont-ils pas été réalisés chez nos patients, atteints de maladie naturelle, vivant dans le même environnement que leurs propriétaires et soumis aux mêmes impacts qu'eux, alors que ces derniers sont demandeurs de soins pour leur compagnons ?

C'est pour essayer de répondre à cette question et aux espoirs qu'elle suscite en terme de soins, que des vétérinaires ophtalmologistes ont décidé de se regrouper en formant le Réseau Européen en Ophthalmologie Vétérinaire et en Vision Animale (REOVVA).

Le maillage opéré par le REOVVA permet d'effectuer un phénotypage anatomique et fonctionnel des RP, que les chiens appartiennent à des races à grands effectifs répartis sur une large aire géographique ou à des races de plus petits effectifs, souvent localisés dans certaines régions, en évitant à leur propriétaire des déplacements trop importants.

La réalisation des examens cliniques et fonctionnels standardisés permet au REOVVA d'être un véritable centre d'investigation clinique à l'instar des centres d'investigation clinique humains.

Ce concept de centre d'investigation clinique vétérinaire est rendu possible grâce à l'étroite collaboration entre le REOVVA et l'Institut de la Vision (IDV). En effet, le REOVVA permet de fournir à l'IDV des données phénotypiques et histologiques complémentaires à celles fournies par les services hospitaliers du Centre National Hospitalier Ophthalmologique des XV-XX. Les analyses génétiques, histochimiques et moléculaires seront également réalisées par les équipes de l'IDV. Cela permettra à l'IDV d'élaborer des outils de diagnostic et de proposer des stratégies thérapeutiques pour soigner les patients du REOVVA. Le REOVVA se comportera comme un véritable centre d'investigation clinique vétérinaire effectuant des essais thérapeutiques après consultation de son comité d'éthique. La **figure 4** illustre le schéma intégratif du REOVVA et de l'IDV.

Ainsi intégré dans la recherche thérapeutique, le REOVVA pourra faire bénéficier ses patients des dernières avancées dans le domaine des RP. Cette étroite collaboration entre un réseau vétérinaire de compétence et un institut dévolu à la recherche thérapeutique reflète le concept d'unicité de la médecine (Zinsstag *et al.* 2005 ; Cardiff *et al.* 2008) pour un bénéfice réciproque des traitements de l'homme et de l'animal considéré comme un patient à part entière (Enserink 2007).

BIBLIOGRAPHIE

- Acland, G.M., Aguirre, G.D., Jay, D., Zhang, Q., Aleman, T.S., Cideciyan, A.V., Pearce-Kelling, S.E., Anand, V., Zeng, Y., Maguire, A.M. et al. 2001. Gene therapy restores vision in a canine model of childhood blindness. *Nature Genet.* 28 (1) : 92–95.
- Aguirre, G.D., Baldwin, V., Pearce-Kelling, S., Narfström, K., Ray, K., Acland, G.M. 1998. Congenital stationary night blindness in the dog: common mutation in the RPE65 gene indicates founder effect. *Molecular Vision* 4: 23.
- Ahmad, I. Stem cells: new opportunities to treat eye diseases. 2001. *Invest Ophthalmol Vis Sci.* 42 : 2743–2748.
- Bellone, R.R., Brooks, S.A., Murphy, B.E., Murphy, B.A., Forsyth, G., Archer, S., Bailey, E., Grahn, B. 2008. Differential gene expression of TRPM1, the potential cause of congenital stationary night blindness and coat spotting patterns (LP) in the Appaloosa horse (*Equus caballus*). *Genetics* 179 (4) : 1861–1870.
- Beltran, W. 2009. The use of canine models of inherited retinal degeneration to test novel therapeutic approaches. *Vet Ophthalmol.* 12 (3) : 192–204.
- Berson, E.L. 1981. Retinitis pigmentosa and allied diseases: applications of electroretinographic testing. *International Ophthalmol.* 4:7–22.
- Berson, E.L., Rosner, B., Sandberg, M.A., Hayes, K.C., Nicholson, B.W., Weigel-DiFranco, C., Willett, W. 1993a. A randomized trial of vitamin A and vitamin E supplementation for retinitis pigmentosa. *Arch Ophthalmol.* 111: 761–772.
- Berson, E.L., Rosner, B., Sandberg, M.A., Hayes, K.C., Nicholson, B.W., Weigel-DiFranco, C., Willett, W. 1993b. Vitamin A supplementation for retinitis pigmentosa. *Arch Ophthalmol.* 111: 1456–1459.
- Bertschinger, D.R., Beknazari, E., Simonutti, M., Safran, A.B., Sahel, J.A., Rosolen, S.G., Picaud, S., Salzmann, J. 2008. A review of in vivo animal studies in retinal prosthesis research. *Graefes' Archive Clin Exp Ophthalmol.* 246 (11) : 1505–1517.
- Besch, D., Sachs, H., Szurman, P., Gülicher, D., Wilke, R., Reinert, S., Zrenner, E., Bartz-Schmidt, K.U., Gekeler, F. 2008. Extraocular surgery for implantation of an active subretinal visual prosthesis with external connections: feasibility and outcome in seven patients. *Brit J Ophthalmol.* 92 (10) : 1361–1368.
- Besch, D & Zrenner, E. 2003. Prevention and therapy in hereditary retinal degenerations. *Documenta Ophthalmologica* 106: 31–35.
- Bi, A., Cui, J., Ma, Y.P., Olshevskaya, E., Pu, M., Dizhoor, A.M., Pan, Z.H. 2006. Ectopic expression of a microbial-type rhodopsin restores visual responses in mice with photoreceptor degeneration. *Neuron* 50: 23–33.
- Bush, R.A., Hawks, K.W., Sieving, P.A. 1995. Preservation of inner retinal responses in the aged Royal College of Surgeon rat: evidence against glutamate excitotoxicity in photoreceptor degeneration. *Invest Ophthalmol and Vis Sci.* 36(10) : 2054–2062.
- Cardiff, R.D., Ward, J.M., Barthold, S.W. 2008. One medicine-one pathology: are veterinary and human pathology prepared? *Lab Inves.* 88: 18–26.
- Cha, K., Horch, K.W., Normann, R.A., Boman, D.K. 1992. Reading speed with a pixelized vision system. *J of the Opt Soc of Am.* 9: 673–677.
- Chang, G.Q., Hao, Y., Wong, F. 1993. Apoptosis: final common pathway of photoreceptor death in rd, rds and rhodopsin mutant mice. *Neuron* 11(4): 595–605.
- Chaum, E. 2003. Retinal neuroprotection by growth factors: a mechanistic perspective. *J Cell Biochem.* 88: 57–75.
- Cideciyan, A.V., Hauswirth, W.W., Aleman, T.S., Kaushal, S., Schwartz, S.B., Boye, S.L., Windsor, E.A., Conlon, T.J., Sumaroka, A., Pang, J.J. et al. 2009. Human RPE65 gene therapy for Leber congenital amaurosis: persistence of early visual improvements and safety at 1 year. *Human Gene Therapy* 20 (9): 999–1004.
- Clutton-Brock, J. 1995. Origin of the dog: domestication and early history. In *The domestic dog, its evolution, behaviour and interactions with people*. Eds. J. Serpell. pp.7–20. Cambridge University Press, New York and Melbourne.
- Dejnecka, N.S., Rex, T.S., Bennett, J. 2003. Gene therapy and animal models for retinal disease. *Dev Ophthalmol.* 37: 188–198.
- Digard, J.P. 1999. *Les Français et leurs animaux*. Fayard, Paris
- Dryja, T.P. 2000. Molecular genetics of Oguchi disease, fundus albipunctatus and other forms of stationary night blindness: LVII Edward Jackson Memorial Lecture. *Am J Ophthalmol.* 130: 547–563.
- Enserink, M. 2007. Initiative aims to merge animal and human health science to benefit both. *Science* 316: 1553.
- Faktorovich, E.G., Steinberg, R.H., Yasumura, D., Matthes, M.T., LaVail, M.M. 1990. Photoreceptor degeneration in inherited retinal dystrophy delays by fibroblast growth factor. *Nature* 347: 83–86.
- Frasson, M., Picaud, S., Léveillard, T., Simonutti, M., Mohand-Said, S., Dreyfus, H., Hicks, D., Sahel, J.-A. 1999a. Glial cell line-derived neurotrophic factor induces histologic and functional protection of rod photoreceptors in the rd/rd mouse. *Invest Ophthalmol Vis Sci.* 40: 2724–2734.
- Frasson, M., Sahel, J.-A., Fabre, M., Simonutti, M., Dreyfus, H., Picaud, S. 1999b. Retinitis pigmentosa: rod photoreceptor rescue by a calcium-channel blocker in the rd mouse. *Nat Genet.* 5: 1183–1187.
- Fintz, A.C., Audo, I., Hicks, D., Mohand-Said, S., Léveillard, T., Sahel, J.-A. 2003. Partial characterization of retina-derived cone neuroprotection in two culture models of photoreceptor degeneration. *Invest Ophthalmol Vis Sci.* 44: 818–825.
- Gautier, A. *La Domestication, et l'homme créa les animaux*. 1990. Errance, Paris.
- Gekeler, F., Gmeiner, H., Völker, M., Sachs, H., Messias, A., Eule, C., Bartz-Schmidt, K.U., Zrenner, E., Shinoda, K. 2007. Assessment of the posterior segment of the cat eye by optical coherence tomography. *Veterinary Ophthalmology* 10(3): 173–178.
- Goldstein, O., Kukekova, A.V., Aguirre, G.D. et al. 2008. The mutant gene causing canine early retinal degeneration identifies a novel pathway critical for photoreceptor development. *Invest Ophthalmol Vis Sci.* [ARVO abstract n°1704].
- Guenther, E., Troger, B., Schlosshauer, B., Zrenner, E. 1999. Long-term survival of retinal cell cultures on retinal implant materials. *Vision Res.* 39: 3988–3994.
- Güven, D., Weiland, J.D., Maghribi, M., Davidson, J.C., Mahadevappa, M., Roizenblatt, R., Qiu, G., Krulevitz, P., Wang, X., Labree, L., Humayun, M.S. 2006. Implantation of an inactive epiretinal poly(dimethyl siloxane) electrode array in dogs. *Exp Eye Res.* 82: 81–90.
- Guzewicz, K.E., Zangerl, B., Lindauer, S.J., Mullins, R.F., Sandmeyer, L.S., Grahn, B.H., Stone, E.M., Acland, G.M., Aguirre, G.D. 2007. Bestrophin gene mutations cause canine multifocal retinopathy: a novel animal model for Best disease. *Invest Ophthalmol Vis Sci.* 48: 1959–1967.
- Hare, B., Brown, M., Williamson, C., Tomasello, M. 2002. The domestication of social cognition in dogs. *Science* 298: 1634–1636.
- Humayun, M.S., de Juan, E.Jr, Dagnelie, G., Greenberg, R.J., Propst, R.H., Phillips, D.H. 1996. Visual perception elicited by electrical

- stimulation of retina in blind humans. *Arch Ophthalmol.* 114 : 40–46.
- Humayun, M.S., Prince, M., de Juan, E.Jr, Barron, Y., Moskowitz, M., Klock, I.B., Milam, A.H. 1999. Morphometric analysis of the extramacular retina from post-mortem eyes with retinitis pigmentosa. *Invest Ophthalmol Vis Sci.* 40: 143–148.
 - Humayun, M.S., Weiland, J.D., Fujii, G., Greenberg, R., Williamson, R., Little, J., Mech, B., Cimmarusti, V., Van Boemel, G., Dagnelie, G., de Juan E. 2003. Visual perception in a blind subject with a chronic microelectronic retinal prosthesis. *Vision Res.* 44: 5362–5369.
 - Jensen, R.J. & Rizzo, J.F. 3rd. 2006. Threshold for activation of rabbit retinal ganglion cells with a subretinal electrode. *Exp Eye Res.* 83: 367–373.
 - Jiang, L.Q. & Hamasaki, D. 1994. Corneal electroretinographic function rescued by normal retinal pigment epithelial grafts in RCS rats. *Invest Ophthalmol Vis Sci.* 35: 4300–4309.
 - Kaminski, J., Call, J., Fischer, J. 2004. Word learning in a domestic dog: evidence for “fast mapping”. *Science* 304: 1682–1683.
 - Kijas, J.W., Cideciyan, A.V., Aleman, T.S., Pianta, M.J., Pearce-Kelling, S.E., Miller, B.J., Jacobson, S.G., Aguirre, G.D., Acland, G.M. 2002. Naturally occurring rhodopsin mutation in the dog causes retinal dysfunction and degeneration mimicking human dominant retinitis pigmentosa. *Proc Natl Acad.Sci.* 99: 6328–6333.
 - Kukekova, A.V., Goldstein, O., Johnson, J.L., Richardson, M.A., Pearce-Kelling, S.E., Swaroop, A., Friedman, J.S., Aguirre, G.D., Acland, G.M. 2009. Canine RD3 mutation establishes rod cone dysplasia type 2 (rcd2) as ortholog of human and murine rd3. *Mamm Genome* 20(2): 109–123.
 - Lagali, P.S., Balya, D., Awatramani, G.B., Münch, T.A., Kim, D.S., Busskamp, V., Cepko, C.L., Roska, B. 2008. Light-activated channels targeted to ON bipolar cells restore visual function in retinal degeneration. *Nature Neuroscience* 11(6): 667–675.
 - LaVail, M.M., Li, L., Turner, J.E., Yasumura, D. 1992. Retinal pigment epithelial cell transplantation in RCS rats: normal metabolism in rescued photoreceptors. *Exp Eye Res.* 55: 555–562.
 - Le Meur, G., Stieger, K., Smith, A.J., Weber, M., Deschamps, J.Y., Nivard, D., Mendes-Madeira, A., Provost, N., Péréon, Y., Chérel, Y. et al. 2007. Restoration of vision in RPE65-deficient Briard dogs using an AAV serotype 4 vector that specifically targets the retinal pigmented epithelium. *Gene Ther.* 14 (4): 292–303.
 - Léonard, J.A., Wayne, R.K., Wheeler, J., Valadez, R., Guillén, S., Vila, C. 2002. Ancient DNA evidence for old world origin of new world dogs. *Science* 298: 1613–1616.
 - Lèveillard, T., Mohand-Said, S., Lorenz, O., Hicks, D., Fintz, A.C., Clérin, E., Simonutti, M., Forster, V., Cavusoglu, N., Chalmel, F. et al. 2004. Identification and characterization of rod-derived cone viability factor. *Nature Gen.* 36(7): 755–759.
 - Li, Z.Y., Kljavin, I.J., Milam, A.H. 1995. Rod photoreceptor neurite sprouting in retinitis pigmentosa. *J Neurosci.* 15: 5429–38.
 - Lin, B., Masland, R.H., Strettoi, E. 2009. Remodeling cone photoreceptor cells after rod degeneration in rd mice. *Exp Eye Res.* 88: 589–599.
 - Lund, R.D., Ono, S.J., Keegan, D.J., Lawrence, J.M. 2003. Retinal transplantation: progress and problems in clinical application. *J Leukoc Biol.* 74: 151–160.
 - Marc, R.E., Jones, B.W., Watt, C.B., Strettoi, E. 2003. Neural remodeling in retinal degeneration. *Prog Retin Eye Res.* 22: 607–655.
 - Marmor, M.F. 1980. Visual loss in retinitis pigmentosa. *Am J Ophthalmol.* 89: 126–131.
 - Marmor, M.F., Aguirre, G., Arden, G. et al. 1983. Retinitis pigmentosa: a symposium on terminology and methods of examinations. *Ophthalmology* 90: 126–131.
 - McKinley, J. & Sambrook, T. 2000. Use of human-given cues by domestic dogs and horses. *Anim Cognition* 2: 13–22.
 - Mellersh, C.S., Bournsnel, M.E., Pettitt, L., Ryder, E.J., Holmes, N.G., Grafham, D., Forman, O.P., Sampson, J., Barnett, K.C., Blanton, S., et al. 2006. Canine RPGRIP1 mutation establishes cone-rod dystrophy in miniature long haired dachshunds as a homologue of human Leber congenital amaurosis. *Genomics* 88: 293–301.
 - Mohand-Said, S., Deudon-Combe, A., Hicks, D., Simonutti, M., Forster, V., Fintz, A.C., Lèveillard, T., Dreyfus, H., Sahel, J.A. 1998. Normal retina releases a diffusible factor stimulating cone survival in the retinal degeneration mouse. *Proc Natl Acad Sci.* 95: 8357–8562.
 - Mohand-Said, S., Hicks, D., Dreyfus, H., Sahel, J.A. 2000. Selective transplantation of rods delays cone loss in a retinitis pigmentosa model. *Arch Ophthalmol.* 118(6): 807–811.
 - Montezuma, S.R., Loewenstein, J., Scholtz, C., Rizzo, J.F. 3rd. 2006. Biocompatibility of materials implanted into the subretinal space of Yucatan pigs. *Invest Ophthalmol Vis Sci.* 47: 3514–3522.
 - Morey, D.F. 1996. L'origine du plus vieil ami de l'homme. *La Recherche* 288 : 72–77
 - Mowat, F.M., Petersen-Jones, S.M., Williamson, H., Williams, D.L., Luthert, P.J., Ali, R.R., Bainbridge, J.W. 2008. Topographical characterization of cone photoreceptors and the area centralis of the canine retina. *Mol Vision* 14 : 2518–2527.
 - Mullie, M.A., Harding, A.E., Petty, R.K.H., Ikeda, H., Morgan-Hughes, J.A., Sanders, M.D. 1985. The retinal manifestations of mitochondrial myopathy: a study of 22 cases. *Arch Ophthalmol.* 103: 1825–1830.
 - Newsome, D.A. 1986. Retinal fluorescein leakage in retinitis pigmentosa. *Am J Ophthalmol.* 101: 354–360.
 - Nunnery, C., Pickett, J.P., Zimmerman, K.L. 2005. Congenital Stationary Night Blindness in a thoroughbred and a paso fino. *Vet Ophthalmol.* 8(6): 415–419.
 - Ostrander, E.A. & Wayne R.K. 2005. The canine genome. *Genome Research* 15: 1706–1716.
 - Pacione, L.R., Szego, M.J., Ikeda, S., Nishina, P.M., McInnes, R.R. 2003. Progress toward understanding the genetic and biochemical mechanisms of inherited photoreceptors degeneration. *Ann Rev Neuroscience* 26: 657–700.
 - Pardue, M.T., Stubbs, E.B.Jr, Perlman, J.I., Narfström, K., Chow, A.Y., Peachey, N.S. 2001. Immunohistological studies of the retina following long-term implantation with subretinal micromorphodiode arrays. *Exp Eye Res.* 73: 333–343.
 - Pearce-Kelling, S.E., Aleman, T.S., Nickle, A., Laties, A.M., Aguirre, G.D., Jacobson, S.G., Acland, G.M. 2001. Calcium channel blocker D-cis-diltiazem does not slow retinal degeneration in the PDE6B mutant rcd1 canine model of retinitis pigmentosa. *Mol Vis.* 7: 42–47.
 - Pennisi, E. 2002. A shaggy dog history. *Science* 298: 1540–1542.
 - Petersen-Jones, S. 2005. Advances in the molecular understanding of canine retinal diseases. *J of Small Anim Pract.* 46 (8): 371–380.
 - Petersen-Jones, S.M., Entz, S.S., Sargan, D.R. 1999. cGMP phosphodiesterase-alpha mutation causes progressive retinal atrophy in the Cardigan Welsh corgi dog. *Invest Ophthalmol Vis Sci.* 40: 1637–1644.
 - Puech, B., Kostrubiec, B., Hache, J.C., François, P. 1991. Épidémiologie et prévalence des principales dystrophies rétinienne héréditaires dans le Nord de la France. *J Fr Ophtalmologie* 103 : 231–234.
 - Rosolen, S.G. & Rigaudière, F. 2003. Exploration de la fonction visuelle sensorielle chez l'animal. Première partie : rappels anatomophysiologiques. *Bull Acad Vet de France* 156 (1) : 15–24.

- Rosolen, S.G. & Rigaudière, F. 2004. Exploration de la fonction visuelle sensorielle chez l'animal. Deuxième partie : électrorétinogramme chez l'animal. *Bull Acad Vet de France* 157(1) : 5–14.
- Rosolen, S.G., Kolomiets, B., Varela, O., Picaud, S. 2008. Retinal electrophysiology for toxicology studies: applications and limits of ERG in animals and ex-vivo recordings. *Experimental & Toxicologic Pathology* 60: 17–22.
- Russo, R.R., Rotiroti, D., Tassorelli, C., Nucci, C., Baggetta, G., Bucci, M.G., Corasaniti, M.T., Morrone, L.A. 2009. Identification of novel pharmacological targets to minimize excitotoxic retinal damage. *Int Rev of Neurobiol.* 85: 407–423.
- Salzman, J., Linderholm, O.P., Guyomard, J.L., Paques, M., Simonutti, M., Lecchi, M., Sommerhalder, J., Dubus, E., Pelizzone, M., Bertrand, D. et al. 2006. Subretinal electrode implantation in the P23H rat for chronic stimulations. *British J of Ophthalmol.* 90: 1183–1187.
- Sanges, D., Comitato, A., Tammamo, R., Marigo, V. 2006. Apoptosis in retinal degeneration involves cross-talk between apoptosis-inducing factor (AIF) and caspase-12 and is blocked by calpain inhibitors. *Proc of the Natl Acad of Sci of the USA* 103, 17366–17371
- Santos, A., Humayun, M.S., de Juan, E.Jr, Greenburg, R.J., Marsh, M.J., Klock, I.B., Milam, A.H. 1997. Preservation of the inner retina in retinitis pigmentosa. A morphometric analysis. *Arch Ophthalmol.* 115: 511–515.
- Savolainen, P., Zhang, Y., Luo, J., Lundeberg, J., Leitner, T. 2002. Genetic evidence for an East Asian origin of domestic dog. *Science* 298: 1610–1613.
- Schiller, P.H., Sandell, J.H., Maunsell, J.H.R. 1986. The functions of the ON and OFF channels of the visual system. *Nature* 322: 824–825.
- Schober, B. & Lanyi, J.K. 1982. Halorhodopsin is a light-driven chloride pump. *J Biol Chem.* 257 (17): 10306–10313.
- Sheedlo, H.J., Li, L.X., Turner, J.E. 1989. Functional and structural characteristics of photoreceptor cells rescued in RPE-cell grafted retinas of RCS dystrophic rats. *Exp Eye Res.* 48: 841–854.
- Shintani, K., Shechtman, D.L., Gurwood, A.S. 2009. A review and update: current treatment trends for patients with retinitis pigmentosa. *Optometry* 80: 384–401.
- Sidjanin, D.J., Lowe, J.K., McElwee, J.L., Milne, B.S., Phippen, T.M., Sargan, D.R., Aguirre, G.D., Acland, G.M., Ostrander, E.A. 2002. Canine CNGB3 mutations establish cone degeneration as orthologous to the human achromatopsia locus ACHM3. *Hum Mol Genetics* 11: 1823–1833.
- Sommerhalder, J., Rappaz, B., de Haller, R., Fornos, A.P., Safran, A.B., Pelizzone, M. 2004. Simulation of artificial vision: II. Eccentric reading of full-page text and the learning of this task. *Vision Research* 44, 1693–1706.
- Stett, A., Barth, W., Weiss, S., Haemmerle, H., Zrenner, E. 2000. Electrical multisite stimulation of the isolated chicken retina. *Vision Res.* 40: 1785–1795.
- Suber, M.L., Pittler, S.J., Qin, N., Wright, G.C., Holcombe, V., Lee, R.H., Craft, C.M., Lolley, R.N., Baehr, W., Hurwitz, R.L. 1993. Irish setter dogs affected with rod/cone dysplasia contain a nonsense mutation in the rod cGMP phosphodiesterase beta-subunit gene. *Proc Natl Acad.Sci.* 90: 3968–3972.
- Tao, W., Wen, R., Goddard, M.B., Sherman, S.D., O'Rourke, P.J., Stabila, P.F., Bell, W.J., Dean, B.J., Kauper, K.A., Budz, V.A. et al., 2002. Encapsulated cell-based delivery of CNTF reduces photoreceptor degeneration in animal models of retinitis pigmentosa. *Invest Ophthalmol and Vis Sci.* 43(10): 3292–3298.
- Thompson, H. & Lotery, A. 2009. The promise of nanomedicine for ocular disease. *Nanomedicine* 4(6): 599–604.
- Uteza, Y., Rouillot, J.S., Kobetz, A., Marchant, D., Pecqueur, S., Arnaud, E., Prats, H., Honiger, J., Dufier, J.L., Abitbol, M., Neuner-Jehle, M. 1999. Intravitreal transplantation of encapsulated fibroblasts secreting the human fibroblast growth factor 2 delays photoreceptor cell degeneration in RCS rats. *Proc Natl Acad.Sci.* 96: 3126–3131.
- Vilà, C., Savolainen, P., Maldonado, J., Amorim, I.R., Rice, J.E., Honeycutt, R.L., Crandall, K.A., Lundeberg, J., Wayne, R.K. 1997. Multiple and ancient origin of the domestic dog. *Science* 276: 1687–1689.
- Wässle, H. 2004. Parallel processing in the mammalian retina. *Nat Rev Neurosci.* 5: 747–757.
- Waterston, R.H., Lindblad-Toh, K., Birney, E., Rogers, J., Abril, J.F., Agarwal, P., Agarwala, R., Ainscough, R., Alexandersson, M., An, P. et al. 2002. Initial sequencing and comparative analysis of the mouse genome *Nature* 420: 520–562.
- Wayne, R.K. 1993. Molecular evolution of the dog family. *Trends Genet.* 9: 218–224.
- Wiik, A.C., Wade, C., Biagi, T., Ropstad, E.O., Bjerkås, E., Lindblad-Toh, K., Lingaas, F. 2008. A deletion in nephronophthisis 4 (NPHP4) is associated with recessive cone-rod dystrophy in standard wire-haired dachshund. *Genome Research* 18: 1415–1421.
- Yang, Y., Mohand-Said, S., Danan, A., Simonutti, M., Fontaine, V., Clerin, E., Picaud, S., Léveillard, T., Sahel, J.A. 2009. Functional cone rescue by RdCVF protein in a dominant model of retinitis pigmentosa. *Mol Ther.* 17(5):787-95.
- Zangerl, B., Goldstein, O., Philp, A.R., Lindauer, S.J., Pearce-Kelling, S.E., Mullins, R.F., Graphodatsky, A.S., Ripoll, D., Felix, J.S., Stone, E.M. et al. 2006. Identical mutation in a novel retinal gene causes progressive rod-cone degeneration in dogs and retinitis pigmentosa in humans. *Genomics* 88: 551–563.
- Zhang, Q., Acland, G.M., Wu, W.X., Johnson, J.L., Pearce-Kelling, S., Tulloch, B., Vervoort, R., Wright, A.F., Aguirre, G.D. 2002. Different RPGR exon ORF15 mutations in Canids provide insights into photoreceptor cell degeneration. *Hum Mol Genetics* 11: 993–1003.
- Zhang, Y., Ivanova, E., Bi, A., Pan, Z.H. 2009. Ectopic expression of multiple microbial rhodopsins restores ON and OFF responses in retinas with photoreceptor degeneration. *J of Neuroscience* 29(9): 9186–96.
- Zhang, F., Wang, L.P., Brauner, M., Liewald, J.F., Kay, K., Watzke, N., Wood, P.G., Bamberg, E., Nagel, G., Gottschalk, A., Deisseroth, K. 2007. Multimodal fast optical interrogation of neural circuitry. *Nature* 446:633-639.
- Zinsstag, J., Schelling, E., Wyss, K., Mahamat, M.B. 2005. Potential of cooperation between human and animal health to strengthen health systems. *Lancet.* 366: 2142–2145.
- Zrenner, E., Stett, A., Weiss, S., Aramant, R.B., Guenther, E., Kohler, K., Miliczek, K.D., Seiler, M.J., Haemmerle, H. 1999. Can subretinal microphotodiodes successfully replace degenerated photoreceptors? *Vision Res.* 39: 2555–2567.

