

Újszülöttkori bőrelváltozások: veszélyes vagy ártalmatlan? Kövessük, gondozzuk, kezeljük?

To fear or not to fear – Management strategies of neonatal skin conditions

ÁBRAHÁM RITA DR.¹, KEMÉNY LAJOS DR.^{1,2}, CSOMA ZSANETT RENÁTA DR.¹
Szegedi Tudományegyetem, Általános Orvostudományi Kar, Bőrgyógyászati és Allergológiai
Klinika, Szeged¹,
MTA-SZTE Dermatológiai Kutatócsoport, Szeged²

ÖSSZEFOGLALÁS

Az újszülöttkorban előforduló bőrgyógyászati manifesztációk, jelenségek igen széles skálán mozognak, szerencsére azonban ezen tünetek döntő többsége fiziológiás, spontán, kezelés nélkül gyorsan regrediáló elváltozás. Fontos megemlíteni, hogy bizonyos újszülöttkori bőrelváltozások szisztémás betegségeket, társuló fejlődési rendellenességeket jelezhetnek, amelyek kivizsgálása és akár élethosszig tartó obszervációja szükséges. Természetesen ebben a korcsoportban is előfordulhatnak súlyos bőrgyógyászati fertőzések, gyulladásos kórképek, autoimmun betegségek, genodermatosisek és anyagcsere betegségek, amelyek változatos, vagy atípusos klinikai képe jelentős kihívás elé állítja mind a neonatológus, mind a bőrgyógyász szakorvost.

Az újszülöttkori bőrgyógyászati kórképek esetén a diagnózis felállítása elsődlegesen a klinikai tünetek alapján történik, így ezek pontos ismerete különösen nagy hangsúlyt kap; a szükségtelen és megterhelő diagnosztikus és terápiás beavatkozások lehetőség szerint kerülendők. Az elemi jelenségek, a bőr-léziók jellege, száma, elhelyezkedése, anatómiai régió szerinti megoszlása, a tünetek időbeli lefolyása jelentős támpontot nyújthat a diagnózis felállításában. A közleményben a szerzők összefoglalják az újszülöttkorban leggyakrabban előforduló bőrgyógyászati jelenségeket, segítséget nyújtva a kórképek pontos diagnosztizálásához és elkülönítő kórismézéséhez.

Kulcsszavak:

újszülött – bőrgyógyászati tünetek –
vaszkuláris léziók – pigmentált elváltozások
– papulopustulosus és vesiculosus
dermatosisek – ekcematosus kórképek

SUMMARY

A wide range of dermatologic manifestations and disorders can be observed during the neonatal period. Fortunately, the majority of these skin conditions are physiological and spontaneously regressing lesions requiring no therapy. However, certain neonatal skin manifestations might indicate systemic diseases and associated developmental abnormalities; in these cases further examinations and a long-term, even life-long observation are required. Severe cutaneous infections, inflammatory and autoimmune diseases, genodermatoses and metabolic disorders may also occur in neonates; their various and atypical clinical picture can be challenging for both neonatologists and dermatologists.

In case of neonatal skin conditions, the diagnosis is based mainly on the clinical symptoms, therefore their accurate knowledge is especially important; the unnecessary and demanding diagnostic and therapeutic procedures should be avoided. The types and characteristics of the skin lesions, their number, localisation, distribution and course can help in the differential diagnosis. In the publication, the authors review the most common neonatal skin conditions, the diagnosis and differential diagnosis of these diseases.

Key words:

newborn – skin manifestations
– vascular lesions – pigmented lesions
– papulopustular lesions – vesicular lesions
– eczematous lesions

Rövidítések

ETN = erythema toxicum neonatorum

TNPM = tranziens neonatális pustularis melanosis

Levelező szerző: Csoma Zsanett Renáta dr.

e-mail: csoma.zsanett@med.u-szeged.hu

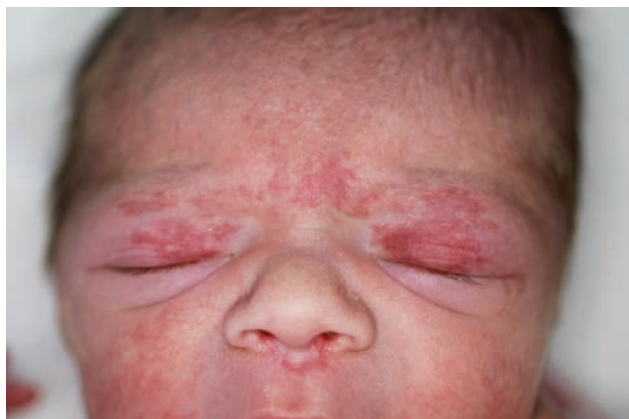Az újszülöttek körében igen gyakran észlelhetünk különböző születési jegyeket, bőrgyógyászati elváltozásokat. Szerencsére ezeknek a bőrgyógyászati tüneteknek a döntő

többsége fiziológiás, spontán, kezelés nélkül gyorsan regrediáló elváltozás. Fontos azonban megemlíteni, hogy bizonyos bőrelváltozások szisztémás betegségeket jelezhetnek, illetve súlyos, akár életet veszélyeztető bőrgyógyászati megbetegedések is előfordulhatnak ebben a korcsoportban is. Az újszülöttkori bőrgyógyászati kórképek esetén a diagnózis felállítása elsődlegesen a klinikai tünetek alapján történik, így ezek pontos ismerete különösen nagy hangsúlyt kap; a sürgős és megterhelő diagnosztikus és terápiás beavatkozások lehetőség szerint kerülendők. Közleményünkben áttekintjük az újszülöttkorban leggyakrabban előforduló bőrgyógyászati jelenségeket, segítséget nyújtva a kórképek pontos diagnosztizálásához és elkülönítő kórismézéséhez.

1. Vaszkuláris léziók

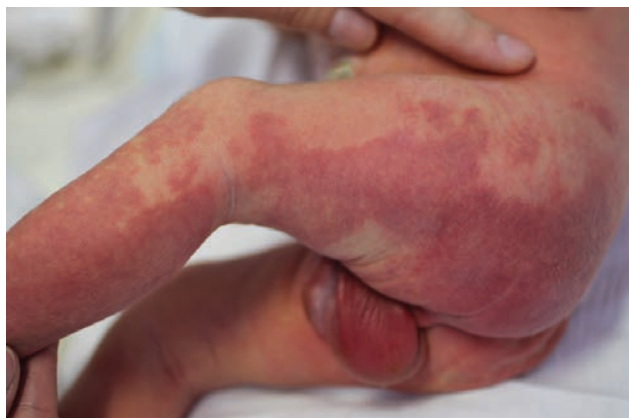1.1. Lazacfolt és tűzfolt

Az újszülöttek körében igen gyakran észlelhetünk különböző vaszkuláris eredetű léziókat. Leggyakrabban a középvonalban, az occipitális régió, a glabella, az orr, a philtrum, illetve szimmetrikusan a felső szemhéjak területén találkozhatunk halvány rózsaszín-vörös színű foltokkal, az ún. lazacfolttal (naevus simplex) (1.a ábra). A dermis felső ré-



1.a ábra

Naevus simplex szimmetrikusan a felső szemhéjak, glabella és philtrum területén



1.b ábra

Kiterjedt, asszimmetrikus tűzfolt az alsó végtagon

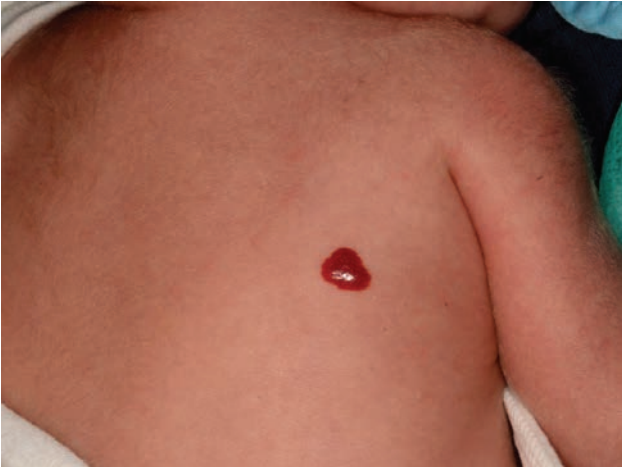szében lévő hajszálerek átmeneti tágulatából eredő foltok jellemzően néhány hónap, illetve egy-két év alatt spontán regrediálnak, ritkán azonban reziduális léziók is előfordulhatnak, főként a hajjal fedett területeken, kozmetikai problémát ezáltal ritkán okoznak. A perzisztáló, kiterjedt elváltozások (naevus simplex complex) ritkán fejlődési rendellenességekkel, malformációkkal társulhatnak (Beckwith–Wiedemann szindróma, Nova-szindróma, macrocephalia-kapilláris malformáció szindróma, naevus simplex odontodysplasiával, Roberts-SC-szindróma), melyek felmerülése esetén további vizsgálatok szükségesek (1–9).

A kezelést, illetve speciális nyomon követést nem igénylő lazacfoltot fontos elkülöníteni a tűzfolttól (naevus flammeus asymmetricus), mely az előbbivel ellentétben valódi kapilláris malformáció (1.b ábra). Általában féloldali, gyakran szegmentális lokalizációt mutat, a léziók a kor előrehaladtával sötétebbé, lilás árnyalatúvá válnak, valamint infiltráltabb, papulosus, nodosus részletek is kialakulhatnak; az elváltozások ezáltal jelentős kozmetológiai problémát okoznak a páciensek számára. A tűzfolt lokalizációját tekintve igen gyakran az arc területén észlelhető, a nervus trigeminus lefutásának megfelelően. Ebben az esetben felmerül a Sturge-Weber-szindróma lehetősége, mely okuláris, illetve cerebrális érintettséggel járhat, különböző neurológiai tüneteket eredményezve. Klinikai gyanú esetén a gyermek szemészeti és neurológiai szakvizsgálata és rendszeres ellenőrzése elengedhetetlen. Az alsó végtagra lokalizálódó naevus flammeus esetén gondolni kell a Klippel-Trenaunay-szindróma fennállására, mely egyéb vaszkuláris malformációkkal, az érintett végtag hypertrophiájával járhat. Természetesen a vaszkuláris malformációval rendelkező betegek gondozása multidiszciplináris megközelítést igényel (1–9).

1.2. Kongenitális és infantilis haemangiómák, szindromatikus haemangiómák és egyéb vaszkuláris tumorok

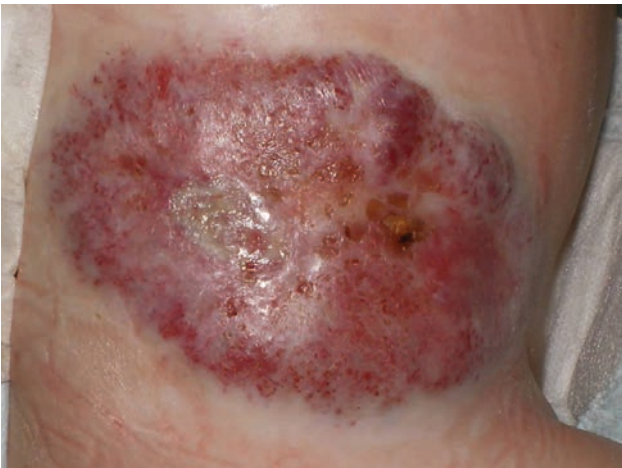
A születést követően gyakran találkozhatunk teleangiectáziás, halvány erythemás vagy bevezésszerű maculákkal, melyek ún. haemangioma-prekursor lézióknak felelhetnek meg. A haemangiómák – a kapilláris endothel sejtekből származó jóindulatú tumorok – az érett újszülöttek 0,2–2,6%-ánál már a születéskor jelen vannak (kongenitális haemangioma), jellemzően azonban 2–3 hónapos korban jelennek csak meg (infantilís haemangioma) (2.a, b ábra). Ellentétben a vaszkuláris malformációkból eredő érereditű elváltozásokkal, melyek a gyermek növekedésével együtt arányosan nőnek, az infantilis haemangiómákat a kezdeti fázisban gyorsabb proliferáció, növekedés jellemzi. A tumorok a proliferációs stádiumot követően jellemzően spontán, lassú remissziót mutatnak, így nem igényelnek bőrgyógyászati kezelést. A daganatok 10–15%-ánál azonban igen súlyos szövődmények fordulhatnak elő (ulceráció, vérzés, infekció, légzési nehezítettség, a lágyrészek és csontok deformációja, szívelégtelenség), illetve a szem és fül környékén lévő tumorok jelentős nehézségeket okozhatnak az érzékszervek működésében.

A nagyméretű szegmentális haemangiómák előfordulhatnak izoláltan, illetve számos szindróma részeként. A PHACE szindrómát a nagyméretű faciólis szegmentális hae-



2.a ábra

Kis méretű, szuperficiális haemangioma az újszülött hátán



2.b ábra

Nagy méretű, kifekélyesedő haemangioma a medenceöv területén

mangioma mellett posterior fossa malformációk, coarctatio aortae és kardiális defektusok, illetve szemészeti rendellenességek jellemzik, míg a LUMBAR, SACRAL és PELVIS szindróma esetén a lumbosacrális, perianális lokalizációjú haemangiómák urogenitális és anorectális malformációkkal, csontdeformitással, spinális dysraphizmussal, gerincvelő-érintettséggel, valamint egyéb cután anomáliákkal társulnak. A Kasabach-Merritt-szindrómát a rapidan növekvő, nagy-méretű vaszkuláris tumorok (tufted angioma, kaposiform haemangioendothelioma), thrombocytopenia és consumptiós coagulopathia jellemzi; mortalitási aránya a mai napig igen magas. Ezen utóbbi komplikált, szindromatózus esetek természetesen további kivizsgálásokat, speciális kezelést és szoros nyomon követést igényelnek (1–7, 9–13).

1.3. Fiziológias *cutis marmorata* és *cutis marmorata teleangiectatica congenita*

Az újszülötteknél a bőr érhalózatának éretlenségéből kifolyólag, hideg hatására gyakran alakul ki az ún. *cutis marmorata* jelensége: a kapillárisok és a venulák összehúzódá-

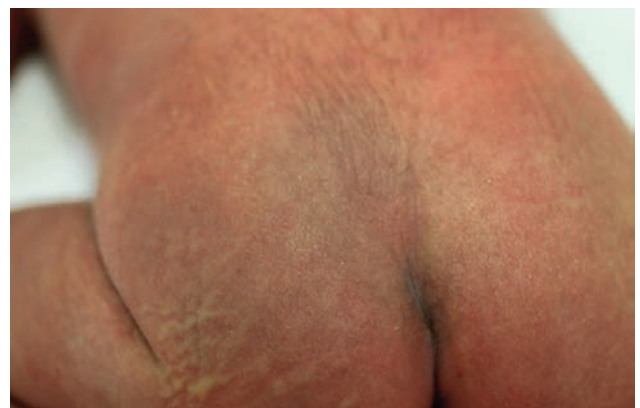sa jellegzetes livid árnyalatú, márványszerű, retikuláris bőrrajzolatot hoz létre. Melegítés hatására a tünetek hamar eltűnnek, illetve a gyermekek „kinövik”: az érhalózat érésével együtt a jelenség is egyre kevésbé lesz jellemző. A fiziológián jelentkező *cutis marmorata* el kell különíteni a *cutis marmorata teleangiectatica congenita*tól, mely egy ritka, sporadikus, kongenitális vaszkuláris malformáció. Perzisztáló, lilás színű, retikuláris rajzolatot mutató folt formájában jelentkezik, leggyakrabban a végtagok területén. Fokális bőratrophiával, az érintett oldal hypo-, vagy hypertrophiájával, egyéb kapilláris malformációkkal, teleangiectáziával, phlebektáziával, esetenként ulcerációval társulhat, előfordulhat továbbá egyes szindrómák részjelenségeként is (kapilláris malformáció-macrocephalia szindróma, Adams-Oliver-szindróma). Összességében a kórkép jó prognózisú, az esetek jelentős részében a tünetek az idő előrehaladtával halványulnak, regrediálnak. Amennyiben a bőrelváltozásokon kívül egyéb eltérést nem tapasztalunk, a gyermekek kontroll vizsgálata évente javasolt, legalább három éves korig (1–5, 7, 9, 10, 14).

2. Pigmentált bőrelváltozások

A vaszkuláris bőrelváltozások mellett az újszülöttek körében is gyakran találkozhatunk pigmentált léziókkal, kékes-szürkés-barnás-fekete színű maculák, papulák, illetve plakkok formájában. A pontos diagnózis felállításához ezen bőrelváltozások esetén is számos szempontot kell figyelembe vennünk; a léziók száma, lokalizációja, kiterjedése, színe és alakja mellett természetesen fontos az elváltozások dermoszkópós képe is.

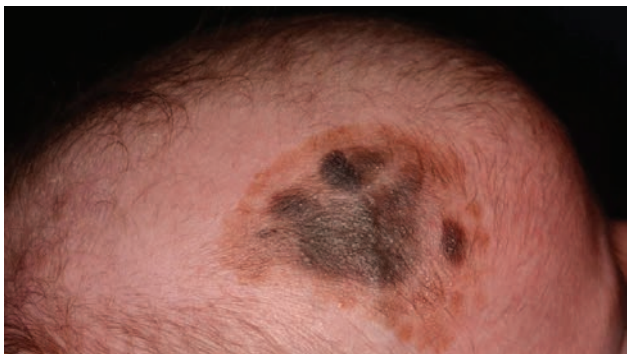2.1. *Mongol-folt*

A lumbosacrális vagy sacrococcygeális régióban (ritkábban a háton, vállon, lágyékon, alsó végtagokon) gyakran találkozhatunk a nem élesen körülhatárolt, szürkés-kékes-feketes színű, változó kiterjedésű folt formájában megjelenő dermális melanocytosissal (*Mongol folt*) (3.a ábra). Az embriónális migráció során a dermisben rekedt reziduális melanocyták eredményezik, színe függ a melanocyták számától, melanin tartalmától és elhelyezkedésétől. A foltok jel-



3.a ábra

Mongol folt a gluteális régió területén



3.b ábra
Nagy méretű, szabálytalanul pigmentált
kongenitális naevus a hajás fejbőrön

lemzően néhány év alatt fokozatosan elhalványulnak és eltűnnek, így kezelést és speciális nyomonkövetést nem igényelnek. A Mongol folt ritkán perzisztálhat, főként a multiplex, extrasacrális lokalizációjú, nagyobb méretű, sötét színű léziók esetén. A perzisztáló formák ritkán fejlődési rendellenességekkel (ajakhasadék), vaszkuláris malformációkkal, a phakomatosis pigmentovascularis és a phakomatosis pigmentopigmentalis részjelenségeként egyéb pigmentációs eltérésekkel (tejeskávéfolt, naevus spilus), valamint anyagcserezavarokkal (GM1 gangliosidosis, II-es típusú mucopolysaccharidosis) társulhatnak. Az egyéb pigmentált elváltozások mellett (kék naevus) a Mongol foltot fontos elkülöníteni a gyermekbántalmazásból eredő zúzódásos sérülésektől. Ebben segítséget nyújthat a foltok lokalizációja mellett az, hogy a dermális melanocytosis színe állandó, az idő előrehaladtával, hónapok, évek alatt válik csak halványabbá, illetve tűnik el (1, 2, 4, 6, 7, 10, 15).

2.2. Kongenitális festéksejtes naevus

A perzisztáló pigmentált elváltozások közül fontos megemlíteni a kongenitális melanocyticus naevust, amelynek prevalenciája 0,2-0,7% körül mozog a kaukázusi népcsoportba tartozó újszülöttek körében. Szerencsére a veleszületett festéksejtes anyajegyek döntő többsége kis méretű, lapos, rózsaszínű vagy barna színű macula, papula, illetve plakk formájában jelentkezik, a közepes méretű elváltozások előfordulási gyakorisága alacsonyabb (3.b ábra). A lényegesen ritkább nagy, illetve óriás méretű anyajegyek esetén változatos színű, gyakran sötétbarna, vagy akár fekete, verrucosus plakkokat észlelhetünk, a fokozott szőrnövekedés gyakori. Ezen naevusok, a jelentős kozmetikai probléma és a következményes pszichés teher mellett magukban hordozzák a melanoma malignum kialakulásának fokozott kockázatát is. Kiemelendő továbbá, hogy a nagyméretű, illetve multiplex veleszületett festéksejtes anyajegyek egyes esetekben a neurocutan melanosis részeként észlelhetőek. Az igen ritkán előforduló kongenitális szindrómát a festéksejtes naevusok mellett az agyburkokon jelenlévő melanocyták burjánzása jellemzi, gyakran különböző neurológiai tüneteket okozva. A nagyméretű, illetve multiplex naevusok esetén az individuális, dermato-onkológiai nyomon követés nélkülözhetetlen. A bőrgyógyászati gondozás során nagy hangsúlyt kell fektetni a

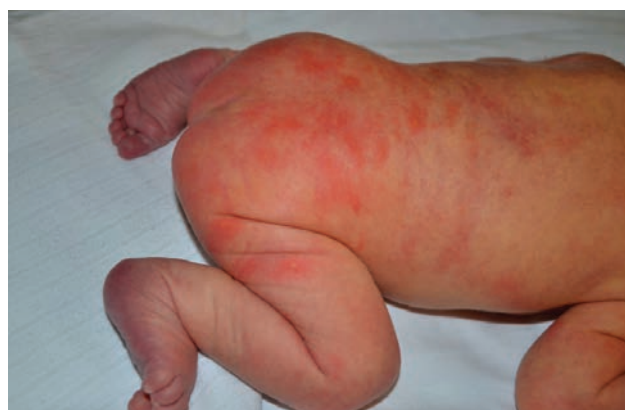szülők tájékoztatására, felhívni figyelmüket az anyajegyek rendszeres (ön)vizsgálatára és a fényvédelem szabályainak betartása (1–4, 6–8, 10).

3. Neonatális papulo-pustulosus és vesiculobullosus dermatosisok

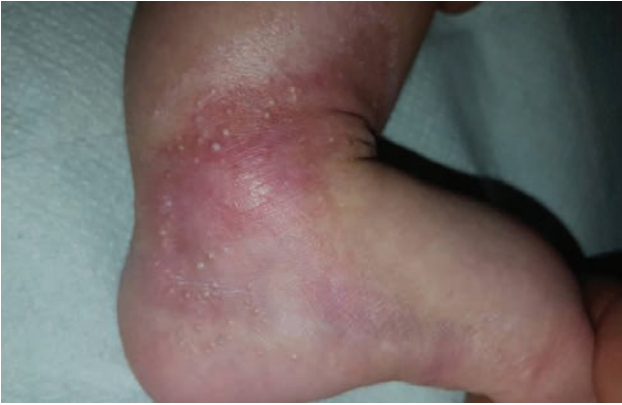Az újszülöttkorban előforduló papulo-pustulosus, vesiculobullosus bőrmanifestációk hátterében számos ok állhat, melyek közül elsődlegesen a virális, bakteriális és mycoticus infekciókat szükséges kizárni. Szerencsére alapvetően az elváltozások döntő része ártalmatlan, spontán regressziót mutat, nem igényel nyomon követést [erythema toxicum neonatorum (ETN), tranzien neonatális pustularis melanosis (TNPM), milia, miliaria, acne neonatorum, sebaceous hyperplasia]; bizonyos esetekben azonban a kiterjedt bőrtünetek miatt ezen dermatosisok is riasztóak lehetnek, különösen fontos tehát a szülők tájékoztatása és megnyugtatója az ilyen jellegű bőrtünetek benignus természetére vonatkozóan.

3.1. Papulákkal és pustulákkal járó tranzien neonatális dermatosisok

Az átmeneti, benignus jelenségek közül a leggyakoribb, illetve talán a legismertebb az ETN (4. ábra). A jellegzetes, haragos-vörös udvarral körülvett, néhány milliméteres papulák és pustulák általában lokalizáltan fordulnak elő, ritkábban azonban a testfelszín szinte teljes egészét is érinthetik. A TNPM-t egyes szerzők az ETN variánsának tekintik, néhány különbséget azonban fontos megjegyezni. A TNPM előfordulási gyakorisága magasabb a sötétebb bőrű újszülöttek körében. Az ETN esetén a születést követően 24-48 óra múlva észlelhetjük leggyakrabban a tüneteket, lefolyásuk pedig néhány napon át hullámzó jelleget mutat. A TNPM jellegzetesen három fázisban nyilvánul meg. Első lépésként néhány mm-es szuperficiális, intra- vagy subcornealis vesiculák, vesiculopustulák alakulnak ki, főként az arc, nyak, hát és a lábszárak területén. A második fázisban a pustulák helyén finom elemű, gallérszerű hámlás, majd ezt követően hyperpigmentált maculák jelennek meg. Mind az ETN, mind a TNPM esetén fontos a szülők megnyugtatója a jelenség benignus kimenetelét illetően.

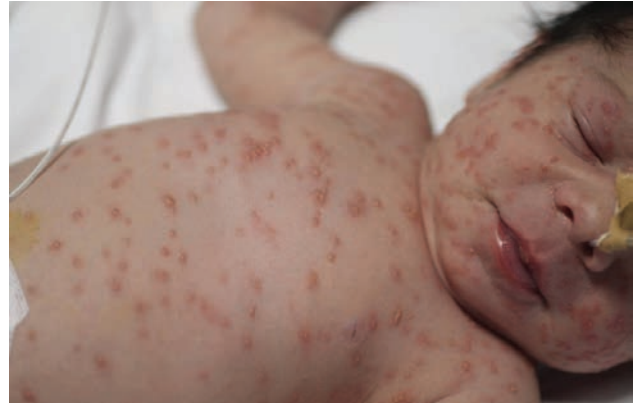

4. ábra
Kiterjedt erythema toxicum neonatorum



5. ábra

Epidermolysis bullosában szenvedő újszülött lábán,
a sebgyógyulást követően kialakult miliumok



6. ábra

Súlyos kongenitális varicella infekció:
generalizált hólyag-és pustulaképződés figyelhető meg

Az érett újszülöttek jelentős részénél figyelhetünk meg sárgás-fehér színű, folliculáris papulákat a sebaceous mirigyekben gazdag területeken, főként az orr területén. A sebaceous mirigyek hyperplasiáját az *in utero* androgén stimuláció eredményezi, a tünetek néhány hét alatt spontán regresszióznak. A milia és miliaria szintén igen gyakori ártalmatlan jelenség az újszülöttek körében. A néhány milliméteres, sárgásfehér színű, keratin tartalmú ciszták, miliumok néhány hét alatt spontán regressziót mutatnak, kiemelendő azonban, hogy a multiplex, perzisztens léziók ritka örökletes bőrbetegségekkel társulhatnak (pl. dystrophiás epidermolysis bullosa) (5. ábra). A miliaria crystallina esetén megfigyelhető apró, kristálytisza bennéű vesiculák kialakulásának hátterében az eccrin verejékmirigyek kivezető csövének elzáródása áll. A léziók jellemzően már a születést követő első napokban észlelhetők, elsősorban a nyak és a mellkas területére lokalizáltak. Ritkábban, általában a születést követő 10–15. napon, erythemás papulák, papulovesiculák (miliaria rubra), illetve pustulák (miliaria pustulosa) is kialakulhatnak. Kezelése és megelőzése során fontos a környezet hőmérsékletének és páratartalmának csökkentése, a túlmelegítés és okklúzió kerülése; szuperinfekció esetén a léziók lokális bőrgyógyászati kezelése (1–4, 7, 10, 14, 16–19).

3.2. Vesiculákkal és pustulákkal járó újszülöttkori infekciók

A vesiculákkal és pustulákkal járó léziók hátterében bakteriális, virális és mycoticus infekciók is állhatnak. Ezen kórképek esetén az anyai anamnézis pontos felvétele jelentős segítséget nyújthat a diagnózis felállításához a klinikai tünetek, alapos fizikális vizsgálat, labor- illetve mikrobiológiai vizsgálatok mellett.

A gyermekkori vírusos eredetű bőrgyógyászati kórképek jelentős része enyhe lefolyású, jóindulatú, spontán gyógyhajlamú betegség. A kongenitális és a neonatális vírusos infekciók azonban igen súlyos, gyorsan progrediáló, diszszeminált kórformákban is manifesztálódhatnak, akár több szerv és szervrendszer érintettségét és maradandó károsodását eredményezve. A herpes simplex és varicella vírus fertőzések (6. ábra) lokalizált, vagy generalizált bőrtünetekkel járhatnak: papulák, vesiculák, pustulák, ezt köve-

tően pörkképződés, illetve súlyosabb esetekben necroticus, haemorrhagiás léziók egyaránt kialakulhatnak. Az enterovírusok által okozott infekciók incidenciája az újszülöttek körében igen magas. Bár a fertőzés gyakran tünetmentes, bőrtünetek is kísérhetik: maculo-papulosus, vesiculo-papulosus exanthema, bullosus, olykor erozív, ulceratív bőrtünetek formájában. A kongenitális cytomegalovírus és rubeolavírus fertőzéseket is változatos bőrtünetek kísérhetik: maculopapulosus exanthaema, vesiculák, bullák, petechiák, purpurák mellett súlyos esetben az extramedulláris intradermális haematopeosis következményeként erythemás papulák és csomók is megjelenhetnek (ún. „blueberry vagy cranberry muffin-baby”).

A bakteriális infekciók esetén a tünetek kialakulásáért leggyakrabban a Gram-pozitív gennykeltő baktériumok, *Staphylococcus*- és *Streptococcus*-törzsek a felelősek. Ezen bőrbetegségek szerencsére a legtöbb esetben az adekvát kezelés mellett jóindulatúak, enyhe lefolyásúak (bakteriális intertrigo, folliculitis, impetigo). A bullosus impetigo jellegzetes újszülöttkorban: vesiculák, petyhüdt falú felszínes bullák, majd eróziók, hámlás formájában észlelhetjük. A hólyagképződés hátterében a *Staphylococcus aureus* által termelt toxinok állnak, melyek a desmoglein hasítása által a desmosomák között kapcsolatok sérülését eredményezik. A „forrázott bőr” szindróma a bullosus impetigohoz hasonlóan az exfoliatív toxint termelő *Staphylococcus aureus* törzsek által előidézett bőrbetegség. A kezdeti szakaszban generalizált maculosus exanthema, erythroderma formájában jelentkezik, majd petyhüdt falú, sérülékeny hólyagok, illetve kiterjedt denudáció és hámlás jellemzi.

Az impetigo jellemzően enyhe lefolyású, a lokális kezelés általában elegendő, azonban sajnos a bakteriális infekciók esetén is kialakulhatnak súlyosabb, szisztémás antibiotikus terápiát igénylő kórképek (abscessus, omphalitis, cellulitis, fascitis necrotisans, fulmináns purpura).

A vertikális transzmisszió eredményeként kialakuló kongenitális candidiasis előfordulásával relatíve ritkán találkozunk. A fertőzést leggyakrabban a *Candida albicans* okozza, egyre gyakrabban azonban egyéb *Candida* specíesek, így a *C. krusei*, *C. glabrata*, *C. parapsilosis* kiváltó szerepével is számolnunk kell. A klinikai tünetek monomorf erythemás

papulák, papulovesiculák, majd pustulák, vesiculopustulák formájában jelentkeznek születéskor, vagy röviddel a születést követően, gyakran tenyéri-talpi érintettséggel, illetve később körömdystrophiával. A késői szakaszban pörkök, illetve finom elemű hámlás észlelhető az érintett testrészeken. Koraszülöttek, illetve alacsony születési súlyú újszülöttek esetén fokozott kockázat áll fenn a disszeminált szisztémás *Candida* infekció kialakulására, emiatt a helyi kezelés mellett fontos a szisztémás antifungális terápia alkalmazása (1–4, 7, 8, 10, 13, 14, 16–21).

4. Ekzematosisus bőrtünetek

Az ekzematosisus bőrtünetek megjelenése elsődlegesen a későbbi életkorokban jellemző, azonban egyes bőrgyógyászati kórképek már a születést követő néhány hétben manifesztálódhatnak erythemás foltok, plakkok, (sero)papulák, vesiculák formájában. A diagnózis felállítása elsődlegesen szintén a jellemző klinikai tünetek alapján történik. Az ekzematosisus tünetek esetén különösen segítséget nyújthat számunkra a tünetek morfológiája és lokalizációja. A pelenkával fedett területekre lokalizálódó bőrtünetek esetén elsődlegesen a pelenka dermatitis lehetősége merül fel, azonban differenciál diagnosztikai szempontból a histiocytosisok közé tartozó kórképek, illetve metabolikus megbetegedések is szóba jöhetnek; az utóbbiak esetén természetesen további vizsgálatok, illetve kezelések szükségesek.

A hajás fejbőrön, arcon észlelhető erythematosus, hámló felszínű plakkok esetén felmerül mind a seborrhoeás, mind az atópiás dermatitis lehetősége. Elkülönítő kórismézésükben segítségünkre lehet, hogy a seborrhoeás tünetek jellemzően már az újszülöttkorban, míg az atópiás tünetek néhány hónapos korban kezdődnek. A seborrhoeás dermatitis esetén erythemás alapon ülő, zsírosan fénylő, sárgás színű, hámló plakkokat észlelhetünk. Az újszülött-, illetve csecsemőkori atópiás ekcémát kifejezett exsudatív, crustosus bőrtünetek jellemzik. Ezeknek az egyik fő lokalizációja az orca; az orr környéki bőrterület a seborrhoeás dermatitis-szel ellentétben jellemzően megkímélt. Tekintettel arra, hogy az atópiás dermatitis lefolyása hullámzó, relapszusok gyakran előfordulnak, a gyermekek rendszeres nyomonkövetése mellett rendkívül fontos a szülők részletes felvilágosítása, edukációja (1–4, 6–8, 10, 13, 14).

Összefoglalás

Az újszülöttek bőre ritkán makulátlan, bőrükön valamennyi elemi jelenséget felfedezhetjük. Az elemi jelenségek, a bőrléziók jellege, száma, elhelyezkedése, anatómiai régió szerinti megoszlása, a tünetek időbeli lefolyása jelentős támpontot nyújthat az elkülönítő kórismézésben. Szerencsére a bőrtünetek többsége ártalmatlan, speciális kezelést nem igénylő, reverzibilis elváltozás, melyek esetén a helyes diagnózis felállításával elkerülhetjük a szükségtelen és megterhelő diagnosztikus és terápiás beavatkozásokat. Fontos azonban kihangsúlyozni, hogy néhány újszülöttkori bőrelváltozás

hosszú távú nyomon követést és gondozást igényel. Az érederetű elváltozások esetén kiemelendő, hogy míg a naevus simplex nem igényel speciális ellátást, addig a valódi kapilláris malformációk esetén fontos tisztázni az esetlegesen társuló belszeri érintettséget és anomáliákat; a rapid növekedést mutató haemangiómák esetén pedig a rendszeres nyomon követés mellett az adekvát kezelés mielőbbi megkezdése is szükséges. A pigmentált léziók közül kiemelendők a nagyméretű és óriás kongenitális naevusok, melyek a gyermekkori malignus melanomák jelentős rizikófaktorát képezik, ezáltal szoros dermato-onkológiai ellenőrzésük nélkülözhetetlen. Bár az újszülöttkori papulo-pustulosus, vesiculosus kórképek általában benignus természetűek, a háttérükben esetlegesen felmerülő infekciózus betegségeket fontos kizárni. Ma már közel 300 fajta örökletes háttérű, úgynevezett genodermatosis ismert; e betegségek egy része korai, kongenitális bőrelváltozásokkal jár. Az immundeficienciával járó kórképek, illetve metabolikus zavarok szintén korán megjelenő bőrléziókkal járhatnak együtt. Ismeretük, korai felismerésük és adekvát diagnózisuk elengedhetetlen a kezelés, a prognózis és a családtervezés szempontjából egyaránt.

Köszönetnyilvánítás

Dr. Csoma Zsanett Renáta a Magyar Tudományos Akadémia Bolyai János kutatási ösztöndíjában részesül (2015–2018).

A közlemény az „Intelligens élettudományi technológiák, módszertanok, alkalmazások fejlesztése és innovatív folyamatok, szolgáltatások kialakítása a szegedi tudásbázisra építve” című EFOP-3.6.1-16-2016-00008 azonosítóval rendelkező pályázaton belül a „Multidiszciplináris egészségügyi, egészségnevelési és egészségfejlesztési összefogás az egészséges gyermekvállalásért és az egészséges gyermekek megszületéséért a Dél-Alföldi régióban” alprojekt támogatásával jött létre.

IRODALOM

1. Braun-Falco's Dermatology (Eds: Burgdorf W. H. C., Plewig G., Wolff H. H., Landthaler M.) 3rd ed. Heidelberg, Springer Medizin Verlag (2009)
2. Dermatology (Eds: Bologna J. L., Jorizzo J. L., Schaffer J. V.) 3rd ed. Saunders (2012)
3. Hurwitz Clinical Pediatric Dermatology: A Textbook of Skin Disorders of Childhood and Adolescence. (Eds: Paller A. S., Mancini A. J.) 4th ed. Saunders (2011)
4. Neonatal and infant dermatology. (Eds: Eichenfield L. F., Frieden I. J., Mathes E. F., Zaenglein A. L.) 3rd ed. Elsevier (2015)
5. Juern A. M., Glick Z. R., Drolet B. A., Frieden I. J.: Nevus simplex: A reconsideration of nomenclature, sites of involvement, and disease associations. *J Am Acad Dermatol.* (2010) 63(5), 804-814.
6. McLaughlin M. R., O'Connor N. R., Ham P.: Newborn skin: Part II. Birthmarks. *Am Fam Physician.* (2008) 77(1), 56-60.
7. Verbov J.: Common skin conditions in the newborn. *Semin Neonatol.* (2000) 5, 303-310.
8. Benjamin L. T.: Birthmarks of medical significance in the neonate. *Semin Perinatol.* (2013) 37(1), 16-19.
9. Hook K. P.: Cutaneous vascular anomalies in the neonatal period. *Semin Perinatol.* (2013) 37(1), 40-40.
10. Csoma Z., Meszes A., Ábrahám R. és mtsai.: Birth marks and neonatal skin disorders. From angel kiss to epidermolysis bullosa. *Orv Hetil.* (2014) 155(13), 500-508.
11. Csoma Z. R., Dalmády S., Ábrahám R. és mtsai.: Infantilis haemangioma: klinikai és demográfiai jellemzők, kezelési-gondozási tapasztalatok. *Orv Hetil.* (2017) 158(39), 1535-1544.

12. *Léauté-Labrčze C., Harper J. I., Hoeger P. H.*: Infantile haemangioma. *Lancet*. (2017) 390, 84-94.
13. *Patrizi A., Neri I., Ricci G. és mtsai.*: Advances in pharmacotherapeutic management of common skin diseases in neonates and infants. *Expert Opin Pharmacother*. (2017) 18(7), 717-725.
14. *O'Connor N. R., McLaughlin M. R., Ham P.*: Newborn skin: Part I. Common rashes. *Am Fam Physician*. (2008) 77(1), 47-52.
15. *Franceschini D., Dinulos J. G.*: Dermal melanocytosis and associated disorders. *Curr Opin Pediatr*. (2015) 27(4):480–485.
16. *Ábrahám R., Meszes A., Gyurkovits Z. és mtsai.*: Cutaneous lesions and disorders in healthy neonates and their relationships with maternal-neonatal factors: a cross-sectional study. *World J Pediatr*. (2017) 13(6), 571–576.
17. *Ghosh S.*: Neonatal pustular dermatosis: an overview. *Indian J Dermatol*. (2015) 60(2), 211.
18. *Hussain S., Venepally M., Treat J. R.*: Vesicles and pustules in the neonate. *Semin Perinatol*. (2013) 37(1), 8-15.
19. *Reginatto F. P., de Villa D., Cestari T. F.*: Benign skin disease with pustules in the newborn. *An Bras Dermatol*. (2016) 91(2), 124-134.
20. *Csoma Z. R.*: Újszülöttkori bakteriális bőrfertőzések. *Gyermekorvos Továbbképzés*. (2017) 16(2), 71–76.
21. *Ábrahám R., Meszes A., Bakki J. és mtsai.*: Kongenitális enterovírus-infekció. *Gyermekgyógyászat*. (2016) 1, 13–15.

Érkezett: 2017. 12. 27.

Közlésre elfogadva: 2017. 12. 29.

FÉNYVÉDELEM HETE

A BIODERMA által idén újra megrendezésre kerül a **FÉNYVÉDELEM HETE** eseménysorozat az MDT támogatásával, amelynek célja, hogy felhívjuk a nyilvánosság - a szülők, pedagógusok, valamint óvónők figyelmét a fényvédelem és a megelőzés fontosságára.

A kampány keretein belül 2018 március és május között országszerte több helyszínen tartunk szakmai előadásokat védőnők részére.

Budapesten egy nagyszabású rendezvény keretében bemutatjuk fényvédelem témában, fogyasztók körében végzett kutatásunk eredményét.

További információ:

<http://www.bioderma.hu/fenyvedelemhete>



BIOLÓGIA A BŐRGYÓGYÁSZAT SZOLGÁLATÁBAN

BIODERMA
LABORATOIRE DERMATOLOGIQUE