

Compression irréversible par ondelettes en radiologie thoracique numérique :

Evaluation qualitative sur des structures anatomiques et pathologiques

Christine CAVARO-MENARD¹, François GOUPIL², Benoît DENIZOT², Jean-Yves TANGUY³,
Jean-Jacques LE JEUNE², Christine CARON-POITREAU³

¹LISA - Equipe Signal Image - Université d'Angers - 62 av. Notre Dame du Lac - 49000 ANGERS

²INSERM, ERIT-M 0104 - Faculté de Médecine d'Angers - 1 rue Haute de Reculée - 49033 ANGERS

³Service de Radiologie - CHU Angers - 4 rue Larrey - 49033 ANGERS Cedex 01

`christine.menard@univ-angers.fr`

Résumé - La compression d'images représente une alternative de faible coût à l'augmentation systématique de la capacité de stockage des systèmes d'archivage et des lignes de transmission (PACS). Afin d'étudier les effets de la compression irréversible par ondelettes (base de la norme JPEG2000) sur des radiographies thoraciques d'emblée numériques (Thoravision®), nous avons défini un protocole complet d'évaluation. Les taux de compression de 20:1, 40:1, 60:1 ont été évalués en double aveugle par 3 radiologues dans des conditions standardisées sur des structures anatomiques (suivant 11 critères portant sur les détails, les contours et les artefacts sur une population de 30 sujets sains) et pathologiques (pneumothorax et syndromes interstitiels). Des courbes ROC ont été réalisées à partir de deux populations de 20 patients. Notre étude détermine un taux de compression acceptable à 20:1 pour les radiographies normales et 60:1 pour les images pathologiques. L'interprétation rigoureuse d'une radiographie thoracique nécessitant la conservation des structures anatomiques, le taux de 20:1 apparaît être la limite acceptable en pratique clinique. Notre protocole d'évaluation suggère par ailleurs qu'une évaluation qualitative d'une compression par ondelettes de radiographie thoracique peut être réalisée uniquement sur des critères anatomiques portant sur la vascularisation fine du poumon où la dégradation est prédominante.

Abstract - *Image compression is an inexpensively alternative to systematic increase of capacity of pictures archiving systems and lines transmission (PACS). To evaluate the effect of wavelet-based lossy compression (base of the norm JPEG 2000) on digital chest radiographs (Thoravision®), we define a complete qualitative study. The compression ratio 20:1, 40:1 and 60:1 were evaluated with a double blind protocol by 3 senior chest radiographs in standardised conditions on anatomic structures (11 features were studied which analyse details, contours and artefacts of 30 normal radiographs) and pathologic radiographs (pneumothorax and interstitial lung abnormalities). ROC studies were analysed with two populations of 20 patients. Our study allows to accept compression ratio of 20:1 for normal radiographs and 60:1 for pathologic images. A strict interpretation of chest radiographs, requiring anatomic structures conservation, the 20:1 compression ratio is the acceptable limit for a clinical use. Early vulnerability of details suggest that a complete evaluation of wavelet compression on chest radiographs may be realised with only pulmonary vasculature structures where the degradation predominates.*

1. INTRODUCTION

La radiographie thoracique, en représentant près de la moitié des actes pratiqués en milieu hospitalier, peut être considérée comme un modèle de la mutation de la radiographie conventionnelle vers l'imagerie numérique. Elle exige des caractéristiques physiques particulières liées à la complexité de l'environnement anatomique du thorax, intégrant une résolution spatiale et un contraste suffisant pour une bonne visualisation des détails [1]. Ces caractéristiques ont pour conséquence un fichier numérique volumineux (l'activité moyenne journalière du CHU d'Angers nécessite une capacité de stockage de plus de 600 Mo). Ce volume important de données numériques à stocker, à transmettre et à gérer est actuellement une limite à l'intégration des radiographies thoraciques dans les systèmes de réseaux d'images numériques et au développement de la teleradiologie [2].

La compression d'image, en réduisant le volume des données nécessaire à la représentation de l'image est née de cette difficulté de stockage des données volumineuses et de leur transmission à distance. Les techniques de compression exacte, en éliminant les redondances spatiales de l'image ont une efficacité limitée. Le taux de compression maximal reste inférieur à 3:1 quelle que soit la technique [3]. Seules des techniques de compression avec pertes d'information irréversibles permettent des taux de compression beaucoup plus élevés. Cependant, pour être éthiquement acceptables, ces dernières méthodes doivent être rigoureusement évaluées afin de définir le taux de compression maximal qui n'engendre aucune dégradation des paramètres anatomiques et diagnostiques de l'image [4].

Cet article décrit un protocole complet d'évaluation de la compression irréversible par ondelettes (base de la norme JPEG2000) sur des radiographies thoraciques d'emblée numériques (Thoravision®). En effet, la littérature ne présente aucune étude complète et précise d'évaluation des effets d'une compression sur un système de radiologie thoracique d'emblée numérique, les études [5][6] ayant été réalisées sur des radiographies conventionnelles numérisées par scanner haute résolution, introduisant une source de bruit supplémentaire.

2. MATERIEL

2.1 L'acquisition des images

Le système d'acquisition utilisé est basé sur un détecteur de rayons X au selenium (Thoravision® Philips) [7]. Les clichés sont réalisés debout en inspiration profonde selon une incidence postéro-antérieure, avec une distance source-image de 2 mètres. La résolution des images numériques est de 0.2 mm (2.5lp/mm). Les clichés du thorax sont imprimés au format original du patient sur un film 36x43 cm par un reprographe LR 33 LASER AGFA®.

2.2 Le codage par transformation en ondelettes

La décomposition en ondelette est une analyse multirésolution basée sur un filtrage passe-bande récursif avec des filtres hautes fréquences (dans les 3 directions horizontale, verticale, et "diagonale") et un filtre basses fréquences [8]. La composante basse fréquence est à nouveau séparée en 4 composantes selon le même principe. Ce traitement est réalisé n fois formant n niveaux de décomposition. Il est admis que plus de 5 à 6 niveaux de décomposition n améliorent pas de manière sensible le taux de compression [9]. La distribution des valeurs des pixels des sous-images détails est proche de la loi normale, avec par conséquent de nombreux coefficients de faible valeur.

L'intérêt de la compression par ondelettes est de concentrer la distribution des pixels de l'image en une bande fine et pointue, en se débarrassant des coefficients de faibles valeurs durant une étape de quantification rendant la compression irréversible et fixant la qualité de l'image reconstruite. La lecture des coefficients peut se faire des coefficients parents vers la descendance pour constituer des séquences comportant des plages de zéro de longueurs importantes [10]. Afin de profiter au maximum de la corrélation spatiale des images, les coefficients verticaux, horizontaux et diagonaux sont scrutés selon la même orientation. Un codage par plage ou RLE "Run Length Encoding" permet alors d'exploiter la présence de répétitions fréquentes de zéro. Le taux de compression peut alors être optimisé par un codage statistique de type Huffman.

Le logiciel utilisé Viewmed® (Pegasus Imaging Corporation), créé pour la compression des images biomédicales, a reçu l'agrément pour la compression des images médicales de la Food and Drug Administration en 1998. Ce logiciel utilise une ondelette-mère biorthogonale 9.7 et une décomposition en ondelettes sur 6 niveaux.

2.3 Population

Radiographies normales - Pour l'étude de l'effet de la compression sur les structures anatomiques du thorax, 30 clichés normaux issus du dépistage systématique du personnel de l'hôpital, dans le cadre de la médecine préventive, ont été sélectionnés.

Radiographies pathologiques - Les pathologies choisies pour cette étude sont : des pneumothorax représentant des anomalies dont la texture dans le plan fréquentiel peut être caractérisée par des fréquences moyennes (ligne pleurale de faible gradient), et des syndromes interstitiels dont la texture dans le plan fréquentiel peut être caractérisée par des fréquences élevées. Pour ces deux pathologies, 20 patients ont été sélectionnés par 2 lecteurs ne participant pas à l'évaluation ultérieure. Un effort a été fait pour sélectionner des anomalies de degré de difficulté de lecture variable comprenant des anomalies à la limite de la visibilité pour certains clichés. Pour les syndromes interstitiels la pathologie a été confirmée par une tomодensitométrie (TDM) thoracique avec coupes millimétriques. Pour chaque population (pneumothorax et syndromes interstitiels), 20 radiographies normales ont été associées aux 20 radiographies pathologiques afin de réaliser une étude qualitative par courbe ROC.

3. METHODE D'EVALUATION

3.1 Etude Préliminaire

Dans le but de définir 3 taux de compressions discriminants à étudier lors du protocole d'évaluation qualitative, une étude préliminaire a été réalisée à des taux de compression croissant par pas de 10, de 10 :1 à 120:1, sur 4 radiographies thoraciques (1 normale ; 1 avec nodules multiples de taille variable ; 1 avec un syndrome interstitiel ; 1 avec un pneumothorax). Les clichés décompressés ont été comparés sur négatoscope par rapport au cliché original par 3 lecteurs ne participant pas à l'étude ultérieure.

Il apparaissait ainsi aux lecteurs que les taux de compression discriminants à sélectionner pour le protocole d'évaluation qualitative étaient : **20:1** comme taux minimal étant donné l'apparition d'artefacts minimes - **60:1** comme taux maximal, où les artefacts pouvaient gêner la lecture - **40:1** comme taux intermédiaire où la vascularisation parenchymateuse anatomique semblait être dégradée.

Les structures pathologiques semblaient être modifiées uniquement pour des taux supérieurs à 80 :1.

3.2 Séances de lecture

Trois radiologues seniors spécialisés dans la pathologie thoracique et ayant déjà participé à des protocoles d'évaluation ont participé à l'étude. Les séances d'évaluation ont été effectuées sur film en double aveugle. La lecture des clichés a été effectuée selon des conditions standardisées (séances de lectures d'une heure dans une seule pièce sombre, sur le même négatoscope sans autre source lumineuse ; lecteur assis à un bureau face au négatoscope ; temps de lecture laissé libre au lecteur).

3.3 Critères d'évaluation

Pour les images non pathologiques, onze critères anatomiques d'évaluation ont été retenus. L'évaluation des détails de l' image portée sur la finesse de la vascularisation de 4 régions du parenchyme pulmonaire. Celle des contours a porté sur la netteté de 2 lignes médiastinales et sur les bords de 4 structures anatomiques médiastinales. Les artefacts de l' image ont également été cotés selon leurs conséquences sur la lecture des images. Pour chaque cliché, il a ainsi été établi la grille de lecture rapportée figure 1.

Date	Lecteur n°	Radio n°
Détails: Finesse de la vascularisation :		
5: très fine, nette et d'aspect normale		
4: fine,		
3: médiocre ou mal vue		
2: grossière ou floue		
1: inexistante		
Vascularisation quadrants supérieurs	VS	
Vascularisation quadrants inférieurs	VI	
Vascularisation rétrocardiaque	VRC	
Vascularisation rétrodiaphragmatique	VRH	
Contours: Netteté des lignes :		
5: Très net, tracé manuel facile		
4: Net, tracé manuel possible		
3: Médiocre, tracé manuel incomplet		
2: Grossier ou flou, tracé manuel impossible		
1: Invisible		
Contour des hiles	CH	
Carène et Bronches principales	CB	
Ligne aortique descendante	LAD	
Ligne para-azygo-oesophagienne	LPA	
Plateaux vertébraux	CV	
Disques intervertébraux	DI	
Artefacts :		
5: Absent		
4: minimales		
3: visibles mais ne gênent pas la lecture des critères précédents		
2: visibles et gênent la lecture d'un ou de plusieurs critères		
1: majeurs rendant illisible un ou plusieurs critères		

Figure 1 : Grille d' évaluation des clichés normaux.

Pour les images pathologiques, les 3 lecteurs ont évalué la probabilité de présence ou d'absence d' un pneumothorax puis d' un syndrome interstitiel, par une échelle psychovisuelle sur 5 points (5 : pathologie certaine ; 4 : pathologie probable ; 3 : impossibilité de se prononcer ; 2 : radiographie probablement normale ; 1 : radiographie certainement normale). L' étude des performances diagnostiques a été évaluée par courbes ROC (logiciel Rockit 0.9B®). Le test statistique z-score univarié Az "Area test" a été utilisé pour le calcul de la signification statistique des différences entre les aires sous les courbes ROC.

4. RESULTATS

4.1 Sujets normaux

La moyenne des réponses de l'ensemble des lecteurs en fonction du taux de compression est représentées, pour les détails de l' image figure 2, pour les contours de l' image figure 3 (les 4 zones les plus significatives sont présentées).

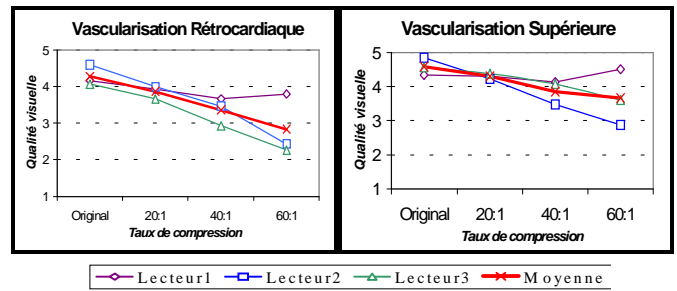
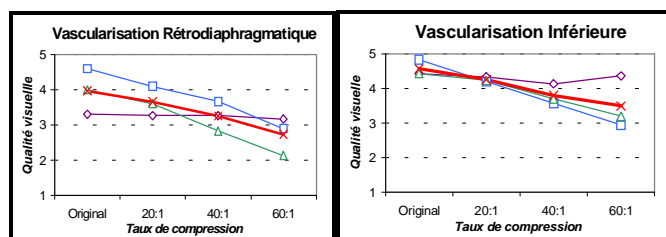


Figure 2 : Finesse de la vascularisation parenchymateuse.

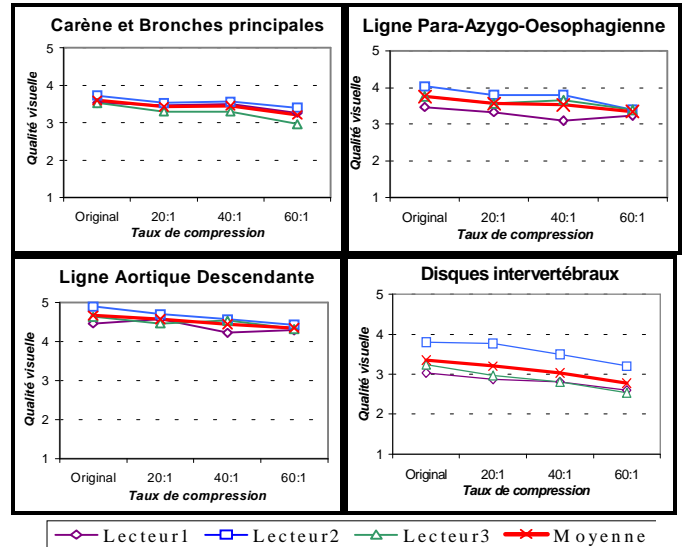


Figure 3 : Netteté des lignes.

Les détails de l' image, sont analysés par la vascularisation fine du poumon au niveau de 4 régions anatomiques. La qualité visuelle de la vascularisation apparaît proche de 4 ("fine") à un taux de 20:1, pour chaque lecteur. A un taux de 40:1, elle est plus hétérogène, variable selon le lecteur et la région anatomique étudiée, évaluée entre 3 ("mal vue") et 4. A un taux de 60:1, la qualité visuelle devient franchement mauvaise, avec une courbe descendant jusqu'à 2 ("grossière ou floue") en région rétrocardiaque et rétrodiaphragmatique.

Les contours de l' image sont analysés par la netteté des lignes médiastinales et des bords de structures anatomiques. Les courbes des réponses ont pour les 6 critères étudiés un aspect bien parallèle, montrant des réponses globalement plus homogènes que les critères portant sur les détails de l' image. Hormis la ligne aortique descendante, la qualité visuelle de ces critères n' est pas jugée parfaite sur les clichés originaux, le plus souvent coté 3 "tracé manuel incomplet", ou 4 "tracé manuel complet possible".

Des artefacts minimales apparaissent à un taux de 20:1. A partir de 40:1 les artefacts sont bien visibles, cotés entre 2 "gênent la lecture d'un ou plusieurs critères anatomiques" et 3 "ne gênent pas la lecture des critères anatomiques".

4.2 Sujets pathologiques

L' évaluation par courbes ROC ne montre pas de différences significatives au niveau des aires sous la courbe entre les images originales et les images comprimées jusqu'à 60 :1 pour les pneumothorax et les syndromes interstitiels (figures 4-a et 4-b).

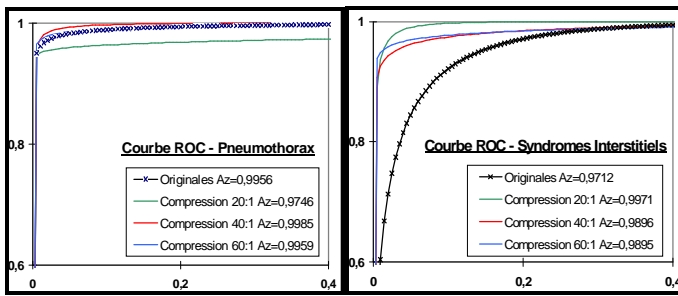


Figure 4 : Courbes ROC (les aires sous les courbes étant proches de 1, l'échelle a été réduite pour mieux distinguer chaque courbe.)

5. DISCUSSION

L'évaluation d'une radiographie pulmonaire normale nécessite de définir des structures anatomiques subtiles à étudier. Nos critères sont proches de ceux sélectionnés par Erickson [5] dans son étude sur la compression de radiographies non pathologiques. Ils ont été sélectionnés en accord avec les lecteurs, à partir d'études antérieures d'évaluation de laThoravision® par rapport au système de radiologie conventionnelle. Afin de mieux analyser l'effet des ondelettes, nos critères ont été regroupés sous trois items : les détails de l'images étudiés par la vascularisation fine du poumon ; les contours de l'image représentés par des lignes et des structures anatomiques médiastinales, et la qualité générale de l'image représentée par les artefacts induit par les ondelettes. Au lieu d'une seule échelle imprécise d'évaluation pour tous les critères allant classiquement de "très bien vu" à "non vu" [6], nous avons défini une échelle psychovisuelle détaillée et adaptée à ces trois items, dans le but de favoriser au niveau de chaque critère des réponses homogènes et comparables entre les lecteurs.

L'analyse des courbes des réponses montre une dégradation prédominant sur les détails de l'image : la courbe décroît rapidement pour les critères de la vascularisation fine du poumon, alors qu'elle reste quasi horizontale pour les critères étudiant les contours de l'image. Au vu de ces résultats les critères anatomiques de la vascularisation apparaissent les plus pertinents pour évaluer le seuil anatomique limite acceptable d'une compression par les ondelettes pour l'imagerie numérique du thorax.

Les deux pathologies étudiées ont été sélectionnées pour les caractéristiques de leurs anomalies sur la radiographie pulmonaire (dégradation sous l'effet d'une transformation en ondelette). De plus ces pathologies peuvent engendrer des difficultés diagnostiques pour le radiologue, car leurs caractéristiques sémiologiques sont parfois subtiles. En pratique, l'interprétation de structures pathologiques ne peut être rigoureusement évaluée sans conservation correcte des repères anatomiques de l'image. Même si les caractéristiques d'une structure pathologique persiste, le radiologue n'acceptera pas de poser un diagnostic si les structures anatomiques sont trop dégradées.

Des mesures quantitatives de quelques images ont montré un PSNR élevé, supérieur à 50 dB au taux de compression de 120:1, et une diminution régulière du PSNR inférieure à 4 dB entre 20:1 et 120:1. Ces mesures globales ne permettent donc pas d'estimer la dégradation des paramètres anatomiques et diagnostiques d'une image de Thoravision.

6. CONCLUSION

Nous pouvons donc conclure par notre étude qu'un taux de compression maximal à 20:1 est acceptable sur des images de Thoravision® avec le logiciel de compression par ondelettes Viewmed. A ce taux les structures anatomiques sont correctement conservées et nous sommes nettement en dessous du seuil limite acceptable de 60:1 pour les images pathologiques. Une application immédiate et pratique de ce logiciel est de conserver les données sur le disque dur de la Thoravision du service de radiologie pendant plus de 2 mois alors qu'elles ne sont accessibles actuellement que 3 jours.

De telles évaluations qualitatives sont difficiles à mettre en œuvre (définition précise de chaque structure à évaluer, lecture en aveugle d'un nombre important d'images par plusieurs lecteurs expérimentés). Cependant, seule ce type d'évaluation doit être envisagée pour chaque type d'image biomédicale, avant de considérer une compression avec perte d'information comme éthiquement acceptable. Notre protocole d'évaluation laisse même suggérer que seuls les critères de la vascularisation fine du poumon pourraient être évalués pour une compression par ondelettes, étant donné leur dégradation plus précoce que les contours de l'image.

Références

- [1] Frija J, De Kerviler E, Zagdanski AM, Feger C, Attal P, Laval-Jeantet M. *Radiologie numérique du thorax*. J Radiol 1997; 78: 193-207.
- [2] Siegel EL. *Economic and clinical impact of filmless operation in a multifacility environment*. J Digit Imaging 1998; 11: 42-47.
- [3] Mendoca, Campilho. *Reversible methods for medical image compression*. ITBM, 1992 ; 23 : 49-57.
- [4] Cavaro-Menard C, Le Duff A, Balzer P, Denizot B, Jallet P, Le Jeune JJ. *Quality assessment of compressed cardiac MRI. Effect of lossy compression on computerized physiological parameters*. ICIAP'99 (IEEE Computer Society Press), Venise Italie, 1999.
- [5] Erickson BJ, Manduca A, Persons KR, Earnest IV F, Hartman TE, Harms GF, Brown LR. *Evaluation of irreversible compression of digitized posterior-anterior chest radiographs*. J Digit Imaging 1997; 10: 97-102.
- [6] Savcenko V, Erickson BJ, Palisson PM, Persons KR, Manduca A, Harms GF, Brown LR. *Detection of subtle abnormalities on chest radiographs after irreversible compression*. Radiology 1998; 206: 609-616.
- [7] Neitzel U. *Selenium: a new image detector for digital chest radiography*. Medica Mundi 1993; 38: 89-93.
- [8] Erickson B, Manduca A, Palisson P, Persons K, Earnest F, Savcenko V, Hangiandreou N. *Wavelet compression of medical image*. Radiology 1998; 206: 599-607.
- [9] Persons, Palisson, Manduca, Erickson, Savcenko. *An analytical look at the effects of compression on medical images*. J Digit Imaging 1997; 10: 60-66.
- [10] Said A, Pearlman W. *A new fast and efficient image codec based on set partitioning in hierarchical trees*. IEEE Trans Circuits Syst. Video Techn. 1996;243-250.