

Az ultrahangvizsgálat szerepe a méhtest és a petefészek rosszindulatú daganatainak diagnosztikájában

Valent Sándor dr. ■ Oláh Orsolya dr. ■ Sára Levente dr.
Pajor Attila dr. ■ Langmár Zoltán dr.

Semmelweis Egyetem, Általános Orvostudományi Kar, II. Szülészeti és Nőgyógyászati Klinika, Budapest

Napjainkban a hüvelyi ultrahangvizsgálat a nőgyógyászati rutinvizsgálatok szerves részét képezi. Szinte nincs olyan nőgyógyászati kórkép, amelynek diagnosztikájában ez a vizsgálóeljárás ne jelentene segítséget. A petefészek- és méhtestrák felismerésében is igen fontos a szerepe, sok esetben már önmagában ezzel a vizsgálattal valószínűsíthető a diagnózis. Közleményünkben az ultrahangvizsgálat szerepét kívánjuk bemutatni a méhtestrák és a petefészekrák diagnosztikájában, a legújabb kutatási eredmények (Doppler-technika, háromdimenziós technika) összefoglalásával együtt. *Orv. Hetil.*, 2011, 152, 1887–1893.

Kulcsszavak: hüvelyi ultrahangvizsgálat, color Doppler-áramlásmérés, petefészekrák, méhtestrák, postmenopausalis vérzés

Ultrasonography in the diagnosis of ovarian and endometrial carcinoma

Transvaginal sonography has become a crucial part of the routine gynecological examination. It offers now a great help in the diagnosis of almost all gynecological diseases. Transvaginal ultrasound means the first step in the diagnosis of the first two most common gynecological malignancies, and in many cases we are able to set up a diagnosis of its own. The purpose of this article is to emphasize the significant role of transvaginal ultrasonography in the diagnosis of these two diseases mentioned above, with summarizing the latest developments regarding the capabilities of sonography (Doppler-technique, three-dimensional ultrasonography). *Orv. Hetil.*, 2011, 152, 1887–1893.

Keywords: transvaginal ultrasonography, color Doppler flowmetry, ovarian cancer, endometrial cancer, postmenopausal bleeding

(Beérkezett: 2011. szeptember 20.; elfogadva: 2011. október 13.)

Rövidítések

CDI = color Doppler imaging; PD = power Doppler; TVS = transvaginalis szonográfia; UH = ultrahang; 2D = kétdimenziós; 3D = háromdimenziós; 4D = négydimenziós

Az elmúlt évtizedekben az ultrahangvizsgálat – számos előnyének köszönhetően – a legtöbb orvosi szakterületen elsődlegessé vált a diagnosztikában. Az előnyök közül az egyik legfontosabb, hogy a vizsgálat nem jár sugárterheléssel, így szükség szerint megismételhető. Emellett az ultrahangvizsgálat viszonylag könnyen elérhető, fájdalommentes, és a berendezések ára – a többi képalkotó eljárással összehasonlítva – nem magas. Az ultrahang-vizsgálati technikák az utóbbi évtizedekben

igen jelentős fejlődésen mentek keresztül. Napjainkban már az invazív radiológiában is alkalmazzák, és bizonyos kórképek kezelése is lehetséges ultrahang segítségével (például HIFU – high intensity focused ultrasound). A háromdimenziós (3D) és a színekódolt (color) Doppler-technika, a kapott adatok tárolásának és későbbi elemzésének lehetőségével, valamint pontosságát illetően a többi képalkotó eljárással is felveheti a versenyt. A hüvelyi vizsgálófej alkalmazását az 1980-as évek közepén vezették be. A hasi vizsgálófejjel ellentétben magas frekvenciájú hullámokkal működik, amivel jobb felbontás érhető el a kismedencei szervek vizsgálatakor. Az ultrahangnyaláb mélyebb szövetrétegekbe való behatolása azonban korlátozott, így bizonyos esetekben a hasi vizsgálófej nagyobb segítséget jelent a nőgyógyá-

szati diagnosztikában is. A hüvelyi ultrahangvizsgálat (TVS) a méhtest és a petefészek daganatainak diagnosztikájában napjainkra rendkívül fontossá vált [1].

Petefészekrák

A petefészekrák napjainkban a vezető halálok a nőgyógyászati rosszindulatú kórképek között. Sajnos, a petefészekrák népszerűsége nem áll rendelkezésre kellően érzékeny és megfelelő fajlagosságú módszer [1, 2, 3]. Alapvető probléma továbbá, hogy korai stádiumban a petefészekrák tünetmentes vagy csak nem specifikus tünetek lépnek fel. Kutatásokat folytattak annak érdekében, hogy az ultrahangvizsgálat során látható, kórosnak ítéltető, nagy valószínűséggel rosszindulatú elváltozásra jellemző elváltozásokat csoportokba sorolják. Ez egyrészt segítséget nyújt a diagnosztikában, másrészt pedig az egységesített kritériumrendszerrel a leletek, kutatási eredmények összehasonlíthatóvá válnak. A tanulmányok során az ultrahangvizsgálat szűrési protokollokban elfoglalt lehetséges helyét is vizsgálták [1, 2]. A vizsgálatok eredményei szerint azonban a petefészekrák előfordulási gyakorisága túl alacsony ahhoz, hogy jelen eszközeinkkel hatékony szűrési stratégiát tudjanak kidolgozni [3, 4]. A tanulmányokban alapvető szempont volt annak megítélése is, hogy a látott kép élettani állapotra, gyulladáshoz, jóindulatú szövetszaporulatra vagy petefészekrákra utal-e [2, 5, 6, 7]. A hüvelyi vizsgálófej alkalmazásával sokkal finomabb morfológiai különbségek is észlelhetővé váltak, ami nagy segítséget jelentett ahhoz, hogy ezáltal definiálni és standardizálni tudják a petefészek-daganatok jellemzőit [1, 2]. A rosszindulatú petefészek-daganatok szövetében észlelhető véráramlásról, vagyis a daganatok ereződéséről a color Doppler-vizsgálat nyújt értékes információkat. A rosszindulatú érújdoképződés jelei az alacsony impedanciájú, turbulens áramlást mutató érképletek, amelyek szabálytalan alakúak és elszórtan helyezkednek el [1, 8, 9, 10, 11]. Végül 2000-ben alkották meg a kismencedencei tumorok leírására vonatkozó egységes ultrahang-diagnosztikai szakkifejezéseket, definíciókat és mérési adatokat, ezen egységesítéssel is megcélözva a nemzetközi kutatások összehasonlíthatóságát [12]. A közzétett protokollok magukban foglalják az alaki jellemzőket, a méreteket, az alaki jellemzők kvantitatív értékelését, s emellett a vascularis jellemzőket, beleértve az elváltozások színkódolt Doppler-módszerrel történő mérését is [8, 12, 13, 14].

A petefészek-elváltozások kétdimenziós hüvelyi ultrahangvizsgálattal látható jellemzői

Az egészséges petefészek elliptikus alakú, határa éles és szabályos, élettani mérete körülbelül 2×3×4 cm. A petefészek méretének növekedése utalhat a petefészekrák

kialakulására is [2, 9]. Számos tanulmányban törekedtek arra, hogy meghatározzák a rosszindulatú petefészek-tumorok ultrahangvizsgálattal felismerhető jellemzőit, amelyeket több alkalommal próbáltak egységesíteni, hogy ezzel is segítsék a kismencedencei elváltozások (petefészek funkcionális cisztái, a petevezetők gyulladáshoz eredetű elváltozásai, endometriosis vagy a petefészek jóindulatú dermoid cisztája) kórismézését [9]. A fent említett úgynevezett IOTA-skála célja a látott petefészek-elváltozás kategorizálásának megkönnyítése olyan jellemzők figyelembevételével, mint a folyadék-bennél, a szeptáció megléte vagy hiánya, papillaris növedék jelenléte vagy a túlsúlyban lévő, különböző fokban szolid elemeket tartalmazó elváltozások [12] (1. és 1. B ábra).

A Doppler-technika elve

A Doppler-elv szerint az álló felületről visszavert ultrahanghullám frekvenciája változatlan, mozgó részecskéről visszaverődve viszont a frekvencia változik. Így a visszavert ultrahang frekvenciája az áramló vörösvérsejtek sebességének és az áramlás irányának függvényében nő vagy csökken. A frekvenciaváltozást a megfelelő készülék hallhatóvá és ábrázolhatóvá teszi. Az ultrahangkészülék vizsgálófeje magas frekvenciájú hanghullámokat bocsát ki. A különböző szöveti struktúrákról eltérő mértékben visszaverődő hullámokat érzékeli a vizsgálófej, elektromos jelekké alakítja át azokat, amelyekből a készülék monitoron látható képet állít elő. A reflektáló közeg mélysége meghatározható a visszaverődési idő ismeretében, emellett alapvető, hogy a mozgó felületről visszavert ultrahang frekvenciája megváltozik, közeledő határfelület esetén nő, távolodó esetén pedig alacsonyabb lesz. Az erek vizsgálatánál a frekvenciaváltozás, valamint az ultrahangnyaláb és az ér tengelye által bezárt szög ismeretében meghatározható az áramlási sebesség is. A color Doppler-technika lényege, hogy az áramlás iránya, sebessége, a Doppler-hullám amplitúdója színekké kódolva „visszaírásra” kerül a monokromatikus kétdimenziós vagy más néven B-képbe. Power Doppler-mód esetén a Doppler-hullámok amplitúdói kapnak színkódot, ami által a színek az áramlás során mért térfogattal, s nem pedig az áramlási sebességgel arányos. Ennek előnye, hogy több információ nyerhető az alacsonyabb áramlási sebességű érkepletekről, de ekkor az áramlás irányáról és sebességéről nem kapunk információt [13, 14].

A petefészek elváltozásainak Doppler-technikával vizsgálható jellemzői

A Doppler-technika megjelenése óriási áttörést jelentett a jó- és rosszindulatú petefészek-elváltozások elkülönítő diagnosztikájában, mivel egy rosszindulatú daganat erezettsége, illetve a keringési viszonyok általában

egyértelműen különböznek a jóindulatú daganatokban észlelhető jellemzőktől. A tumor erezettségét a color Doppler-vizsgálat segítségével lehet a legjobban tanulmányozni, mivel a rosszindulatú daganatok érújdonképződés (neoangiogenezis) során kialakult új erei – áramlási jellegükből fakadóan – szignifikánsan erősebb jeleket mutatnak a színekódolt Doppler-vizsgálat során [13, 14]. Az IOTA-munkacsoport (*Timmerman és mtsai*) a tumoron belüli véráramlás color Doppler-technikával történő megítélésénél négy kategóriát különített el a véráramlás mértéke szerint (1: nincs áramlás, 2: minimális áramlás, 3: közepes áramlás, 4: magas fokban erezett). A jóindulatú elváltozásoknál általában csak perifériás erezettség látható, a rosszindulatúaknál viszont centrális is [12]. A daganaton belüli érújdonképződés során abnormális erek képződnek, az érfalban hiányzik a simaizomszövet, ellenben számos arteriovenosus sönt szövi át, ami alacsony impedanciájú áramlást eredményez (PI <1,0, RI <0,4) [9, 10, 12]. Mindemellett a jó- és rosszindulatú petefészek-daganatok vascularis paraméterei közti átfedés miatt a Doppler-technika alkalmazása önmagában nem elegendő. A szükségtelen operatív beavatkozások elkerülésének érdekében, a hamisan pozitív eredmények kiszűrésére az ultrahangvizsgálatok eredményeit a menopausális státus és a CA-125 tumormarker szérumszintjével együtt értékeli [1, 11, 13]. Erre használható az RMI (risk of malignancy index) is. Monoklonális antitestek kifejlesztésével, illetve a génexpresszió tanulmányozásával számos biomarker alkalmazhatóságát vizsgálták petefészekrákban, amelyek közül több igen ígéretesnek tűnik [13, 15, 16].

A petefészek elváltozásainak háromdimenziós (3D) ultrahangtechnikával vizsgálható jellemzői

Az eddig leírtak szemléltetik, hogy a kétdimenziós (2D) hüvelyi ultrahangvizsgálat milyen nagymértékben segíti napjainkban is a nőgyógyászati onkológiai diagnosztikát. Azonban a 2D vizsgálat leletéből levonható következtetések még mindig korlátozottak. Bár egy igen gyakorlott vizsgáló a térbeli elhelyezkedésről is tud tájékozódni, ez sosem lesz objektív, reprodukálható, tárolható lelet, amelyet a későbbiekben egy független személy is újraértékelhet. Ezeknek a korlátoknak a legyőzésére hozták létre a háromdimenziós hüvelyi ultrahangrendszereket, illetve berendezéseket [1]. A 3D képalkotás folyamata négy alapvető lépésből áll. Előként az adatok begyűjtése, ezt követően térfogat-analízis és -feldolgozás, harmadik lépésként a létrehozott térbeli alakzat megjelenítése és végül a begyűjtött adatok tárolása történik meg. Mivel a petefészek struktúrájának vizsgálata kapcsán nincsenek zavaró akusztikus árnyékok, a háromdimenziós kép megalkotása viszonylag könnyű feladat. Így nemcsak a petefészek mérete és

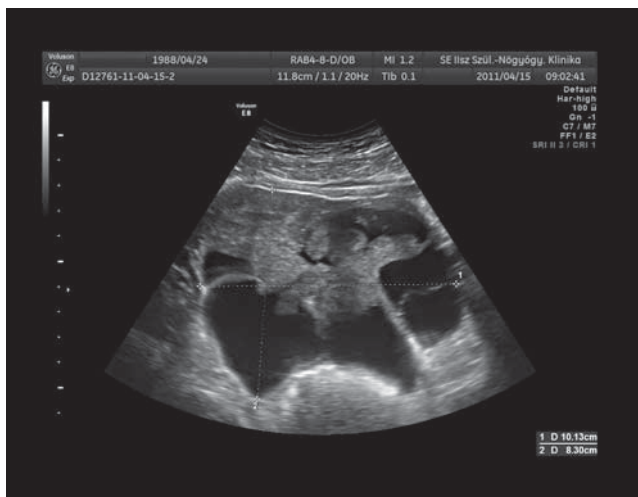
alakja ítélni lehet meg, hanem lényegében egy „rétegfelvétel” készíthető, amely további fontos információkat szolgáltat. A petefészekben belül látható bármilyen gyanús elváltozás jól ábrázolható a másik két merőleges síkban is. A petefészek méretét legjobban a térfogat meghatározásával tudjuk kifejezni, amelyet postmenopausában 8 cm³ felett, praemenopausában 18 cm³ felett tekintünk kórosnak [8, 9, 11]. Megjegyzendő, hogy 3D vizsgálatnál is értékelni kell az észlelt elváltozás különböző paramétereit, a daganat felépítését, a cisztikus képlet falának szerkezetét és vastagságát, valamint a sövények vagy papillaris növedékek meglétét vagy hiányát. Ezek a jellegzetességek 3D ultrahangvizsgálattal általában sokkal jobban megítélhetők, így az többletinformációt ad a daganatok elkülönítő kórismézésében [17] (*1. C ábra*).

A petefészek és kismencedencei elváltozások 3D power Doppler-TVS technikával vizsgálható jellemzői

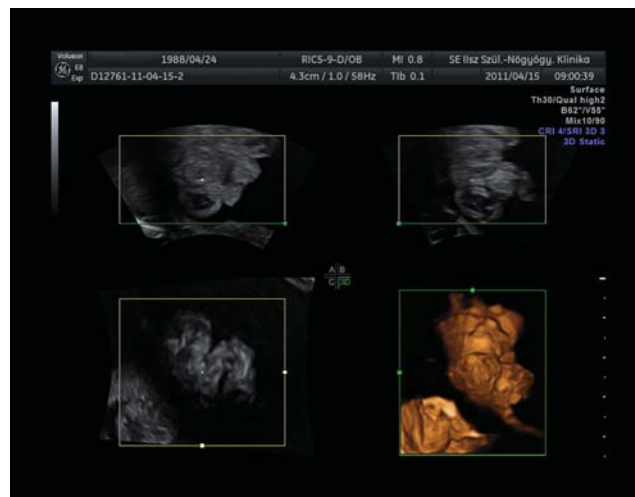
A petefészek-daganatok háromdimenziós color Doppler- (CDI) technikával történő megjelenítése újabb előrelépést jelentett a tumordiagnosztikában, bár hazánkban széles körben nem terjedt még el. A látott képen az elváltozásban kialakult érhálózatot három dimenzióban láthatjuk, vizsgálhatjuk az érhálózat szerkezetét, felépítésének szabályosságát és a bennük folyó véráramlás sebességét. Ezen paraméterek értékelése növeli az ultrahangvizsgálat fajlagosságát és szenzitivitását is. A 3D power Doppler-technikával a tumor erezettsége jobban felmérhető. Tekintettel arra, hogy ez a technika még újnak számít, egyelőre még nem született nemzetközi konszenzus a malignitásra vonatkozó áramlási paramétereket és határértékeket illetően. Azonban a 2D technikával kombinált morfológiai és érújdonképződést vizsgáló mérések, 3D technikával kiegészítve, bizonyos fókig javíthatják a petefészekrák korai felismerésének hatékonyságát, amelyet egyre több vizsgálat támaszt alá [16, 17, 18, 19, 20, 21, 22, 23] (*1. D ábra*).

Méhtestrák (carcinoma endometrii)

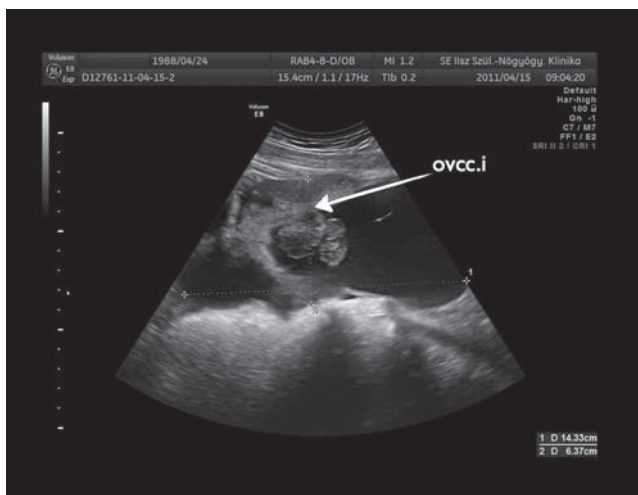
A méhtestrák a női nemi szervek leggyakoribb rosszindulatú daganata. A daganatok általában a postmenopausában jelentkeznek, az előfordulás szempontjából 60 év az átlagéletkor. Az első tünet 90%-ban a hüvelyi vérzés jelentkezése, így a postmenopausális vérzés minden esetben további kivizsgálást tesz szükségessé [24]. A fogamzóképes korban fellépő rendellenes vérzés, ha a páciens magas kockázati csoportba tartozik, szintén kivizsgálást igényel. A diagnosztika következő lépését képezheti a hüvelyi ultrahangvizsgálat a kismencedencei MR- és CT-vizsgálat mellett. A tapasztalatok szerint a legmodernebb ultrahangkészülékek a diagnosztikus pontosságot illetően felvehetik a versenyt a korábban



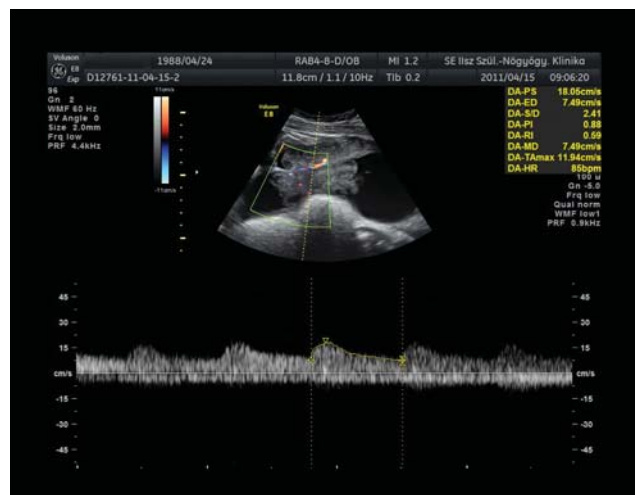1. A ábra | Petefészekrák. Egy fiatal nőbetegben ultrahangvizsgálattal felismert nagyméretű ovariumcarcinoma képe. A többrekeszes, cisztikus, számos szolid elemet is tartalmazó képlet malignus folyamat gyanúját vetette fel, amelyet a szövettani vizsgálat igazolt (a szerzők saját anyagából)



1. C ábra | Petefészekrák. Az 1. B ábrán kétdimenziós ultrahangképen ábrázolódott szolid belső növedék háromdimenziós (surface) képe. A 3D-4D vizsgálatok egyre nagyobb szerepet kapnak az onkodiagnosztikában, újabban főként az úgynevezett daganatvolumetria terén (a szerzők saját anyagából)



1. B ábra | Petefészekrák. Az előbbi (1. A) ábrán bemutatott daganat egyik cisztarekeszében jellegzetes szolid belső növedék figyelhető meg (a szerzők saját anyagából)



1. D ábra | Petefészekrák. A rosszindulatú tumorokra jellemző fokozott érújdonképződés (neovascularisatio) jól vizsgálható flowmetriás vizsgálattal. A képen látható alacsony rezisztenciájú áramlás szintén rosszindulatú daganat gyanúját vetette fel (a szerzők saját anyagából)

jobb felbontásúnak bizonyuló MR-berendezésekkel is [24, 25, 26, 27, 28, 29, 30].

Kétdimenziós hüvelyi ultrahangvizsgálat méhtestrákban

Először csaknem 20 évvel ezelőtt számoltak be arról, hogy a méhnyálkahártya vastagsága hüvelyi ultrahangvizsgálattal is meghatározható [25, 26]. A vizsgálatokat postmenopausában jelentkező vérzés miatt végezték. Ismert, hogy menopausa utáni vérzés esetén 1–14%-ban endometriumcarcinoma állhat a háttérben [27, 28, 29]. Reprodukív korú betegeknél a hüvelyi ultrahangvizsgálatot a ciklus első napjaiban kell vé-

gezni, amikor az endometrium a legvékonyabb [25]. Postmenopausában azonban a TVS bármikor elvégezhető. Hüvelyi ultrahanggal az atrophias méhnyálkahártya árnyéka vonalszerű, amelyet egy intakt hypoechogén „holdudvar” vesz körül. Ez a vékony réteg csupán az összefekvő atrophias basalis endometriumot ábrázolja [24]. A nagy betegszámot felölelő, prospektív vizsgálatok szerint, ha egy postmenopausában lévő, vérzéssel panasszal jelentkező páciensnél 4 mm feletti méhnyálkahártya-vastagság mérhető, a rosszindulatú elváltozás fennállásának esélye 1/917. Így amennyiben az endometrium vastagságát 4 mm-nél kisebbnek mérjük, nem feltétlenül szükséges szövettani mintavétel. Postmenopausában lévő, nem vérző páciensnél 4 mm feletti

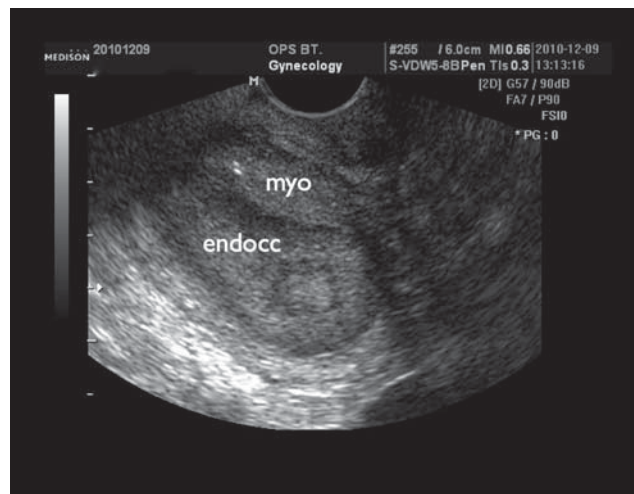
endometriumvastagság szintén nem teszi szükségessé a rutinszerű szövettani mintavételt, mivel még nem közöltek olyan prospektív tanulmányt, amely ennek a hasznát alátámasztotta volna. Másrészt több más jóindulatú elváltozás is megjelenhet megvastagodott nyálkahártya képében (például tünetmentes, nem vérző submucosus leiomyoma vagy endometriumpolypus) [28]. Az utóbbi előfordulási gyakorisága a postmenopausában a 10–17%-ot is elérheti, és szinte kivétel nélkül jóindulatú [26, 27, 28, 29]. A méhtrák általában a méhnyálkahártya körülírt területén keletkezik, és lassú növekedése során részben infiltrálja a myometriumot, részben pedig „lap szerinti”, endometrialis terjedést mutat. A hüvelyi ultrahangvizsgálat során jól látszik az endometrium és myometrium határa, így pontosan mérhető a nyálkahártya vastagsága a szerkezeti eltérések mellett [26] (2. ábra). Az endometrium hyperplasiáját vagy carcinomáját jelezheti a megvastagodott nyálkahártya, így a jelenlegi hazai ajánlás szerint 8 mm feletti vastagság esetén szövettani vizsgálat végzése, majd 6–12 havonta történő ultrahang-ellenőrzés indokolt [26]. Az endometrium rákjára vaskos, hiperechogén, inhomogén nyálkahártya jellemző, kisméretű folyadéktartalmú felritkulásokkal. A myometrialis infiltrációt az endo-myometrialis határ szabálytalanná válása, valamint a belső myometrialis hipoechogén zóna megszakadása jelzi. Az infiltráció mélységének meghatározásával non-invazív preoperatív stádiumosztásra is lehetőség nyílik.

Kétdimenziós Doppler-áramlásvizsgálat méhtrákban

A 2D Doppler-technikával a daganat keringési viszonyai in vivo vizsgálhatók. Színkódolt Doppler-vizsgálattal a daganatos érújdonképződés jelei, a szabálytalan érkepletek alacsony impedanciájú turbulens áramlással mutathatók ki [26].

Háromdimenziós Doppler-áramlásvizsgálat méhtrákban

A 3D ultrahangvizsgálat és a méhtráknál leginkább alkalmazható 3D power Doppler- (PD-) technika egy újabb, informatívabb és összetettebb ultrahang-diagnosztikai eszközt képvisel a méhtrák diagnosztikájában [31, 32, 33, 34, 35, 36]. Ez a technika lehetővé teszi az endometrium térfogatának mérését, és a teljes endometrium erezettségének becslését. Bizonyos, erre a célra kifejlesztett szoftverek (például VOCAL™, Virtual Organ Computer-aided AnaLysis program) segítségével a vascularitásra jellemző mutatókat a gép automatikusan kiszámolja (ezek közül ismertek a vascularizációindex [VI], flow index [FI] és a vascularizáció-flow index [VFI]). Ez a technika az eddigi – viszonylag kevés – tanulmány eredménye szerint az endometrium



2. ábra

Endometriumcarcinoma ultrahangképe. A szövettani feldolgozás során igazolt, a bal oldali tubusarokból a méhürbe törő endometriumcarcinoma egy idős nőbetegben. A méh ürét jól látható folyadék és daganatszövet tölti ki, kifejezetten inhomogén denzitású képlet formájában; helyenként a myometriumot is áttöri a folyamat (a szerzők saját anyagából)

endoc: endometriumcarcinoma; myo: myometrium

térfogatára és a vascularitásra jellemző mutatók megadására nagyon jól alkalmazható [35, 37, 38, 39, 40, 41, 42]. Egyes vizsgálatok szerint jól használható a méhtrák diagnózisának felállításához postmenopausalis vérzés esetén, megvastagodott endometrium kapcsán, azonban más tanulmányok szerint az elsődleges jelző még így is elsősorban a 2D módszerrel meghatározott méhnyálkahártya-vastagság [41, 42, 43, 44, 45, 46].

Következtetések

Az eddig leírtak mind megerősítik azt, hogy szinte nincs olyan nőgyógyászati onkológiai kórkép, amelynek diagnosztikájában az ultrahangvizsgálat nem jelent segítséget. Az ultrahang-berendezések széles körben hozzáférhetőek, továbbá az ultrahangnak nincs ismert káros hatása. A kétdimenziós technikával felismerhető elváltozások mellett értékes eszköz a szakember kezében a Doppler-technika és annak alapos ismerete. Sok gyanús elváltozásnál a Doppler-technikával meghatározható áramlási paraméterek értelmezésével biztosabb diagnózishoz juthatunk, s a beteget a megfelelően képzett szakemberhez tudják irányítani [8, 40, 47, 48, 49, 50]. A népegészségügyi mutatók javítása érdekében fontos, hogy az alapellátásban dolgozók is tisztában legyenek az ultrahangvizsgálatok által nyújtott előnyökkel és a vizsgálatok korlátaival egyaránt, továbbá azzal, hogy a megfelelően értelmezett leletek milyen konzekvenciákkal járnak a betegutak tervezése szempontjából [50, 51, 52]. Bár még nem általánosan elterjedt a háromdimenziós hüvelyi ultrahangvizsgálat, de azon in-

tézményekben, ahol ezek a készülékek rendelkezésre állnak, szintén kiegészítheti a diagnosztikai repertoárt a látott elváltozás térfogatának pontos meghatározása, az alaki rendellenességek és az érrendszer térbeli jellegzetességek értelmezése, továbbá a leletek digitális tárolása és szükség esetén későbbi elemzése, reprodukálása [48, 49].

Irodalom

- [1] *Fleischer, A. C., Cullinan, J. A., Peery, C. V. és mtsai:* Early detection of ovarian carcinoma with transvaginal color Doppler ultrasonography. *Am. J. Obstet. Gynecol.*, 1996, *174*, 101–106.
- [2] *Kurjak, A., Predanic, M.:* New scoring system for prediction of ovarian malignancy based on transvaginal color Doppler sonography. *J. Ultrasound Med.*, 1992, *11*, 631–638.
- [3] *Cragun, J. M.:* Screening for ovarian cancer. *J. Ultrasound Med.*, 1992, *11*, 631–638.
- [4] *Van Nagell, J. R., DePriest, P. D., Ueland, F. R. és mtsai:* Ovarian cancer screening with annual transvaginal sonography: findings of 25,000 women screened. *Cancer*, 2007, *109*, 1887–1896.
- [5] *Rurik I., Killik M., Székely A.:* Háziiorvosi tapasztalatok az első közfinanszírozott lakosságszűrési programmal. *Orv. Hetil.*, 2006, *147*, 2507–2513.
- [6] *Van Royen, P., Beyer, M., Chevallier, P. és mtsai:* The research agenda for general practice/family medicine and primary health care in Europe. Part 3. Results: person centred care, comprehensive and holistic approach. *Eur. J. Gen. Pract.*, 2010, *16*, 113–119.
- [7] *Hummers-Pardier, E., Beyer, M., Chevallier, P. és mtsai:* The research agenda for general practice/family medicine and primary health care in Europe. Part 2. Results: Primary care management and community orientation. *Eur. J. Gen. Pract.*, 2010, *16*, 42–50.
- [8] *Sassone, A. M., Timor-Trish, I. E., Artner, A. és mtsai:* Transvaginal sonographic characterization of ovarian disease: evaluation of a new scoring system to predict ovarian malignancy. *Obstet. Gynecol.*, 1991, *78*, 70–76.
- [9] *DePriest, P. D., Varner, E., Powell, J. és mtsai:* The efficacy of a sonographic morphology index in identifying ovarian cancer: a multi-institutional investigation. *Gynecol. Oncol.*, 1994, *55*, 174–178.
- [10] *Valentin, L.:* Prospective cross-validation of Doppler ultrasound examination and gray-scale ultrasound imaging for discrimination of benign and malignant pelvic masses. *Ultrasound Obstet. Gynecol.*, 1999, *14*, 273–283.
- [11] *Twickler, D. M., Forte, T. B., Santos-Ramos, R. és mtsai:* The ovarian tumor index predicts risk for malignancy. *Cancer*, 1999, *86*, 2280–2290.
- [12] *Timmerman, D., Valentin, L., Bourne, T. H. és mtsai:* Terms, definitions and measurements to describe the sonographic features of adnexal tumors: a consensus opinion from the International Ovarian Tumor Analysis (IOTA) group. *Ultrasound Obstet. Gynecol.*, 2000, *16*, 500–505.
- [13] *Fleischer, A. C., Rodgers, W. H., Kepple, D. M. és mtsai:* Color Doppler sonography of ovarian masses: a multiparameter analysis. *J. Ultrasound Med.*, 1993, *12*, 41–48.
- [14] *Kurjak, A., Zalud, I., Alfirevic, Z.:* Evaluation of adnexal masses with transvaginal color ultrasound. *J. Ultrasound Med.*, 1991, *10*, 295–297.
- [15] *Varras, M.:* Benefits and limitations of ultrasonographic evaluation of uterine adnexal lesions in early detection of ovarian cancer. *Clin. Exp. Obstet. Gynecol.*, 2004, *31*, 85–98.
- [16] *Moolthiya, W., Yuenyao, P.:* The risk of malignancy index (RMI) in diagnosis of ovarian malignancy. *Asian Pac. J. Cancer Prev.*, 2009, *10*, 865–868.
- [17] *Badgwell, D., Bast, R. C. Jr.:* Early detection of ovarian cancer. *Dis. Markers*, 2007, *23*, 397–410.
- [18] *Merz, E.:* Three-dimensional transvaginal ultrasound in gynecological diagnosis. *Ultrasound Obstet. Gynecol.*, 1999, *14*, 81–86.
- [19] *Van Nagell, J. R. Jr., Higgins, R. V., Donaldson, E. S. és mtsai:* Transvaginal sonography as a screening method for ovarian cancer. A report of the first 1000 cases screened. *Cancer*, 1990, *65*, 573–577.
- [20] *Cohen, L. S., Escobar, P. F., Scharm, C. és mtsai:* Three-dimensional power Doppler ultrasound improves the diagnostic accuracy for ovarian cancer prediction. *Gynecol. Oncol.*, 2001, *82*, 40–48.
- [21] *Guerriero, S., Alcazar, J. L., Ajossa, S. és mtsai:* Transvaginal color Doppler imaging in the detection of ovarian cancer in a large study population. *Int. J. Gynecol. Cancer*, 2010, *20*, 781–786.
- [22] *Guerriero, S., Ajossa, S., Piras, S. és mtsai:* Three-dimensional quantification of tumor vascularity as a tertiary test after B-mode and power Doppler evaluation for detection of ovarian cancer. *J. Ultrasound Med.*, 2007, *26*, 1271–1278.
- [23] *Nagy Zs., Csanád M., Tóth K. és mtsai:* A BRCA-génmutációt hordozó nők klinikogenetikai ellátása: szűrés, diagnosztika, terápia. *Orv. Hetil.*, 2011, *152*, 913–918.
- [24] *Goldstein, R. B., Bree, R. L., Benson, C. B. és mtsai:* Evaluation of the woman with postmenopausal bleeding: Society of Radiologists in Ultrasound – sponsored Consensus Conference statement. *J. Ultrasound Med.*, 2001, *20*, 1025–1036.
- [25] *De Smet, F., De Brabanter, J., Van den Bosch, T. és mtsai:* New models to predict depth of infiltration in endometrial carcinoma based on transvaginal sonography. *Ultrasound Obstet. Gynecol.*, 2006, *27*, 664–671.
- [26] *Nasri, M. N., Coast, G. J.:* Correlation of ultrasound findings and endometrial histopathology in postmenopausal women. *Br. J. Obstet. Gynaecol.*, 1989, *96*, 1333–1338.
- [27] *Goldstein, S. R., Nachtigall, M., Snyder, J. R. és mtsai:* Endometrial assessment by vaginal ultrasonography before endometrial sampling in patients with postmenopausal bleeding. *Am. J. Obstet. Gynecol.*, 1990, *163*, 119–123.
- [28] *Csatlós É., Rigó J. Jr., Szabó I. és mtsai:* A méh leiomyomája. *Orv. Hetil.*, 2010, *151*, 1734–1741.
- [29] *Smith-Bindman, R., Kerlikowske, K., Feldstein, V. és mtsai:* Endovaginal ultrasound to exclude endometrial cancer and other endometrial abnormalities. *JAMA*, 1998, *280*, 1510–1517.
- [30] *Tabor, A., Watt, H. C., Wald, N. J.:* Endometrial thickness as a test for endometrial cancer in women with postmenopausal vaginal bleeding. *Obstet. Gynecol.*, 2002, *99*, 663–670.
- [31] *Gupta, J. K., Chien, P. F., Voit, D. és mtsai:* Ultrasonographic endometrial thickness for diagnosing endometrial pathology in women with postmenopausal bleeding: a meta-analysis. *Acta Obstet. Gynecol. Scand.*, 2002, *81*, 799–816.
- [32] *American College of Obstetricians and Gynecologists practice bulletin no. 14. March 2000. Management of anovulatory bleeding. Int. J. Gynaecol. Obstet.*, 2001, *72*, 263–271.
- [33] *Goldstein, S. R.:* Sonohysterography. In: *Ultrasound in gynecology*. 2nd ed. Churchill Livingstone Inc., Philadelphia, 1995, 209–210.
- [34] *Goldstein, S. R.:* The role of transvaginal ultrasound or endometrial biopsy in the evaluation of the menopausal endometrium. *Am. J. Obstet. Gynecol.*, 2009, *201*, 5–11.
- [35] *Berliere, M., Radikov, G., Galant, C. és mtsai:* Identification of women at high risk of developing endometrial cancer on tamoxifen. *Eur. J. Cancer*, 2000, *36* (Suppl. 4), S35–S36.
- [36] *Clevenger-Hoeft, M., Syrop, C. H., Stovall, D. W. és mtsai:* Sonohysterography in premenopausal women with and without abnormal bleeding. *Obstet. Gynecol.*, 1999, *94*, 516–520.
- [37] *Fernandez-Parra, J., Rodriguez Oliver, A., Lopez Criado, S. és mtsai:* Hysteroscopic evaluation of endometrial polyps. *Int. J. Gynaecol. Obstet.*, 2006, *95*, 144–148.
- [38] *Sbushan, A., Revel, A., Rojansky, N.:* How often are endometrial polyps malignant? *Gynecol. Obstet. Invest.*, 2004, *58*, 212–215.

- [39] Davidson, K. G., Dubinsky, T. J.: Ultrasonographic evaluation of the endometrium in postmenopausal vaginal bleeding. *Radiol. Clin. North. Am.*, 2003, 41, 769–780.
- [40] Jakab A.: Ultrahangvizsgálat menopausában. In: Szülészeti-Nőgyógyászati Ultrahang-Diagnosztika. Szerk.: Tóth Z., Papp Z. Golden Book Kiadó, Budapest, 2006, 505, 508–520.
- [41] Develioglu, O. H., Bilgin, T., Yalcin, O. T. és mtsai: Transvaginal ultrasonography and uterine artery Doppler in diagnosing endometrial pathologies and carcinoma in postmenopausal bleeding. *Arch. Gynecol. Obstet.*, 2003, 268, 175–180.
- [42] Hata, K., Hata, T., Kitao, M.: Intratumoral blood flow analysis in endometrial cancer: does it differ among individual tumor characteristics? *Gynecol. Oncol.*, 1996, 61, 341–344.
- [43] Cheng, W. F., Chen, F. M., Chen, C. A. és mtsai: Clinical application of intratumoral blood flow study in patients with endometrial carcinoma. *Cancer*, 1998, 82, 1881–1886.
- [44] Lee, C. N., Cheng, W. F., Chen, C. A. és mtsai: Angiogenesis of endometrial carcinomas assessed by measurement of intratumoral blood flow, microvessel density, and vascular endothelial growth factor levels. *Obstet. Gynecol.*, 2000, 96, 615–621.
- [45] Alcazar, J. L., Galan, M. J., Jurado, M. és mtsai: Intratumoral blood flow analysis in endometrial carcinoma: correlation with tumor characteristics and risk for recurrence. *Gynecol. Oncol.*, 2002, 84, 258–262.
- [46] Alcazar, J. L., Galvan, R.: Three-dimensional power Doppler ultrasound scanning for the prediction of endometrial cancer in women with postmenopausal bleeding and thickened endometrium. *Am. J. Obstet. Gynecol.*, 2009, 200, 44.e1–6.
- [47] Odeh, M., Vainerovsky, I., Grinin, V. és mtsai: Three-dimensional endometrial volume and 3-dimensional power Doppler analysis in predicting endometrial carcinoma and hyperplasia. *Gynecol. Oncol.*, 2007, 106, 348–353.
- [48] Mercé, L. T., Alcazar, J. L., Engels, V. és mtsai: Endometrial volume and vascularity measurements by transvaginal three-dimensional ultrasonography and power Doppler angiography in stimulated and tumoral endometria: intraobserver reproducibility. *Gynecol. Oncol.*, 2006, 100, 544–550.
- [49] Opolskiene, G., Sladkevicius, P., Jokubkiene, L. és mtsai: Three-dimensional ultrasound imaging for discrimination between benign and malignant endometrium in women with postmenopausal bleeding and sonographic endometrial thickness of at least 4.5 mm. *Ultrasound Obstet. Gynecol.*, 2010, 35, 94–102.
- [50] Kovács É., Bardi J., Rurik I.: Késlekedés az onkológiai ellátásban. *Orv. Hetil.*, 2011, 152, 1368–1373.
- [51] Ádány R., Bugán A., Bíró K. és mtsai: Az alapellátás társadalmi, strukturális és finanszírozási átalakítása, mint a hazai népegészségügyi helyzet javításának eszköze. *Népegészségügy*, 2009, 87, 117–122.
- [52] Bardi J., Kovács É., Rurik I.: A háziorvos és az onkológiai éberség – Tapasztalatok a daganatok felismeréséről és alapellátási kivizsgálásáról. *Magy. Onkol.*, 2011, 55. (In press)

(Langmár Zoltán dr.,
Budapest, Üllői út 78/A, 1082
e-mail: langmarzoltan@hotmail.com)

A Fővárosi Önkormányzat Egyesített Szent István és Szent László Kórház főigazgatója pályázatot hirdet

**2 fő részére traumatológus vagy ortopéd-traumatológus szakorvosi és
2 fő részére ortopéd-traumatológus szakorvos-jelölti vagy általános orvosi állás betöltésére.**

Egyéb információk: www.nki.gov.hu; www.istvankorhaz.hu