

# A laryngealis electromyographia szerepe a hangszalag-mozgászavarok diagnosztikájában és az alkalmazott kezelés kiválasztásában

Bach Ádám dr.<sup>1</sup> ■ Sztanó Balázs dr.<sup>1</sup> ■ Kiss József Géza dr.<sup>1</sup>  
 Gerd Fabian Volk dr.<sup>2</sup> ■ Andreas Müller dr.<sup>3</sup> ■ Claus Pototschnig dr.<sup>4</sup>  
 Rovó László dr.<sup>1</sup>

<sup>1</sup>Szegedi Tudományegyetem, Általános Orvostudományi Kar,  
 Fül-Orr-Gégészeti és Fej-Nyaksebészeti Klinika, Szeged

<sup>2</sup>Jena University Hospital, Department of Otorhinolaryngology, Jena, Germany

<sup>3</sup>SHR Wald-Klinikum Gera, Department of Otorhinolaryngology, Gera, Germany

<sup>4</sup>University of Innsbruck, Department of Otorhinolaryngology, Innsbruck, Austria

A hangszalag-immobilitást okozó kórképek terápiás lehetőségeinek fejlődése megkövetelte a diagnosztikai módszerek párhuzamos megújulását is. Az utóbbi években ez a tendencia vezetett a már 70 éve ismert laryngealis electromyographia újrafelfedezéséhez. A nemzetközi irodalom áttekintésével és saját tapasztalataik alapján a szerzők bemutatják az eljárás alkalmazásának indikációját, technikai követelményeit és módszertanát, különös tekintettel az eredmények értékelésére. A laryngealis electromyographia lehetővé teszi a beidegzési zavarból és a mechanikus fixációból adódó hangszalag-immobilitás elkülönítését. Hangszalagbénulás esetén továbbá segítséget nyújt az idegsérülés fokának objektív megbecslésében, a betegség prognózisának felállításában, az esetleges hangréstágító beavatkozás indikációjában és pontos típusának meghatározásában. A dinamikus rehabilitációs beavatkozások várható egyre szélesebb elterjedése sem képzelhető el az eljárás rutinszerű alkalmazása nélkül. Ezek a lehetőségek mindenképpen szükségessé teszik a laryngealis electromyographia bevezetését a gégészeti centrumokban. *Orv Hetil.* 2018; 159(8): 303–311.

**Kulcsszavak:** laryngealis electromyographia, hangszalagbénulás, hangszalag-mozgászavar

## The role of laryngeal electromyography in the diagnosis of vocal cord movement disorders

The development of the therapeutic possibilities of vocal cord immobility necessitated the parallel renewal of diagnostic methods. In the last years, laryngeal electromyography, which was first introduced more than 70 years ago, has been re-discovered. After reviewing the international literature and their own experience, the authors present the indications, technical requirements, method and, particularly, the evaluation of the results of this procedure. Laryngeal electromyography makes the differentiation between mechanical fixation and immobility with neurological origin of the vocal folds possible. In case of laryngeal paralysis/paresis it also evaluates objectively the severity of neural injury, the prognosis of the disease and the necessity of any glottis-widening procedure. The widespread application of dynamic rehabilitation interventions is not conceivable without the routine application of laryngeal electromyography, so this sensitive diagnostic tool has to be introduced in all laryngological centers.

**Keywords:** laryngeal electromyography, vocal cord palsy, vocal cord immobility

Bach Á, Sztanó B, Kiss JG, Volk GF, Müller A, Pototschnig C, Rovó L. [The role of laryngeal electromyography in the diagnosis of vocal cord movement disorders]. *Orv Hetil.* 2018; 159(8): 303–311.

(Beérkezett: 2017. október 26; elfogadva: 2017. december 15.)

## Rövidítések

ELS = European Laryngological Society; EMG = electromyographia; HIV = (human immunodeficiency virus) emberi immunhiány-előidéző vírus; LEMG = laryngealis electromyographia; m.CAP = musculus cricoarytenoideus posterior; m.TA = musculus thyroarytenoideus; SPA = spontán patológiás aktivitás

A hangszalagok mozgászavarainak diagnosztikája mind a hazai, mind a nemzetközi viszonylatban dominálón az endoscopos kép és az ezt kiegészítő stroboscopia alapján történik. Kellő tapasztalat birtokában ezek a szubjektív módszerek teszik lehetővé a mechanikai fixáltságból és az idegsérülésből adódó mozgászavarok differenciáldiagnosztikáját és a gégeizmok rendellenes működésének vizsgálatát (pl. spasmodicus dysphonia vagy myasthenia gravis esetén), azonban a gégeizmok paresise vagy paralysis esetén nem adnak lehetőséget a beidegzési zavarok súlyosságának megállapítására és a betegség prognózisának felállítására sem [1]. Hangszalagbénulás esetén ezek a tényezők alapjaiban határozzák meg az esetleges korrekciós műtét indikációját és típusát. A terápiás módszerek fejlődése miatt az utóbbi évtizedekben egyre fontosabbá vált egy olyan objektív diagnosztikai módszer rutinszerű bevezetése, amely választ adhat a fenti problémákra. Kézenfekvő megoldást nyújt a neuromuscularis betegségek diagnosztikájában évtizedek óta alkalmazott electromyographia gégeizmokon történő alkalmazása. Habár a laryngealis electromyographia (LEMG) több mint 70 éve ismert, a legtöbb fül-orr-gégész, illetve foniáter a mai napig nem alkalmazza a mindennapi gyakorlatban. Ez nagy valószínűséggel arra vezethető vissza, hogy az utóbbi évekig nem létezett egységes álláspont a vizsgálat elvégzésének módszeréről, az eredmények értékeléséről és a vizsgálat klinikai gyakorlatban betöltött szerepéről [2–5]. Ennek érdekében, hogy az említett kérdésekben konszenzus jöjjön létre, a European Laryngological Society (ELS) neurolaryngológiai munkacsoportja célul tűzte ki, hogy meghatározzák a LEMG alkalmazásának irányvonalait. Klinikánk évek óta részt vesz a nemzetközi munkacsoport munkájában, a 2012-ben publikált európai javaslatok módosításában, értékelésében [6, 7]. A diagnosztikus eljárás módszertani alapjainak minél szélesebb körben történő megismertetése és az optimális terápia meghatározásában betöltött szerepének bemutatása kiemelt fontosságú, hiszen az utóbbi alapvetően határozza meg a betegcsoport életminőségét is.

## Módszer

### Indikáció/kontraindikáció

A gégeizmok beidegzési zavara, a cricoarytenoidealis ízület diszlokációja vagy ankylosisa, a glottis hegesedése vagy tumoros fixációja klinikailag hasonló tünetegyüttes-

hez vezet [8]. A LEMG elsődleges célja a hangszalag idegsérüléséből és mechanikus fixáltságból adódó immobilitásának elkülönítése. Idegsérülés esetén a myographia továbbá segítséget nyújt a sérülés fokának megállapításában és a reinnerváció prognózisának felállításában is. A LEMG hasznos eszköz továbbá spasmodicus dysphonia vagy a hangszalag(ok) medializálásának igénye esetén is, amelynek során célunk a hangszalagba injektált anyag (pl. botulinumtoxin, hialuronsav) minél pontosabb célba juttatása [9–12].

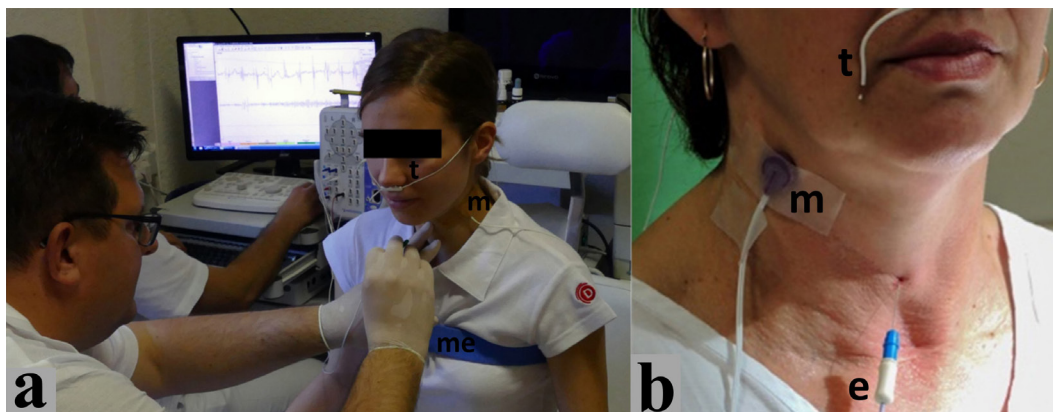Vázizmok vizsgálata esetén az electromyographiának abszolút kontraindikációja gyakorlatilag nincs [13]. A gége speciális helyzetéből adódóan laryngealis electromyographia végzésekor azonban különös figyelemmel kell eljárunk, mivel instabil légút esetén LEMG-t nem végezhetünk. A rendkívül ritka, de potenciálisan fatális komplikációk miatt (főként kétoldali hangszalag-immobilitás esetén) az esetleges intubációra készen kell állni, conicotomiás szettnek elérhetőnek kell lennie. Véralvadási zavar, a célterület sebe, ödémája, ingerléses vizsgálatkor pedig a pacemaker relatív kontraindikációt jelent. A vérrel átvihető betegségek (HIV, hepatitis) a megfelelő sterilitással megelőzhetők. LEMG-t az eddigiekben kizárólag felnőtteken végeztünk, de általános érzéstelenítésben speciális relaxáció nélküli anesztézia alkalmazásával lehetőség van gyermekeken történő vizsgálatra is [14].

### Technikai követelmények

**Elektróda:** Electromyographia során az izomrostok innervációjakor létrejövő potenciálok szummálódott végeredményét regisztráljuk extracellularisan elhelyezkedő elektróda segítségével. Ezt a szummációs potenciált mozgatóegység-potenciálnak nevezzük. Regisztráláshoz felszíni vagy transcutan elektródák használhatók. A diagnosztikus célból leggyakrabban végzett transcutan LEMG-hoz koncentrikus tűelektróda használata javasolt: 50 mm hosszúságú tű lehetővé teszi a gége hátsó felszínén elhelyezkedő musculus cricoarytenoideus posterior (m.CAP) elérését is a gyűrűporcon keresztül. Ehhez azonban kellően merev, legalább 0,45 mm átmérőjű elektróda szükséges. A mérések megismételhetősége és összehasonlíthatósága érdekében érdemes mindig azonos típusú elektródát használni (TECA Elite, Disposable Concentric Needle Electrodes, 37 mm × 26 G; 50 mm × 26 G; Natus Neurology Inc., Middleton, WI, USA).

**Mikrofon:** A beteg nyakára erősített mikrofonon történő hangfelvétel a myographiás eszköz egyik csatornáján rögzíthető, ami jelentősen megkönnyíti a gégeizmok fonációval kapcsolatos myoelectronicus aktivitásának és a különböző gégeizmok agonista és antagonisták működésének összehasonlítását. Emellett a hangfelvétel lehetőséget biztosít a vizsgáló valós idejű verbális megjegyzéseinek szimultán rögzítésére is.

**Termisztor, mellkasi mozgásokat mérő óv:** A be- és kilélegzett levegő hőmérséklete a beteg orra vagy tracheoto-



1. ábra | A laryngealis electromyographia kivitelezése a musculus cricoarytenoideus posterior (a) és a musculus thyroarytenoideus (b) vizsgálatokor  
e = elektróda; m = mikrofon, me = mellkasi öv; t = termisztor

miás nyílása elé helyezett termisztorral mérhető. Ezzel párhuzamosan egy piezoelektromos elven működő mellkasi öv is monitorozza a légzési mozgásokat. A két szenzor lehetővé teszi a vizsgált gégeizmok aktivitásának és a légzési fázisok időbeli összefüggésének pontos rögzítését.

**Indirekt laryngoscopia:** A gégemozgások transnasalis fiberoendoscopos követése további adatokat biztosít az elvezetett izomválaszok és az általuk biztosított valós hangszalagmozgások közötti kapcsolat értékeléséhez.

Vizsgálatainkhoz egy 12 csatornás, a gégeizmok elektromos stimulálására is alkalmas NIHON KOHDEN: Neuropack X1 (Nihon Kohden Corp., Tokyo, Japan) electromyographot használunk. Az adatokat egy speciálisan erre a célra írt, MATLAB-ban (The MathWorks Inc., Natick, MA, USA) futtatható LEMG analízáló kód és az Audacity 2.1.3 software (<http://audacityteam.org/>) segítségével dolgozzuk fel és értékeljük [15].

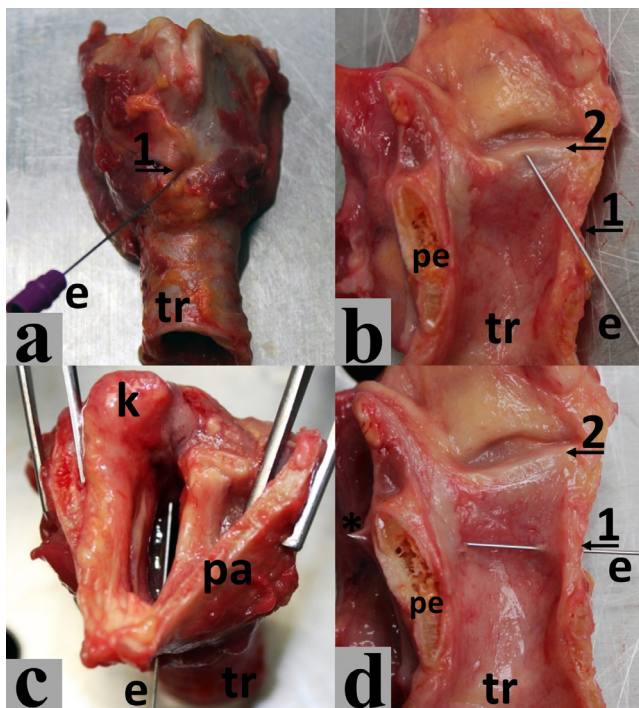
### A vizsgálat menete

A laryngealis electromyographia olyan invazív diagnosztikai eljárás, amely a beteg aktív együttműködését követeli meg. A vizsgálat jellegéből adódóan nem mellőzhető a megfelelő tájékoztatás és a beteg írásos beleegyezése. A myographiát a fej-nyaki régió alapos vizsgálata kell, hogy megelőzze, beleértve ebbe az indirekt laryngoscopyt és a videostroboscopyt is. Ilyen módon feltárhatók az esetleges anatómiai deformitások, korábbi műtétek okozta elváltozások, infekciók – összességében minden olyan állapot, amely megnehezítheti az elektródák bevezetését. A LEMG előtt érdemes rögzíteni a beteg hangját és légzésfunkciós paramétereit is. A vizsgálatot innervációs zavar gyanúja esetén a hangszalag-immobilitás kialakulása után leghamarabb 2 héttel javasolt elvégezni [4].

A vizsgálat alatt a beteg kényelmes ülő pozíciót vesz fel (1/a és 1/b ábra). Amennyiben párhuzamosan fiberoscopyt nem végzünk, a gége nyálkahártyájának és a nyak bőrének érzéstelenítése nem feltétlenül indokolt. A szükséges szenzorok, a földelés felhelyezése és a bőr

fertőtlenítése után kezdjük meg a méréseket. Javasolt a vizsgálatot a musculus thyroarytenoideus (m.TA) méréssel kezdeni. Az elektróda megfelelő pozicionálásához alapvető fontosságú a ligamentum cricothyroideum (ligamentum conicum) kitapintása. A tűt a nyak középvonalában közvetlenül a pajzsporc alsó éle alatt vezetjük be. A középvonaltól kb. 30°-ra laterálisan a tűt cranialis irányba billentve a ligamentum conicumon történő áthaladás után (a nyaki lágyrészekről és a belépési szögtől függően) kb. 15 mm-re várható a musculus thyroarytenoideus elérése (1/b, 2/a és 2/b ábra). Lényeges, hogy az elektróda submucosusan érje el a hangszalag izomzatát. Hirtelen jelentkező köhögési inger és a fonációkor regisztrált myographiás sinushullámok jelzik, hogy a tű elektróda vége a légútban van. A tű pozíciójának ellenőrzése a következőképpen zajlik: a hangszalag intakt beidegzése esetén, amennyiben az elektróda a m.TA-ban van, fonációkor (a beteg „í” hangot ad) az elektromos aktivitás fokozódik. Nyeléskor szintén rövid időre fokozódik az aktivitás. Mély belégzéskor a nyugalmi aktivitás csökkenése látható.

A musculus cricoarytenoideus posterior (m.CAP) vizsgálata a gyűrűporc pecsétjének penetrálásával valósítható meg. A tűelektróda beszúrásakor itt is a legfontosabb anatómiai támpont a ligamentum conicum. Az elektróda a bőrön és a ligamentum conicumon történő áthaladása után a légútba jut. Ekkor az elektródavég szabad vibrálása miatt sinushullámokat regisztrálunk, illetve a nyálkahártya irritációja miatt köhögést tapasztalunk. A középvonaltól 5–10 mm-re laterálisan a tű lassú forgatásával és posterior irányba történő tolásával átfúrjuk a gyűrűporc lamináját, és elérjük a musculus cricoarytenoideus posteriort (1/a, 2/c és 2/d ábra). Amennyiben az elektródát túl mélyen vezetjük be, az a cricopharyngealis izomzatba fog jutni. Ekkor folyamatosan erős aktivitást észlelünk, amely nyeléskor hirtelen csökken. A tű pozíciójának ellenőrzése a következőképpen zajlik: a hangszalag intakt beidegzése esetén, amennyiben a tű a m.CAP-ban van, szippantáskor az elektromos aktivitás fokozódik, nyeléskor és fonációkor az aktivitás csökken.



2. ábra

A tüelektróda helyzete a bal oldali musculus thyroarytenoideus (a, b) és a musculus cricoarytenoideus posterior (c, d) vizsgálatakor. a: A tüelektróda a ligamentum conicumon keresztül hatol a gégebe (cadaver gége, előlnézet). b: A tüelektróda hegye a bal oldali hangszalag izomzatában látható. A tüelektróda a szemléltetés érdekében a vizsgálati protokollal ellentétben nem a nyálkahártya alatt helyezkedik el (cadaver gége, bal oldali gégefél). c: A tüelektróda a ligamentum conicumon és a gége lumenén áthaladva éri el a gyűrűporc pecséjtjét (cadaver gége, felülnézet). d: A tüelektróda a gyűrűporc pecséjtjének átfúrása után éri el a musculus cricoarytenoideus posteriort. A szemléltetés érdekében a tüelektróda hegye (\*) az optimálisnál nagyobb mértékben penetrálja a gyűrűporc pecséjtjét (cadaver gége, bal oldali gégefél)

1 = ligamentum conicum; 2 = bal oldali hangszalag; e = tüelektróda; k = bal oldali kannaporc; m = mikrofon; pa = pajzsporc; pe = a gyűrűporc pecséjtje; t = termisztor; tr = trachea

A gégeizmok agonista és antagonistáinak aktiválódásának vizsgálata érdekében az adatokat fonáció (a beteg háromszor hosszan 'í' hangot ad), erőltetett belégzés (orron/tracheotomiás nyíláson keresztül történő gyors szippantás), nyugodt be- és kilégzés (30 s-ig történő nyugodt be- és kilégzés fonáció nélkül) alatt is vizsgáljuk. A differenciáldiagnosztikát a m.CAP elektromos stimulálásával lehet kiegészíteni. Ezt a beavatkozást jelenleg csak kutatási célból, általános érzéstelenítésben végezzük.

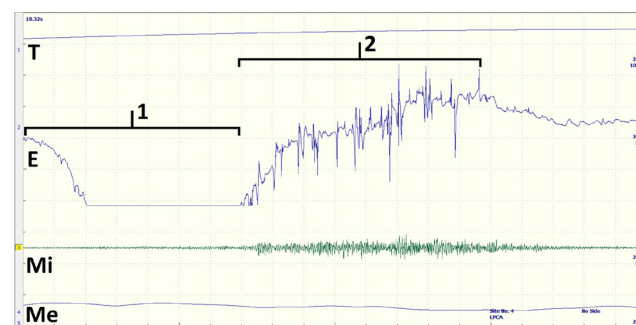
### A laryngealis electromyographia értékelése

A gégeizmok neurofiziológiai különlegességei és a technikai nehézségek miatt még jól képzett szakembernek is problémát okozhat a LEMG eredményeinek interpretálása. Éppen ezért szükséges, hogy a vizsgálat elvégzése és értékelése előre megtervezetten, standardizálva történjen. Electromyographia során a vázizmok elektromos aktivitását nyugalomban és különböző erősségű akaratla-

gos aktivitás esetén kell elemezni. Laryngealis electromyographia során ez igen nehéz, mivel az egyes gégeizmok akaratlagos aktivitásának mértékét nehéz szabályozni, illetve a gége izmai komplex mozgási mintázatokat követnek, és ezek a mozgások mindig több izomcsoportot involváltnak [6]. Hangszalag-immobilitás esetén a különböző vizsgálómódszerek önmagukban nem bizonyító erejűek, minden beteg esetén indokolt a komplex kivizsgálás.

EMG során a mozgatóegység-potenciálok morfológiáját (alak, amplitúdó, időtartam) elemezzük. A vázizomtól eltérően a gégeben egy idegrost csak kisebb izomcsoportokat innervál. Ebből adódóan a mozgatóegység-potenciálok rövidebbek és kisebb amplitúdójúak a vázizmokhoz képest. Az amplitúdó az ideg által beidegzett izomrostok számát és erősségét mutatja meg, az elektromos jel hossza pedig az ingerület sebességétől függ, amelyet az idegrost „szigetelése” befolyásol. Az izomkontrakció erejét a működő mozgatóegységek száma és ezek külső frekvenciája határozza meg. Az izomerő fokozásakor egyre több mozgatóegység egyre magasabb külső frekvenciával aktiválódik. Ezt a folyamatot recruitmentnek nevezzük. Ennek megfelelően az EMG során regisztrált jelsűrűség a növekvő izomerővel párhuzamosan aktiválódó motoros egységek számával arányos. Az ideg- és izomsérülések a normális mozgatóegység-potenciálok számának és a recruitmentnek a csökkenéséhez vezethetnek az izmok akaratlagos aktivitásakor [6].

A tüelektróda izomba történő beszúrásakor insertió aktivitás jelentkezhet. Jellemzően ez egy sorozat erős elektromos kisülést jelent, melyek hossza nem több néhány száz milliszekundumnál (3. ábra). A jelenség annak köszönhető, hogy az elektróda maga is raktároz valamennyi elektromos töltést, így az izom membránjára helyezve relatív töltéskülönbséget hoz létre. Ha az izmot körülvevő elektromos töltés nem stabil (korai idegsérülés vagy izomsérülés esetén), az insertió aktivitás ideje meg-



3. ábra

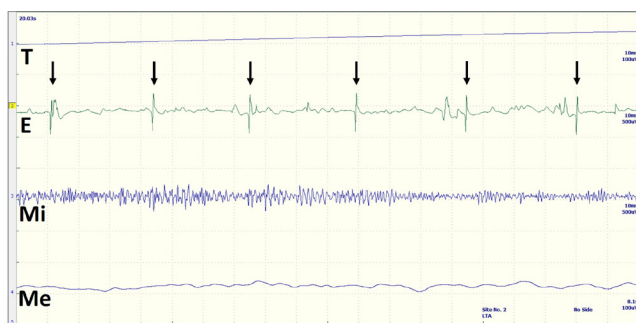
Insertió aktivitás nyugodt belégzés közben a bal oldali musculus cricoarytenoideus posteriorban pajzsmirigyműtét következtében kialakult kétoldali hangszalagbénulás után 9 hónappal. A gyűrűporc penetrálásakor mért elektromos jelek (1) kívül esnek az előre beállított mérési tartományon. Az izom elérésekor normális hosszúságú insertió aktivitás detektálható (2). Az endoscopus kép a bal oldali gégefél ab- és adductió mozgásainak csaknem teljes regenerálódását mutatta

E = EMG; Me = mellkasi öv; Mi = mikrofon; T = termométer

nyúlik. Ideg- és izomsérülések esetén az idő múlásával a normálizomszövetet zsír vagy hegszövet helyettesíti, ami az insertiós aktivitás csökkenéséhez vezet [6].

A vázizmokkal szemben, ahol nyugalomban szinte teljes elektromos csendet tudunk regisztrálni, egészséges, éber betegnél a gége teljes relaxálása csaknem lehetetlen. A nyugalmi állapotot leginkább nyugodt belégzéskor vizsgálhatjuk LEMG során. A fiziológiás háttéraktivitás így is nehezzé teszi az insertiós aktivitás megítélését. Szintén nehezebb a patológiás spontán aktivitás (SPA) detektálása. Másrészt azonban az idegsérülések csökkentik a gégeizmok háttéraktivitását. Ez a jelenség néha megkönnyítheti a vizsgálatot.

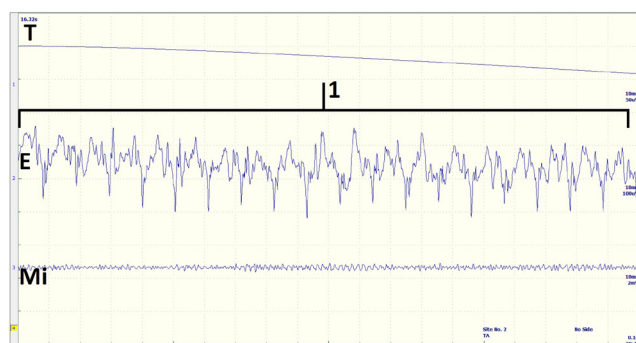
A spontán patológiás aktivitás (SPA) jeleit nyugalomban lévő izomban, mozdulatlan tüelektróda mellett kell keresnünk. Fiziológiás állapotok mellett spontán patológiás aktivitással nem találkozunk. A SPA magában foglalja a fibrillációs potenciálokat (4. ábra), a megnövekedett



4. ábra

Fibrillációs potenciálok a bal oldali musculus thyroarytenoideusban nyugodt belégzés közben pajzsmirigyműtét követően kialakult kétoldali hangszalagbénulás után 9 hónappal. Az endoscopos kép a bal oldali gégefél ab- és adductiós mozgásainak csaknem teljes regenerálódását mutatta

nyíl = fibrillációs potenciál; E = EMG; Me = mellkasi öv; Mi = mikrofon; T = termométer



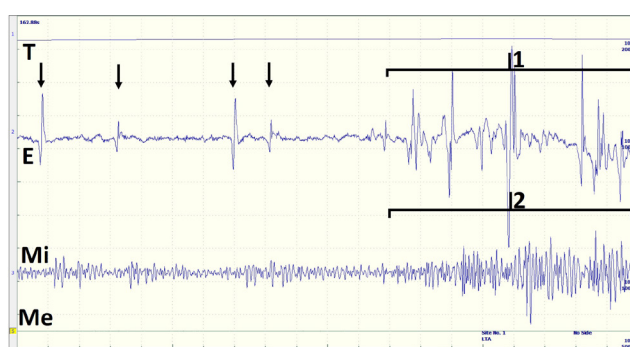
5. ábra

Komplex ismétlődő kisülések nyugodt belégzés közben a bal oldali musculus thyroarytenoideusban pajzsmirigyműtét követően kialakult bal oldali hangszalagbénulás után 30 hónappal. A komplex ismétlődő kisüléseket krónikus denerváció esetén regisztrálhattuk. Több izomrost egymás utáni, mindig azonos sorrendben történő kisüléséről van szó, ahol egy fibrilláló izomrost pacemakerként szerepel. Az endoscopos kép a bal oldali gégefél teljes immobilitását mutatta

1 = komplex ismétlődő kisülések; E = EMG; Mi = mikrofon; T = termométer

insertiós aktivitást, a myotonicus kisüléseket, a komplex ismétlődő kisüléseket (5. ábra), a fasciculációkat és a pozitív éles hullámokat. A leggyakrabban fibrillációs potenciálokat regisztrálhatunk. Ezek alacsony amplitúdójú, rövid ideg tartó jelek, amelyek az axonok degenerációjához köthetők, és jellemzően az idegsérülést követő 10–14. napon jelennek meg. A denerváció ilyen foka csak súlyos idegsérüléskor látható, ami a regeneráció szempontjából rossz prognózist jelent. Hangsúlyozandó, hogy denerváció alatt nincs neuralis input az izomban, így abnormális hullámformák sincsenek. Ezek csak a regeneráció alatt jelennek meg [6].

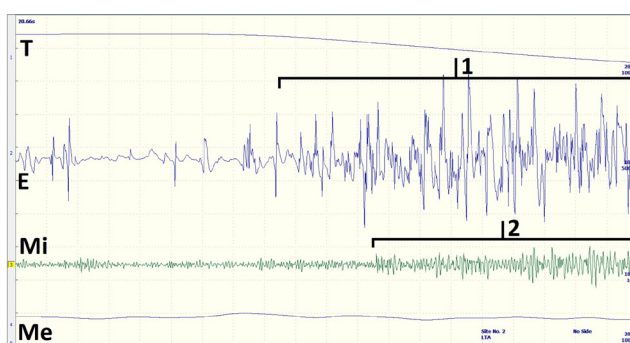
Az elektrofiziológiai mérések eredményeit megfelelően értelmezhetjük a perifériás idegsérülések Seddon-féle klasszifikációjának [16]. Amennyiben single-fiber aktivitást (6. ábra) vagy megritkult recruitments mintázatot (7. ábra) észlelünk akaratlagos aktivitás alatt, és emellett nem regisztrálunk spontán patológiás aktivitást, neurapraxiáról



6. ábra

Nyugalmi fibrillációs potenciálok és single-fiber aktivitás fonáció során a bal oldali musculus thyroarytenoideusban pajzsmirigyműtét követően kialakult kétoldali hangszalagbénulás után 13 hónappal. Amennyiben LEMG során egy túpozícióban 5 vagy annál kevesebb mozgatóegység-potenciál figyelhető meg, single-fiber aktivitásról beszélünk. Az endoscopos kép a bal oldali gégefél minimális ab- és adductiós mozgásait mutatta

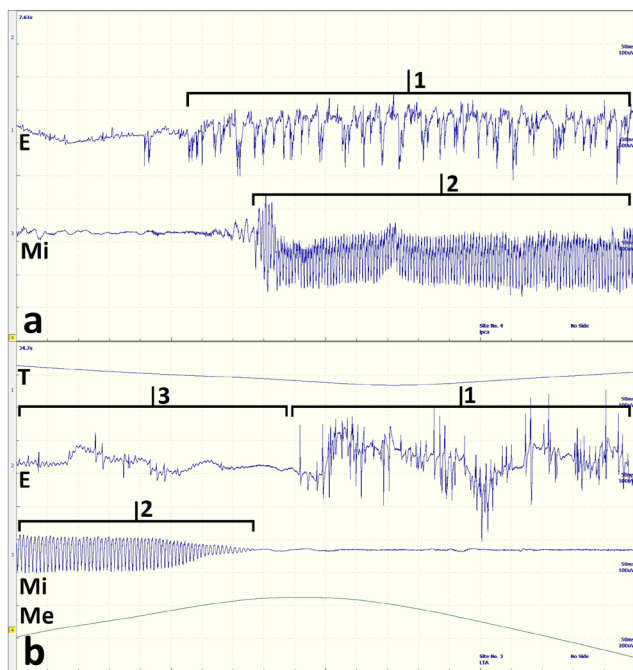
Erősen csökkent akaratlagos aktivitás/single-fiber pattern (1) fonáció alatt (2); nyíl = fibrillációs potenciál, E = EMG; Me = mellkasi öv; Mi = mikrofon; T = termométer



7. ábra

Közepes mértékben csökkent akaratlagos aktivitás fonáció során a bal oldali musculus thyroarytenoideusban pajzsmirigyműtét követően kialakult kétoldali hangszalagbénulás után 9 hónappal. Az endoscopos kép a bal oldali gégefél csaknem normális ab- és adductiós mozgásait mutatta

Közepesen csökkent akaratlagos aktivitás (1) fonáció alatt (2); E = EMG; Me = mellkasi öv; Mi = mikrofon; T = termométer



8. ábra A bal oldali musculus cricoarytenoideus posterior és musculus thyroarytenoideus vizsgálata fonációkor és kilégzéskor pajzsmirigyműtét következtében kialakult bal oldali hangszalagbénulás után 25 hónappal. Az endoscopos kép a bal oldali gégefél teljes immobilitását mutatta. a: Erős synkineticus aktivitás (1) a bal oldali musculus cricoarytenoideus posteriorban fonáció (2) során. b: Synkineticus aktivitás (1) a bal oldali musculus thyroarytenoideusban belégzés során. Fonáció alatt (2) akaratlagos aktivitás nem detektálható (3)

E = EMG; Me = mellkasi öv; Mi = mikrofon; T = termométer

beszélünk, és 8–12 hét alatt a beidegzés regenerációjára számíthatunk. A regeneráció folyamán a polifázisos potenciálok száma és a mozgatóegység-potenciálok amplitúdója nő, a fibrillációs potenciálok száma csökken. Axonotmesist valószínűsít, ha idegi degenerációra utaló spontán patológiás aktivitást észlelünk. Ebben az esetben jóval kisebb az esély a beidegzés regenerációjára. Ha mégis reinnerváció következik be, az jellemzően synkinésissel (a gégeizmok együttes ab- és adductiók aktivitásával) jár [17–21] (8. ábra). Neurotmesis esetén az ideg teljes keresztmetszetében károsodást szenved. Ilyen esetben reinnerváció ritkán, csak az idegvégék direkt kontaktusa esetén jöhet létre.

### Megbeszélés

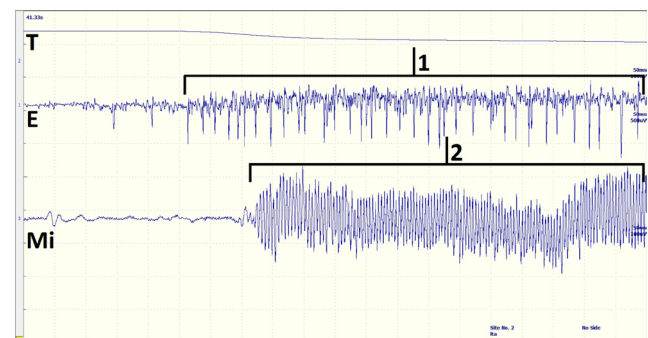
A laryngealis electromyographiát (LEMG) 1944-ben Weddel és mtsai vezették be [22]. A következő évtizedekben (Faaborg-Andersen, 1956; Buchthal, 1959; Knutson, 1969; Gay, 1972; Haglund, 1973) a módszert ugyan jelentős mértékben továbbfejlesztették [23–27], de csak az 1980-as, '90-es években vált széles körben elterjedt diagnosztikai eszközzé. Magyarországon is voltak próbálkozások a LEMG bevezetésére, azonban a nem megfelelő technikai feltételek, a vizsgálati protokoll

és a konszenzus hiánya megakadályozta a módszer széles körben történő elterjedését [28].

Amennyiben a hangszalag(ok) ab- vagy adductiók mozgásai csökkentek vagy teljesen hiányoznak, a nemzetközi irodalomban szívesebben használják a „hangszalag-immobilitás” terminust, mint a korábban használt „hangszalagbénulás” kifejezést. Habár a hangszalag-immobilitás háttérében a leggyakrabban valóban hangszalagbénulás áll, hasonló állapotot tud több, a beidegzési problémáktól független kórkép is előidézni. Az utóbbi csoportot összességében mechanikus fixációs problémáknak nevezzük. Ez utóbbi esetén, ahol a gége beidegzése intakt, általában hegesedés vagy a cricoarytenoidealis ízület ankylosisa magyarázza a csökkent mozgást. Normális hullámformák és interferenciamintázat hangszalag-immobilitás esetén mechanikus fixációt igazol (9. ábra) [8]. Ezzel szemben a valódi bénulásos körképknél jellegzetes eltéréseket regisztrálunk a LEMG során. A vizsgálatkor észlelt spontán patológiás aktivitás, a polifázisos mozgatóegység-potenciálok, a neuropathiás interferenciamintázatok idegsérülésre jellemzőek, és paresist, illetve paralyisist valószínűsítenek.

A LEMG eredményéből következtethetünk a prognózisra is, mivel a patológiás spontán aktivitás hiánya és a mozgatóegység-potenciál normális/közel normális morfológiája általában jó prognózisra, valószínűsíthető reinnervációs folyamatra utal. Hasonlóan biztató jelként értékelhető a hangerő erősödésekor észlelt „recruitment spike”-ok szinkron sűrűsödése. Gyenge prognózist jelent ezzel szemben a spontán patológiás aktivitás jelenléte, tehát akaratlagos gégemozgástól függetlenül is észlelhető, általában alacsony amplitúdójú akciós potenciálok detektálása és a csökkent vagy teljesen hiányzó recruitment [4].

A gége reinnervációja komplex és bizonytalan kimenetelű folyamat. Az alapvető probléma az, hogy a sérült idegszakaszon a regeneráció során az adduktor és abduktor rostok keverednek, és a kevert beidegzés miatt jelentősen csökken az akaratlagos mozgások hatékonysága.



9. ábra Normális recruitment a bal oldali musculus thyroarytenoideusban hosszan tartó intubációt követően kialakult kétoldali hangszalag-immobilitás esetén. A hangszalag-immobilitás háttérében a hátsó commissura hegesedése igazolódott

1 = normális recruitment; 2 = fonáció; E = EMG; Mi = mikrofon; T = termométer

Ez a kontraproduktív reinnerváció tehető felelőssé az enyhe fokú maradványtünetek (pl. kisméretű rekedtség, nem teljesen jól nyíló gégefél miatti, csak terheléskor jelentkező dyspnoe) mellett a gyakran súlyos, a teljes gégebénulás képét utánzó súlyos funkciózavarokért is. Az ilyen aberráns reinnervációt más néven synkineticus regenerációnak nevezzük. Mivel ezekben az esetekben többé-kevésbé mind a záró-, mind a nyitóizmokban, mind belégzés és fonáció alatt akaratos aktivitás mutatható ki, a LEMG önmagában képtelen elkülöníteni a funkcionális és a kontraproduktív reinnervációt [4]. Ez a magyarázata annak, hogy a hangszalagbénulás endoszkop képekkel látható végkifejlete nem mindig felel meg a LEMG során feltételezett prognózisnak. A metaanalízisek szerint tehát a LEMG nagy biztonsággal képes meghatározni a reinnerváció kedvezőtlen kimenetelét, azonban a potenciálisan kedvező LEMG-jelek ellenére a klinikailag észlelt reinnerváció nem egyértelmű a lehetséges synkineticus folyamatok kialakulása miatt [4, 8, 29–32].

A fentiek alapján a LEMG előnyei kézenfekvők a kétoldali hangszalagbénulás optimális terápiájának meghatározásában. Amennyiben súlyos dyspnoét okozó hangszalag-immobilitás esetén a fiziológiás LEMG-lelet alátámasztja a mechanikus fixáltság fennállását, a lehetőleg funkciókímélő hangréstágító műtét elvégzése mihamarabb indokolt [33–36]. Amennyiben a vizsgálat idegi eredetű mozgászavart igazol, a klasszikus elveknek megfelelően eltérő stratégiát kell választani. Tovább árnyalja a kérdést az a tény, hogy a modern műtéti eljárások (pl. az intraoperatív idegmonitorozás) bevezetése érdemben nem csökkentette a nervus laryngeus inferior területén végzett műtétek (leggyakrabban pajzsmirigyműtét) következtében kialakuló nervus recurrens sérülések gyakoriságát. Arányaiban azonban megnőtt a reverzibilisnek tartható bénulások száma [37–39]. Emiatt sok szerző még napjainkban is minimum 6 hónapos várakozási időt javasol a definitív hangréstágító műtét előtt (akár az életminőséget jelentősen rontó ideiglenes tracheotómiával) a spontán reinnerváció lehetősége miatt [40]. A LEMG segítségével azonban már a bénulás korai szakaszában, néhány héten belül lehetőségünk nyílik azon betegek elkülönítésére, akiknél az idegsérülés súlyossága miatt nem érdemes várni a hangréstágító műtét elvégzésével. Ezekben az esetekben a munkacsoport tapasztalatától függően külső (pl. Réthi- [I–II.], King–Schobel-műtét) vagy belső feltárásból végezhető beavatkozások széles tárháza (pl. laser arytenoidectomia, posterior chordotomia) áll rendelkezésre. A jó prognózisú vagy bizonytalan esetekben a bénulás ezen szakaszában a tracheotomia helyett jó alternatív megoldás lehet olyan műtéti technikákat előnyben részesíteni, amelyek kevésbé károsítják a géget, tehát potenciálisan reverzibilisek. Ilyen megoldás lehet a kannaporc fonállal történő endoszkop rögzítése, a klinikánkon kidolgozott endoszkop arytenoid abductio lateropexia [41–45]. A kétoldali bénulás esetén a LEMG döntő szerepet játszhat a hangréstágító műtét oldalának

meghatározásában is, hiszen ezeket a beavatkozásokat ott érdemes elvégezni, ahol a regeneráció kevésbé valószínű.

Napjainkban a gégebénulások sebészi kezelésében jelentős paradigmaváltás tapasztalható. A fenti, többségében statikus megoldásokkal szemben egyre inkább előtérbe kerülnek a dinamikus hangréstágító módszerek modern változatai. Ilyen például a reinnervációs procedúrák klinikai gyakorlatba történő rutinszerű bevezetése, melyek közül az egyik legelterjedtebb a gégeizmoknak a nervus phrenicusszal vagy a nervus hypoglossusszal történő szelektív reinnervációja. Ezek az eljárások azonban csak akkor végezhetőek el sikeresen, ha a bénulás hátterében nem paralysis, hanem az ideg regeneráció során a nyitó és záró beidegzés keveredéseként létrejött synkineticus aktivitás alakult ki, mivel ezekben az esetekben a folyamatos ingerlés hatására az izomatófia elhanyagolható, és a sérüléstől általában distalisán elhelyezkedő végágak anasztomóza képes a hatékony izommozgás kivitelezésére [42, 46]. A rendkívül bonyolult reinnervációs műtétek kiváltását jelentő, várhatóan hamarosan az ilyen típusú bénulások standard megoldásává váló „laryngeals pacing” alkalmazása során az izmok funkciószinkron mozgását egy implantátumon keresztül az izomba helyezett elektródákkal érjük el. A mozgás azonban ebben az esetben is csak akkor valósítható meg, ha az elektródát izmokba belépő synkineticus regenerációt mutató idegek közelébe tudjuk behelyezni, mivel izmok direkt ingerlése nem energiahatékony [47, 48]. Ezekben az esetekben is nyilvánvaló a LEMG szerepe a megfelelő betegcsoport kiválasztásában.

## Következtetés

Összefoglalásként elmondható, hogy a LEMG a mai napig technikailag bonyolult, nagy szakmai tapasztalatot igénylő eljárás [7]. Ám az új terápiás módszerek, a gégebénulás és a regeneráció patofiziológiájának jobb megismerése, illetve az ebből fakadó modern műtéti koncepciók megjelenése és ezek közül az optimális beavatkozás kiválasztása mindenképpen szükségessé teszi a LEMG rutinszerű alkalmazását a gégeszeti centrumokban.

*Anyagi támogatás:* A közlemény megírása, illetve a kapcsolódó kutatómunka anyagi támogatásban nem részesült.

*Szerzői munkamegosztás:* B. Á.: A kézirat megszövegezése, irodalmi áttekintés, az electromyographiás mérések elvégzése. Sz. B.: Lektorálás, az electromyographiás mérések elvégzése. K. J. G., G. F. V., A. M., C. P.: Szakmai tanácsadás, az electromyographiás mérések koordinálása. R. L.: Lektorálás, szakmai tanácsadás, az electromyographiás mérések koordinálása. A cikk végleges változatát valamennyi szerző elolvasta és jóváhagyta.

*Érdekeltségek:* A szerzőknek nincsenek érdekeltségeik.

## Irodalom

- [1] Hirschberg J, Hacki T, Mészáros K. Phoniatrics and related professions. [Foniátria és társtudományok.] ELTE Eötvös Kiadó, Budapest, 2013. [Hungarian]
- [2] Sataloff RT, Mandel S, Mann EA, et al. Practice parameter: laryngeal electromyography (an evidence-based review). *J Voice* 2004; 18: 261–274.
- [3] Blitzer A, Crumley RL, Dailey SH, et al. Recommendations of the Neurolaryngology Study Group on laryngeal electromyography. *Otolaryngol Head Neck Surg.* 2009; 140: 782–793.
- [4] Rickert SM, Childs LF, Carey BT, et al. Laryngeal electromyography for prognosis of vocal fold palsy: a meta-analysis. *Laryngoscope* 2012; 122: 158–161.
- [5] Kotby MN, Fadly E, Madkour O, et al. Electromyography and neurography in neurolaryngology. *J Voice* 1992; 6: 159–187.
- [6] Volk GF, Hagen R, Pototschnig C, et al. Laryngeal electromyography: a proposal for guidelines of the European Laryngological Society. *Eur Arch Otorhinolaryngol.* 2012; 269: 2227–2245.
- [7] Volk GF, Pototschnig C, Mueller A, et al. Teaching laryngeal electromyography. *Eur Arch Otorhinolaryngol.* 2015; 272: 1713–1718.
- [8] Meyer TK, Hillel AD. Is laryngeal electromyography useful in the diagnosis and management of vocal fold paresis/paralysis? *Laryngoscope* 2011; 121: 234–235.
- [9] Yang Q, Xu W, Li Y, et al. Value of laryngeal electromyography in spasmodic dysphonia diagnosis and therapy. *Ann Otol Rhinol Laryngol.* 2015; 124: 579–583.
- [10] Sulica L, Blitzer A: Botulinum toxin treatment of spasmodic dysphonia. *Op Tech Otolaryngol Head Neck Surg.* 2004; 15: 76–80.
- [11] Kaszás Zs, Lichtenberger Gy, Mészáros K. Treatment of adductor spasmodic dysphonia by EMG-controlled Botulinum “A” injection. [Az adductor típusú spasmodicus dysphonia kezelése EMG-kontroll mellett Botulinum „A” injekcióval.] *Fül-Orr-Gégegyógy.* 2001; 47: 24–27. [Hungarian]
- [12] Wang CC, Chang MH, Jiang RS, et al. Laryngeal electromyography-guided hyaluronic acid vocal fold injection for unilateral vocal fold paralysis: a prospective long-term follow-up outcome report. *JAMA Otolaryngol Head Neck Surg.* 2015; 141: 264–271.
- [13] Komár J, Kiss G. Clinical electromyography. [Klinikai elektromiográfia.] Golden Book Kiadó, Budapest, 2000. [Hungarian]
- [14] Maturó SC, Hartnick CJ. Pediatric laryngeal electromyography. *Adv Otorhinolaryngol.* 2012; 73: 86–89.
- [15] Sedghamiz H, Santonocito D. Unsupervised detection and classification of motor unit action potentials in intramuscular electromyography signals. The 5th IEEE International Conference on E-Health and Bioengineering – EHB 2015. At Iasi, Romania.
- [16] Seddon HJ. Three types of nerve injury. *Brain* 1943; 66: 237–288.
- [17] Sittel C, Stennert E. Prognostic value of electromyography in acute peripheral facial nerve palsy. *Otol Neurotol.* 2001; 22: 100–104.
- [18] Sittel C, Stennert E, Thumfart WF, et al. Prognostic value of laryngeal electromyography in vocal fold paralysis. *Arch Otolaryngol Head Neck Surg.* 2001; 127: 155–160.
- [19] Blitzer A, Jahn AF, Keidar A. Semon’s law revisited: an electromyographic analysis of laryngeal synkinesis. *Ann Otol Rhinol Laryngol.* 1996; 105: 764–769.
- [20] Kirchner JA. Semon’s law a century later. *J Laryngol Otol.* 1982; 96: 645–657.
- [21] Clarence TS, Masatoshi H, Takestugu I, et al. Vocal cord positioning by selective denervation. Old territory revisited. *Ann Otol Rhinol Laryngol.* 1980; 89: 541–546.
- [22] Weddell G, Feinstein B, Pattle RE. The electrical activity of voluntary muscle in man under normal and pathological conditions. MacMillan and Co., London, 1944.
- [23] Faaborg-Andersen K, Buchthal F. Action potentials from internal laryngeal muscles during phonation. *Nature* 1956; 177: 340–341.
- [24] Buchthal F. Electromyography of intrinsic laryngeal muscles. *Q J Exp Physiol Cogn Med Sci.* 1959; 44: 137–148.
- [25] Knutsson E, Martensson A, Marntensson B. The normal electromyogram in human vocal muscles. *Acta Otolaryngol.* 1969; 68: 526–536.
- [26] Gay T, Hirose H, Strome M, et al. Electromyography of the intrinsic laryngeal muscles during phonation. *Ann Otol Rhino Laryngol.* 1972; 81: 401–409.
- [27] Haglund S. The normal electromyogram in human cricothyroid muscle. *Acta Otolaryngol.* 1973; 75: 448–453.
- [28] Lichtenberger Gy, Kaszás Zs, Reményi Á. Importance of the EMG, Mitomycin-C and endo-extralaryngeal suture technique by the management of posterior commissura scars. [EMG, Mitomycin-C és endo-extralaryngealis varratéchnika jelentősége a commissura posterior stenosis kezelésében.] *Fül-Orr-Gégegyógy.* 2005; 51: 56–59. [Hungarian]
- [29] Pardo-Maza A, García-Lopez I, Santiago-Pérez S, et al. Laryngeal electromyography for prognosis of vocal fold paralysis. *J Voice* 2017; 31: 90–93.
- [30] Wang CC, Chang MH, De Virgilio A, et al. Laryngeal electromyography and prognosis of unilateral vocal fold paralysis – a long-term prospective study. *Laryngoscope* 2015; 125: 898–903.
- [31] Focquet A, Péréon Y, Ségura S, et al. Diagnostic and prognostic contribution of laryngeal electromyography in unilateral vocal-fold immobility in adults. *Eur Ann Otorhinolaryngol Head Neck Dis.* 2016; 134: 13–18.
- [32] Gavazzoni FB, Scola RH, Lorenzoni PJ, et al. The clinical value of laryngeal electromyography in laryngeal immobility. *J Clin Neurosci.* 2011; 18: 524–527.
- [33] Hoasjoe DK, Franklin SW, Aarstad RF, et al. Posterior glottic stenosis mechanism and surgical management. *Laryngoscope* 1997; 107: 675–679.
- [34] Gardner GM. Posterior glottic stenosis and bilateral vocal fold immobility: diagnosis and treatment. *Otolaryngol Clin North Am.* 2000; 33: 855–878.
- [35] Wolf M, Primov-Fever A, Talmi YP, et al. Posterior glottic stenosis in adults. *Isr Med Assoc J.* 2007; 9: 597–599.
- [36] Stephenson KA, Wyatt ME. Glottic stenosis. *Semin Pediatr Surg.* 2016; 25: 132–137.
- [37] Pisanu A, Porceddu G, Podda M, et al. Systematic review with meta-analysis of studies comparing intraoperative neuromonitoring of recurrent laryngeal nerves versus visualization alone during thyroidectomy. *J Surg Res.* 2014; 188: 152–161.
- [38] Lombardi CP, Carnassale G, Damiani G, et al. “The final countdown”: Is intraoperative, intermittent neuromonitoring really useful in preventing permanent nerve palsy? Evidence from a meta-analysis. *Surgery* 2016; 160: 1693–1706.
- [39] Rulli F, Ambrogi V, Dionigi G, et al. Meta-analysis of recurrent laryngeal nerve injury in thyroid surgery with or without intraoperative nerve monitoring. *Acta Otorhinolaryngol Ital.* 2014; 34: 223–229.
- [40] Sapundzhiev N, Lichtenberger G, Eckel HE, et al. Surgery of adult bilateral vocal fold paralysis in adduction: history and trends. *Eur Arch Otorhinolaryngol.* 2008; 265: 1501–1514.
- [41] Szakács L, Sztanó B, Matievics V, et al. A comparison between transoral glottis-widening techniques for bilateral vocal fold immobility. *Laryngoscope* 2015; 125: 2522–2529.
- [42] Sandhu GS, Nouraei SAR, Rovó L, et al. Bilateral impaired vocal cord mobility. In: Sandhu GS, Nouraei SAR. (eds.) *Laryngeal and tracheobronchial stenosis.* Plural Publishing, San Diego, CA, 2015; pp. 195–227.
- [43] Rovó L, Jóri J, Brzózka M, et al. Airway complication after thyroid surgery: minimally invasive management of bilateral recurrent nerve injury. *Laryngoscope* 2000; 110: 140–144.



- [44] Rovó L, Madani S, Sztanó B, et al. A new thread guide instrument for endoscopic arytenoid lateropexy. *Laryngoscope* 2010; 120: 2002–2007.
- [45] Matievics V, Bach A, Sztano B, et al. Functional outcomes of endoscopic arytenoid abduction lateropexy for unilateral vocal cord paralysis with dyspnea. *Eur Arch Otorhinolaryngol.* 2017; 274: 3703–3710.
- [46] Marina MB, Marie JP, Birchall MA. Laryngeal reinnervation for bilateral vocal fold paralysis. *Curr Opin Otolaryngol Head Neck Surg.* 2011; 19: 434–438.
- [47] Mueller AH. Laryngeal pacing for bilateral vocal fold immobility. *Curr Opin Otolaryngol Head Neck Surg.* 2011; 19: 439–443.
- [48] Mueller AH, Hagen R, Foerster G, et al. Laryngeal pacing via an implantable stimulator for the rehabilitation of subjects suffering from bilateral vocal fold paralysis: A prospective first-in-human study. *Laryngoscope* 2016; 126: 1810–1816.

(Bach Ádám dr.,  
Szeged, Tisza Lajos krt. 111., 6725  
e-mail: bach.adam@med.u-szeged.hu)

## MEGHÍVÓ

Ünnepi Tudományos Ülés és szoborcsoport avatás Semmelweis Ignác születésének 200. évfordulója tiszteletére – Tisztelgés Semmelweis Ignác előtt 200. születésnapja alkalmából a Semmelweis Egyetem szülész „honoris causa” díszdoktorainak részvételével

**Időpont:** 2018. június 30. (szombat), 10:00-15:00

**Helyszín:** Semmelweis Egyetem Nagyváradi téri Elméleti Tömb, Díszterem

**Szervező elnökök:** Prof. Dr. Papp Zoltán és Prof. Dr. Rosivall László

**Rendezők:** Semmelweis Egyetem, Orvosi Hetilap, Semmelweis Kiadó, Professional Publishers, Akadémiai Kiadó Zrt., Ian Donald Inter-University School (a Magyar Tagozat 15. rendezvénye), Medicina Könyvkiadó Zrt. és a magyar szülészorvos társadalom (Magyar Nőorvosok Társasága)

**Házigazda:** A Semmelweis Egyetem és a Maternity Szülészeti és Nőgyógyászati Magánklinika, Budapest

## PROGRAM

### A transformative icon for modern perinatology

**Üléselnökök:** Prof. Dr. Szél Ágoston, a Semmelweis Egyetem rektora,  
Prof. Dr. Merkely Béla, a Semmelweis Egyetem rektorjelöltje és  
Prof. Dr. Bódis József, a Pécsi Tudományegyetem rektora, a Magyar Nőorvos Társaság elnöke

10:00 – 13:20

**Prof. Dr. Rosivall László (Budapest):**

Semmelweis, aki felfedezte a kórt, de nem győzte meg a kort

**Prof. Dr. Dr. h.c. Frank A. Chervenak (New York):**

Ethical dimensions of puerperal sepsis 170 years ago and today

**Prof. Dr. Gazda István (Budapest):**

Semmelweis Ignác az orvostörténelem szemszögéből

**Prof. Dr. Dr. h.c. Roberto Romero (Detroit):**

New challenges of maternal and fetal infections in the 21<sup>st</sup> century

**Prof. Dr. Kiss László (Csilizradvány):**

Semmelweis Ignác és az Orvosi Hetilap

**Prof. Dr. Dr. h.c. Asim Kurjak (Zagreb):**

The role of ultrasound in prevention and management of perinatal sepsis

**Prof. Dr. Papp Zoltán (Budapest):**

Semmelweis Ignác késői tanszéki utódjának megemlékezése

**Prof. Dr. Didier Pittet (Geneva):**

Following Semmelweis

13:20-13:45

Séta a Semmelweis Egyetem Külső Klinikai Tömbjéhez  
(az egyetem II. Sz. Szülészeti és Nőgyógyászati Klinikájához)

13:45-14:00

Semmelweis emlékére Madarassy István művész által készített  
„Áldott állapotban – Vízitáció Semmelweis emlékére” című szoborcsoport leleplezése

14:00-15:00

Fogadás a Külső Klinikai Tömbben

Az Orvosi Hetilap (Semmelweis születésnapjára emlékszáma, 159. évfolyam 26. szám, 2018. július 1.) közölni fogja a négy magyar nyelvű, a Nőgyógyászati és Szülészeti Továbbképző Szemle (20. évfolyam 3. füzet, 2018. június) pedig a három „honoris causa” díszdoktor angol nyelvű előadását. (Mindkét lap főszerkesztője Prof. Dr. Papp Zoltán.) A résztvevők mindkét füzetet ajándékként kapják.

Egyidejűleg a helyszínen kedvezményesen megvásárolható a Rosivall László szerkesztésében megjelenő Semmelweis Emlékkötet magyar és angol nyelvű változata (Semmelweis Kiadó, Budapest, 2018) és a Papp Zoltán által szerkesztett Szülészeti-Nőgyógyászati Trilógia kötetei („A várandósgondozás kézikönyve”, 2016, „A perinatológia kézikönyve. Második kiadás”, 2018 és „A nőgyógyászat kézikönyve”, 2016, Medicina Könyvkiadó Zrt., Budapest), továbbá a Semmelweis Kiadó legújabb könyve, a Papp Zoltán által írt „A szülészeti-nőgyógyászati tankönyve. Ötödik kiadás”, 2017 kötet.

Részvételi díj nincs, előzetes regisztráció szükséges a [www.semmelweis.hu](http://www.semmelweis.hu) honlap eseménynaplójában az adott napi programnál