

Ana Sofia Linhares Moreira¹, Maria da Graça Alves Afonso¹, Mónica Ribeiro dos Santos Alves Dinis¹, Maria Cristina Granja Teixeira dos Santos^{2,3}

1. Departamento de Radiologia, Centro Hospitalar do Algarve - Faro, Portugal.
2. Departamento de Emergências e Terapia Intensiva, Centro Hospitalar do Algarve - Faro, Portugal.
3. Departamento de Ciências Biomédicas e Medicina, Universidade do Algarve - Faro, Portugal.

Conflitos de interesse: Nenhum

Submetido em 4 de abril de 2016

Aceito em 16 de junho de 2016

Autora correspondente:

Ana Sofia Linhares Moreira
Departamento de Radiologia do Centro Hospitalar do Algarve
Rua Leão Penedo Faro
Faro 8000-386
Portugal
E-mail: anasofiamoreira@netcabo.pt

Editor responsável: Pedro Póvoa

DOI: 10.5935/0103-507X.20160056

Avaliação de dispositivos médicos nas radiografias de tórax em unidades de terapia intensiva - tempo de prestar atenção!

Evaluation of medical devices in thoracic radiograms in intensive care unit - time to pay attention!

RESUMO

Objetivo: Identificar e avaliar o posicionamento correto dos dispositivos médicos mais comumente utilizados, observados nas radiografias de tórax de pacientes durante a permanência em unidade de terapia intensiva de nosso centro.

Métodos: Foi realizada uma pesquisa bibliográfica quanto aos critérios utilizados para avaliar o posicionamento correto dos dispositivos médicos nas radiografias de tórax. Avaliamos todas as radiografias de tórax realizadas na unidade de terapia intensiva de nosso centro durante um período de 18 meses. Incluíram-se todas as admissões nas quais foi realizada uma radiografia do tórax na unidade de terapia intensiva, nas quais fosse identificável a presença de pelo menos um dispositivo médico. Para análise, selecionou-se uma radiografia por admissão. As radiografias foram avaliadas por um observador independente.

Resultados: De um total de 2.312 radiografias analisadas, 568 foram incluídas neste estudo. Identificaram-se

diversos dispositivos médicos, incluindo eletrodos de monitoramento, tubos endotraqueais, cânulas de traqueostomia, cateteres venosos centrais, marca-passos e próteses valvares cardíacas. Dentre os cateteres venosos centrais identificados, 33,6% dos subclávios e 23,8% dos jugulares estavam mal posicionados. Dentre os tubos endotraqueais, 19,9% estavam mal posicionados, enquanto todas as cânulas de traqueostomia tinham posicionamento correto.

Conclusão: Frequentemente se identificam, na radiografia de tórax realizada em pacientes na unidade de terapia intensiva, cateteres venosos e tubos endotraqueais mal posicionados. Isso é importante, pois dispositivos mal posicionados podem se relacionar a eventos adversos. Estudos futuros devem investigar possíveis associações entre o mau posicionamento dos dispositivos e eventos adversos.

Descritores: Radiografia torácica; Cateteres venosos centrais/utilização; Intubação intratraqueal/instrumentação; Equipamentos e provisões; Unidades de terapia intensiva

INTRODUÇÃO

As radiografias de tórax são um dos principais exames auxiliares de diagnóstico realizados nas unidades de terapia intensiva (UTI).⁽¹⁾ No entanto, segundo o *American College of Radiology*,⁽²⁾ o uso diário de radiografias do tórax não é apropriado, exceto quando ocorrem alterações nas condições clínicas do paciente, ou após a colocação de um dispositivo médico. Devem ser obtidas radiografias do tórax após a instalação de dispositivos médicos, pois esta inclui potenciais complicações, sendo a presença e posicionamento correto ou não dos dispositivos médicos o primeiro elemento a ser avaliado na radiografia do tórax.⁽³⁾

Demonstrou-se que o posicionamento errado de dispositivos médicos se relaciona a determinados eventos adversos.^(2,3) Possíveis eventos adversos que se associam ao posicionamento incorreto de dispositivos médicos podem ser diagnosticados nas radiografias do tórax e incluem: pneumotórax ou hemotórax causados pela instalação de cateteres venosos centrais (CVC),^(4,5) mais comumente, por cateteres subclávios;⁽²⁾ arritmias cardíacas ou ruptura do miocárdio, provocados pela instalação de CVC com a ponta localizada no átrio direito;^(4,5) atelectasia pulmonar ou lobar, provocada pela intubação brônquica, quando o posicionamento do tubo endotraqueal é muito baixo; e um maior risco de extubação, quando a ponta do tubo endotraqueal é posicionada em local muito alto.^(4,6)

Existem diversas limitações técnicas para a realização de radiografias nas UTI, como a falta de cooperação dos pacientes, em termos de posicionamento, particularmente sendo apenas possível a realização de incidências antero-posteriores na maioria dos pacientes.⁽³⁾

O objetivo deste estudo foi avaliar os tipos de dispositivos médicos comumente utilizados em pacientes nas unidades de terapia intensiva que podem ser identificados nas radiografias do tórax e avaliar seu posicionamento correto, quando viável.

MÉTODOS

Foi realizada uma pesquisa bibliográfica dos critérios utilizados para avaliar o posicionamento correto de dispositivos médicos na radiografia do tórax. Apresentamos um resumo dos resultados no quadro 1.⁽⁴⁻¹¹⁾ Estes critérios foram utilizados para analisar o posicionamento dos dispositivos identificados em nosso estudo. Este estudo foi aprovado pelo Comitê de Ética do Centro Hospitalar do Algarve (CHA), sob o nº 2264/2015, não tendo sido necessária a assinatura de consentimentos.

Revimos todas as radiografias de tórax realizadas na UTI do Polo de Faro do CHA durante um período de 18 meses (entre 1 de janeiro de 2014 e 30 de junho de 2015). Todos os pacientes (admissões) que realizaram radiografia do tórax durante a permanência na UTI foram incluídos no estudo (Quadro 2). A avaliação foi realizada por admissão à UTI, e não por paciente, uma vez que um pequeno número de pacientes teve mais de uma admissão durante os 18 meses de realização do estudo.

Foi selecionada para análise uma radiografia por paciente, já que alguns dos pacientes tiveram múltiplas radiografias do tórax durante sua permanência na UTI. O critério de seleção utilizado foi a primeira radiografia realizada que apresentasse o maior número de dispositivos

identificáveis, para evitar qualquer potencial viés de seleção, ao selecionar radiografias com dispositivos mal posicionados, em vez das radiografias com dispositivos bem posicionados.

A ausência de dispositivos médicos identificáveis na radiografia foi um critério de exclusão (Quadro 2).

A seleção e análise das radiografias foram realizadas por um observador independente da UTI. Quando surgiram dúvidas em relação à classificação do posicionamento dos dispositivos, a radiografia em questão foi avaliada por três das autoras, para evitar qualquer potencial viés.

Analizamos os tipos de dispositivos identificados mais frequentemente e, quando possível, seu posicionamento. Quando se obteve uma radiografia com qualidade aquém do ideal para avaliar dispositivos médicos, em particular no caso de tubos endotraqueais, foi utilizado um alcance de 2cm para ter em conta a posição da cabeça do paciente.

RESULTADOS

Durante os 18 meses de duração do estudo, foram admitidos à UTI 755 pacientes, sendo 442 do sexo masculino, e foram realizadas 2.312 radiografias do tórax em 572 dos pacientes admitidos. Todas as 2.312 radiografias foram revistas para selecionar a primeira radiografia de cada paciente (572 radiografias) que tivesse o maior número de dispositivos médicos identificáveis. Após aplicação dos critérios de exclusão às radiografias selecionadas, quatro foram excluídas: três por ausência de dispositivos médicos identificáveis e uma devido à grave escoliose do paciente, que impedia uma avaliação precisa do posicionamento dos dispositivos.

Analizamos um total de 568 radiografias quanto à presença de dispositivos médicos, e quando possível, seu posicionamento foi avaliado.

A multiplicidade de dispositivos médicos identificados nas radiografias está reportada na tabela 1, juntamente com a frequência relativa de cada dispositivo.

Todas as radiografias deste estudo foram obtidas com incidência anteroposterior. Assim, não foi viável a avaliação do posicionamento correto de alguns dos dispositivos, particularmente dos marca-passos. Consequentemente, só pudemos avaliar a precisão do posicionamento de CVC, tubos endotraqueais e cânulas de traqueostomia.

Identificamos 480 CVC, 333 dos quais em topografia subclávia e 147 instalados pela veia jugular. Dos CVC subclávios, 33,6% estavam mal posicionados, e o mesmo ocorreu com 23,8% dos CVC instalados pela jugular (Figura 1).

Quadro 1 - Critérios para posicionamento correto dos dispositivos médicos observados nas radiografias de tórax, com base na pesquisa bibliográfica. Estes critérios foram aplicados para avaliação do posicionamento correto dos dispositivos no presente estudo

Tubo endotraqueal	5cm acima da carina ou imediatamente acima do arco aórtico, com a cabeça em posição neutra Se a carina não fosse visível, a extremidade distal do tubo deveria estar no nível das bordas mediais das clavículas
Cânula de traqueostomia	Equidistante entre o estoma e a carina (geralmente D3)
Tubos nasogástricos e de alimentação	Atravessa o mediastino em topografia intraesofágica O tubo nasogástrico passa pelo cárdia, e os orifícios laterais devem se encontrar no nível do antro gástrico Os tubos de alimentação devem ter a sua extremidade distal na segunda porção do duodeno
Cateteres venosos centrais	Idealmente posicionados na veia cava superior Inferior à junção com a veia braquiocefálica, ao nível do primeiro espaço intercostal Superior à junção cavoatrial, ao nível da borda inferior o brônquio intermediário
Próteses valvares cardíacas	Necessita pelo menos duas incidências para sua avaliação
Marca-passos Desfibriladores implantáveis	A avaliação precisa do posicionamento do eletrodo necessita pelo menos duas incidências
Tubos de toracostomia (drenos)	O tubo deve estar na superfície do pulmão expandido, entre as duas pleuras (duas incidências necessárias para observação adequada) Quarto espaço intercostal, no nível da linha axilar anterior ou média O orifício lateral deve estar sempre posicionado medialmente à margem interna das costelas Orientação anterossuperior para pneumotórax Orientação posteroinferior para coleções líquidas

Quadro 2 - Critérios de inclusão e exclusão utilizados para selecionar as radiografias para análise do posicionamento dos dispositivos médicos

Critérios de inclusão	Admissão com pelo menos uma radiografia do tórax realizada na unidade de terapia intensiva Uma radiografia foi selecionada para cada admissão de paciente Quando várias radiografias foram realizadas por admissão, foi escolhida a primeira radiografia que apresentasse o maior número de dispositivos médicos
Critérios de exclusão	Ausência de dispositivos médicos identificáveis na radiografia do tórax

Tabela 1 - Tipos de dispositivos identificados e sua frequência relativa

Dispositivos	%
Cateteres venosos centrais	84,5
Eletrodos de monitorização	83,3
Tubo endotraqueal	73,6
Tubo gástrico	57,6
Suporte ventilatório externo	50
Drenos	14,3
Material de esternotomia	4,2
Clipes cirúrgicos	3,5
Cânula de traqueostomia	3
Marca-passo	1,9
Contatos multifuncionais	0,9
Material de osteossíntese	0,9
Próteses valvares cardíacas	0,9
Marca-passo temporário	0,5
Desfibriladores implantáveis	0,2
Termômetro	0,2

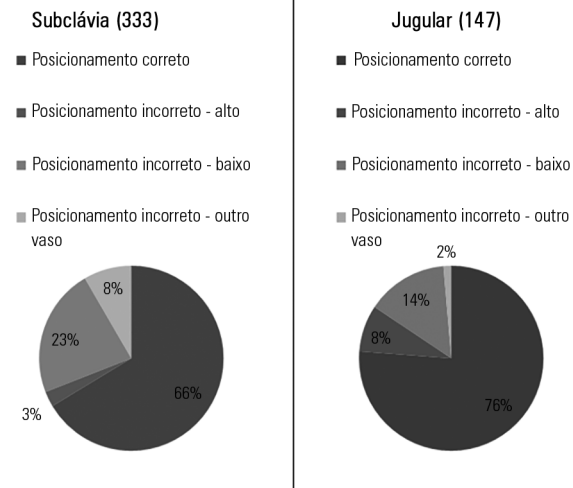


Figura 1 - Distribuição das porcentagens dos tipos de posicionamentos dos cateteres venosos centrais.

Identificamos 418 tubos endotraqueais, 19,9% dos quais mal posicionados. Todas as cânulas de traqueostomia identificadas estavam corretamente posicionadas (Figura 2).

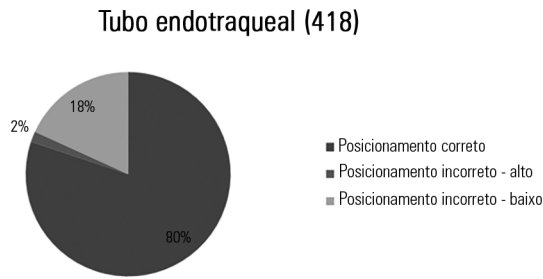


Figura 2 - Distribuição das porcentagens dos tipos de posicionamentos dos tubos endotraqueais.

DISCUSSÃO

A radiografia do tórax é uma ferramenta essencial para a avaliação de dispositivos médicos imediatamente após sua instalação, especialmente nos pacientes de UTI. Um médico deve solicitar uma radiografia do tórax quando os achados esperados, tanto positivos quanto negativos, puderem alterar a abordagem terapêutica do paciente.⁽¹²⁻¹⁸⁾ Neste contexto, um achado positivo seria o de que o dispositivo estava mal posicionado e deveria ser reposicionado para prevenção do desenvolvimento de eventos adversos, e um achado negativo seria o de que o dispositivo estava corretamente posicionado.

Este é o primeiro estudo de nossa instituição que analisou dispositivos médicos na UTI, e seus pontos fortes foram o substancial tamanho da amostra: revisamos 2.312 radiografias do tórax e analisamos 568 exames. Além disso, as avaliações foram realizadas por profissionais externos à UTI, o que diminuiu o risco de potenciais vieses.

O estudo também teve algumas limitações, tratando-se de um estudo retrospectivo. Também envolveu condições técnicas imperfeitas, inerentes ao exame realizado em pacientes na UTI, como a incidência anteroposterior, a falta de cooperação e posicionamento inadequado do paciente, e a impossibilidade de obter um posicionamento neutro da cabeça.

Por tais dificuldades técnicas, todas as radiografias foram obtidas na incidência anteroposterior, o que limitou a capacidade de investigar os dispositivos médicos. Por exemplo, alguns dos dispositivos identificados necessitam pelo menos duas incidências para avaliação precisa da localização, como próteses valvares cardíacas, marca-passos, desfibriladores implantados e drenos torácicos. Acrescenta-se que há necessidade de radiografias complementares do abdome para determinar o posicionamento de tubos gástricos, denominados como tal por não ser possível

avaliar com precisão se a extremidade distal destes tubos estava no estômago ou duodeno, bem como não sendo possível avaliar se a extremidade proximal se encontrava na boca ou no nariz.

Em razão destas limitações, só foi possível analisar o posicionamento correto de CVC, tubos endotraqueais e cânulas de traqueostomia.

Encontramos uma frequência relativamente alta de posicionamento incorreto, sendo que identificamos CVC mal posicionados em 30,6% dos casos (algumas séries relataram de 10% até 40% de CVC mal posicionados),^(2,5,6) enquanto identificamos tubos endotraqueais mal posicionados em 20% dos casos analisados (alguns registros relatam valores de 15% até 28-46%).^(2,5,6)

A associação entre estes achados e possíveis eventos adversos relacionados não foi avaliada no presente estudo e deve ser investigada futuramente. Além disso, não pesquisamos ou avaliamos fatores de risco para o posicionamento incorreto dos dispositivos, o que deve ser examinado em futuros estudos.

CONCLUSÃO

No contexto de unidade de terapia intensiva analisado em nosso estudo, só pudemos avaliar cateteres venosos centrais, tubos endotraqueais e cânulas de traqueostomia.

O aumento da conscientização quanto ao uso de radiografias como método para identificar e diagnosticar o posicionamento inadequado de dispositivos médicos poderia prevenir o desenvolvimento de eventos adversos. O conhecimento das posições corretas ou incorretas de dispositivos médicos, observados por meio da radiografia, é essencial, em razão da prevalência relativamente elevada de posicionamento incorreto de dispositivos na população da unidade de terapia intensiva (nesta série, 30% dos cateteres venosos centrais e 20% dos tubos endotraqueais estavam mal posicionados).

Em estudos futuros, devem ser investigadas associações entre o posicionamento incorreto dos dispositivos e eventos adversos.

Contribuição dos autores

A.S. Moreira coletou os dados da unidade de terapia intensiva, analisou todas as radiografias para localizar dispositivos médicos e redigiu o trabalho; M.G. Afonso tomou parte da análise do posicionamento dos dispositivos médicos e da redação do trabalho; M.R. Dinis tomou parte da análise do posicionamento dos dispositivos médicos e da redação do trabalho; M.C. Santos tomou parte da produção do artigo.

ABSTRACT

Objective: To identify and evaluate the correct positioning of the most commonly used medical devices as visualized in thoracic radiograms of patients in the intensive care unit of our center.

Methods: A literature search was conducted for the criteria used to evaluate the correct positioning of medical devices on thoracic radiograms. All the thoracic radiograms performed in the intensive care unit of our center over an 18-month period were analyzed. All admissions in which at least one thoracic radiogram was performed in the intensive care unit and in which at least one medical device was identifiable in the thoracic radiogram were included. One radiogram per admission was selected for analysis. The radiograms were evaluated by an independent observer.

Results: Out of the 2,312 thoracic radiograms analyzed, 568 were included in this study. Several medical devices were

identified, including monitoring leads, endotracheal and tracheostomy tubes, central venous catheters, pacemakers and prosthetic cardiac valves. Of the central venous catheters that were identified, 33.6% of the subclavian and 23.8% of the jugular were malpositioned. Of the endotracheal tubes, 19.9% were malpositioned, while all the tracheostomy tubes were correctly positioned.

Conclusion: Malpositioning of central venous catheters and endotracheal tubes is frequently identified in radiograms of patients in an intensive care unit. This is relevant because malpositioned devices may be related to adverse events. In future studies, an association between malpositioning and adverse events should be investigated.

Keywords: Radiography, thoracic; Central venous catheters/utilization; Intubation, intratracheal/instrumentation; Equipment and supplies; Intensive care units

REFERÊNCIAS

1. Trotman-Dickenson B. Radiology in the intensive care unit (Part I). *J Intensive Care Med.* 2003;18(4):198-210.
2. Amorosa JK, Bramwit MP, Mohammed TLH, Reddy GP, Brown K, Dyer DS, et al. ACR appropriateness criteria routine chest radiographs in intensive care unit patients. *J Am Coll Radiol.* 2013;10(3):170-4.
3. Savoca CJ, Gamsu G, Rohlfing BM. Chest radiography in intensive care units. *West J Med.* 1978;129(6):469-74.
4. Hunter TB, Taljanovic MS, Tsau PH, Berger WG, Standen JR. Medical devices of the chest. *Radiographics.* 2004;24(6):1725-46.
5. Godoy MC, Leitman BS, de Groot PM, Vlahos I, Naidich DP. Chest radiography in the ICU: Part 2, Evaluation of cardiovascular lines and other devices. *AJR Am J Roentgenol.* 2012;198(3):572-81.
6. Godoy MC, Leitman BS, de Groot PM, Vlahos I, Naidich DP. Chest radiography in the ICU: Part 1, Evaluation of airway, enteric, and pleural tubes. *AJR Am J Roentgenol.* 2012;198(3):563-71.
7. Jain SN. A pictorial essay: Radiology of lines and tubes in the intensive care unit. *Indian J Radiol Imaging.* 2011;21(3):182-90.
8. Torres-Ayala SC, Santacana-Laffitte G, Maldonado J. Radiography of cardiac conduction devices: a pictorial review of pacemakers and implantable cardioverter defibrillators. *J Clin Imaging Sci.* 2014;4:74.
9. Costelloe CM, Murphy WA Jr, Gladish GW, Rozner MA. Radiography of pacemakers and implantable cardioverter defibrillators. *AJR Am J Roentgenol.* 2012;199(6):1252-8.
10. Johnston AJ, Bishop SM, Martin L, See TC, Streater CT. Defining peripherally inserted central catheter tip position and an evaluation of insertions in one unit. *Anaesthesia.* 2013;68(5):484-91.
11. Ryu HG, Bahk JH, Kim JT, Lee JH. Bedside prediction of the central venous catheter insertion depth. *Br J Anaesth.* 2007;98(2):225-7.
12. Ruza GC, Moritz RD, Machado FO. Routine chest radiography in intensive care: impact on decision-making. *Rev Bras Ter Intensiva.* 2012;24(3):252-7.
13. Ganapathy A, Adhikari NK, Spiegelman J, Scales DC. Routine chest x-rays in intensive care units: a systematic review and meta-analysis. *Crit Care.* 2012;16(2):R68.
14. Tolsma M, van der Voort PH, van der Meer NJ. Why intensivists want chest radiographs. *Crit Care.* 2015;19:100.
15. Cruz J, Ferra M, Kasarabada A, Gasperino J, Zigmund B. Evaluation of the clinical utility of routine daily chest radiography in intensive care unit patients with tracheostomy tubes: a retrospective review. *J Intensive Care Med.* 2016;31(5):333-7.
16. Tolsma M, Rijpstra TA, Schultz MJ, Mulder PG, van der Meer NJ. Significant changes in the practice of chest radiography in Dutch intensive care units: a web-based survey. *Ann Intensive Care.* 2014;4(1):10.
17. Lotano R, Gerber D, Aseron C, Santarelli R, Pratter M. Utility of postintubation chest radiographs in the intensive care unit. *Crit Care.* 2000;4(1):50-3.
18. Graat ME, Choi G, Wolthuis EK, Korevaar JC, Spronk PE, Stoker J, et al. The clinical value of daily routine chest radiographs in a mixed medical-surgical intensive care unit is low. *Crit Care.* 2006;10(1):R11.