

ANTWOORDEN DERMATOPATHOLOGIE

Antwoorden

1b, 2a, 3b, 4b, 5c, 6d

HISTOPATHOLOGISCHE BESCHRIJVING

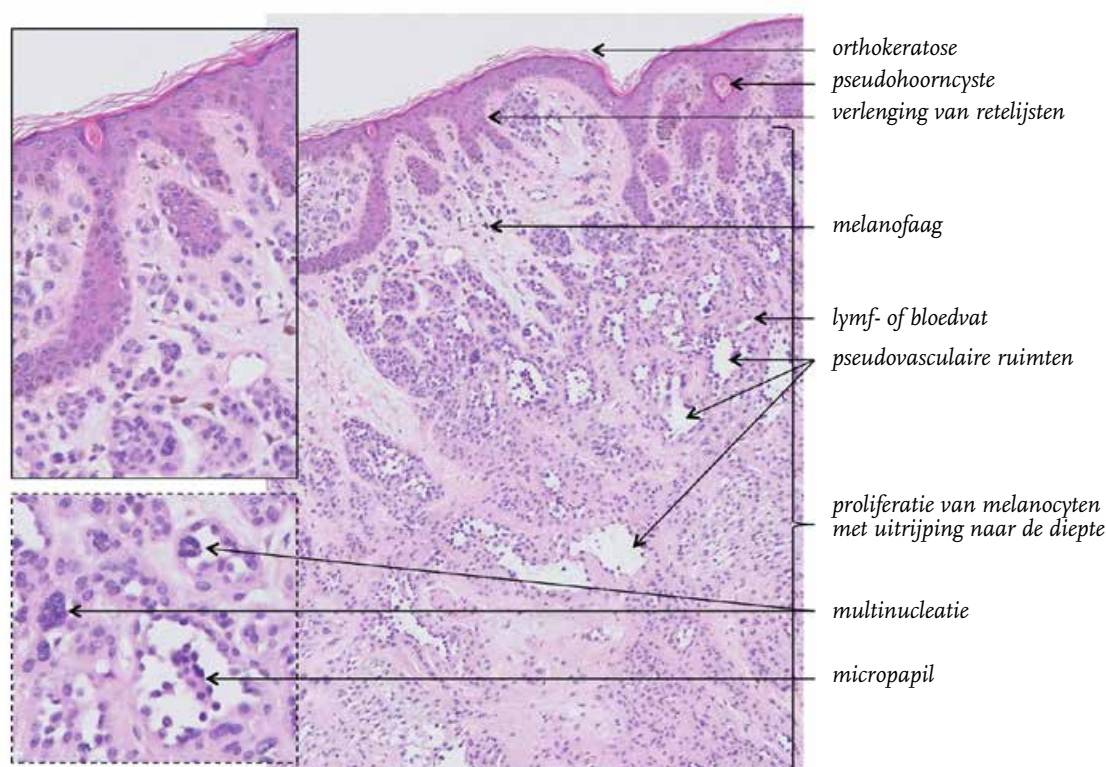
(Zie figuur 2) De epidermis toont verlenging van smalle retelijsten met een normale bouw en differentiatie van de keratinocyten en orthokeratotische verhoorning. Er worden enkele pseudohoorncysten gezien. De dermis wordt vrijwel volledig ingenomen door een proliferatie van melanocyten die oppervlakkig overwegend in nesten zijn gelegen maar naar de diepte een meer diffuse ligging tonen. De melanocyten hebben regelmatige, ronde tot rondovale celkernen, sommige met kernvacuolen en verspreid met multinucleatie. Er is verkleining van kernen en verruiming van bleek, eosinofiel cytoplasma naar de diepte, passend bij uitrijping. Verspreid in de laesie wordt holtevorming gezien, waarbij de holtes bekleed worden door melanocyten met iets donkerdere (hyperchromatische) kernen die enigszins uitpuilen in het lumen (hobnailing) en daarbij op sommige plaatsen micropapillen vormen. In de papillaire dermis zijn enkele melanofagen aanwezig (pigmentincontinentie).

DIAGNOSE

Dermale melanocyttaire naevus.

BESPREKING

Melanocyten ontwikkelen zich tijdens de vroege embryonale fase in de neurale lijst. De meeste melanocyten migreren daarna naar de huid, maar een kleiner aantal wordt uiteindelijk aangetroffen in onder andere de hersenvliezen, het oog, het binnenoer en in het kapsel van lymfklieren. De melanocyten die in de huid terechtkomen, migreren via de dermis naar de epidermis aan het einde van het eerste trimester van de zwangerschap. De meeste melanocyten komen daarbij te liggen in de basale laag van de epidermis en in de bulbus van haarfollikels. Een klein aantal blijft echter aanwezig in het dermale bindweefsel. Melanocyten zijn lang levende cellen en derhalve is de delingsactiviteit zeer laag. De functie van melanocyten is het produceren van melaninepigment voor het beschermen van de huid tegen schade van buiten, zoals UV-staling.



Figuur 2.

Het ontstaan van melanocyttaire naevi is niet geheel duidelijk. Gedacht wordt dat de meeste naevi ontstaan in het epidermale-dermale grensvlak waarbij de melanocyten op een lentigineuze wijze prolifereren (lentigo simplex) en/of samenklonteren tot nesten (melanocyttaire grensvlaknaevus). Vervolgens kunnen melanocyten ‘afdruppelen’ van het grensvlak waarbij ze deels in de papillaire dermis terechtkomen (samengestelde melanocyttaire naevus). Eenmaal in de dermis treedt proliferatie en migratie op, vaak tot in de reticulair dermis. Tijdens de volgende fase komt er een einde aan het prolifereren van de melanocyten en zullen de melanocyten geleidelijk involueren. Dit proces kan vele jaren duren. Dikwijls blijft in tweede instantie alleen de dermale component over: de (intra)dermale melanocyttaire naevus. Uiteindelijk kan ook de dermale component verdwijnen. Onder invloed van omgevingsfactoren, zoals zonlicht, kunnen de melanocyten echter weer geactiveerd worden waarbij de melanocyten opnieuw kunnen prolifereren: benigne, dysplastisch of maligne.

De melanocyten van een dermale melanocyttaire naevus liggen in nesten, strengen of velden, waarbij er een duidelijk verschil zichtbaar is tussen de melanocyten in de oppervlakkige dermis en de melanocyten in de diepe dermis. Deze laatste tonen verkleining van celkernen en afname van melanineproductie naar de diepte toe. Dit fenomeen wordt uitrijping genoemd. Deze term is enigszins verwarrend omdat de melanocyten naar de diepte toe niet verder differentiëren (zoals wordt gesuggereerd) maar juist functieverlies tonen en kleiner worden, een soort van atrofie. Andere kenmerken die aangetroffen kunnen worden in de dermale component van een melanocyttaire naevus zijn multinucleatie, kernvacuolisatie, inclusie van vetcellen en ‘neurotisie’. In het laatste geval krijgen de melanocyten een fijndraderig cytoplasma en een gebundelde ligging waardoor ze morfologisch op cellen van een neurofibroom of schwannoom gaan lijken. In sommige gevallen kan ook vorming van pseudovasculaire ruimten optreden, zoals uitgebreid aanwezig in de casus. Dit is vermoedelijk een artefact bij de bewerking van het materiaal door cohesieverlies van de melanocyten. Indien dit zeer prominent aanwezig is, kan een vasculaire laesie in de differentiële diagnose staan. In die gevallen helpt immunohistochemie, bijvoorbeeld door het aantonen van melanocyten met SOX10.

In samengestelde en dermale melanocyttaire naevi kunnen epidermale veranderingen optreden, zoals verlenging van rete-lijsten, papillomatose, hyperkeratose en vorming van pseudohoorn-cysten. Indien deze veranderingen zeer uitgesproken zijn, betreft het een papillomateuze naevus waarbij het klinische en het histologische beeld op een verruca seborrhoeica lijkt. Dermale veranderingen kunnen bestaan uit fibrose, toename van vaatjes en (in lang bestaande laesies) uit degeneratieve veranderingen zoals calcificatie, soms zelfs met vorming van kraakbeen of bot (osteonaevus van Nanta).

Andere vormen van benigne dermale melanocyttaire proliferaties betreffen onder andere blue naevi en dermale melanocytosen. Blue naevi zijn te herkennen aan (diep) dermaal gelegen spoelvormige melanocyten met een overmatige hoeveelheid melaninepigment in het cytoplasma (klinisch verklarend voor de blauwe kleur). Dermale melanocytosen zijn vlakke hyperpigmentaties die ontstaan door aanwezigheid van spaarzame dermaal gelegen melanocyten met een langgerekt, dendritisch aspect. Het verschil tussen deze specifieke aandoeningen, waartoe de mongolenvlek en de naevi van Ota en Ito behoren, kan met name klinisch worden gemaakt. Soms komen deze aandoeningen voor in combinatie met een blue naevus. Het idee is dat deze laesies niet ontstaan vanuit gemigreerde melanocyten uit de epidermis, zoals hierboven besproken, maar uit achtergebleven dermale melanocyten.

Tabel. Dermale melanocyttaire naevus, van kliniek naar histologie.

Kliniek	Histologie
Papel	Dermale proliferatie van melanocyten
Verruceuze veranderingen	Verlenging van rete-lijsten, papillomatose, hyperkeratose en aanwezigheid van pseudohoorn-cysten
Bruine kleur	Toename van melaninepigment, gelegen in melanocyten/ melanofagen
Erytheem/ kommavaatjes (bij dermatoscopie)	Toename van capillairen

LITERATUUR

- Massi & LeBoit. *Histological diagnosis of nevi and melanoma*, 2nd edition, Springer 2014.
- Mooi & Krausz. *Pathology of melanocytic disorders*, 2nd edition, Taylor & Francis Ltd 2007.