



**Empresa Brasileira de Pesquisa Agropecuária - EMBRAPA**

Vinculada ao Ministério da Agricultura e Reforma Agrária

Centro de Pesquisa Agropecuária do Trópico Úmido – CPATU

Belém, PA

## **EFEITOS TÓXICOS DE *Lantana camara* E DE *Pithomyces chartarum* EM BÚFALOS**



**Empresa Brasileira de Pesquisa Agropecuária - EMBRAPA**

Vinculada ao Ministério da Agricultura e Reforma Agrária

Centro de Pesquisa Agropecuária do Trópico Úmido – CPATU

Belém, PA

## **EFEITOS TÓXICOS DE *Lantana camara* E DE *Pithomyces chartarum* EM BÚFALOS**

Hugo Didonet Láu

© EMBRAPA - 1990

EMBRAPA-CPATU. Documentos, 54

Exemplares desta publicação podem ser solicitados à  
EMBRAPA-CPATU

Trav. Dr. Enéas Pinheiro, s/n

Telefones: (091) 226-6622, 226-6612

Telex: (091) 1210

Caixa Postal 48

66240 Belém, PA

Tiragem: 1.000 exemplares

#### Comitê de Publicações:

Joaquim Ivanir Gomes (Presidente)

Dilson Augusto Capucho Frazão

Ernesto Maués da Serra Freire

Francisco José Câmara Figueirêdo

Luiz Octávio Danin de Moura Carvalho

Milton Guilherme da Costa Mota

Permínio Pascoal Costa Filho (Vice-Presidente)

Walmir Salles Couto

#### Área de Publicações:

Célio Francisco Marques de Melo – Coordenador

Célia Maria Lopes Pereira – Normalização

Ruth de Fátima Rendeiro Palheta – Revisão Gramatical

Francisco de Assis Sampaio de Freitas – Datilografia

Láu, Hugo Didonet.

Efeitos tóxicos de *Lantana camara* e de *Pithomyces chartarum* em búfalos. Belém: EMBRAPA-CPATU, 1990.

18p. il. (EMBRAPA-CPATU. Documentos, 54).

1. Bubalino–Intoxicação–Planta. 2. *Lantana camara*–Toxicidade. 3. *Pithomyces chartarum*–Toxicidade.  
I. EMBRAPA. Centro de Pesquisa Agropecuária do Trópico Úmido, Belém, PA. II. Título. III. Série.

## SUMÁRIO

RESUMO .....	5
ABSTRACT .....	6
INTRODUÇÃO .....	7
ATIVIDADES EXPERIMENTAIS .....	11
RESULTADOS DE PESQUISA .....	12
DISCUSSÃO E CONCLUSÕES .....	12
REFERÊNCIAS BIBLIOGRÁFICAS .....	16

**EFEITOS TÓXICOS DE Lantana camara E DE  
Pithomyces chartarum EM BÚFALOS**

Hugo Didonet Láu<sup>1</sup>

**RESUMO:** Observaram-se os efeitos tóxicos da planta Lantana camara var. mutabilis e do fungo Pithomyces chartarum em búfalos desmamados. A planta foi administrada compulsoriamente, via oral, para cinco animais. Três deles receberam doses diárias de 10 g/kg de peso vivo (PV)/dia, durante cinco dias. Os demais receberam dose única de 40 g/kg de PV. Independentemente da dose, quatro animais mostraram sintomas semelhantes e caracterizados por fotossensibilização na inserção da cauda, dorso e cabeça e por mucosas ictéricas, anorexia, diminuição dos movimentos ruminais, inquietação, fezes ressequidas e urina de coloração amarelo-escura. Um dos animais que receberam doses repetidas (10 g/kg de peso vivo (PV)/dia) manifestou somente emagrecimento progressivo e engrossamento da pele na região do pescoço. Na necropsia dos dois animais que receberam dose única e morreram, observou-se a ocorrência de icterícia generalizada, vesícula e ductos biliares distendidos e urina de coloração amarelo-âmbar. Dez animais foram submetidos a pastejo contínuo em Brachiaria humidicola contaminada por P. chartarum. Desses, somente três mostraram sintomas fotossensibilizantes, tais como: despigmentação e eritema cutâneo nas partes baixas (axilas e virilhas) e flancos. Em um dos animais, o quadro evoluiu de maneira mais grave com dermatite, ulcerações e posterior formação de crostas na região das nádegas. Esse animal mostrou ainda mucosas ictéricas, emagrecimento progressivo, inquietação e anorexia. O eritograma de todos os animais experimentais mostrou índices dentro dos parâmetros normais. Os búfalos demonstraram ingerir

---

<sup>1</sup>Méd. Vet. M.Sc. EMBRAPA-CPATU. Caixa Postal 48, CEP 66001. Belém, PA.

L. camara var. mutabilis somente em casos de fome extrema.

Termos para indexação: Intoxicação hepatógena, fotossensibilização, búfalo, Brachiaria humidicola, planta tóxica.

**TOXIC EFFECTS OF Lantana camara AND**  
**Pithomyces chartarum IN BUFFALOES**

**ABSTRACT:** The toxic effects of Lantana camara (Experiment I) and Pithomyces chartarum (Experiment II) were observed in weaning water buffaloes. In Experiment I five animals were used. Two of them received the toxic plant in only one daily dose of 40 g/kg of live weight, and the other three received 10 g/kg/day during five days. Independently of the doses, four animals showed similar symptoms characterized by photosensitization at the dorsum and head, jaundice, reduced rumen movements, uneasiness, parched faeces and dark-colored urine. One animal which received repeated doses (10 g/kg/day) showed progressive emaciation and swelling of the skin in the neck region. In the necropsy of the animals which received only one dose (spontaneous death) generalized jaundice, distended gallbladder and bile ducts yellow-colored urine were observed. In Experiment II, ten animals were put into the Brachiaria humidicola test pasture contaminated with P. chartarum. Only three animals showed photosensitization symptoms characterized by lack of pigmentation and erythema in the skin of the ventral region (groin, axilla) and flank. Only one of these animals showed dermatitis, ulceration followed by scab formation in the rump. This animal also showed jaundice, progressive emaciation, uneasiness and anorexia. The hemocytological examination (erythrogram) of all animals were within normal ranges. It was observed that spontaneous infestation of L. camara by the animals occurred only under extreme hunger. The dark-pigmented skin of the buffaloes did not prevent the appearance of the photosensitization lesions.

Index terms: Hepatogic intoxication, photosensitization, water buffalo, Brachiaria humidicola, toxic plant.

## INTRODUÇÃO

Fotossensibilização é um processo de alteração das camadas superficiais da pele desenvolvido por hipersensibilidade em consequência da presença de agentes anormais da circulação periférica (Franzolin Neto 1985). Segundo Smith & O'Hara (1978), a forma mais comum de fotossensibilização em ruminantes sob regime de pasto é a hepatógena ou secundária. Nesse caso, o agente fotodinâmico, que é um produto terminal do metabolismo da clorofila excretado pela bile, aumenta seu nível na circulação periférica quando ocorre disfunção hepática e, ao ser ativado pelos raios solares que incidem sobre a pele, provoca dermatites severas.

São conhecidas no Brasil várias plantas tóxicas fotossensibilizantes de ação hepatógena. A de mais larga distribuição é a Lantana camara e espécies afins, que ocorrem em todo o território nacional. Esse tipo de afecção pode ser também ocasionado pelo fungo Pithomyces chartarum, que ocorre na matéria morta de gramíneas de clima temperado, tropical e subtropical (Tokarnia et al. 1979).

Mucosas ligeiramente ictéricas, alopecia e dermatite nas áreas menos pigmentadas da pele, anorexia, meteorismo, movimentos ruminais reduzidos, diarréia ou constipação, urina de coloração escura, edemas subcutâneos e perda de peso, são os principais sintomas observados nos animais intoxicados por Lantana camara (Silva 1971; Tokarnia et al. 1984; Bicudo 1987).

De acordo com Tokarnia et al. (1984), administrações repetidas de 30 a 50 g/kg de peso vivo de folhas frescas de Lantana tiliaefolia e Lantana camara var. nivea, dadas de uma só vez ou subdivididas em até cinco doses diárias, causaram quadro grave de intoxicação. Essas doses, quando subdivididas em período maior, ou em doses únicas menores, causam quadros de intoxicação menos graves.

No que se refere à intoxicação por P. chartarum, sabe-se que essa afecção é comum em regiões onde ocorrem períodos de chuvas abundantes, precedidos de períodos secos e com temperaturas elevadas, fatores esses que favo-

recem o desenvolvimento de seus esporos (Fogges & Carll 1962).

Döbereiner et al. (1976) relatam a ocorrência de um surto de intoxicação de bovinos e ovinos mantidos em pastagem de Brachiaria decumbens contaminada por P. chartarum. Os sintomas consistiam em lesões cutâneas de fotossensibilidade localizadas na região da barbela, axilas, partes laterais do tórax e abdome, virilha e perineo. As mucosas quase sempre mantinham-se pálidas ou amareladas nos casos subagudos e avermelhadas nos casos agudos. Com a retirada dos animais da pastagem, o problema foi resolvido.

De acordo com Nunes (1976), os sintomas de fotossensibilização em bovinos intoxicados por P. chartarum, ocorrem especialmente em animais com idade entre nove a dez meses e têm evolução aguda em aproximadamente 10% do rebanho, com poucos casos fatais.

Ao descreverem, pela primeira vez, a ocorrência de eczema facial em ovinos deslanados mantidos em pastagem de Brachiaria humidicola na Amazônia, Láu & Singh (1985) citam que o quadro mostra maior gravidade na época do ano menos chuvosa, porém com temperatura e umidade relativa do ar elevadas. Segundo eles, o problema torna-se praticamente solucionado com a remoção dos animais da pastagem.

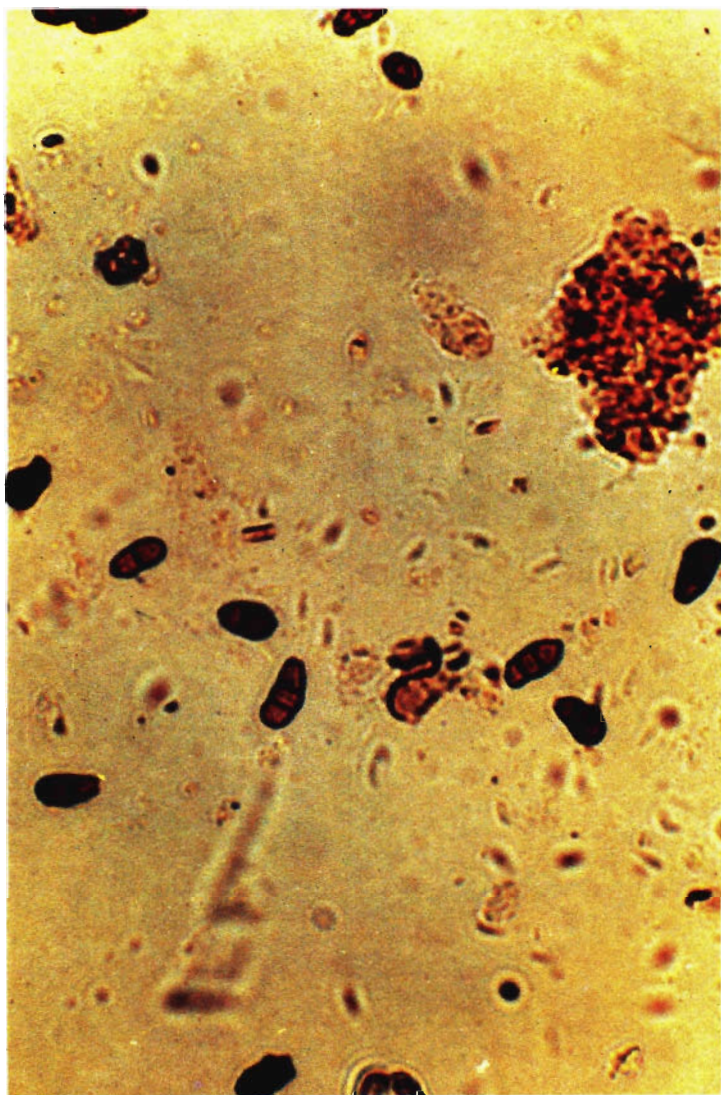
A literatura, entretanto, é restrita quanto ao efeito tóxico desses dois agentes em búfalos. Nenhum trabalho referente à intoxicação dessa espécie animal por L. camara é registrado. Somente um estudo relacionado com o P. chartarum é reportado (Moura Carvalho et al. 1983). Forragem colhida em pastagem de quicuío-da-amazônia. (B. humidicola) infestada por P. chartarum, foi administrada a seis animais bubalinos desmamados, durante 90 dias. Segundo esses autores, os animais não manifestaram nenhum sintoma aparente, durante todo o período experimental.

Diante do exposto, elaborou-se o presente trabalho com o objetivo de informar sobre a toxidez da planta Lantana camara var. mutabilis (Hook) L.H. Bailey (Fig. 1) e do fungo Pithomyces chartarum (Berk & Curt) M.B. Ellis (Fig. 2), em búfalos.





**FIG. 1** - Lantana camara var. mutabilis em pastagem de qui-  
cuio-da-amazônia (Brachiaria humidicola).



**FIG. 2** - Conídeos de fungo Pithomyces chartarum. Obj.40

## ATIVIDADES EXPERIMENTAIS

Foram conduzidos experimentos utilizando-se animais bubalinos desmamados pertencentes ao rebanho do Centro de Pesquisa Agropecuária do Trópico Úmido (EMBRAPA-CPATU), localizado em Belém, Estado do Pará. A região caracteriza-se por apresentar um período mais chuvoso (janeiro a junho) e outro menos chuvoso (junho a dezembro), com temperatura média de 27°C, precipitação pluviométrica de 2.100 mm e umidade relativa do ar em torno de 80%, durante o ano todo (Bastos 1972).

Os efeitos tóxicos da L. camara var. mutabilis foram observados após a administração compulsória via oral, de suas folhas, para três animais, na dose de 10 g/kg de peso vivo/dia, durante cinco dias seguidos, e para dois animais, na dose única de 40 g/kg de peso vivo. Os animais experimentais foram mantidos estabulados, com água a vontade, e deixados diariamente ao ar livre e em contato com a luz solar. Exames clínicos (tomada de temperatura e auscultação dos batimentos cardíacos, dos movimentos pulmonares e ruminais) foram realizados em todos os animais, sendo que nos casos de mortes foram praticadas imediatamente as necropsias.

A toxidez do P. chartarum foi observado utilizando-se dez animais em pastejo contínuo e exclusivo de quicuío-da-amazônia (Brachiaria humidicola).

O número de conídios de P. chartarum na área atingia índices perigosos (100.000/grama de matéria vegetal), conforme Percival & Thornton (1958). A contagem de esporos do fungo foi realizada de acordo com recomendações de Thornton & Sinclair (1960). Todos os animais experimentais foram submetidos a coleta de sangue no início do experimento e no aparecimento dos primeiros sintomas, para eritrograma (contagem de hemácias e reticulócitos, determinação de hemoglobina e hematócrito) conforme técnicas descritas por Silveira (1988). O acompanhamento clínico dos animais foi efetuado durante todo o período experimental. Não foi constatada a presença de nenhum outro agente fotossensibilizante na área experimental.

## RESULTADOS DE PESQUISA

Os animais que receberam uma única dose (40 g/kg PV) de L. camara var. mutabilis, mostraram, quatro dias após, sintomas fotossensibilizantes na inserção da cauda, dorso e cabeça (Fig. 3), além de mucosas ictéricas, anorexia, diminuição dos movimentos do rúmen, inquietação, fezes ressequidas, urina de coloração amarelo-escura e morte em 18 dias após a ingestão da planta. Nas necropsias dos mesmos, observou-se, macroscopicamente, icterícia generalizada, vesícula e ductos biliares distendidos e bexiga contendo urina amarelo-âmbar. Dos animais que receberam a planta em doses repetidas (10 g/kg PV/dia), dois apresentaram sintomas semelhantes aos acima descritos. O quadro, porém, manifestou-se nove dias após a primeira dose. O outro animal desse lote apresentou, unicamente, emagrecimento progressivo e engrossamento da pele na região do pescoço. Não houve morte espontânea nesse lote.


Dos animais mantidos na pastagem de B. humidicola contaminados por P. chartarum, apenas três deles reproduziram sintomas de intoxicação caracterizados por despigmentação e eritemas cutâneos, especialmente nas partes baixas (virilha, axilas) e flancos (Fig. 4). A síndrome observada nesse experimento surgiu de forma branda, aproximadamente 25 dias após a entrada dos animais na pastagem. O quadro evoluiu de maneira grave em um único animal que apresentou dermatite e ulceração com posterior formação de crostas na região das nádegas. Esse animal apresentou ainda mucosas ictéricas, emagrecimento progressivo, inquietação e anorexia. Ao ser transferido para uma pastagem isenta de P. chartarum e tratado com anti-histamínico e antitóxico, curou-se após 15 dias aproximadamente.

## DISCUSSÃO E CONCLUSÕES

O quadro sintomatológico observado nos bubalinos intoxicados por L. camara var. mutabilis assemelha-se com o descrito por Silva (1971) ao estudar a toxicidade da L. camara de flor vermelha, em bovinos.



**FIG. 3** - Lesões fotossensibilizantes em búfalo intoxicado por Lantana camara var. mutabilis.



**FIG. 4** - Lesões eritematosas em búfalo intoxicado por Pitheomyces chartarum.

Alguns autores (Aluja 1970; Seawright & Allen 1972; Riet-Correa et al. 1984) citam a ocorrência de diarréia em bovinos intoxicados por Lantana sp., fato não evidenciado neste trabalho.

A quantidade de planta necessária para causar um quadro grave de intoxicação em búfalos (40 g/kg), não difere substancialmente daquelas usadas em bovinos por Tokarnia et al. (1984).

Observa-se que os búfalos dificilmente ingerem, de maneira natural, a L. camara var. mutabilis. Acredita-se que somente o fazem em casos de fome extrema, como os bovinos, diante das várias espécies dessas plantas, conforme citam Yadava & Verma (1978), Riet-Correa et al. (1984) e Tokarnia et al. (1984).

Os sintomas observados nos animais que pastejaram B. humidicola contaminada por P. chartarum são bastante semelhantes àqueles citados por Nunes (1976), Döbereiner et al. (1976), Tokarnia et al. (1979) em bovinos e Láu & Singh (1985) em ovinos, quando intoxicados por esse fungo. Os resultados dos exames de sangue (eritrograma) de todos os animais desse lote permaneceram dentro dos parâmetros normais, coincidindo com as observações de Carrilho et al. (1980) e de Moura Carvalho et al. (1983), ao estudarem a toxidez desse fungo em bovinos e bubalinos, respectivamente.

Observa-se na literatura que alguns autores, principalmente aqueles de livros e artigos de revisão (Blood & Henderson 1965, Franzolin Neto 1985), são unânimes em afirmar que as lesões fotossensibilizantes de origem hepatógena ocorrem unicamente em áreas despigmentadas da pele dos animais. Observou-se, porém, que esse tipo de lesão ocorre também na pele totalmente pigmentada como é o caso dos bubalinos. Esse achado confirma as descrições de Sing & Lakra (1972) que citam não ser as lesões fotossensibilizantes de ocorrência exclusiva dos tecidos cutâneos desprovidos de pigmentação.

Após a apreciação do exposto, pode-se concluir que os búfalos são susceptíveis à intoxicação hepatógena causada por ingestão da planta L. camara var. mutabilis e do fungo P. chartarum. Os principais sintomas

observados nos animais, quando intoxicados por essa planta, caracterizam-se por lesões fotossensibilizantes na inserção da cauda, dorso e cabeça, além de mucosas ictéricas, anorexia, diminuição dos movimentos ruminais, inquietação, fezes ressequidas, urina fortemente amarelada e morte. Na intoxicação pelo fungo, os bubalinos apresentaram, principalmente, despigmentação e eritema cutâneo geralmente localizados nas partes baixas (axilas e virilhas) e flancos. O quadro pode evoluir para dermatite ulcerativa, com formação de crostas e feridas. A toxidez desses dois agentes (L. camara var. mutabilis e P. chartarum) não altera o eritrograma dos animais. Os búfalos demonstraram ingerir a L. camara var. mutabilis somente em casos de fome extrema.

### REFERÊNCIAS BIBLIOGRÁFICAS

- ALUJA, A.S. Lantana camara poisoning in cattle in México. **Veterinary Record**, v.86, p.628, 1970.
- BASTOS, T.X. O estado atual dos conhecimentos das condições climáticas da Amazônia Brasileira. In: INSTITUTO DE PESQUISA AGROPECUÁRIA DO NORTE: Belém, PA. **Zonamento agrícola da Amazônia; primeira aproximação**. Belém: IPEAN, 1972. p.68-112 (IPEAN. Boletim Técnico, 54).
- BICUDO, P.L. **Principais plantas tóxicas de interesse veterinário**. Viçosa: UFV. 79p. 1987.
- BLOOD, D.C.; HENDERSON, J.A. **Medicina Veterinária**. México: Interamericana, 1965. 1029p.
- CARRILHO, B.J.; CARCAGNO, C.; CORBELLINI, C.N.; DUFFY, S.J.; MIQUET, J.M.; MIGUEL, M.S. de. Fotossensibilización por Pithomyces chartarum en bovinos en la República Argentina. I. Primeira comunicación. **Revista de Investigaciones Agropecuarias**, Buenos Aires, v.15, n.3, p.527-537, 1980.
- DÖBEREINER, J.; TOKARNIA, C.H.; MONTEIRO, M. do C. da C.; CRUZ, L.C. H. da; CARVALHO, E.G. de; PRIMO, A.T. Intoxicação de bovinos e ovinos em pastos de Brachiaria decumbens contaminados por Pithomyces chartarum. **Pesquisa Agropecuária Série Veterinária**, Brasília. v.11, p.89-94, 1976.



- FOGGES, J.; CARLL, W.T. Mycotoxicoses. VI. Facial eczema in ruminants. *Advances in Veterinary Science*, n.7, p.337-341, 1962.
- FRANZOLIN NETO, R. Fotossensibilização em animais sob pastejo em gramíneas tropicais. *Comunicações Científicas da Faculdade de Medicina Veterinária e Zootecnia da Universidade de São Paulo*, São Paulo, v.9, n.1, p.19-26, 1985.
- LÁU, H.D.; SINGH, N.P. Eczema facial em ovinos intoxicados por Pithomyces chartarum em pastagem de quicuío-da-amazônia. *Pesquisa Agropecuária Brasileira*, Brasília, v.20, n.8, p.873-875, 1985.
- MOURA CARVALHO, L.O.D. de; NASCIMENTO, C.N.B. do; LÁU, H.D.; COSTA, N.A. da; TRISTÃO, D. de F. Verificação do efeito da ingestão do capim quicuío-da-amazônia infestado por Pithomyces chartarum em bubalinos. Belém: EMBRAPA-CPATU, 1983. (EMBRAPA-CPATU. Pesquisa em Andamento, 118).
- NUNES, L.P. Fotossensibilização. O problema pode estar no capim. *Ruralidade*, Goiânia, v.19, p.64-65, 1976.
- PERCIVAL, J.C. & THORNTON, R.H. Relationship between the presence of fungal spores and a test for hepatotoxic grass. *Nature*, London, v.182, p.1095-1096, 1958.
- RIET-CORREA, F.; MÉNDEZ, M.C.; SCHILD, A.L.; RIET-CORREA, I.; SILVA NETO, S.R. Intoxicação por Lantana glutinosa em bovinos no Estado de Santa Catarina. *Pesquisa Veterinária Brasileira*, Brasília, v.4, n.4, p.147-153, 1984.
- SEAWRIGHT, A.A.; ALLEN, J.C. Pathology of the liver and kidney in lantana poisoning of cattle. *Australian Veterinary Journal*, v.48, p.323-331, 1972.
- SILVA, F.M. Intoxicação experimental de bovinos pela Lantana camara no Estado de Pernambuco. Belo Horizonte: UFMG, 1971. 28p. Tese de Mestrado.
- SILVEIRA, J.M. da. *Patologia clínica veterinária: teoria e interpretação*. Rio de Janeiro: Buanabara, 1988. 196p.
- SINGH, C.D.N.; LAKRA, P. Photosensitivity in a buffalo calf. A preliminary case report. *Indian Veterinary Journal*, v.49, n.5, p.460-463, 1972.
- SMITH, B.L.; O'HARA, P.J. Bovine photosensitization in New Zealand. *New Zealand Veterinary Journal*, v.26, p.2-5, 1978.

- TOKARNIA, C.H.; DÖBEREINER, J.; SILVA, M.F. da. **Plantas tóxicas da Amazônia a bovinos e outros herbívoros.** Manaus: INPA, 1979. 95p.
- TOKARNIA, C.H.; DÖBEREINER, J.; LAZZARI, A.A.; PEIXOTO, P.V.  
Intoxicação por Lantana spp. (Verbenaceae) em bovinos nos Estados de Mato Grosso e Rio de Janeiro. **Pesquisa Veterinária Brasileira**, Brasília, v.4, n.4, p.129-141, 1984.
- THORNTON, R.H.; SINCLAIR, D.P. Some observation on the occurrence of Sporidesmium bakeri and facial eczema disease in the field. **New Zealand Journal of Science**, v.3, p.300-313, 1960.
- YADAVA, J.N.S.; VERMA, N.S. An outbreak of lantana poisoning in domesticated animals. **Indian Veterinary Medical Journal**, v.2, p.9, 1978.



**FBB**

**FUNDAÇÃO BANCO DO BRASIL**

**COLABORANDO COM A DIVULGAÇÃO DA PESQUISA AGROPECUÁRIA**