

بررسی تاثیر حشره کش مالاتیون بر بافت و آنزیم های کبدی ماهی کلمه دریای (*Rutilus rutilus caspicus*) خزر

فرزانه فرخی^{۱،۴}، شهلا جمیلی^{۲،۴}، مریم شهیدی^۳، علی ماشینچیان^۴، غلامحسین وثوقی^۴

farzane.farokhi@gmail.com

- ۱- عضو هیئت علمی، دانشگاه آزاد اسلامی ساری، ساری، ایران.
- ۲- سازمان تحقیقات، آموزش و ترویج کشاورزی، موسسه تحقیقات علوم شیلاتی کشور، تهران
- ۳- گروه بیوشیمی و بیوفیزیک دانشکده پزشکی ساری، دانشگاه علوم پزشکی مازندران، ساری، ایران.
- ۴- دانشگاه آزاد اسلامی واحد علوم و تحقیقات تهران، تهران، ایران

تاریخ پذیرش: آذر ۱۳۹۴

تاریخ دریافت: تیر ۱۳۹۴

چکیده

مالاتیون حشره کشی از گروه ارگانوفسفره ها است که در مبارزه با آفات درختان میوه، نباتات زینتی و محصولات کشاورزی به کار می رود. در این تحقیق اثر مالاتیون بر روی بافت و برخی آنزیم های کبدی (SGPT، SGOT و ALP) مورد بررسی قرار گرفته است.

طی این تحقیق ماهیان در محدوده وزنی ۲۵-۵۰ گرمی در معرض سه دوز مختلف حشره کش مالاتیون (۰/۱-۰/۰۵-۰/۰۱ ppm) قرار گرفتند و ماهیان شاهد نیز در آب فاقد مالاتیون نگهداری و هر تیمار با ۳ تکرار انجام پذیرفت. نمونه گیری در سه مرحله در معرض قرارگیری سم (بمدت ۲۳ روز) و یک مرحله ۳۰ روز پس از قطع سم انجام پذیرفت. پس از خونگیری و جداسازی سرم آنزیم های کبدی اندازه گیری گردید. از بافت کبد نیز جهت انجام بررسی های بافت شناسی، نمونه برداری شد. نتایج حاکی از سالم و طبیعی بودن بافت کبد ماهیان گروه شاهد و آسیب دیدگی بافت کبد سایر تیمارها بود بطوریکه در کبد این ماهیان عوارضی چون: پرخونی عروق و پرخونی سینوزوئیدها، واکوئله شدن هیپاتوسیت ها، دژنراسیون هیپاتوسیت ها، پیکنوزه شدن هسته ها، مشاهده گردید. آسیب های وارده در دوزهای بالاتر و با گذشت زمان، شدیدتر بود. نتایج اندازه گیری آنزیم ها نیز نشان داد که SGOT در تیمارهای ۱ و ۲ با شاهد تفاوت معنی داری نداشته اما در تیمار ۳ در دوز بالا افزایش یافت و این افزایش با گذشت زمان، به طور معنی داری، بیشتر شد ($P < 0.05$). با این وجود، SGPT از همان دوز پایین، با گذشت ۲۳ روز قرار گرفتن در معرض سم، به طور معنی داری، افزایش یافت و با گذشت زمان و افزایش دوز نیز، میزان افزایش بیشتری یافت. اما برعکس SGOT و SGPT، روند تغییرات آنزیم ALP، کاهش یافته است.

لغات کلیدی: ماهی کلمه، مالاتیون، آنزیم های کبدی، آسیب کبدی

*نویسنده مسئول

مقدمه

ماهی کلمه *Rutilus rutilus caspicus* از ماهیان با ارزش اقتصادی دریای خزر می باشد که ذخایر آن در سال های اخیر به دلایل مختلفی از جمله آلودگی آب ها، به شدت کاهش یافته است؛ بطوری که این ماهی جزء گونه های در معرض تهدید منطقه محسوب می گردد (Kiabi *et al.*, 1999). یکی از مهمترین عوامل موثر بر کاهش ذخایر این ماهیان، آلودگی آب ناشی از آلاینده های شیمیایی مختلف است. استفاده گسترده از آفت کش ها در سال های اخیر، سبب ایجاد مشکلات جدی برای محیط زیست شده است که از جمله پیامدهای استفاده گسترده از این مواد شیمیایی، راه یافتن آن ها از طریق روان آب های سطحی، به آب های شیرین و اکوسیستم های سواحل دریاها می باشد (Elbadawi & Ramadan, 2006). مالاتیون یکی از خطرناک ترین سموم ارگانوفسفره ای است که بعنوان حشره کش، جهت مبارزه با آفات نباتی، مورد استفاده قرار گرفته و مشکلاتی برای محیط زیست در سرتاسر دنیا بوجود آورده است (Elbadawi & Ramadan, 2006). مالاتیون در آب ۲۵ درجه سانتی-گراد به میزان ۱۴۵ میلی گرم در لیتر حل شده و در حلال هایی همچون الکل، استر، کتون ها و اتر نیز به سهولت حل می گردد. مالاتیون عمدتاً دارای اثرات سمی است (Edwards, 2006; Kabeer Ahammad sahib *et al.*, 1980) و تأثیرات مخربی بر روی گونه های مختلف ماهیان بر جای می گذارد. گزارشات بسیاری از تاثیر مالاتیون بر روی استیل کولین استراز در بافت های ماهی تیلپای موزامبیک *mossambica Tilapia* (Kabber Ahammad Sahib *et al.*, 1980)، بر روی کبدماهی *Brachydanio rerio*، *zebrafish* (Kumar & Ansari, 1986)، پارامترهای بیوشیمیایی ماهی *Glossogobius giuris*، *tank goby* (Venkataramana *et al.*, 2006)، ژنوتوکسیسیته مالاتیون در گربه ماهی آب شیرین *Channa punctatus* (Kumar *et al.*, 2010)، و بر روی اندام های تولید مثلی (تخمدان) و کبدی - کلیوی در گربه ماهی آب شیرین *Heteropneustes fossilis* (Deka & Mahanta, 2012) و نیز اثر مالاتیون بر روی ۵ گونه ماهی در آب های آمازون *Colossomamacrop*

omum، *Paracheirodon axelrodi*، *Otocinclus* و *Nannostomus fasciatus* و *Hyphessobrycon erythrostigma* و *affinis* (Rico *et al.*, 2010) تعیین LC50 و بررسی ضایعات بافتی ناشی از سم دیازینون در بچه ماهیان سفیدک سیستان *Schizothorax zarudnyi* (ابوالفضل یآوری و همکاران، ۱۳۹۲)، تاثیر دما و شوری بر سمیت سایپرمتین در بافت کبد ماهی گورخری *Aphanius sophiae* (مریم نصراله پورمقدم و همکاران، ۱۳۹۴) بررسی عوارض هیستوپاتولوژیک کبد ناشی از مواجهه با کادمیوم در ماهی شانک زردباله *Acanthopagrus latus* (نجمه امین خط و همکاران، ۱۳۹۳)، ارزیابی تغییرات ساختار بافتی کبد ماهی کفشک راستگرد *Euryalosa orientalis* در مواجهه با آلودگی های محیطی خور موسی (زهرا صالحی و همکاران، ۱۳۹۳) به چاپ رسیده است.

آنزیم های آلانین آمینوترانسفراز (SGPT) و آسپارات آمینوترانسفراز (SGOT) که در ماهیان وجود دارند، عضوی از خانواده ترانس آمینازها هستند. این آنزیم ها در بافت کبد تغلیظ می شوند. مقادیر این آنزیم ها در بیماری نکروتیک حاد کبد در اثر تماس با سموم کبدی افزایش می یابد. در بیماری های حاد کبدی که منجر به ایجاد صدمات غشایی یا نکروز سلولی می شوند، فعالیت آلانین آمینوترانسفراز در سرم خون بطور قابل توجهی افزایش می یابد (مجابی، ۱۳۷۹). آلکالین فسفاتاز نیز آنزیمی است که دارای انواع روده ای، استخوانی و کبدی است. میزان این آنزیم در بیماری های حاد کبدی افزایش می یابد و به محض گذر از مرحله حاد سطح سرمی آن به ناگهان کاهش می یابد. (شیشه ثیان و سعیدی، ۱۳۷۸)

کبد مهم ترین ارگان ماهیان از نظر فعالیت های سم زدایی (detoxification) در زمان مواجه شدن با آلاینده های محیطی است و بررسی فیزیولوژیکی و هیستوپاتولوژیکی این ارگان یکی از مناسب ترین راه های مطالعه اثرات ناشی از آلاینده ها بر این گروه از آبزیان است. از این رو در این تحقیق تلاش گردید تا اثرات حشره کش مالاتیون بر روی برخی از آنزیم های کبدی و آسیب های وارده به کبد در ماهی کلمه دریای خزر مورد بررسی قرار گیرد.

مواد و روش کار

۵۰۰ عدد نمونه ماهی کلمه با دامنه وزنی ۲۵ - ۱۵ گرم از مرکز تکثیر و پرورش سیچوال (گلستان، گرگان)، تهیه و به مرکز تکثیر و پرورش ماهیان خاویاری شهید رجایی (مازندران، ساری) منتقل گردید. ماهیان یک هفته در شرایط جدید نگهداری تا با محیط جدید، آداپت شده. ۳۰ عدد ماهی برای هر تیمار در نظر گرفته شد. تیمارهای آزمایشی شامل گروه شاهد و تیمار ۱ با دوز ۰/۱، تیمار ۲ با دوز ۰/۰۵، تیمار ۳ با دوز ۰/۱ ppm و هر تیمار با ۳ تکرار بود. نمونه برداری از هر تیمار در روزهای ۳، ۱۳ و ۲۳ روز پس از افزودن مالاتیون و نیز ۳۰ روز پس از قطع کامل مالاتیون، انجام شد.

برای اندازه گیری آنزیم های SGOT، SGPT و ALP، ابتدا ماهیان خونگیری شدند. ماهیان قبل از خونگیری با استفاده از عصاره گل میخک با غلظت ۱۵۰ ppm، بیهوش شدند (شریف پور و همکاران، ۱۳۸۱) و سپس از ساقه دمی خون گیری انجام شد. نمونه های خون جهت تهیه سرم، طی ۵ دقیقه با سرعت ۱۰۰۰۰ Rpm، سانتریفوژ گردیدند (Vesely et al., 2006).

برای سنجش آنزیم های کبدی ALP، SGPT و SGOT، از کیت های مخصوص این آنزیم ها (شرکت پارس آزمون) استفاده شد و با روش الایزاساندویچی سنجش و اندازه گیری گردیدند (Moss & Henderson., 1999).

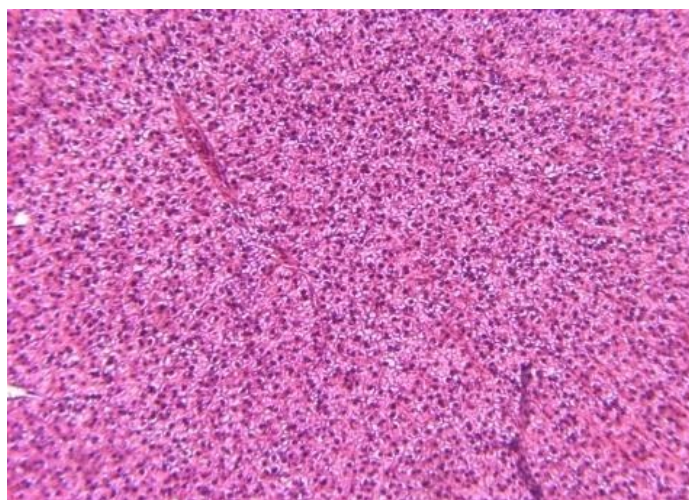
بافت کبد نیز پس از کالبدگشایی، جداسازی و در محلول فیکساتور بوئن تثبیت گردید. نمونه ها پس از ۲۴ ساعت، از محلول بوئن خارج و برای نگهداری، در الکل با رقت های ۷۰٪، ۸۰، ۹۰، ۹۶ قرار گرفت. برای تهیه اسلایدهای بافتی، نمونه ها پس از مراحل معمول بافت شناسی که عبارتند از آب گیری، شفاف سازی پارافینه شدن، قالب گیری، برش های بافتی ۳/۰ میکرون با دستگاه میکروتوم آماده شده و بر روی لام، مونته گردیدند. اسلایدها با رنگ آمیزی هماتوکسیلین - اتوزین (H&E) و نصب لامل روی لام - های حاوی بافت آماده گردید، اسلایدهای بافتی به کمک میکروسکوپ نوری متصل به مانیتور و مجهز به دوربین عکاسی مورد مطالعه و بررسی قرار گرفتند (شریف پور و همکاران، ۱۳۹۳).

برای تجزیه و تحلیل کلیه داده ها، از نرم افزار SPSS 16 Stats Direct و برای رسم نمودارها از برنامه Excel 2010 استفاده گردید. داده ها ابتدا جهت اطمینان از نرمال بودن با آزمون Shapiro-wilk بررسی شدند سپس در صورت نرمال بودن توزیع داده های مورد بررسی، با استفاده از آزمون تجزیه واریانس یک طرفه (Oneway ANOVA) در سطح اطمینان ۹۵٪، ابتدا اختلاف کلی بین میانگین ها مشخص و سپس با آزمون دانکن (Duncan)، گروه ها از یکدیگر تفکیک گردیدند. سطح معنی داری برای تمام محاسبات ($P < 0.05$) در نظر گرفته شد.

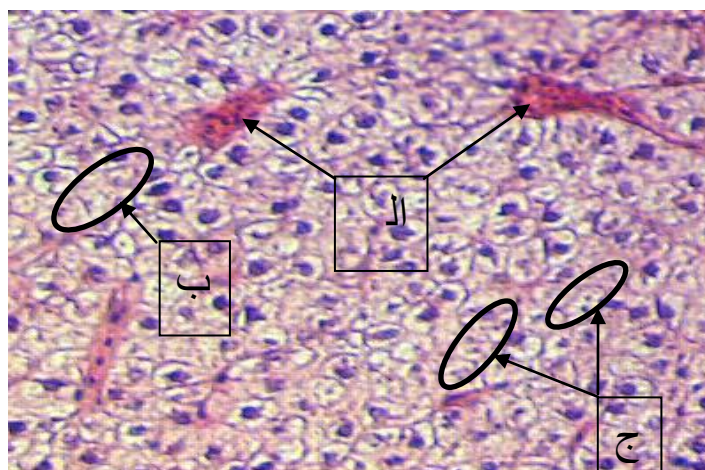
نتایج

نتایج بافت شناسی نشان داد که ماهیان تیمار شاهد دارای کبدی سالم و طبیعی بودند (شکل ۱) اما آسیب کبدی در ماهیان قرار گرفته در معرض مالاتیون مشاهده شد بطوریکه در کبد این ماهیان دژنراسیون هیپاتوسیت ها، پیکنوزه شدن هسته ها، پرخونی عروق، پرخونی سینوزوئیدها، واکولاسیون هیپاتوسیت ها مشاهده گردید. آسیب های وارده در دوزهای بالاتر با گذشت زمان، شدیدتر بود (شکل های ۱ تا ۵).

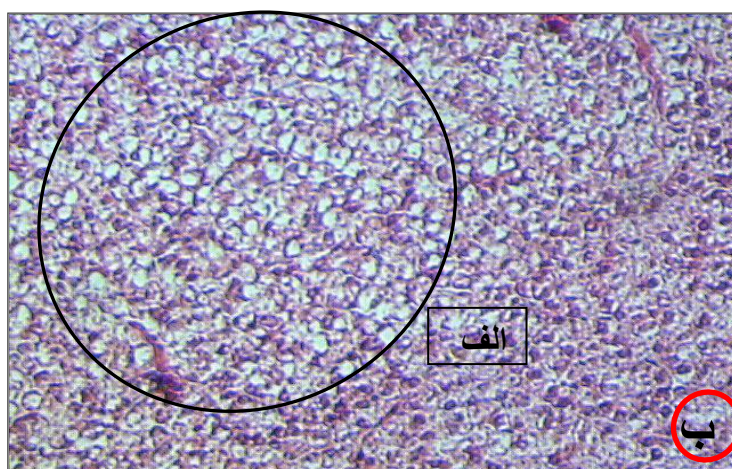
با توجه به شکل ۶ نتایج اندازه گیری شده میزان SGOT در ماهیان در معرض مالاتیون با دوزهای پایین تفاوت معنی داری بین گروه شاهد با تیمارهای مختلف وجود نداشته اما در دوز ۰/۱ ppm میزان این آنزیم افزایش یافت و همچنین با گذشت زمان، بطور معنی داری بیشتر شد ($p < 0.05$). نتایج اندازه گیری SGPT (شکل ۷) در دوزهای پایین و با گذشت زمان بیشتر (۲۳ روز) در معرض سم، و غلظت بالاتر سم ۰/۱ ppm بطور معنی داری افزایش یافت، اما روند تغییرات ALP (شکل ۸)، کاملاً عکس دو آنزیم قبلی بصورت کاهشی بوده است.



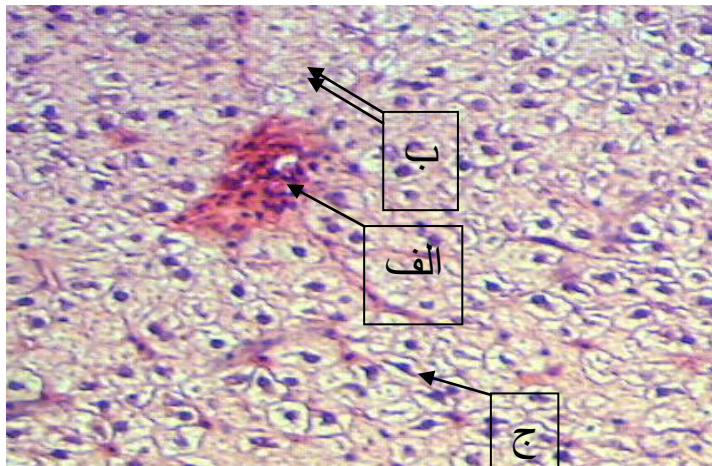
شکل ۱: تصویرکبد شاهد (رنگ آمیزی هماتوکسیلین-اُئوزین - بزرگنمایی ۴x)



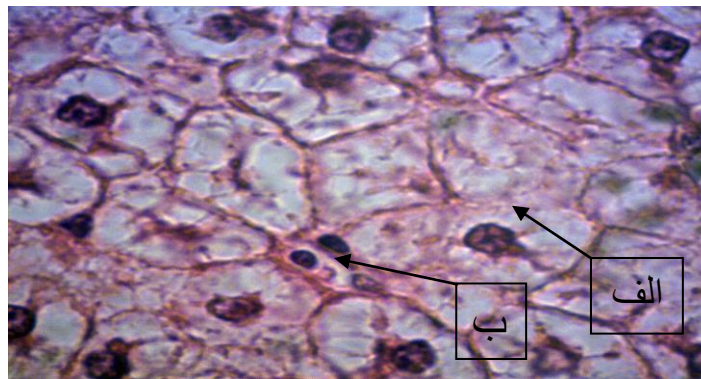
شکل ۲: الف- پرخونی سینوزوئید ب- نکروز سلولی ج- کاریورکسی هسته
(رنگ آمیزی هماتوکسیلین-اُئوزین-بزرگنمایی ۴۰x) (۰/۰۵ppm)



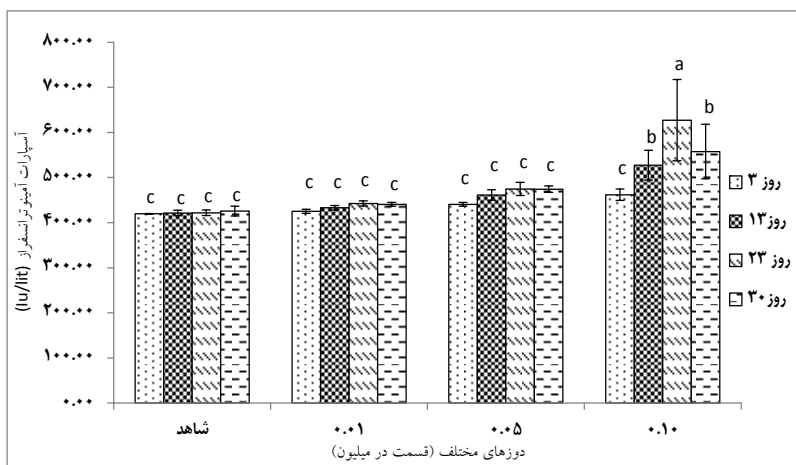
شکل ۳: الف- واکنش شدن هیاتوسیتها ب- نکروز سلولی
(رنگ آمیزی هماتوکسیلین، اُئوزین، بزرگنمایی ۱۰x) (۰/۰۵ppm)



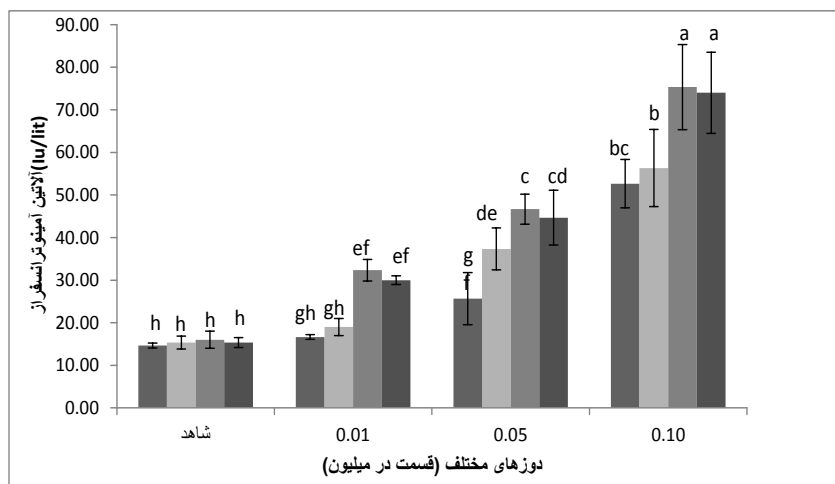
شکل ۴: الف- پرخونی عروق ، ب: نکروز سلولی هپاتوسیت ها، ج: کرایولیز (رنگ آمیزی هماتوکسیلین- ائوزین- بزرگنمایی ۴۰x) (۱ppm/۰)



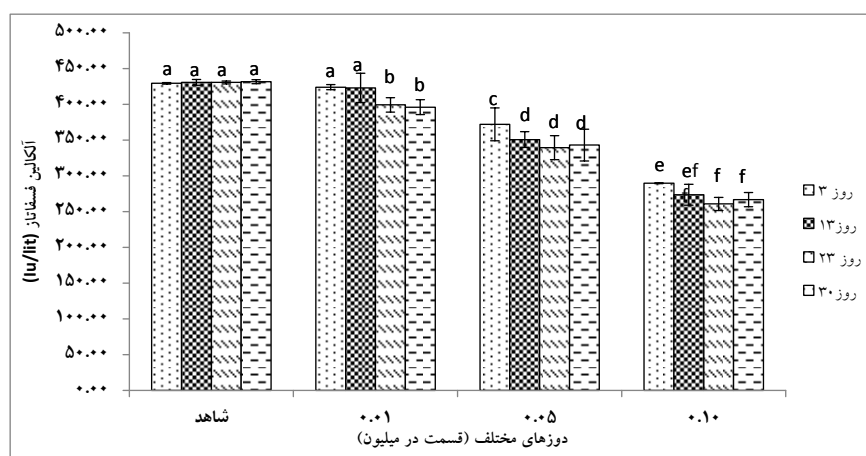
شکل ۵: الف- نکروز هپاتوسیت ها و سلولهای کبدی ، ب- هسته های پیکنوزه (رنگ آمیزی هماتوکسیلین- ائوزین- بزرگنمایی ۱۰۰x) (۱۰ppm/۰)



شکل ۶: میانگین تغییرات اسپارات آمینوترانسفراز (SGOT) در تیمارهای مورد بررسی طی روزهای مختلف نمونه برداری



شکل ۷: میانگین تغییرات آلانین آمینوترانسفراز (SGPT) در تیمارهای مورد بررسی، طی روزهای مختلف نمونه برداری



شکل ۸: میانگین تغییرات آلکالین فسفاتاز (ALP) در تیمارهای مورد بررسی، طی روزهای مختلف نمونه برداری

می‌گردد. ثالثاً، با گذشت زمان، اثر نامطلوب سم بر ماهی افزایش می‌یابد که این امر با افزایش SGOT قابل تائید است و نهایتاً اینکه قرار گرفتن ماهی در شرایط آب تمیز، سبب برگشت ماهی و کاهش SGOT می‌گردد اما SGPT هم با گذشت زمان و هم با افزایش دوز، افزایش معنی‌داری را در بین تیمارهای مختلف نشان داد. بطوریکه بالاترین میزان SGPT در روز بیست و سوم و در دوز 0/1 ppm مشاهده شد. میزان SGPT پس از ریکاوری اندکی کاهش یافت اما میزان آن در مقایسه با روز بیست و سوم نمونه برداری، کاهش چشمگیری نیافت. بنظر می‌رسد این روند کاهش SGPT در طی ریکاوری، در طی زمانی

بحث

طی این تحقیق مشخص شد که در دوزهای پایین مالاتیون، حتی با گذشت زمان، تفاوت معنی‌داری بین میزان SGOT شاهد و با تیمار 1 و 2 قرار گرفته در معرض دوزهای پایین تر مالاتیون (دوزهای 0/01 و 0/05) تفاوت معنی‌داری بین این تیمار و سایر تیمارها مشاهده می‌شود. بطوریکه با گذشت زمان میزان SGOT افزایش می‌یابد. همچنین ریکاوری 30 روزه سبب کاهش سطح SGOT گردید. این امر نشان می‌دهد که اولاً میزان SGOT در دوزهای پایین سم مالاتیون تغییر چشمگیری نمی‌یابد. ثانیاً دوز موثر بر تغییر SGOT، سبب افزایش میزان آن

ترکیبات ارگانوفسفره سبب تغییر فعالیت‌های بافت کبد می‌گردند. این امر احتمالاً به صدمات وارده به سلول‌های بافت کبد و نکرور هپاتوسیت‌ها مربوط می‌گردد (Jabbar *et al.*, 1990). از این رو فعالیت آنزیم‌های کبدی تغییر می‌یابد و همین امر نیز دلیل افزایش و کاهش آنزیم‌های مورد بررسی در این تحقیق است. هر چند برگشت چشمگیری در همه آنزیم‌های مورد بررسی پس از ریکواری مشاهده نشده (به جز SGOT)، به نظر می‌رسد که قرار گرفتن ماهی در شرایط مناسب و آب غیر آلوده و عاری از سم مالاتیون، به مدت طولانی‌تر، سبب ترمیم بافت‌های آسیب دیده و برگشت فعالیت‌های طبیعی کبد و نهایتاً ترمیم آنزیم‌ها در سطح طبیعی گردد.

کبد فونکسیون‌های مختلفی در ارتباط با متابولیسم، ترشح، دتوکسیفیکاسیون، ذخیره، سنتز پروتئین پلازما و فاکتورهای انعقادی دارد. آنچه که بنام تست‌های فونکسیون کبد معروفند عبارتند از: سنجش بیلروبین، البومین، GGT، LDH، ALT، AST، ALP، و PT. از این تست‌ها فقط البومین، بیلروبین و PT بطور واقعی فونکسیون کبد را نشان می‌دهند، سایر تست‌ها در حقیقت مارکرهای آسیب یا مرگ سلول هستند. چون کبد ظرفیت ذخیره زیادی دارد نتایج تست‌های واقعی فونکسیون کبد از قبیل البومین، PT، ممکنست غیر پاتولوژیک باشند درحالی‌که مارکرهای آسیب سلول کبد پاتولوژیک باشند، بنابراین هیچ مارکر منفردی نمیتواند تمام فونکسیون‌های کبد را نشان دهد.

ALT یک آنزیم سیتوزولی است، AST دو ایزوآنزیم دارد یکی سیتوزولی و دیگری میتوکندریال. در حدود ۸۰ درصد فعالیت AST کبد میتوکندریال است، درحالی‌که اغلب AST گردش خون از نوع ایزوآنزیم سیتوزولی میباشد. این آنزیمها بطور عمده در کبد، قلب، عضلات اسکلتی، کلیه‌ها، مغز، پانکراس، ریه، گلبول‌های قرمز و سفید یافت میشوند.

ALT بطور عمده در کبد وجود دارد و برای کبد اختصاصی تر از AST است. در جریان آسیب حاد هپاتوسلولر آنزیم‌های ALT و AST حساسترین مارکرهای سرمی هستند، هرگاه مامبران سلول صدمه ببینند هر دوی ALT و AST به مقادیر فزاینده ای در خون آزاد میشوند، برای آزادسازی این آنزیمها نکرور سلول کبدالزامی

طولانی‌تر (بیش از ۳۰ روز ریکواری)، برگشت یافته و سطح آن کاهش یابد.

آنزیم ALP، برعکس دو آنزیم قبلی، با قرار گرفتن ماهی در معرض سم مالاتیون، کاهش یافت؛ بطوریکه بیشترین ALP در تیمار شاهد و کمترین ALP در تیمار قرار گرفته در معرض دوز ۰/۱ ppm در روز بیست و سوم نمونه‌برداری مشاهده شد. ۳۰ روز پس از ریکواری نیز تفاوت معنی‌داری که حاکی از افزایش ALP و برگشت ماهی به شرایط طبیعی بوده باشد، مشاهده نشد و میزان آن تفاوت معنی‌داری با تیمار قرار گرفته در معرض دوز ۰/۱ ppm در روز بیست و سوم نمونه‌برداری نداشت.

به نظر می‌رسد که آسیب‌های کبدی ناشی از تاثیر منفی سم مالاتیون بر روی این اندام، بر عملکرد ساخت آنزیم‌های کبدی تاثیر گذاشته و سبب افزایش و کاهش معنی‌دار سه آنزیم بررسی شده می‌گردد.

طی تحقیقی دلیل کاهش فعالیت ALP در موش‌های قرار گرفته در معرض جیوه، تغییر در قابلیت نفوذپذیری غشای پلاسمایی و نیز تغییر تعادل بین سنتز و تجزیه آنزیم‌ها پروتئینی و نتیجتاً کاهش فعالیت آنزیمی ارائه شده است (Thenmozhi *et al.*, 2011).

Ansari و Kumar (۱۹۸۶) که به بررسی اثر سمیت مالاتیون بر روی کبد ماهی *Brachydanio rerio* (از خانواده کپورماهیان)، پرداختند اظهار نمودند که بازدارندگی معنی‌داری در فعالیت آلكالین فسفاتاز در کبد این ماهی ایجاد شده است که نتایج آنها مشابه نتایج تحقیق حاضر بوده است.

در بررسی انجام شده در رابطه با تاثیر مالاتیون و متیل - پاراتیون بر روی آنزیم‌های کبدی موش نیز مشخص شد که این حشره کش‌ها سبب افزایش فعالیت‌های آنزیم‌های کبدی همچون اسید فسفاتاز، آلكالین فسفاتاز، گلوتامات دهیدروژناز، گلوتامات اوکسالو استات ترانس آمیناز و گلوتامات پیرووات ترانس آمیناز، می‌گردند و مالاتیون در مقایسه با متیل - پاراتیون، تاثیر بیشتری دارد (Jabbar *et al.*, 1990). هر چند نتایج این تحقیق مشابه نتایج تحقیق حاضر در رابطه با SGOT و SGPT است اما با نتیجه حاصله در رابطه با ALP، تفاوت دارد.

مرکزی، تخریب چربی، پیکنوزیس هسته ای و تنگ و کشیده شدن سینوزوئیدها، مشاهده شد (Cengiz and Unlu, 2006).

Deka و Mahanta (۲۰۱۲) نیز علائمی همچون تخریب ساختار پارانشیمی کبد، تجزیه و تفکیک هپاتوسیتها، تورم هپاتوسیتها، نکروز مرکزی و پیکنوتیک شدن هسته هپاتوسیتها را در کبد نوعی گربه ماهی *Heteropneustes fossilis* قرار گرفته در معرض مالاتیون، مشاهده نمودند.

در بافت کبد ماهی *Esomus danricus* که در معرض مالاتیون قرار گرفت، آسیبهایی همچون تورم و واکنش شدن هپاتوسیتها و نکروزه شدن مشاهده شد (Das et al., 2013).

مشاهدات بافت شناسی کبد ماهی کلمه که در معرض دوزهای زیر حد کشندگی مالاتیون، قرار گرفته بود، نشان می دهد که مالاتیون سبب ایجاد اثرات مخرب بر روی بافت کبد این ماهی می گردد و علائمی که در کبد آسیب دیده مشاهده شد، سبب ایجاد مشکلات فیزیولوژیکی و نهایتاً مرگ ماهی می گردد. در نهایت، یافته های تحقیق حاضر نشان می دهد که رابطه مستقیمی بین قرار گرفتن در معرض حشره کش مالاتیون و اختلالات بافت شناسی در بافت کبد ماهی کلمه، وجود دارد و آسیب شناسی بافت کبد می تواند، نشانگری مفید برای آلودگیهای زیست محیطی باشد.

منابع

امین خط، ن.، موحدی نیا، ا.ع.، شیرعلی، س.، عبدی، ر.، سلامات، ن.، ۱۳۹۳. بررسی عوارض هیستوپاتولوژیک کبد ناشی از مواجهه با کادمیوم در ماهی شانک زردباله (*Acanthopagrus latus*) دومین کنفرانس ماهی شناسی ایران (اردیبهشت ماه ۱۳۹۳). دانشکده منابع طبیعی- دانشگاه تهران (کرج)

رادگهر، ن. ۱۳۹۰. تفسیر بیوشیمی بالینی. انتشارات ایل آرمان. چاپ اول. صفحات ۷۴۰.

شریف پور، ع.، سلطانی، م.، عبدالحی، ح.، قیومی، ر. ۱۳۸۱. اثر بیهوش کنندگی اسانس گل میخک (*Eugenia caryophyllata*) در شرایط مختلف

نیست. حدود ۸ ساعت بعد از آسیب حاد سلول کبدی آنزیمها شروع به بالا رفتن میکنند و در ۲۴-۳۶ ساعت به حداکثر میرسند. اگر صدمه تکرار نگردد یا ادامه نداشته باشد بعد از ۳ تا ۶ روز به محدوده نرمال برمیگردد. (رادگهر، ۱۳۹۰)

کبد، بزرگترین غده بدن ماهی است که انجام فعالیتهای مختلفی را بر عهده دارد. کبد اندام اصلی دفع کننده مواد سمی است (Dutta et al., 1998) که در ماهیان قرار گرفته در معرض حشره کش ها، دچار تغییرات ریخت شناسی جدی می گردد (Rodrigues and Fanta, 1998). کبد برعکس آبشش مستقیماً با آلودگیهای محیطی در تماس نیست اما آلودگیها از طریق خون به کبد می رسند و اثر غیر مستقیم بر روی آن می گذارند. شاید تغییرات کبدی نیز نشانگری سودمند برای نشان دادن استرسهای زیست محیطی اولیه باشد.

در تحقیق حاضر، در بافت کبد ماهی کلمه قرار گرفته در معرض حشره کش مالاتیون، دژنراسیون هپاتوسیت ها، پیکنوزه شدن هسته ها، واکولاسیون هپاتوسیتها، پرخونی عروق، پرخونی سینوزوئیدها و واکولاسیون سیتوپلاسم سلولهای کبدی مشاهده شد. باوجود اینکه کبد اندام اصلی دفع و تنزل میزان ترکیبات سمی است، اما در صورتیکه غلظت مواد سمی زیاد باشد و یا اینکه کبد در مدت زمانی طولانی در معرض مواد سمی باشد، این مکانیسم کبد دچار مشکل شده و نهایتاً سبب آسیب بافت کبدی می گردد (Brusle et al., 1996).

در تحقیقات انجام شده توسط سایر محققین نیز، علائمی مشابه در کبد ماهیان قرار گرفته در معرض سموم و حشره کش ها، مشاهده شد. بطوریکه Fanta و همکاران (۲۰۰۳)، تورم ابری، نکروز مرکزی، آتروپی و واکنش شدن را در کبد ماهی *Corydoras paleatus* قرار گرفته در معرض متیل پاراشین، گزارش نمودند. همچنین، هیپرپلازی، واکنش شدن، رگهای خونی از هم پاشیده شده، هپاتوکسیت تخریب شده، نکروز کواگوله شده مرکزی، نیز در ماهی *Labeo rohita* قرار گرفته در معرض سیپرمترین، گزارش شد (Sarkar et al., 2005). در بافتهای کبدی ماهی *Gambusia affinis* نیز که در معرض دلتامترین قرار داشت، زخمهای کبدی، هیپرتروفی هپاتوسیتها، افزایش سلولهای کاپفر، نکروز

- microscopic study. Environ. Toxicol. Phar., 21, 246-253.
- Das, S., Das, A. and Gupta, A. 2013.** Histopathological changes in liver of Indian flying barb, *Esomus danricus*, exposed to Malathion. International Journal of Latest Research in Science and Technology. 2(2), 62-64.
- Deka, S. and Mahanta, R. 2012.** A Study on the Effect of Organophosphorus Pesticide Malathion on Hepato-Renal and Reproductive Organs of *Heteropneustes fossilis* (Bloch). The Science Probe. 1(1), 1-13.
- Dutta, H.M., Roy, P.K., Sing, N.K., Adhikaria S. and Munshi, J.D. 1998.** Effect of sub lethal levels of malathion on the gills of *Heteropneustes fossilis*. Scanning electron microscope study. J. Environ. Patho. Toxicol. Oncol. 17(1), 51-63.
- Edwards, D. 2006.** Reregistration Eligibility Decision for Malathion. US Environmental Protection Agency - Prevention, Pesticides and Toxic Substances EPA 738 -R-06-030 journal: 9.
- ElBadawi, A.A. and Ramadan, O. A. 2006** Some toxicological studies of the insecticide "pymetrozine" on *Oreochromis niloticus*. J. Egypt. Acad. Soc. Environ. Develop. 7(3) 125-138.
- Fanta, E.; Rios, F. S.; Romao, S.; Vianna, A. C. C. and Freiberger, S. 2003.** Histopathology of the fish *Corydoras paleatus* contaminated with sublethal levels of organophosphorus in water and food. Ecotox. Environ. Safe. 54, 119-130.
- pH و درجه حرارت در بچه ماهی کپور معمولی (*Cyprinus carpio*). مجله علمی شیلات ایران. سال یازدهم. شماره ۴. صفحات ۷۴ - ۵۹.
- شریف پور، ع.، حلاجیان، ع.، کاظمی، ر.ا. ۱۳۹۳. روش های آزمایشگاهی بافت شناسی آبزیان. انتشارات موسسه تحقیقات علوم شیلاتی کشور. صفحات ۳۴۷.
- شیشه ثیان، ب.، سعیدی، ف. ۱۳۷۸. خون شناسی پزشکی. انتشارات دانشجو. ۲۲۳ صفحه.
- صالحی، ز.، سلامات، ن.، سواری، ا.، موحدی نیا، ع.ا. ۱۳۹۳. ارزیابی تغییرات ساختار بافتی کبد ماهی کفشک راستگرد (*Euryalossa orientalis*) در مواجهه با آلودگی های محیطی خور موسی. دومین کنفرانس ماهی شناسی ایران (اردیبهشت ماه ۱۳۹۳) دانشکده منابع طبیعی - دانشگاه تهران (کرج). مجابی، ع. ۱۳۷۹. بیوشیمی در مانگای دامپزشکی. انتشارات نور بخش. ۵۱۱ صفحه.
- نصراله پورمقدم، م.؛ هادی پور، ب.؛ ایگدری، س. ۱۳۹۴. تاثیر دما و شوری بر سمیت سایپرمتترین در بافت کبد ماهی گورخری (*Aphanius sophiae*)، فصلنامه علمی - پژوهشی علوم و فنون شیلات. دوره ۴، شماره ۱، صفحه ۱۰۵-۱۱۴.
- یاوری، ا.، قرایی، ا.، غفاری، م. شریف پور، ع. ۱۳۹۲. تعیین LC50 و بررسی ضایعات بافتی ناشی از سم دیازینون در بچه ماهیان سفیدک سیستان (*Schizothorax zarudnyi*). علمی - پژوهشی علوم و فنون شیلات. دوره ۲، شماره ۲، صفحه ۶۳-۷۳.
- Brusle, J., Gonzalez, I. and Anadon, G. 1996.** Fish Morphology, the structure and function of fish Liver, eds Munshi JSD, Dutta HM (Science Publishers INC, New York).
- Cengiz, E. I. and Unlu, E. 2006.** Sublethal effects of commercial deltamethrin on the structure of the gill, liver and gut tissues of mosquitofish, *Gambusia affinis*: A

- Jabbar, A., Khawaja, S.A., Iqbal, A. and Malik, S.A. 1990.** Effect of Malathion and Methyl-parathion on rat liver enzymes. L.P.M.A. 85-88.
- KabberAhammad Sahib, I., Asi;atha, D. and Ramana, K.v. 1980.** Impact of malathion on acetylcholinesterase in the tissues of the fish *Tilapia mossambica* (Peters)—A time course study. J. Biosci. 2 (1), 37-41.
- Kiabi B.H., Abdoli A. and Naderi M. 1999.** Status of the fish fauna in the South Caspian basin of Iran. Journal of Zoology in the Middle East. 18: 57-65.
- Kumar, K. and Ansari, B.A. 1986.** Malathion toxicity: effect on the liver of the fish *Brachydanio rerio* (Cyprinidae). Ecotoxicol Environ Saf. 12(3), 199-205.
- Kumar, R., Nagpure, N.S., Kushwaha, B., Srivastava, S.K. and Lakra, W.S. 2010.** Investigation of the Genotoxicity of Malathion to Freshwater Teleost Fish *Channa punctatus* (Bloch) Using the Micronucleus Test and Comet Assay. Arch environ contam Toxicol. 58, 123-130.
- Moss, D.W. and Henderson, R. 1999.** Clinical Enzimology. In: Burtis, C.A. and Ashewd, E.R. 1994. Text book of clinical chemistry. 3rd Ed. W.B. Saunders Company. Philadelphia. 617-721.
- Rico, A., Waichman, A.V., Geber-Corrêa, R. and Brink, P.J. 2011.** Effects of malathion and carbendazim on Amazonian freshwater organisms: comparison of tropical and temperate species sensitivity distributions. Ecotoxicology. 20(4), 625–634.
- Rodrigues, E. L. and Fanta, E. 1998.** Liver histopathology of the fish *Brachydanio rerio* after acute exposure to sublethal levels of the organophosphate dimethoat 500. Rev. Bras. Zool. 15, 441-450.
- Sarkar, B.; Chatterjee, A.; Adhikari, S. and Ayyappan, S. 2005.** Carbofuran and cypermethrin induced histopathological alterations in the liver of *Labeo rohita* (Hamilton) and its recovery. J. Appl. Ichthyol. 21, 131–135.
- Thenmozhi, C., Vignesh, V., Thirumurugan, R. and Arun, S. 2011.** Impacts of Malathion on Mortality and Biochemical changes of freshwater fish, *Labeo rohita*. Iran. J. Environ. Health. Sci. Eng. 8 (4), 387- 394.
- Venkataramana, G.V. and Rani, P.N.S. and Murthy, P.S. 2006.** Impact of malathion on the biochemical parameters of gobiid fish, *Glossogobius giuris* (Ham). Journal of Environmental Biology. 27(1), 119-122.
- Vesely, T., Reschova, S., Pokorova, D., Hulova, J. and Nevorankova, Z. 2006.** Production of monoclonal antibodies against immunoglobulin heavy chain in common carp (*Cyprinus carpio* L.). Veterinarni Medicina. 51 (5), 296–302.

Effect of Malathion Insecticide on Liver Tissue and Enzymes of *Rutilus Rutilus Caspicus* of the Caspian Sea

Farrokhi F.^{1,4}; Jamili Sh.^{2,4}; Shahidi M.³; Mashinchian A.⁴; Vosoughi Gh.⁴

*farzane.farokhi@gmail.com

1-Islamic Azad University, Sari Branch, Sari, Iran.

2-Iranian Fisheries Research Institute (IFRI), Agricultural Research, Education and Extension Organization (AREEO), Tehran, Iran

3-Department of Biochemistry and Biophysics, Faculty of Medical, Mazandaran University of Medical Sciences, Sari

4- Islamic Azad University, Science and Research Branch, Tehran

Received: July 2015

Accepted: December 2015

Keywords: Malathion, Caspian Roach, Liver enzymes, Liver damage.

Abstract

Malathion is an organophosphate insecticide which uses to destroy insects and pests of fruit trees, ornamental plants and agricultural corps. In the present study, effect of Malathion on liver and selected enzymes (SGOT, SGPT and ALP) was studied in Caspian Roach (*Rutilus rutilus caspicus*). Four treatments with three replications were designed to carry out the survey. Four groups of experimental fish (containing 30 fish in each group) were exposed to different concentrations of Malathion. e. 0, 0.01, 0.05 and 0.1 ppm respectively for 23 days. Blood collection was done in 3rd, 13th and 23th after exposure to Malathion and also 30 days after recovery in clean water and enzymes were measured using standard kits. Also liver tissues were isolated to histological examination. Results showed that tissues of control group (0ppm) were normal and there were no damages, yet there were hepatocytes degeneration, picnotic in nuclear, hepatocytes vacuolization, vascular congestion and sinusoid congestion in liver of other groups. Tissue damages were increased in higher malathion concentration and over time. Results related to enzymes showed that there were no significant differences in SGOT of fish treated with low concentrations of malathion (0.01 and 0.05 ppm) and control group but it was increased in highest concentration ($p < 0.05$). Yet, SGPT increased significantly after passing 23 days in all fish exposed to malathion. But ALP changes trend was decreasing.

* Corresponding author