

CASO CLÍNICO

XI, 3:89-91
 © EDICIONES DE LA GUADALUPE
 (2009)

Carlos González Landa
 Horacio Mosca
 María Agustina Alsina
 Andrea Belardinelli
 Daniela Perli

Sala 2 Clínica Pediátrica

*Hospital de Niños
 "Superiora Sor María Ludovica"*

✉ carlosgonzalezlanda@yahoo.com

SÍNDROME OCULOGLANDULAR DE PARINAUD:
 PRESENTACIÓN DE UN CASO
 PARINAUD'S OCULOGLANDULAR SYNDROME
 A CASE REPORT

Resumen

Presentamos el caso de una adolescente de 14 años que consultó por adenopatías en región preauricular izquierda. En el interrogatorio dirigido surgió el contacto con gatos, registrándose el antecedente de una conjuntivitis homolateral, por lo cual se planteó el Síndrome de Parinaud por enfermedad por arañazo de gato entre los diagnósticos diferenciales.

Palabras Clave: enfermedad por arañazo de gato, Síndrome de Parinaud.

Abstract

We report the case of a 14-year-old patient with adenopathies in the preauricular region. During the interview, the patient stated having had contact with cats, and a history of conjunctivitis comes up. These led to the diagnosis of Parinaud syndrome caused by cat scratch disease.

Key words: cat scratch disease, Parinaud syndrome.

Introducción

El síndrome Oculoglandular de Parinaud (SP) fue originalmente descrito en 1950 como una condición anatómico-clínica caracterizada por conjuntivitis granulomatosa acompañada por adenitis satélite preauricular⁽¹⁾. La etiología de este síndrome no era clara al inicio pero fue Parinaud quien lo relacionó con el contacto previo con mascotas en el hogar. Desde entonces distintos agentes causales han sido identificados: *Francisella tularensis*, *Chlamydia trachomatis*, *Sporothrix schenckii*, *Mycobacterium tuberculosis*, *Treponema pallidum*, así como algunos virus (coxsackie, parainfluenza, HIV)⁽²⁾. Otros bacilos gram negativos pleomórficos transmitidos por gatos fueron identificados en 1992 como *Bartonella Henselae*^(1,3).

Caso clínico

Adolescente de sexo femenino de 14 años que consultó por tumoración en región preauricular izquierda de 1 semana de evolución, sin picos febriles. En el interrogatorio surgió como antecedente haber padecido una conjuntivitis en el ojo izquierdo 10 días antes.

Al examen físico presentaba tumoración dolorosa en región pa-

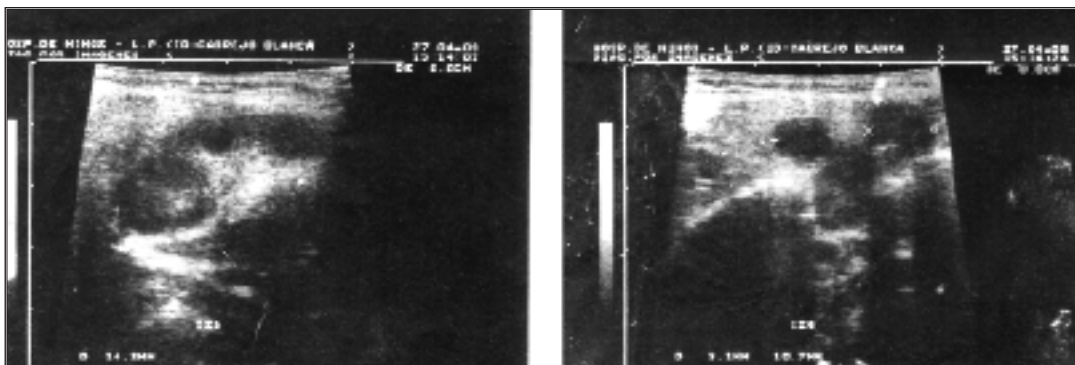


Figura 1

rotídea izquierda de 7 x 4,5 cm de diámetro, que borraba el ángulo submandibular, dura a la palpación y no adherida a planos profundos. La paciente estaba afebril y sin signos de repercusión general ni organomegalias.

Se solicitaron estudios complementarios obteniendo los siguientes resultados: GR 4.130.000/mm³; GB: 8.800/mm³ (N 48%/ E 0%/ B 0%/ L 50%/ M 2%); plaquetas: 284.000/mm³; hemoglobina: 12.3 gr%; hematócrito: 35%; ERS: 50 mm; PCR 9,8 mg/l y LDH 517 U/l.

La ultrasonografía mostró glándula parótida izquierda de tamaño conservado con múltiples imágenes hipocóicas ovoideas en su interior, siendo la mayor de ellas de 10 mm de longitud, pudiendo corresponder a adenopatías intraglandulares o microabscesos. Se constató además, una adenopatía subparotídea de 15 mm de longitud y glándula parótida derecha sin particularidades (Figura 1).

Frente a la asociación de conjuntivitis unilateral con linfadenopatía preauricular se planteó como diagnóstico probable un SP.

Se reinterrogó a la paciente surgiendo el antecedente de contacto con gatos, por lo que se solicitó serología para *Bartonella*, siendo positiva para *Bartonella henselae* y negativo para *Bartonella quintana*.

Diagnóstico

Síndrome Oculoglandular de Parinaud por Enfermedad por arañazo de gato (EAG).

Discusión

El SP es un complejo patológico caracterizado por adenopatías regionales relacionadas con una infección conjuntival, palpebral o de la piel adyacente a estas estructuras⁽³⁾. En el ojo el granuloma suele localizarse en la conjuntiva tarsal y, en menor grado,

en la bulbar, alcanzando medidas de 3 a 20 mm de diámetro⁽⁵⁾. La infección por *B. henselae* se manifiesta típicamente como una linfadenopatía regional subaguda en relación al sitio de inoculación cutánea, 1 a 3 semanas después del arañazo o mordedura por un gato infectado, y se denomina EAG⁽⁶⁻⁸⁾. La linfadenopatía usualmente involucra a los ganglios que drenan el sitio de inoculación. El área alrededor del nódulo suele estar caliente, eritematosa e indurada y un 30% de los nódulos pueden supurar espontáneamente⁽⁷⁾. Sin embargo, 5 a 25 % de los pacientes desarrollan formas atípicas o sistémicas de la enfermedad, incluso en ausencia de linfadenopatía periférica, siendo el órgano extralinfático más frecuentemente comprometido el ojo⁽⁸⁾. La incidencia de la EAG se calcula en 9,3 por 100000 habitantes⁽⁹⁾.

El SP es la manifestación ocular más frecuente de la infección por *B. henselae* afectando aproximadamente al 5% de los pacientes sintomáticos. Otras causas menos frecuente de SP incluyen la tularemia, tuberculosis, sífilis, esporotricosis e infección por *Chlamydia tracomatis*. Los datos clínicos, epidemiológicos y analíticos permiten descartar estas otras posibilidades diagnósticas.

La vía de inoculación en el SP relacionado con la infección por *B. henselae* no es bien conocida aunque la inoculación conjuntival directa, probablemente a través de las heces de las pulgas, es la más probable^(1,5). Asimismo los felinos cursan con bacteriemias asintomáticas y el hábito de lamerse mantiene la bacteria en su pelaje, saliva y garras. Esta puede ser también transmitida a la persona a través de un rasguño o una mordedura⁽⁸⁾. Clínicamente se caracteriza por enrojecimiento conjuntival unilateral, sensación de cuerpo extraño y epifora, pudiendo acompañarse también de secreción serosa y ocasionalmente purulenta. El granuloma primario desaparece en pocas semanas sin cicatriz residual⁽⁵⁾. Debe recordarse que la conjuntivitis granulomatosa unilateral pu-

de observarse también en TBC, sarcoidosis, tularemia e infecciones por *Chlamydia trachomatis*.

Otra forma menos frecuente de compromiso ocular en la EAG corresponde a la neurorretinitis, que se presenta con disminución súbita e indolora de la visión, generalmente unilateral, de evolución autolimitada, con recuperación total de la visión al cabo de 3 meses⁽⁸⁾. La aparición de adenitis preauricular, submandibular o incluso cervical son más características que las lesiones oculares. La linfadenopatía regional se resuelve espontáneamente después de varios meses aunque puede experimentar supuración en el 10% de los casos⁽⁵⁾. En el 7% de los casos, pueden aparecer complicaciones neurológicas, que incluyen encefalitis, meningitis aséptica, convulsiones, mielitis transversa, vasculitis cerebral, abscesos, neuropatía periférica, polineuritis o radiculitis y parálisis de Bell⁽⁷⁾. En la mayor parte de los casos el diagnóstico se sospecha por los signos clínicos junto al antecedente de contacto con un gato⁽⁴⁾. Actualmente el diagnóstico de elección es la determinación de anticuerpos de inmunoglobulina G para *B. henselae* mediante inmunofluorescencia. Los pacientes con la enfermedad habitualmente tienen títulos iguales o mayores a 1 en 256, aunque títulos menores se pueden encontrar en paciente sanos, y en el comienzo y final de la enfermedad por lo que se recomienda repetir la prueba 10 a 14 días después en busca de un aumento de los títulos. La sensibilidad va del 14 al 100% y la especificidad del 40 al 100%. Tanto la inmunofluorescencia indirecta como el ensayo de inmunoenzima tienen reacción cruzada con la *B. Quintana*⁽⁷⁾. Si se obtienen muestras tisulares, es posible observar los bacilos mediante las tinciones de Warthin-Starry y de Gram, con la modificación de Brown-Hope. El cultivo es de muy baja sensibilidad puesto que es un microorganismo de crecimiento fastidioso y muy difícil de aislar en tejidos⁽⁴⁾. Las técnicas de reacción de cadena de polimerasa de muestras obtenidas desde la conjuntiva o por biopsia de granulomas, no están estandarizadas como pruebas de diagnóstico⁽⁵⁾.

El tratamiento antibiótico de la EAG en el sujeto inmunocompetente es objeto de controversia dado el carácter autolimitado del proceso. Caso distinto es cuando la manifestación es sistémica o grave. En tales circunstancias dicho tratamiento es imprescindible y evidentemente eficaz^(1,5).

Dentro de los diagnósticos diferenciales las entidades más frecuentes son la linfadenitis piógena, causada sobre todo por estafilococos o estreptococos,

las infecciones por micobacterias atípicas y lesiones tumorales como quistes, tumores de extirpe epitelial y no epitelial y linfomas⁽²⁾. Otras causas menos frecuentes son la tularemia, la brucelosis o la esporotricosis. Las infecciones causadas por virus Epstein Barr, el citomegalovirus o *Toxoplasma gondii*, suelen cursar con linfadenopatías más generalizadas^(4,7).

Conclusión

La EAG debe estar siempre en el diagnóstico diferencial del médico pediatra, al enfrentarse con un paciente que consulta por adenopatías, e incluso debe considerarla como parte del diagnóstico diferencial de un síndrome febril. Debe buscarse dirigidamente el antecedente epidemiológico de contacto con mascotas, en especial gatos. Sólo con un alto índice de sospecha se podrá hacer el diagnóstico de forma ambulatoria, o en su defecto realizarlo precozmente dentro de la hospitalización, de modo tal que se eviten gastos y procedimientos innecesarios⁽¹⁾.

Bibliografía

1. Eymín G, Zapata A, Andrade M, Aizman A, Rojas L, Rabagliati R. *Enfermedad por arañazo de gato. Características clínicas y de laboratorio en pacientes adultos hospitalizados por fiebre o adenopatías*. Rev Méd Chile. 2006;134:1243-48.
2. García Puga JM, Ramos Ramos MV, Murwaqued Rodríguez F, Santos Pérez JL, Vega Pérez S. *Tumoración submandibular*. An Pediatr (Barc). 2006;64:503-4.
3. Yamashita C, Mielle A, Shhessarenko N, Gilio A, Pahl M, Eizenberg B, Baldacci E, Okay Y. *Parinaud syndrome caused by Bartonella henselae: case report*. Rev. Inst. Med. Trop. Sao Paulo. 1996; 38:437-40.
4. Stechenberg B. *Enfermedad por arañazo de gato (Bartonella henselae)*. En: Kliegman R, Behrman R, Jonson H, Stanton B. Nelson Tratado de pediatría 18° ed. Barcelona: Elsevier; 2009. p.1219-22.
5. Guerrero Vázquez J, Cabrerizo MA. *Síndrome oculoglandular de Parinaud*. Diciembre 2008. <http://www.webpediatria.com>
6. Skarin L Jr. *Parinaud's oculoglandular syndrome: An atypical manifestation of cat scratch disease*. OT. 2005; 11:42-43
7. Schutze GE. *Diagnóstico y tratamiento de las infecciones por Bartonella henselae*. Correo de la SAP 11. Pediatr Infec Dis J. 2000; 16:1185-88.
8. Täger M, Jahnsen J, Mediavilla M, Burgos R. *Bartonelosis ocular: Reporte de tres casos*. Rev Chil Infect. 2008; 25:58-63.
9. Hernández Da Mota S, Escalante-Razo F. *Bartonelosis como causa de neuroretinitis bilateral de Leber: reporte de un caso*. Rev Mex Oftalmol. 2009; 83:38-42. ♦