

Trabajos de Investigación

INFECCIÓN EXPERIMENTAL POR *HERPESVIRUS BOVINO 1* EN CONEJAS GESTANTES

Valera AR^{1,4}, Pecoraro MR¹, Fuentealba NA^{1,5}, Massone AR²,
Quiroga MA², Corva SG³, Galosi CM^{1,6}

Cátedras de ¹Virología, ²Patología Especial, ³Bioestadística y ⁴Microbiología Gral.
Facultad de Ciencias Veterinarias, Universidad Nacional de La Plata.
⁵ Consejo Nacional de Investigaciones Científicas y Técnicas (CONICET).
⁶ Comisión de Investigaciones Científicas de la Provincia de Buenos Aires.

RESUMEN: *La infección natural por Herpesvirus bovino 1 (BoHV-1) se manifiesta por conjuntivitis, signos respiratorios (rinotraqueitis), lesiones genitales (vulvovaginitis pustular infecciosa o balanopostitis) y abortos. El conejo, hasta el momento, ha resultado ser el mejor modelo experimental para estudiar los diferentes aspectos de la infección por BoHV-1, el fenómeno de latencia, la neuropatogenicidad de BoHV-5 y el comportamiento de diferentes cepas virales. Este trabajo se desarrolló con el objetivo de estudiar la respuesta de conejas infectadas con BoHV-1 en diferentes períodos de la gestación para que los datos resultantes puedan ser utilizados para la mejor comprensión de la infección en el bovino. Se utilizó un nuevo método de infección intranasal. Los animales desarrollaron signos clínicos. Se recuperó virus a partir de hisopados nasales, se observaron lesiones histopatológicas en las muestras analizadas, se demostró la respuesta inmune humoral y se detectó ADN viral a partir de placentas de los animales gestantes infectados. En este trabajo se evidenció por primera vez en el modelo conejo la llegada del virus al torrente sanguíneo luego de la infección intranasal. Además se aporta una herramienta de utilidad que puede ser utilizada para evaluar la virulencia de diferentes cepas de BoHV-1 y la respuesta inmune a distintos inmunógenos como también para realizar estudios de latencia y reactivación.*

Palabras claves: Conejas gestantes, *Herpesvirus bovino 1*, Infección experimental

EXPERIMENTAL INFECTION BY BOVINE HERPESVIRUS 1 IN PREGNANT RABBITS

ABSTRACT: *Natural infection with Bovine herpesvirus 1 (BoHV-1) produces several clinical manifestations including conjunctivitis, respiratory signs, genital diseases and abortion. The rabbit is a good model for studying of latency, pathogenicity of BoHV-5 and other bovine herpesviruses. This study was conducted in order to analyze the response to experimental infection with BoHV-1 in rabbits during different periods of pregnancy. The results obtained could be useful for better understanding of the infection in cattle. A new method of infection was used. The rabbits developed clinical signs. The virus was recovered from nasal swabs and histological lesions were found in the analyzed samples. The humoral response was demonstrated and viral DNA was detected from the placentas. This work showed for the first time the arrival of BoHV-1 to blood after intranasal infection with the virus. It also provides a useful tool that can be used to evaluate the pathogenicity of by BoHV-1 strains, the immune response and to study viral latency and reactivation.*

Key words: *Bovine herpesvirus 1*, Experimental infection, Pregnant rabbits

Fecha de recepción: 18/07/11

Fecha de aprobación: 20/11/11

Dirección para correspondencia: Alejandro R Valera, Facultad de Ciencias Veterinarias, Universidad Nacional de La Plata. Calle 60 y 118 s/n, CC 296, CP 1900 La Plata. Tel. / Fax: +54-221-4824956.

E-mail: avalera@fcv.unlp.edu.ar

INTRODUCCIÓN

Existen cinco tipos de herpesvirus que poseen como hospedador natural al bovino: *herpesvirus bovino* (BoHV) 1 (subtipos 1.1 y 1.2), 2, 3, 4 y 5. El BoHV-1.1 provoca un amplio espectro de manifestaciones clínicas: rinotraqueítis (IBR), conjuntivitis, aborto, enteritis y ocasionalmente encefalitis. En caso de que la infección sea causada por el BoHV-1.2, la manifestación clínica principal es la vulvovaginitis pustular infecciosa (IPV) o la balanopostitis (IPB). El BoHV-5 es el mayor responsable de encefalitis (1). La infección experimental por BoHV-1 pudo ser demostrada en cabras, cerdos y ovinos; el embrión de pollo y los pequeños roedores (ratones, ratas, cobayos) no son susceptibles (2). El conejo, hasta el momento, ha resultado ser el mejor modelo experimental para estudiar el fenómeno de latencia de BoHV-1, la neuropatogenicidad por BoHV-5 y el comportamiento de diferentes cepas virales (3, 4, 5). Honda y col. evaluaron la respuesta serológica de conejos ante la infección intratraqueal e intravenosa con BoHV-1 aunque no lograron reproducir los signos clínicos (6). Rock y Reed (1982) reprodujeron la infección intraconjuntival y la reactivación viral (4). Brown y Field reprodujeron la infección por un método de inoculación por trepanación del seno paranasal y evaluaron la respuesta inmune humoral y celular, sin embargo estos autores destacan en su trabajo que la ruta de infección utilizada escapa a la vía natural de entrada del virus y que por lo tanto éste no realiza su etapa de replicación primaria en la mucosa nasal (7). Chowdhury y col. (1997) utilizando el método de inoculación de Brown y Field confirmaron la neuroinvasividad del BoHV-5 aunque no detectaron lesiones cuando evaluaron cepas de BoHV-1 (8). En los estudios experimentales con BoHV-1 en el conejo, el aborto solo es mencionado como un hallazgo complementario resultante de la infección experimental por diferentes vías, excepto la vía intranasal (9, 10). En otros herpesvirus también abortigénicos como el *Herpesvirus equino 1* se ha utilizado como modelo experimental al ratón BALB/c, reproduciendo los signos clínicos y el fenómeno del aborto, datos que resultan de utilidad para ampliar el conocimiento de los mecanismos patogénicos en el huésped natural, el caballo (11).

Por lo expuesto, el objetivo de este trabajo fue estudiar, con un enfoque multidisciplinario, las diferentes respuestas en conejas luego de la infección experimental con BoHV-1, en distintos periodos de la gestación, para ser utilizado como modelo experimental en estudios comparativos con el bovino.

MATERIALES Y MÉTODOS

Virus y células: Se utilizó la cepa Los Ángeles (LA) de BoHV 1.1 obtenida del Instituto Nacional de

Tecnología Agropecuaria de Castelar (INTA), mantenida mediante pasajes en células MDBK (Madin-Darby bovine kidney). Para el crecimiento de las células se utilizó Medio Mínimo Esencial (MEM) suplementado con 10 % de suero fetal bovino (SFB) irradiado, glutamina (0,03 g/ml), antibióticos (penicilina 20000 UI/ml y estreptomycin 10 mg/ml) y antimicóticos (Nistatina 50 µg/ml). Se cultivaron a 37 °C en una atmósfera húmeda con 5 % de CO₂. La cepa viral se inoculó con una multiplicidad de infección de 0,1 y luego de 60 min de adsorción a 37 °C las células fueron incubadas con MEM suplementado con 2 % de SFB. Cuando se obtuvo un pasaje con efecto citopático del 100 % en las primeras 48 h post infección (PI), los sobrenadantes fueron levantados y centrifugados a 3000 rpm durante 15 minutos para descartar los restos celulares, se fraccionaron y se conservaron a -70 °C. Cinco muestras representativas de este pasaje viral fueron tituladas por el Método de Reed y Muench utilizando diluciones logarítmicas de base 10. La lectura final de los resultados se realizó a los 72 h PI y se determinó la dosis infectante cultivo celular 50 % por cada 50 µl (DICC₅₀/50 µl).

Animales de experimentación: se emplearon conejas neozelandesas, de 3-4 meses de edad. Los animales fueron tratados de acuerdo a las normativas internacionales indicadas en la Guía para el cuidado y uso de animales de laboratorio (National Research Council, National Academy Press, Washington DC, USA 1996, http://dels.nas.edu/ilar_n/ilarhome/) y se alojaron en un bioterio para animales convencionales, con agua y comida *ad libitum*.

INFECCIÓN EXPERIMENTAL:

Experiencia 1: Método por trepanación (T) de seno paranasal (Método de Brown):

Se conformaron tres Bloques de estudio de n=4 cada uno y denominados Bloque 1 (T1): inoculadas ~ 15 días antes del servicio y Bloque 2: inoculadas a ~ 15 días del servicio (2do tercio de preñez) y Bloque 3: inoculadas a ~ 22 días (3er tercio) de preñez. Cada Bloque estuvo compuesto a su vez por tres grupos: "a": gestantes inoculadas (n=2) "b": gestante no inoculada (control negativo de infección) (n=1) y "c": no gestante inoculada (control positivo de infección) (n=1).

Se inocularon 500 µl de suspensión viral a los animales de los Bloques 1 y 2 (T1 y T2) (4). Los animales control negativo de infección recibieron sobrenadante de cultivo celular no infectado. No se realizó la experiencia con el Bloque 3 (T3) al comprobarse la ausencia de resultados en los Bloques anteriores.

Experiencia 2: Método de instilación intranasal (IN):

se conformaron tres Bloques de estudio de n=8 cada uno y denominados Bloque 1: inoculadas a ~ 10 a 15 días previos al servicio, Bloque 2: inoculadas a ~ 15 días (2do tercio) de preñez y Bloque 3: inoculadas a ~ 22 días (3er tercio) de preñez. Cada Bloque estuvo compuesto a su vez por tres grupos: "a": gestantes inoculadas (n=4) "b": gestantes no inoculadas (controles negativo de infección) (n=2) y "c": no gestantes inoculadas (controles positivo de infección) (n=2).

Se infectaron los tres Bloques (denominados IN1, IN2 e IN3), previa anestesia local de las narinas con Lidocaína al 10% aplicada por aspersión. Comprobada la insensibilidad de la zona, se introdujo el

inóculo (250 µl por cada narina) utilizando una pipeta descartable (12).

Observación clínica y muestreo

Los animales fueron observados diariamente a las 9 h y a las 17 h para constatar la aparición de signos clínicos respiratorios. Se llevaron registros de temperatura y se comprobó la gestación por palpación abdominal a los 10-12 días post servicio (dps). Los animales de los grupos "b" (controles negativos de infección) se alojaron en un ambiente separado para evitar una posible infección aerógena.

Muestras para detección de anticuerpos (Ac):

se tomaron muestras de sangre entera, por punción de la vena marginal de la oreja, para la obtención de suero previamente a la infección experimental y aproximadamente cada 10 días durante un período de 90 días PI (dPI).

Muestras para aislamiento viral y reacción en cadena de la polimerasa (PCR)

Sangre: por punción de la vena marginal de la oreja a las 48 y 72 h PI con heparina (20UI/ml), para detectar viremia.

Hisopados nasales: durante 7 dPI para el caso de los animales de los Bloques T1 y T2 y a todos los animales con signos clínicos respiratorios hasta la desaparición de los mismos en el caso de los animales de los Bloques IN1, IN2 e IN3.

Fetos y natimortos: se necropsiaron, se tomaron muestras de pulmón, hígado. En los casos posibles se tomaron muestras de placenta.

Conejas: se tomaron muestras de útero, pulmón, riñón y bazo en caso de muerte o necesidad de necropsia de las conejas gestantes o post parto.

Muestras para estudios histopatológicos: parte de las muestras de fetos, natimortos y conejas fueron fijadas en formol y preparadas usando técnicas estándar para estudios histológicos.

Técnica de ELISA

Se utilizó un ELISA indirecto previamente estandarizado. Se empleó un antígeno soluble producido con células MDBK infectadas con la cepa LA de BoHV-1. La solución de Bloqueo consistió en solución tamponada de fosfatos 0,141 M (PBS) con 0,05 % de Tween 20 y la dilución de uso de los sueros problemas se estandarizó a partir de la dilución inicial de 1/50 y en diluciones sucesivas en base 2. Como Ac secundario se utilizó suero de cabra anticonejo conjugado con peroxidasa. El sustrato consistió en ácido cítrico 0,1M, fosfato disódico 0,2M, 0,3 mg/ml de azinodietilbenzotiazol-sulfonato (ABTS) y H₂O₂ al 0,01 %. Los valores de densidad óptica (DO) fueron leídos utilizando un filtro de 405 nm en un espectrofotómetro para microplacas (Titertek Multiskan Flow Laboratory). Se consideraron positivos aquellos valores de la DO superiores a 2 valores promedios de DO de los sueros negativos (13).

Aislamiento viral

Las muestras se procesaron inmediatamente de tomadas de acuerdo a los métodos convencionales para aislamiento viral y se inocularon sobre células, en diluciones en base logarítmica 10, desde 10⁻¹ a 10⁻³. Se realizaron tres pasajes ciegos antes de dar por negativa a cada muestra.

Técnica de PCR

Para la extracción de ácido nucleico viral se utilizó un equipo comercial (Promega). Para la reacción se utilizó un par de cebadores que amplifican una región de 183 pb correspondiente al gen que codifica para la timidina quinasa (F:5'AGACCCAGTTGTGAATGC-3' y R:5'ACACGTCCAGCACGAACACC-3'). La mezcla para la reacción se preparó con: 1 µl (100 ng) de cada uno de los cebadores, 5 µl de buffer de PCR 10X, 1,5 µl de Cl₂Mg 50 mM, 0,5 µl de Taq polimerasa, 2 µl de mezcla de dNTP, 29 µl de agua destilada y 5 µl de ADN molde. El ciclado se realizó en un Ciclador Eppendorf (Mastercycler Gradient Eppendorf AG) y consistió en un precalentamiento de 5 min. a 99°C seguido de 1 min. a 95°C y 35 ciclos de 95°C 1min., 61,4°C 1 min. y 72°C 1 min., con una extensión final de 5 min. a 72°C. Los productos de PCR fueron analizados mediante electroforesis en geles de agarosa al 1,8% en buffer TBE (50 mM Tris pH 8, 50 mM ácido bórico y 1 mM de EDTA) durante 30 min. a 100 V. Los geles fueron visualizados con luz UV posteriormente a la tinción con bromuro de etidio. El tamaño de los fragmentos amplificados fue comparado con un marcador de peso molecular.

Estudios histológicos e inmunohistoquímicos

Las secciones de órganos incluidas en parafina fueron teñidas con hematoxilina y eosina (HE). Algunas muestras fueron procesadas para inmunohistoquímica (IHQ) utilizando un anticuerpo monoclonal anti glicoproteína D. Para el revelado de la reacción se utilizó un reactivo comercial (DakoCytomation LSAB 2 Systems).

Análisis estadístico de los datos

Los resultados de ELISA y los aislamientos virales se compararon por análisis de varianza (Anova) y por el test de diferencia mínima significativa DMS en el caso de p<0,05. Se utilizó la prueba Q de Cochran para el análisis de los signos clínicos producto de la inoculación experimental. El paquete estadístico utilizado fue Epi Info 2000 (www.cdc.gov/epiinfo).

RESULTADOS

INFECCIÓN EXPERIMENTAL Y OBSERVACIÓN CLÍNICA

Experiencia 1

Ninguno de los animales inoculados por este método presentó signos clínicos. La temperatura en todos los casos varió dentro de los parámetros normales (38,6 - 40°C). Uno de los animales del Bloque T1 (T1-a1) fue negativo a la palpación gestacional a los 10-12 días post servicio (dps). Las hembras registrada T1-a2 y las dos conejas gestantes del Bloque T2 (T2-a1 y T2-a2) resultaron positivas a la palpación gestacional llegando a término al parto, sin particularidades y obteniéndose 7, 8 y 5 gazapos vivos respectivamente que se desarrollaron normalmente. Los animales T1-b1 y T2-b1 (controles negativos de infección) no presentaron signos clínicos y llegaron al parto a término obteniéndose 6 y 4 gazapos vivos, respectivamente.

Experiencia 2:

Se reprodujo la infección experimental en

los tres Bloques (IN1, IN2 e IN3). En todos los casos la temperatura varió dentro de los parámetros normales (38,6 - 40°C). El examen clínico reveló rinitis y descarga nasal en un comienzo serosa (1-2 dPI) para luego tornarse seromucosa durante períodos variables que fluctuaron entre los 5 y 7 dPI en los diferentes animales. Se observaron rales respiratorios que persistieron desde el 2do hasta los 8 dPI. Los animales gestantes inoculados del Bloque IN1 (IN1-a1, a2, a3 y a4) fueron negativos a la palpación gestacional a los 10 dps y se mantuvieron en observación por 25 días más, sin que se hubiera producido el parto en ninguno de ellos. La coneja IN2-a1 llegó al parto normalmente aunque solo se hallaron dos natimortos y un tercer gazapo murió inmediatamente del parto. Los animales denominados IN2-a2 y IN2-a3 murieron en el parto y 4 días previos al parto, respectivamente. La coneja IN2-a4 llegó al parto normalmente aunque sus 4 neonatos se presentaron hipoquinéticos y murieron por aplastamiento. Los animales IN3-a1, IN3-a3 e IN3-a4 llegaron al parto y se presentaron indistintamente casos de mortinatos, neonatos hipoquinéticos y neonatos normales. La coneja IN3-a2 murió a los 4 dPI mostrando signos de neumonía aguda. Los seis animales no gestantes (controles positivos de infección) de los tres Bloques (IN1-c1 y c2, IN2-c1 y c2 e IN3-c1 y c2) mostraron signos clínicos y se recuperaron de la infección. Los controles negativos de infección (animales del grupo "b") no presentaron signos clínicos y llegaron al parto a término.

Técnica de ELISA

Experiencia 1: se detectaron Ac contra BoHV-1 con mayor título a los 30dPI para decrecer y ser indetectables a los 80 dPI.

Experiencia 2: Las curvas que ejemplifican los resultados serológicos hallados se muestran en los Gráficos I, II y III. Los gazapos que sobrevivieron resultaron positivos al test de ELISA al mes del nacimiento.

Aislamiento viral y PCR

Experiencia 1: los hisopados nasales tomados en los primeros 7 dPI y la sangre con anticoagulante tomada a las 48 y 72 h PI resultaron negativos para el AV y PCR.

Experiencia 2: los hisopados nasales de los tres Bloques de animales fueron positivos al AV observándose mayores niveles de excreción viral al 2do y 3er dPI (Gráficos IV, V y VI). Se hallaron diferencias significativas ($p \leq 0,5$) entre los valores obtenidos en diferentes días del mismo animal. No se encontraron diferencias significativas ($p=0,92$) entre los tres Bloques. Las muestras de los animales controles negativos de los tres Bloques fueron negativas para AV.

Las muestras de sangre, fetos, natimortos,

neonatos y placentas resultaron negativas por AV. La PCR resultó positiva con tres de las 8 muestras de placentas de la coneja IN2-a2, 2 de la IN2-a3 y las 4 de la IN3-a2.

Estudios histológicos e inmunohistoquímicos

Se analizaron las muestras del gazapo muerto en las primeras 24 h de vida (muerte perinatal) y de dos natimortos de la coneja IN2-a1. Los estudios histológicos del gazapo mostraron zonas de atelectasia en pulmones y extensas áreas de hemorragia en hígado, los riñones no presentaron lesiones. En los natimortos se encontraron cambios autolíticos en pulmón, hígado y riñón. La IHQ resultó negativa para todas las muestras. En la coneja IN2-a2 muerta en el parto, se observaron áreas de congestión, edema, hemorragia y áreas de enfisema y atelectasia en pulmón como así también focos con bacterias y abundante infiltrado de neutrófilos. No se observaron cuerpos de inclusión (CI). Las lesiones fueron compatibles con bronconeumonía supurativa (Figura 1). El hígado mostró grandes áreas de hepatocitos con cambios grasos y células con necrosis coagulativa, manteniendo la integridad de los hepatocitos de la zona periportal. Se observó la presencia predominante de macrófagos y linfocitos, marcada dilatación sinusoidal, edema periportal y células con pigmento biliar. Los riñones presentaron zonas con hemorragia glomerular e intertubular, hialinización glomerular, material proteináceo en el espacio de la cápsula de Bowman y presencia de bacteria en los glomérulos. En el útero no se observaron lesiones. La IHQ resultó negativa en pulmón, hígado, riñón y útero. Los tres natimortos de esta coneja presentaron severos cambios autolíticos que no permitieron evaluar la presencia de lesiones. En el pulmón de la coneja IN2-a3 (muerto 4 días antes del parto) se observaron zonas colapsadas, otras con marcada respuesta intersticial y focos diseminados con abundante cantidad de macrófagos y neutrófilos. El hígado presentó retracción y necrosis de células individuales y escasas células inflamatorias (mononucleares y ocasionales eosinófilos) en espacio porta. Se observaron células acidófilas y otras necróticas. Los riñones y el útero no presentaron particularidades. Los dos fetos de este animal como así también dos neonatos hipoquinéticos de la coneja IN2-a4 y un natimorto de la coneja IN3-a1 solo presentaron cambios grasos en hígado. En las muestras de pulmón de la coneja IN3-a2 muerta a los 4 dPI se observaron áreas de enfisema y focos neumónicos con macrófagos, neutrófilos y eosinófilos. Las muestras de cornete nasal presentaron CI típicos (Figura 2) y la IHQ resultó positiva (Figura 3). El hígado presentó regular cantidad de células inflamatorias en el espacio porta. Los riñones

se presentaron con áreas focales de hiperemia, focos de hemorragia glomerular e intersticial cortical y cortico-medular y acúmulos inflamatorios mononucleares (nefritis intersticial no supurativa). En el útero se observaron algunas glándulas endometriales dilatadas y quísticas con moderada infiltración de células mononucleares en la lámina propia del endometrio superficial y marcada hiperemia. Los cuatro nonatos muertos estudiados del animal IN3-a2 así como un neonato hipoquinético de la coneja IN3-a4 solo presentaron cambios grasos en hígado. En todas las placentas analizadas (IN2-a2 y a3 e IN3 a2) se observaron focos de mineralización de arterias y focos de necrosis. También se presentaron zonas de autólisis y zonas hiperémicas. La técnica de IHQ resultó negativa en todos los casos.

DISCUSIÓN

Desde hace mucho tiempo por razones prácticas, éticas y humanas se han desarrollado modelos animales para su aplicación en investigaciones biomédicas. Los modelos animales se definen como *“organismos vivientes con una inherente adquisición natural a procesos patológicos inducidos o espontáneos que de una u otra manera semejan el mismo fenómeno ocurrido en el huésped natural”* (14). Los animales de laboratorio son modelos muy convenientes y herramientas útiles en el estudio de muchas enfermedades de origen viral. En el caso de Medicina veterinaria y sobre todo cuando se trata de grandes animales el uso del huésped natural para estudiar aspectos patogénicos e inmunológicos de una infección, muchas veces se torna dificultoso por el manejo laborioso de estos animales como también por el costo que ello implica. Debido a estas circunstancias, se planteó como principal objetivo de este trabajo demostrar que el conejo es un modelo válido para estudiar la infección por BoHV-1.1, tanto en su manifestación respiratoria como abortigénica, hecho no bien documentado a la fecha. En este trabajo se describe la infección experimental con BoHV-1.1 en el conejo y la reproducción de la infección respiratoria y sistémica que continúa a la vía natural de infección. En una primera etapa se procedió a realizar la experiencia con el método de Brown (introducción del inóculo por trepanación del seno paranasal) trabajando con dos Bloques de animales. No se evidenciaron signos clínicos ni hubo AV de las muestras tomadas. Los animales llegaron al parto normalmente y solo se detectaron Ac. Al comprobarse la ausencia de resultados en los Bloques T1 y T2 no se trabajó con los animales del Bloque T3 y debido a que este método por trepanación no resultó eficaz para nuestra experiencia se procedió a modificar el método de infección. Es por eso que se utilizó un método de inoculación directa que respetó la puerta de entrada natural del virus

con el objetivo de reproducir el mecanismo de infección natural. Con la utilización de anestesia local que desensibilizó a la mucosa e impidió la expulsión refleja del inóculo y con la ubicación vertical del animal se logró introducir la suspensión viral. El método resultó exitoso ya que a las 24 h PI se confirmó la infección con la aparición de los síntomas respiratorios, a diferencia del bovino en donde el periodo de incubación puede llegar hasta 1 semana (1). Los signos clínicos que hasta el momento no habían sido reproducidos fueron similares a los observados en el bovino y se produjeron en todas las conejas inoculadas. Los registros de temperatura no sufrieron variaciones. Este hecho puede deberse a que, según datos aportados por otros autores, la respuesta febril es de menos de 24 h de duración a partir de iniciados los síntomas y no se produce en todos los casos (10). Para ser posible la evaluación de pequeñas variaciones en la temperatura, los animales deberían haber estado en condiciones ambientales controladas que en esta experiencia no fueron utilizadas.

La reproducción clínica de la infección, el AV a partir de las muestras de hisopados nasales y las curvas ascendentes de excreción viral registradas demostraron una activa multiplicación y eliminación del virus. La presencia de CI en cornetes nasales y la reacción de IHQ positiva en los animales muertos reconfirmaron y revalidaron el método utilizado así como el establecimiento de la infección.

En ninguno de los casos se observaron signos nerviosos, hallazgos que obtuvieron otros autores a pesar de haber inoculado BoHV-1 (15). Esto se debe precisamente a que en el caso de experiencias de reproducción de enfermedad neurológica en conejos, la edad de los mismos es un factor determinante y los animales no sobrepasaban los 30 días de edad. En esta experiencia todos los animales empleados fueron adultos.

En relación a la respuesta inmune humoral, trabajos realizados por Honda y col. (1991) determinaron la respuesta de Ac en conejos inoculados por vía intratraqueal e intravenosa. Los resultados hallados por los autores indicaron un pico de detección de Ac entre las 3-4 semanas posteriores a la primera inoculación a pesar de no haberse registrados signos clínicos y los Ac decrecieron a partir de las 9 semanas PI. Estos datos son coincidentes con la infección en el huésped natural. En esta experiencia y en concordancia con los autores, en todos los Bloques T e IN el mayor pico de Ac se detectó a los 30-35 dPI, decreciendo posteriormente para llegar a valores indetectables entre los 80 y 90 dPI que fue el punto final de la experiencia. Por otro lado se pudo observar la detección de Ac, aunque en muy bajos niveles, en los gazapos que mamaron calostro (6).

Como resultado de la infección y la complicación bacteriana secundaria se sucedieron una serie de eventos de similares características que las que cita Tikoo para el bovino, de manera que a partir de los signos clínicos observados a nivel de tracto respiratorio superior, en el modelo experimental se desencadenó una severa neumonía que condujo a la muerte de un animal de la experiencia (1). La reacción de IHQ confirma la detección de antígenos virales y los hallazgos histopatológicos demuestran lesiones típicas compatibles con infecciones bacterianas concomitantes. En relación a la detección de viremia las experiencias realizadas por Fuchs y col. (1999) en bovinos demuestran que el virus es transportado por los leucocitos y puede ser aislado a partir de ellos. Otros autores hacen referencia a que es muy poca la cantidad de partículas virales que se unen o se transportan en los leucocitos y no siempre el AV a partir de los mismos es posible (16). En esta experiencia no fue positivo el AV ni la detección de ADN viral por PCR a partir de las muestras de sangre extraídas. Probablemente en este modelo experimental y para determinar el momento exacto de recuperación viral y la duración de la viremia, deberían haberse tomado las muestras en lapsos mas cortos en las primeras 24 h lo que en este caso constituía un riesgo ya que podría haber llevado a los animales a un aborto espontáneo o muerte por estrés traumático con modificaciones de los resultados. El aborto por BoHV-1 en este modelo experimental sólo se menciona en la bibliografía como un hallazgo casual resultante de la infección por BoHV-1 en conejas ocasionalmente preñadas pero en ningún caso se evaluó como tal para validar el modelo conejo en el estudio de la infección abortigénica. Se cita al aborto por BoHV-1 como un hecho producido en algunas conejas inoculadas por vía intravenosa, sin embargo no se detallan registros de signos clínicos previos al mismo (10). Si analizamos el Bloque de animales IN1 (inoculados 10-15 días anteriores al servicio), los signos clínicos fueron evidentes y la respuesta de Ac permitió confirmar la infección. En todos los animales de este Bloque no hubo palpación gestacional positiva ni parto posterior. Podría suponerse que la acción del virus impidió la concepción y el establecimiento de la gestación. Este hecho se ha observado en el bovino al registrarse bajos índices de preñez como consecuencia de endometritis causada por el virus presente en semen utilizado en inseminación artificial. Esta sería una posible explicación a la falla de preñez en el modelo experimental. En el segundo Bloque de animales (IN2: inoculados en el segundo tercio de la preñez), los signos clínicos fueron coincidentes con aquellos del Bloque IN1. Dos de los animales murieron con evidente signos de neumonía producida por complicaciones bacterianas secundarias. Las

muestras de fetos y neonatos tomadas de todos los animales, aquellos que murieron y los que llegaron al parto normalmente, fueron negativas a AV y PCR y tampoco se observaron lesiones típicas ni CI. Estos datos coinciden también con lo expresado por algunos autores para la infección natural en el bovino en donde demuestran moderadas lesiones en feto aunque no detectan CI ni alteraciones microscópicas que confirmen la infección por BoHV-1 (17). Igual que sucede en el bovino, la muerte fetal podría haber sucedido entre las 24-48 h PI y la demora en la expulsión de los fetos hizo que estuvieran presentes severos signos de autólisis que dificultaron el estudio histológico, el AV y probablemente la detección de ADN viral por PCR. Está bien documentada la relación de los efectos tóxicos y/o inhibitorios que las muestras clínicas pueden ejercer sobre la PCR como así también la pérdida de infectividad de la partícula viral, condición indispensable para ser aislada en cultivos celulares. Los fetos y natimortos analizados de una coneja muerta del Bloque 3 (IN3-a2) no presentaron cambios histológicos patognomónicos.

El aspecto más importante a ser considerado al evaluar al conejo como modelo experimental es la diferente estructura de la placenta en relación con la del bovino, sin embargo pueden ser comparables. En el útero bovino preñado se establece un estrecho contacto entre la placenta epiteliochorial (sindesmochorial) y el feto a través de estructuras denominadas placentomas de manera que esta interdigitación entre la madre y el feto aumenta la superficie de contacto. La bibliografía cita que la ruta del BoHV-1 hacia el feto involucra la ruta sanguínea a través del cordón umbilical ya que en el feto las lesiones primarias se suceden en el hígado (18). En el conejo, en cambio, la placenta es de tipo hematochorial, sin embargo también se sucede el mismo fenómeno produciéndose un estrecho contacto entre la madre y el feto lo que para algunos autores, luego de la mitad de la gestación, estaría dado por el hecho que solo el endotelio fetal separaría a ambos (hemoendotelial) (19). Es por eso que los hallazgos más relevantes, lo constituyen los resultados de los estudios de las placentas de los Bloques 2 y 3 en las que se observaron focos necróticos alternados con zonas de hiperemia y otras de autólisis. Esto es coincidente con los datos aportados por Gibbs para el bovino quien cita que los cotiledones pueden presentar lesiones degenerativas aunque no son patognomónicas (20). Las lesiones histológicas observadas en la placenta de bovinos infectados con BoHV-1 revelan además marcado edema perivascular y extensiva necrosis coagulativa en el corioalantoides, lo que conduce a un severo y gradual cese de la circulación placentar llevando al desprendimiento de la misma y al aborto subsecuente, sin obser-

vación de lesiones típicas virales en el feto. Por otro lado, hallazgos detallados por Smith (1997) revelan evidencias de AV en placenta a pesar de ausencia de lesiones. El mismo autor cita que en el caso de otros herpesvirus como el que produce el aborto equino también se observaron abortos sin poder aislarse virus de las placentas las que a veces tampoco presentaban lesiones (18). En este trabajo el AV no fue positivo, sin embargo el dato mas significativo de este estudio es la detección de ADN viral a partir de las muestras de placentas lo que confirma el pasaje del virus a través de la misma.

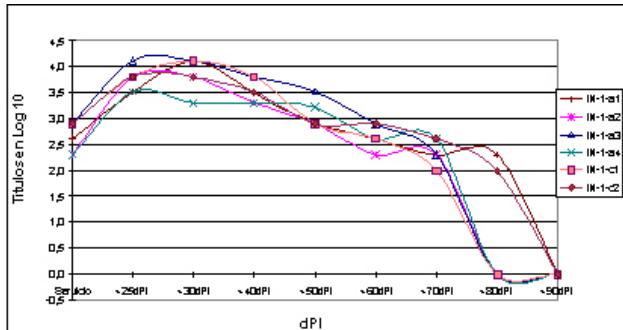


Gráfico I: Curva de anticuerpos obtenidos por ELISA correspondiente a los animales del Bloque IN1 (inoculación previa al servicio). Los datos correspondientes a 30-45 días post infección (dPI) fueron arreglados para la muestras no determinadas, tomando un promedio entre los valores anteriores y posteriores para suavizar la curva, de manera de no mostrar un dato falseado. Los títulos fueron transformados en log. base 10

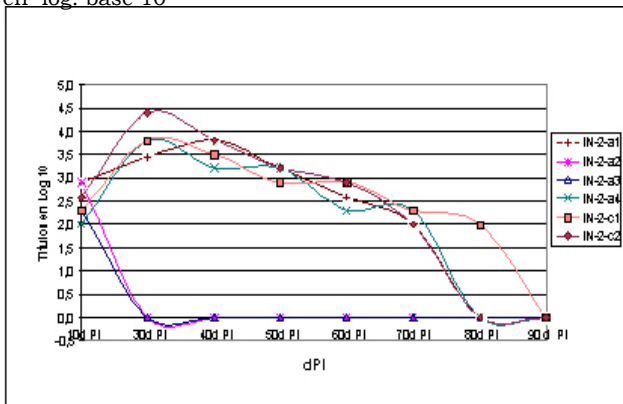


Gráfico II: Curva de anticuerpos obtenidos por ELISA correspondiente a los animales del Bloque IN2 (inoculación en el 2° tercio de preñez). Los títulos fueron transformados en log. base 10.

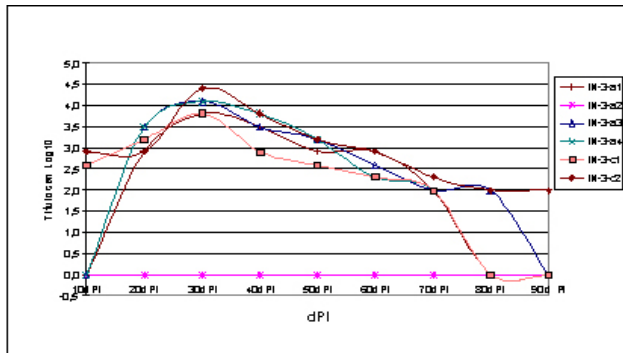


Gráfico III: Curva de anticuerpos obtenidos por ELISA correspondiente a los animales del Bloque IN3 (inoculación en el 3° tercio de preñez). Los títulos fueron transformados en log. base 10.

En este trabajo se evidenció por primera vez la llegada del virus al torrente sanguíneo en conejas, luego de la infección por la puerta de entrada natural del virus. Con estos resultados se valoriza a este modelo experimental para estudiar la patogenia de la infección. Además se aporta una herramienta de utilidad para evaluar la virulencia de diferentes cepas de BoHV-1, la respuesta inmune a distintos inmunógenos y para continuar con los estudios de latencia y reactivación de virus latente.

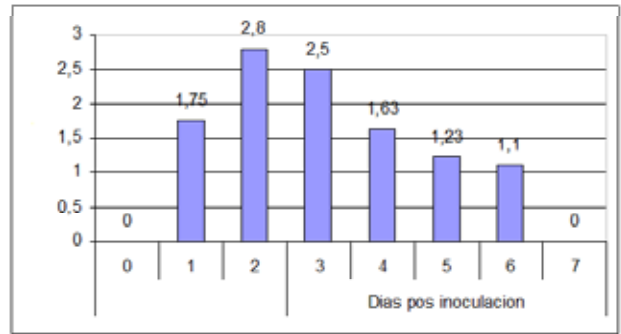


Gráfico IV: Representación gráfica del promedio de los títulos virales obtenidos y expresados como DICC50%/50µl (eje vertical), a partir de los hisopos tomados de los animales inoculados del Bloque IN1 y a diferentes días post infección (dPI) ($p \leq 0.5$ entre los dPI por cada animal)

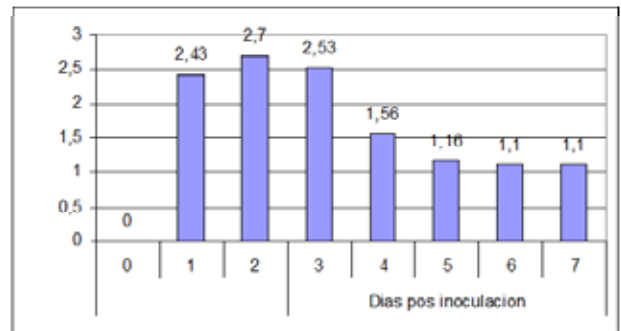


Gráfico V: Representación gráfica del promedio de los títulos virales obtenidos y expresados como DICC50%/50µl (eje vertical), a partir de los hisopos tomados de los animales inoculados del Bloque IN2 y a diferentes días post infección (dPI) ($p \leq 0.5$ entre los dPI por cada animal)

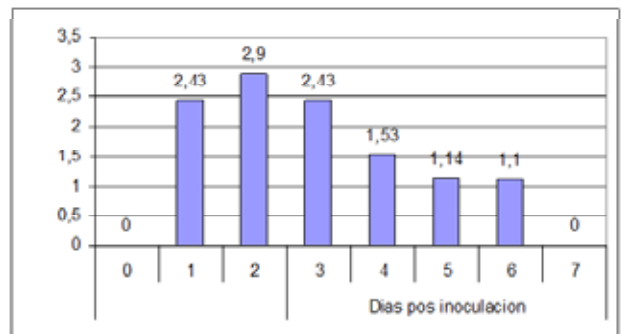


Gráfico VI: Representación gráfica del promedio de los títulos virales obtenidos y expresados como DICC50%/50µl (eje vertical), a partir de los hisopos tomados de los animales inoculados del Bloque IN3 y a diferentes días post infección (dPI) ($p \leq 0.5$ entre los dPI por cada animal)

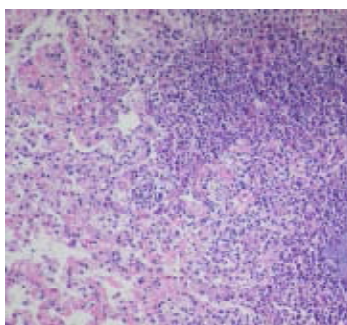


Figura 1: Pulmón de la coneja IN2-a2. Neumonía supurativa. HE (Obj.20X)

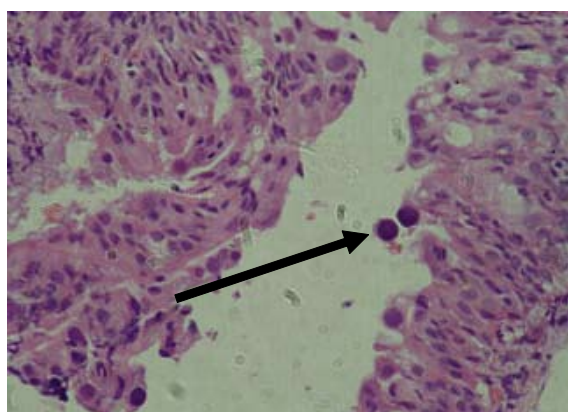


Figura 2: Cornete nasal de la coneja IN3-a2. Se observan cuerpos de inclusión intranucleares (flecha), redondos e intensamente basofílicos. HE (Obj.40X)

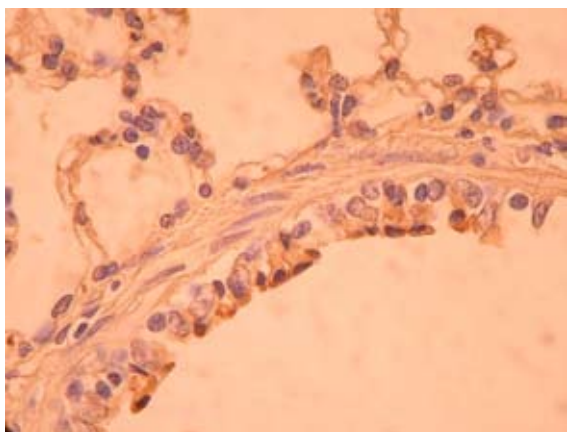


Figura 3: Inmunohistoquímica de cortes de pulmón de la coneja IN3-a2. Se observa inmunomarcación positiva en las células de la mucosa del bronquiolo (Obj. 40X).

AGRADECIMIENTOS

El presente trabajo resume la Tesis doctoral del MV Alejandro Valera dirigida por la Dra Cecilia M Galosi y financiado por la Secretaría de Ciencia y Técnica de la Universidad Nacional de La Plata y por la Comisión de Investigaciones Científicas de la Pcia de Bs As. Los autores agradecen a la Dra Cecilia Carbone (Cátedra de Animales de Laboratorio y Bioterio) por facilitar las instalaciones para realizar la experiencia, al Dr Claudio Barbeito (Cátedras de Histología y Embriología y Patología general) por la bibliografía específica provista y a la Dra Cristina Seki (Centro de Virología Animal -CEVAN-) por ceder el Anticuerpo monoclonal utilizado en este estudio. Un especial agradecimiento al MV Raul Lacchini y al Sr Alejandro Grattoni (Facultad de Ciencias Agrarias y Forestales) por la gentil colaboración en la provisión y manejo de los animales.

BIBLIOGRAFÍA

1. Tikoo S, Campos M, Babiuk L. Bovine herpesvirus 1 (BHV-1): biology, pathogenesis and control. *Adv Virus Res* 1995; 45: 191-223.
2. Mc Kercher DG. Viruses of other vertebrates. En: AS Kaplan, editor. *The Herpesviruses*. (New York, Estados Unidos) Academic Press Inc, 1973; p. 429-441.
3. Rock DL, Beam SL, Mayfield. Mapping bovine herpesvirus type 1 latency-related RNA in trigeminal ganglia of latently infected rabbits. *J Virol* 1987; 61(12): 3827-3831.
4. Rock DL, Reed DE. Persistent infection with bovine herpesvirus type 1: rabbit model. *Inf. and Immun* 1982; 35 (1): 372-373.
5. Spilki FR, Esteves PA, Fanco AC, Lima M, Holz CL, Batista HBR, et al. Neurovirulencia e neuroinvasividade de herpesvirus bovinos tipo 1 e 5 em coelhos. *Pesq Vet Braz* 2002; 22 (2): 58-63.
6. Honda E, Taniguchi T, Watanabe M, Kumagai T. Detection of bovine rhinotracheitis virus antibody by neutralizing test and ELISA in experimentally infected rabbits. *J Vet Med B* 1991; 38: 55-59.
7. Brown GA and Field HJ. A reliable method for establishing viral infection in the rabbit by intranasal inoculation. *J Virol Methods* 1990; 27 (3): 341-346.
8. Chowdhury SI, Lee BJ, Mosier D, Sur JH, Osorio FA, Kennedy G et al. Neuropathology of Bovine Herpesvirus Type 5 (BHV-5). Meningo-encephalitis in rabbit seizure model. *J Comp Pathol* 1997; 117: 295-310.
9. Kelly DF. Experimental infection of rabbits with the virus of infectious bovine rhinotracheitis. *Braz J Exp Pathol* 1977; 58: 168-176.
10. Lupton HW, Barnes H J, Reed DE. Evaluation of the rabbit as a laboratory model for infectious bovine rhinotracheitis virus infection. *Cornell Vet* 1980; 70 (1): 77-95.
11. Iwai H, Kodera A, Sekiya N, Nakamura A, Kirisawa R. Effect of Equid herpesvirus 1 infection on parturition of mice. *J Eq Vet Sci* 1998; 9: 25-27.
12. Valera AR, Pidone CL, Massone AR, Quiroga MA, Riganti JG, Corva SG, Galosi CM. A simple method of infecting rabbits with *Bovine herpesvirus 1* and 5. *J Virol Methods* 2008; 150: 77-79.
13. Valera AR, Galosi CM, Echeverría MG, Silvestrini MP, Romero JR, Noretto EO. Desarrollo y Estandarización de un ELISA indirecto para la detección de anticuerpos contra el herpesvirus bovino tipo 1. *Avances en Medicina Veterinaria* 1999; 13 (1): 21-24.
14. Márquez Rosa de Jesús. Determinación de la cultura sobre el uso de los animales de laboratorio existentes en los investigadores de la Universidad de los Andes. [Tesis doctoral]. Mérida. Venezuela. Universidad de los Andes. Facultad de Ciencias. Departamento de Biología. 1997.
15. Beltrão N, Flores EF, Weiblen R, da Silva AM, Roehe PM, Irigoyen LF. Infecção e enfermidade neurológica pelo herpesvírus bovino tipo 5 (BHV-5): coelhos como modelo experimental. *Pesq Vet Brás* 2000; 20 (4): 144-150.
16. Fuchs M, Hubert P, Detterer J, Rziha HJ. Detection of bovine herpesvirus type 1 in blood from naturally infected cattle by using a sensitive PCR that discriminates between wild-type virus and virus lacking glycoprotein E. *J Clin Microbiol* 1999; 37 (8): 2498-2507.
17. Owen NV, Chow TL, Molello JA. Bovine fetal lesions experimentally produced by infectious bovine rhinotracheitis virus. *Am J Vet Res* 1964; 25: 1617-1626.
18. Smith KC. Herpesviral abortion in domestic animals. *Review Vet J* 1997; 153: 253-268.
19. Björkman N, Dantzer V, and Leiser R. Comparative placental infection in laboratory animals. A review. *Scand J Lab Anim Sci.* 1989; 4: 129-158.
20. Gibbs EPJ, Rweyemamu MM. Bovine herpesviruses. *Vet Bulletin.* 1977; 47 (1): 317-332.