

Hydrops Fetalis não Imune por Anemia Grave – A Propósito de Três Casos Clínicos

ELISA PROENÇA¹, LURDES MORAIS¹, RICARDO COSTA¹, FERNANDA MARCELINO¹, ELÍSIO COSTA²
PAULA SOARES³, FILOMENA ARAÚJO¹, PAULA FERREIRA¹, JOSÉ BARBOT²

¹ *Unidade de Cuidados Intensivos do Hospital Maria Pia*

² *Serviço de Hematologia do Hospital Maria Pia*

³ *Serviço de Neonatologia da Maternidade Júlio Dinis*

Resumo

Hydrops fetalis é uma designação utilizada para descrever a existência de edema generalizado de gravidade variável, provocado pela acumulação de líquido em excesso, no feto ou recém-nascido. Historicamente foi associada à doença hemolítica de causa imune, mas actualmente com a implementação da profilaxia da isoimunização Rh, a frequência relativa de casos de etiologia não imune tem vindo a aumentar.

Os mecanismos fisiopatológicos subjacentes não são ainda bem conhecidos, no entanto, são referidos como possíveis, a anemia, a hipoproteinemia com diminuição da pressão coloidosmótica e a insuficiência cardíaca congestiva.

A anemia neonatal é fundamentalmente devida a um dos três mecanismos: perda hemorrágica, hemólise e défice de produção.

Os autores apresentam três casos clínicos de *hydrops fetalis* por anemia grave ilustrativos de cada uma das três situações, tecendo algumas considerações teóricas a respeito da doença e da abordagem clínica e laboratorial da anemia neonatal.

Palavras-Chave: *Hydrops fetalis* não imune, anemia, recém-nascido.

Summary

Severe Neonatal Anemia with Non Immune Hydrops Fetalis – 3 Case Reports

The term *Hydrops fetalis* is used to describe generalized oedema, variable from mild generalized oedema to anasarca, due to accumulation of excess fluid in fetus or newborn. Historically it was associated to erythroblastosis fetalis, but implementation of Rhesus immune globulin has increased the relative incidence of non immunological cases.

The precise pathophysiological mechanisms underlying the production of fetal hydrops remains unclear, though anemia, low colloid osmotic pressure with hypoproteinemia and congestive heart failure with hypervolemia being referred as possible.

The primary mechanisms of neonatal anemia, present at birth or appearing during the first week of life, are essentially hemorrhagic loss, hemolysis and deficient erythropoiesis.

The authors report three clinical reports of hydrops fetalis due to severe neonatal anemia, making some brief considerations on this clinical entity and the approach of neonatal anemia.

Key-Words: Non immune *hydrops fetalis*, anemia, newborn.

Introdução

A *hydrops fetalis*, caracterizada por edema subcutâneo generalizado do feto ou recém-nascido (RN), geralmente associado a ascite, derrame pleural, polihidrâmnios e placenta edematosa, é uma situação comum a várias patologias^(1, 2, 3, 4, 5, 6, 7). Classifica-se em imune, nos casos em que é causada pela isoimunização materna contra antígenos eritrocitários fetais principalmente do sistema Rh, e não imune nos casos em que este mecanismo fisiopatológico não for comprovado^(1, 2, 5, 6, 7, 8, 9, 10).

Nos últimos anos a profilaxia da isoimunização Rh reduziu drasticamente os casos de etiologia imune, sendo actualmente a etiologia não imune responsável por mais de 85% dos casos^(1, 2, 11). A prevalência destes é de 1/1500 – 3800 RN conforme as séries^(1, 2, 9, 11).

A fisiopatologia da *hydrops fetalis* não imune não é ainda bem conhecida. Em 1977 Barnes et al. a propósito de uma revisão do edema no recém-nascido, descreveram três mecanismos fisiopatológicos possíveis: anemia, diminuição da pressão coloidosmótica por hipoproteinemia e insuficiência cardíaca congestiva com hipervolemia^(2, 3, 8, 12, 13, 14). Apesar de frequentemente ser difícil estabelecer uma relação directa de causa-efeito entre uma situação

Correspondência: Dra. Elisa Proença
Hospital Maria Pia
Rua da Boavista, 827
4050 Porto

Aceite para publicação em 06/05/99.
Entregue para publicação em 14/05/98.

patológica e a *hydrops* não imune, tem sido referida uma elevada incidência de cromossomopatias, infecções intra-uterinas, alterações cardiovasculares e alterações do foro hematológico associadas a esta entidade^(1, 2, 7, 9, 10). A anemia fetal grave é responsável por 10 a 27% das situações de *hydrops fetalis* não imune⁽¹²⁾.

Valores de hemoglobina inferiores a 6-7 g/dL condicionam hipóxia tecidual e acidose metabólica que, quando prolongadas, interferem com a função da albumina provocando diminuição da pressão oncótica e alteração da permeabilidade capilar, assim como insuficiência cardíaca de alto débito^(2, 3, 5, 7, 10, 12, 14, 15).

A anemia neonatal tem três mecanismos essenciais: perda hemorrágica, hemólise e défice de produção^(6, 7, 9, 16, 17). Descrevem-se três casos clínicos de *hydrops fetalis* não imune secundária a anemia fetal resultante de cada um dos referidos mecanismos.

Caso 1

RN de sexo feminino transferido para a Unidade de Cuidados Intensivos (UCI) às três horas de vida por anemia, dificuldade respiratória e suspeita de massa abdominal.

Mãe de 29 anos saudável, A Rh+, III Gesta de 41 semanas, vigiada e sem intercorrências.

Parto com distocia de ombros, ruptura de membranas inferior a 24 horas, presença de mecónio; peso ao nascer 4200g; Índice de Apgar 4/4/6, reanimação com ventilação por entubação endotraqueal. Ao nascer foi verificada palidez, gemido e distensão abdominal marcada. Os exames complementares efectuados mostraram acidose metabólica, anemia (Htc. 25%) e ausência de gás intestinal na radiografia abdominal simples.

À admissão na UCI apresentava palidez cutâneo-mucosa acentuada, edema generalizado, polipneia e tiragem subcostal; Temp. rectal 37,1°C, TA 74/44 mm Hg, Fc 160 b/min, Fr 60 c/mm; auscultação cardiopulmonar normal; abdómen distendido com bordo hepático 6 cm abaixo do rebordo costal direito.

O estudo analítico (Quadro I) confirmou a anemia grave (Hb 5,3 g/dL) com eritroblastose e reticulocitose acentuadas. O esfregaço de sangue periférico (ESP) mostrou eritroblastose acentuada, policromasia e anisopoiquilocitose. Verificou-se ausência de incompatibilidade fetomaterna nos sistemas ABO e Rh e teste de antiglobulina directo (TAD) negativo. O rastreio séptico e estudos virológicos (*TORCH* e *Parvovirus B19*) foram negativos. A ecografia abdominal mostrou hepatomegalia (7 cm) e esplenomegalia (6 cm) homogêneas, com líquido livre peri-hepático, peri-vesicular e peri-esplénico. O teste de Kleihauer-Betke foi positivo com 5,6% de células com Hb F no sangue materno, tendo sido feito o diagnóstico de transfusão fetomaterna (Figura 1).

QUADRO I
Avaliação analítica

	Caso 1		Caso 2			Caso 3		
	RN	Mãe	RN	Pai	Mãe	RN	Pai	Mãe
Hb (g/dL)	5,3	13,3	3,9	14,8	11,1	4,1	16,9	13,1
Reticulocitos (%)	30	2,0	35	2,0	5,0	NE	1,5	1,9
Eritroblastos no sangue periférico (/100 leucócitos)	144	0	339	0	0	NE	0	0
DHL (UI)	2523	350	8870	326	403	NE	NE	NE
Bil. Total (µmol/L)	21	15	124,8	16	7	NE	NE	NE
TAD	Neg.	-	Neg.	-	-	Neg.	-	-
Teste de Kleihauer-Betke (%)	-	5,6	-	-	Normal	-	-	Normal
Pesquisa de Corpos de Heinz	Neg.	Neg.	Neg.	Neg.	Neg.	NE	Neg.	Neg.
Pesquisa de inclusões de HbH	Neg.	Neg.	Neg.	Neg.	Neg.	NE	Neg.	Neg.
Electroforese de Hbs (acetato de celulose pH alcalino)	AF	AA ₂ F	AF	AA ₂	AA ₂	NE	AA ₂	AA ₂
Pesquisa de Hbs instáveis (pelo calor a 50°C)	Neg.	Neg.	Neg.	Neg.	Neg.	NE	Neg.	Neg.
Teste de Fragilidade Osmótica (com e sem incubação)	Normal	Normal	Normal	Normal	Normal	NE	Normal	Normal
Teste de Lise pelo Glicerol (seg.)	>1800	>1800	>1800	>1800	>1800	NE	>1800	>1800
Actividade de G6PD (%)	190	96	173	80	120	NE	70	75
Actividade de PK (%)	184	85	75	36	53	NE	96	130
Actividade de GPI (%)	150	110	179	98	96	NE	85	93
Actividade de HK (%)	NE	NE	NE	NE	NE	NE	95	79
Actividade de Enolase (%)	NE	NE	NE	117	105	NE	115	95

NE - Não Efectuado; TAD - Teste de Antiglobulina Directo; G6PD (Glicose-6-fosfato desidrogenase); PK - Piruvato Kinase; GPI - Glicose Fosfato Isomerase; HK - Hexokinase

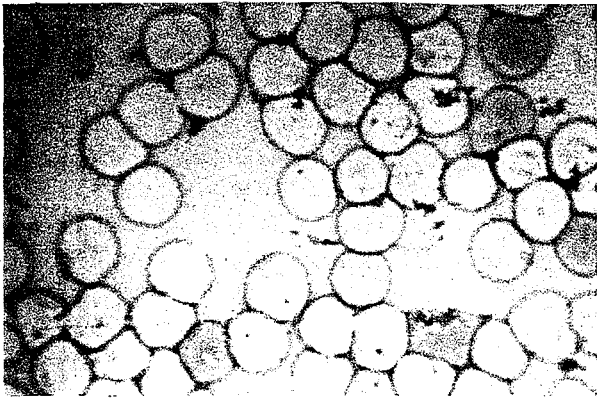


FIG. 1 – Teste de Kleihauer-Betke com 5,6% de eritrócitos com hemoglobina F.

Efectuou transfusões repetidas de concentrado eritrocitário (CGR) e ventilação mecânica durante quatro dias. Teve convulsões de difícil controlo nas primeiras 24 horas mostrando a ecografia transfontanelar hemorragia intraventricular grau I à direita e o EEG paroxismos à direita.

Aos oito meses apresenta atraso do desenvolvimento psicomotor com sinais piramidais e mantém valores hematológicos normais.

Caso 2

RN de sexo feminino transferido às cinco horas de vida para a UCI do Hospital Maria Pia, por *hydrops fetalis*.

Mãe de 25 anos, saudável, O Rh+, II Gesta 40 semanas, vigiada sem intercorrências.

Parto eutócico, mecónio espesso e placenta volumosa; Índice de Apgar 6/7 e peso 3500g. Ao nascer apresentava hipotonia, edema generalizado, palidez cutâneo-mucosa, distensão abdominal com hepatoesplenomegalia e dificuldade respiratória. Analiticamente constatou-se anemia, hiperbilirrubinemia, hipoxemia e acidose mista. Transferido do hospital da área, após iniciar ventilação mecânica e correcção de acidose metabólica.

Os exames complementares (Quadro I) confirmaram a anemia grave (Hb 3,9 g/dL) com reticulocitose e eritroblastose exuberantes e trombocitopenia. Verificou-se ausência de incompatibilidade ABO ou Rh, o TAD e o teste de Kleihauer-Betke foram negativos e os indicadores de hemólise positivos. O ESP mostrava eritroblastose exuberante sem apresentar alterações morfológicas sugestivas de patologia específica. A investigação de patologia hereditária do eritrócito (Quadro I) revelou um valor de Piruvato Kinase (PK) próximo do normal, ao contrário

de outras enzimas eritrocitárias, Glicose-6-fosfato desidrogenase (G6PD) e Glicose fosfato isomerase (GPI), que apresentavam o dobro do valor normal. Os doseamentos de PK efectuados aos pais mostraram valores compatíveis com heterozigotia (pai 35,8%, mãe 48,5%). O estudo molecular revelou dupla heterozigotia para uma mutação já conhecida, 993A, e uma ainda não descrita, 1022A, confirmando o défice de PK⁽¹⁸⁾.

Foi efectuada transfusão permuta e ventilação mecânica durante 48 horas, tendo-se verificado perda ponderal de 500g nas primeiras 24 horas. Encontra-se dependente de transfusões regulares desde os quatro meses de idade.

Caso 3

RN de sexo feminino, I Gesta de termo, vigiada, sem intercorrências. Cesariana por sofrimento fetal, ruptura de membranas inferior a 24 horas; Índice de Apgar 2/1/2; peso 3350 g. Ao nascer apresentava palidez cutâneo-mucosa acentuada, edema generalizado, hipotonia global e taquicardia, sem organomegalias e sem malformações aparentes. Efectuou transfusão de CGR por anemia grave (Hb 4,1 g/dL), ventilação mecânica quatro dias e oxigenoterapia durante oito dias. No quarto dia teve convulsões, controladas com fenobarbital, mostrando a ecografia transfontanelar hiperecogenicidade cerebral difusa. Analiticamente (Quadro I) não apresentava incompatibilidade fetomaterna nos sistemas ABO e Rh; o TAD e o teste de Kleihauer-Betke foram negativos, tal como o rastreio séptico e o estudo virológico (*TORCH* e *Parvovirus B19*). A investigação de patologia do eritrócito realizada nos pais também se revelou negativa. Teve alta aos 19 dias clinicamente bem.

Aos dois meses de idade veio à consulta por febre e recusa alimentar. No exame físico apresentava palidez, má perfusão periférica e taquicardia. O controle analítico efectuado revelou anemia grave com reticulocitopenia (Hb 4,2 g/dL, ret. 0,3%), sem critérios de hemólise e leucócitos e plaquetas normais. O ESP mostrava anisocitose, anisocromia e poiquilocitose. Efectuou transfusão de CGR com o controlo de Hgb pós-transfusional de 9,5 g/dL, tendo duas semanas depois necessitado de nova transfusão por queda do valor de Hb para 6,5 g/dL, mantendo reticulocitopenia, com níveis de eritropoietina de 387 mU/mL (n: 10,2 - 25,2). A biópsia e o aspirado medular mostraram hipoplasia eritróide marcada com normalidade das outras linhas celulares.

Perante a anemia recorrente, com reticulocitopenia e hipoplasia eritróide marcada que contrastava com um valor tão elevado de eritropoietina, foi feito o diagnóstico de anemia de Blackfan-Diamond.

Aos três meses iniciou corticoterapia sem sucesso e, actualmente com oito meses de idade encontra-se em programa transfusional regular.

Discussão

A *hydrops fetalis* não imune, apesar de rara, constitui uma das situações patológicas de maior gravidade em Neonatologia. A mortalidade, embora ainda elevada (50 a 100%), tem diminuído em consequência da melhoria dos cuidados perinatais que se tem verificado nos últimos anos^(1, 2, 11). O diagnóstico pré-natal de *hydrops fetalis* baseia-se em alterações ecográficas precoces (sinal de dupla parede intestinal e espessamento da placenta) ou tardias (edema subcutâneo e derrames nas cavidades serosas)^(2, 8, 10). Impõe-se uma investigação etiológica rápida para identificação das situações passíveis de tratamento intrauterino específico, como a transfusão nos casos de anemia, que pode permitir a sua reversibilidade^(2, 13). Nos casos em que a terapêutica intrauterina não é possível, é mandatória a realização do parto em centros diferenciados que permitam uma abordagem multidisciplinar do RN, condição fundamental para o sucesso terapêutico^(2, 4, 8, 11).

Nos nossos doentes, apesar da vigilância da gravidez, o diagnóstico foi pós-natal. Todos os RN tiveram necessidade de reanimação e suporte ventilatório e, em todos a etiologia da *hydrops* esteve relacionada com anemia neonatal grave.

A abordagem diagnóstica da anemia neonatal não obedece obrigatoriamente a uma sequência protocolada de exames analíticos. A história familiar e obstétrica, o exame objectivo, assim como os exames complementares rapidamente disponíveis, podem revelar-se decisivos na sua orientação. No entanto, o recurso a protocolos de orientação diagnóstica pode tornar-se útil. De qualquer modo, sempre que é necessário efectuar transfusão de CGR urgente no RN, deve proceder-se a colheita prévia de uma amostra de sangue que permita prosseguir a investigação etiológica, uma vez que a transfusão impede a sua realização por um período aproximado de 120 dias, o que aconteceu no terceiro caso.

O organograma representado na figura 2 estabelece como exames de primeira linha a contagem reticulocitária e o teste de Kleihauer-Betke. Nos nossos doentes a contagem reticulocitária permitiu-nos de imediato separar o caso três, com marcada reticulocitopenia (anemia de Blackfan-Diamond), dos outros dois (hemorragia fetomaterna e défice de PK).

O teste de Kleihauer-Betke, é um teste rápido e de execução fácil, que pela identificação de glóbulos rubros fetais no sangue materno, nos dá o diagnóstico de hemorragia fetomaterna, causa mais frequente da anemia

neonatal segundo alguns autores^(16, 17, 19, 20). É no entanto passível de resultados falsos positivos ou negativos, pelo que deve ser interpretado com prudência⁽¹⁶⁾. É referido na literatura que cada 1% de glóbulos rubros fetais presente no sangue materno corresponderá a uma hemorragia fetomaterna de 50 mL, pelo que no nosso caso, com 5,6%, a hemorragia corresponderia à quase totalidade da volemia fetal. Apesar de se tratar de um cálculo grosseiro, que não entra em consideração com variáveis importantes como a volémia materna, parece-nos evidente ter-se tratado de uma hemorragia extremamente grave. Mais difícil se torna identificar o momento da gravidez em que terá ocorrido, pois o RN não apresenta a microcitose nem a hipocromia associadas às hemorragias crónicas e repetidas, nem as alterações hemodinâmicas características de uma hemorragia aguda; nos casos descritos na literatura com características semelhantes, esta é descrita como tendo ocorrido próximo do parto⁽²¹⁾.

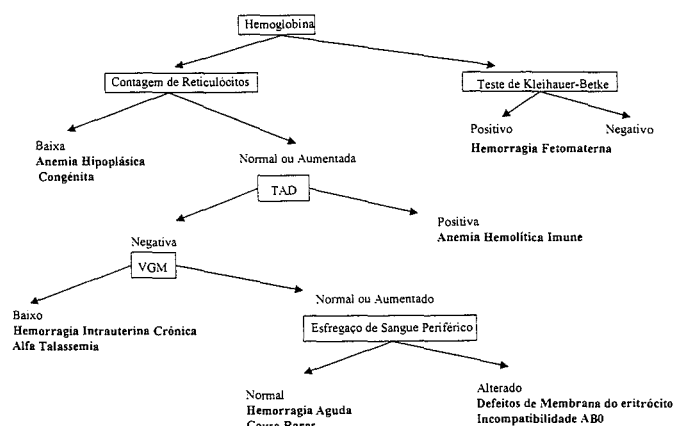


FIG. 2 - Protocolo de abordagem de anemia neonatal (adaptado da referência 17).

O ESP deve ser efectuado sistematicamente, uma vez que, para além dos indicadores de hiperregeneração medular (policromasia e eritroblastose), presentes nos dois primeiros casos, pode apresentar alterações dominantes indicativas de patologia intrínseca do eritrócito.

Os doseamentos enzimáticos eritrocitários devem ser interpretados de um modo crítico, pois a presença de uma reticulocitose exuberante pode condicionar valores normais, uma vez que a estabilidade das enzimas, embora gravemente afectadas, pode ser suficiente para manter actividades normais numa população celular jovem⁽²¹⁾. No caso dois, o doseamento de PK próximo do normal, contrastando com os valores muito elevados das outras enzimas de actividade dependente da idade eritrocitária, fez-nos pensar numa falsa normalidade confirmada pelo doseamento nos pais, que apresentavam valores compa-

tíveis com heterozigotia para a doença. O diagnóstico molecular, além da confirmação do diagnóstico, permite informações sobre o prognóstico e o rastreio pré-natal nas famílias de risco. Na nossa doente, por ser uma mutação descrita pela primeira vez, não foi possível a obtenção de informação adicional sobre o prognóstico.

Para além da estabilização inicial que incluiu a reanimação e o suporte ventilatório, todos os nossos doentes tinham indicação para transfusão urgente. A transfusão permuta, primeira opção para a maioria dos autores em situações de *hydrops* com anemia tão grave, por condicionar menor sobrecarga de volume, foi realizada apenas no segundo caso. Nos outros optamos pela transfusão fraccionada de concentrado eritrocitário em pequenos volumes (3 a 5 mL/Kg).

No RN com transfusão fetomaternal a anemia não recidivou, uma vez que se trata de uma patologia adquirida; os outros dois lactentes, respectivamente, com défice de PK e anemia de Blackfan-Diamond, encontram-se em programa transfusional regular. No primeiro destes dois casos, a esplenectomia constitui uma alternativa terapêutica a ponderar a curto prazo. No segundo, as alternativas à dependência transfusional são terapêutica imunossupressora ou transplante de medula óssea, apesar da sua elevada morbidade e mortalidade.

O prognóstico da *hydrops fetalis* depende da etiologia e do início precoce do tratamento, que deve ser efectuado sempre que possível *in utero*, uma vez que pode permitir a reversibilidade da doença. A elevada incidência de asfíxia perinatal, associada à distocia condicionada pelo edema fetal e à menor tolerância à hipóxia, é também um importante factor de prognóstico, como se verificou em 2 dos nossos doentes (caso 1 e 3), pelo que o nascimento destes RN em centros diferenciados é fundamental para a diminuição da morbidade e mortalidade^(2, 7, 8, 11).

Todos os esforços devem ser envidados no diagnóstico precoce e na investigação das etiologias passíveis de tratamento *in utero*, nomeadamente as associadas a anemia fetal, o que poderá modificar a história natural da *hydrops fetalis* não imune, entidade com tão elevada morbidade e mortalidade.

Bibliografia

1. Bullard KM, Harrison MR. Before the horse is out of the barn: fetal surgery for hydrops. *Semin Perinatol* 1995; 19(6): 462-73.
2. Etches PC, Ash KM, Manning FA. Hydrops Fetalis. In: Robertson NRC ed Textbook of Neonatology. 2nd ed. New-York. Churchill Livingstone 1992; 733-42.
3. Conditions associated with nonimmune hydrops fetalis. *Clin Perinatol* 1982; 9(3): 613-25.
4. Keeling JW. Hydrops. In: Fetal and Neonatal Pathology. Springer-Verlag 1987; 211-28.
5. In utero diagnosis of hydrops fetalis: ultrasound methods. *Clin Perinatol* 1982; 9(3): 627-36.
6. Gomella TL. Neonatology. Management. Procedures. On-Call problems. Diseases and Drugs. Connecticut. Appleton & Lange 1994; 263-81.
7. Cloherty J, Stark AR. Manual of Neonatal Care. Philadelphia. Lippincott-Raven 1998; 175-209.
8. Moore TR, Tipton EE. Amniotic Fluid and Nonimmune Hydrops Fetalis. In: Fanaroff AA, Martin RJ eds. Neonatal-Perinatal Medicine – Disease of the fetus and Infant. 6th ed. St. Louis. Mosby 1997; 312-25.
9. González RJ, Aloy JF, Mussons FB. Patología Hematológica y de la Coagulación. In: González RJ, Aloy JF, Mussons FB, eds. Neonatología – Procedimientos Diagnósticos Y Terapéuticos. 2.ª ed. Barcelona. Espax. 1995; 507-52.
10. Kliegman RM. Blood disorders In: Beharman RE, Kliegman RM, Arvin AM, eds. Nelson – Textbook of Pediatrics. 15th ed. Philadelphia. WB Saunders Company 1996; 499-506.
11. Loureiro F et al: Hidropisis fetal de causa não imunológica. *Rev Port Obst Ginec Cirur* 1990; XIV(6): 305-15.
12. Arcasoy MO, Gallagher PG. Hematologic disorders and non immune hydrops fetalis. *Semin Perinatol* 1995; 19(6): 502-15.
13. Aspíllaga C, Las-Heras J, Kakarieka E. Non immunological hydrops fetalis. Experience with 33 cases. *Rev Chil Obstet Ginecol* 1994; 59(6): 448-55.
14. Maisels MJ, Jaunice. In: Avery GB, Fletcher MA, MacDonald MG, eds. Neonatology Pathophysiology and Management of the Newborn. 4th ed. Philadelphia. JB Lippincott Company 1994; 630-725.
15. Montgomery LD, Belfort MA, Adam K. Massive fetomaternal hemorrhage treated with serial combined intravascular and peritoneal fetal transfusions. *Am J Obstet Gynecol* 1995; 173(19): 234-5.
16. Nathan DG, Osky F. Hematology of the infancy and childhood. Philadelphia: WB Saunders Company. 1993; 346-53.
17. Letsky EA. Anaemia in the neonate. In: Hann IM, Gibson BES, Letsky EA, eds. Fetal and Neonatal Haematology. London, Baillière Tindall 1992; 51-86.
18. Demina A, Varughese KI, Barbot J, Forman L, Beutler E. Six previously undescribed pyruvate kinase mutations causing enzyme deficiency. *Blood* 1998; 92: 647-52.
19. Cunha F, Morais JH. Um caso de anemia neonatal por transfusão fetomaternal. *Saúde Infantil* 1996; 18: 77-82.
20. Wintrobe MM, Lukens JN, Lee GR. The approach to the patient with anemia. In: Lee GR, Bithell TC, Foerster J, Athens JW, Lukens JN, eds. Wintrobe's Clinical Hematology. 9th ed. Philadelphia. Lea & Febiger 1993; 715-44.
21. Harry Smith. Diagnosis in Paediatric Haematology. New York. Churchill Livingstone 1996; 61-112.
22. Lakomed M, Schoter W, Maeyer G, Winkler H. On the diagnosis of erythrocyte enzyme defect in the presence of high reticulocyte counts. *Br J Haematol* 1989; 445-51.