

Obstrução nasal no recém-nascido: Dois casos de estenose congénita do orifício piriforme

Nasal obstruction in neonates: Two cases report of congenital nasal pyriform aperture stenosis

Alexandra Jerónimo • Ana Casas Novas • Inês Moreira • Carla Conceição • Inês Cunha • Luísa Monteiro

RESUMO

A Estenose Congénita do Orifício Piriforme (ECOP) é uma causa rara de obstrução nasal no recém-nascido, um respirador nasal obrigatório, e por isso potencialmente fatal. Obriga a diagnóstico diferencial com causas mais comuns como a atresia choanal. Na clínica predominam a apneia episódica e a cianose cíclica, sendo o diagnóstico confirmado imagiologicamente. Pode surgir isoladamente ou associada a alterações crânio-faciais, hipopituitarismo e cromossomopatias. A correcção cirúrgica impõe-se face ao insucesso do tratamento médico. Este artigo tem por objectivo relatar dois casos clínicos de ECOP. O primeiro caso foi diagnosticado à nascença, não apresentava patologia concomitante e estabilizou clinicamente apenas com terapêutica médica. O segundo caso relata lactente de 3 meses, cujo estudo imagiológico identificou dente incisivo superior mediano único, como malformação associada. Pela gravidade da obstrução nasal a abordagem exigiu, para além da terapêutica nasal tópica, a correcção cirúrgica da estenose. Ambas as crianças encontram-se clinicamente bem. Palavras-chave: estenose congénita do orifício piriforme, recém-nascido, dente incisivo superior único.

Alexandra Jerónimo

Interna do Internato Complementar do Serviço de ORL do Centro Hospitalar Lisboa Central (CHLC): Hospital de São José

Ana Casas Novas

Interna do Internato Complementar do Serviço de ORL do CHLC: Hospital de Dona Estefânia (HDE)

Inês Moreira

Assistente Hospitalar do Serviço de ORL do CHLC: HDE

Carla Conceição

Assistente Hospitalar do Serviço de Neurorradiologia do CHLC: HDE

Inês Cunha

Assistente Hospitalar do Serviço de ORL do CHLC: HDE

Luísa Monteiro

Assistente Hospitalar Graduada e Directora do Serviço de ORL do CHLC: HDE

Correspondência:

Serviço de ORL do Hospital de Dona Estefânia
Rua Jacinta Marto, 1169 Lisboa
Tel: 927089186
Email: asjeronimo@gmail.com

Trabalho apresentado no 57º Congresso Nacional da Sociedade Portuguesa de Otorrinolaringologia e Cirurgia Cérvico-Facial – Hotel Cascais Miragem, Cascais, 6 a 9 de Maio de 2010.

ABSTRACT

Congenital nasal pyriform aperture stenosis (CNPAS) is a rare form of nasal obstruction in neonates who are obligate nasal breathers, that may become a potential life-threatening condition. Differential diagnosis must include the more common occurrence of choanal atresia. CNPAS is often characterized by episodic apnea and cyclical cyanosis, and the diagnosis is confirmed upon imaging findings. CNPAS may appear isolated or associated with cranio-facial anomalies, hypopituitarism and abnormal karyotype. Surgery should be considered if patients do not improve with medical treatment. The main purpose of this article is to report two cases of CNPAS. In the first case, the stenosis was diagnosed after birth, there were no other anomalies identified and the child overcame the situation with topical treatment only. In the second case the child presented another midline anomaly, consisting in one single central maxillary incisor. Due to the degree of obstruction and clinical symptoms it was performed a sublabial surgical approach of the stenosis. Both children have no complaints so far.

Keywords: congenital nasal pyriform aperture stenosis, neonates, single central maxillary incisor

INTRODUÇÃO

A obstrução nasal no recém-nascido constitui uma condição potencialmente fatal pelo facto de este ser um respirador nasal obrigatório. O diagnóstico e a intervenção precoces são essenciais no sentido de restaurar a via aérea, evitando a falência respiratória com asfixia.

O orifício piriforme corresponde à porção mais anterior e estreita do esqueleto ósseo da cavidade nasal, sendo que uma diminuição da sua área seccional, mesmo que pequena, se traduz num aumento significativo da resistência à passagem do ar, com aumento do esforço ventilatório que pode levar o recém-nascido à exaustão¹. A Estenose Congénita do Orifício Piriforme (ECOP) é uma causa rara de obstrução nasal no recém-nascido, cujo principal diagnóstico diferencial se faz com a atresia choanal bilateral. Deve-se a um crescimento

ósseo excessivo do ramo montante do maxilar superior, bilateralmente, para o interior das fossas nasais, provocando o seu estreitamento, sem oclusão. Descrita radiologicamente pela primeira vez em 1988 por Ey *et al* e reconhecida como entidade clínica independente um ano depois por Brown *et al*², a sua etiologia exacta ainda está por definir. É uma patologia de afecção bilateral que se manifesta à nascença ou nos primeiros meses de vida, como entidade isolada ou associada a outras malformações crânio-faciais da linha média, endocrino e cromossomopatias. Na clínica predominam a apneia episódica e a cianose cíclica, proporcionais ao grau da estenose, geralmente agravadas por quadro infeccioso ou durante a amamentação e aliviadas pelo choro. A clínica e o exame objectivo sugerem o diagnóstico mas a Tomografia Computorizada dos Seios Perinasais (TC dos SPN) confirma-o, sendo que, de acordo com Belden *et al*³, a identificação de um diâmetro transversal máximo do orifício piriforme inferior a 11mm, numa criança de termo, é diagnóstico. O tratamento cirúrgico impõe-se quando há persistência de insuficiência ventilatória e incapacidade de alimentação apesar do tratamento médico.

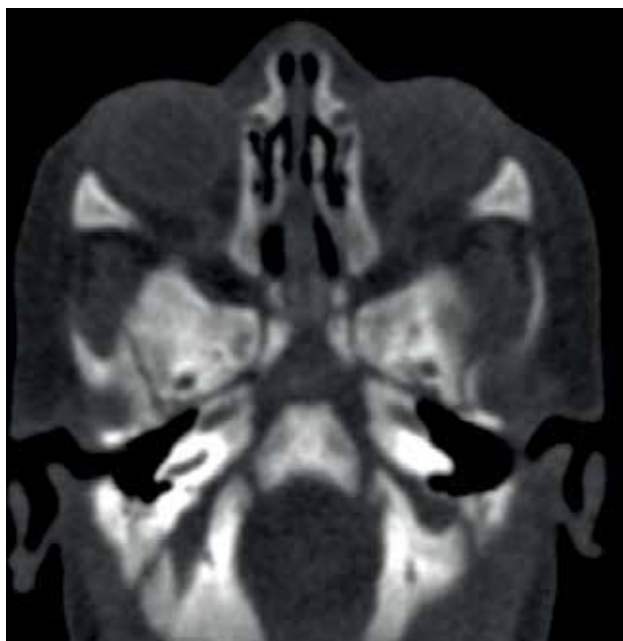
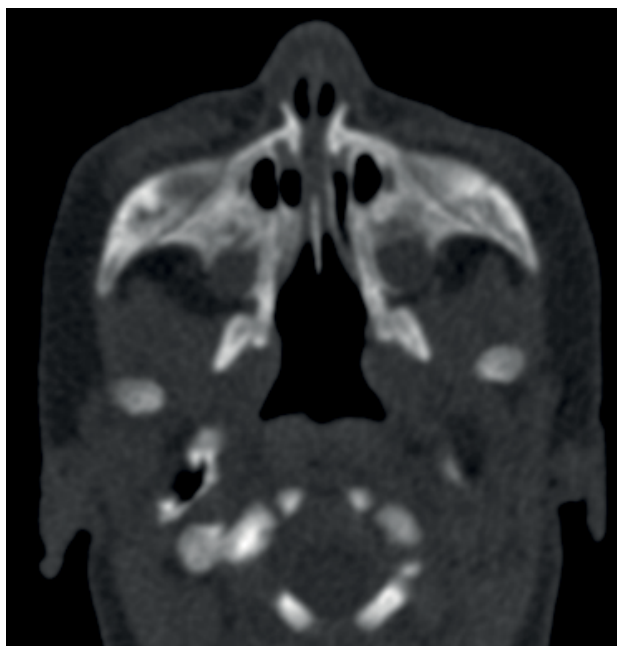
Neste artigo apresentam-se dois casos clínicos de ECOP, um como entidade isolada e o outro com presença de malformações faciais da linha média associadas, realçando-se o dente incisivo superior mediano único. Ambos os casos pretendem alertar para a suspeição de ECOP, apesar da sua raridade, na avaliação de um recém-nascido com compromisso da permeabilidade nasal.

Primeiro Caso Clínico

Recém-nascido (RN) de 9 dias, sexo masculino, raça caucasiana, transferido para a Unidade de Cuidados Intensivos Neonatais (UCIN) do Hospital de Dona Estefânia (HDE) em ventilação mecânica assistida por “malformação da pirâmide nasal”. Como antecedentes pessoais a referir gravidez de risco, pela idade materna, sem intercorrências, parto eutóxico às 39 semanas no Hospital de São Marcos em Braga com peso: 3810g (P₇₅), comprimento: 52cm (P₇₅) e Índice de Apgar 4 ao primeiro minuto de vida. Registou-se ausência de choro, cianose generalizada, movimentos respiratórios irregulares e tiragem global, pelo que foi entubado oro-traquealmente ao 2º minuto de vida. Por melhoria dos sinais vitais e regularização ventilatória, foi feita tentativa de extubação que se verificou infrutífera e procedeu-se a nova entubação. Sem história familiar de malformações ou doenças geneticamente transmissíveis. Foi realizada uma TC dos SPN (películas não disponibilizadas) que revelou um estreitamento dos orifícios piriformes com choanas permeáveis bilateralmente. O RN foi então transferido para a Unidade de Neonatologia do Hospital de São João no Porto, ainda no primeiro dia de vida, para melhor assistência e orientação terapêutica. Ao segundo dia de vida foi observado pela Especialidade de Otorrinolaringologia (ORL) que procedeu à canalização das fossas nasais com sonda nasogástrica (SNG) número 8, que ultrapassou as choanas bilateralmente. Contudo, não foi possível progredir com o fibroscópio pediátrico por acentuada estenose dos orifícios piriformes, tendo

FIGURAS 1 e 2

TC dos SPN : cortes axiais a dois níveis, observando-se obstrução bilateral dos orifícios piriformes, por hipertrofia das apófises nasais dos ossos maxilares, e permeabilidade choanal



repetido a TC dos SPN, com resultado sobreponível ao anterior.

O RN esteve ventilado até ao segundo dia de vida com FiO_2 de 21%, iniciou ventilação espontânea ao terceiro dia, sem registo de episódios de cianose, dessaturação ou Síndrome de Dificuldade Respiratória. Dois dias depois iniciou alimentação oral por sonda orogástrica e foi transferido ao nono dia de vida para a UCIN do HDE, o Hospital da área de residência. Deu entrada conectado ao ventilador com suporte mínimo e observado novamente por ORL. Da observação realizada, com possibilidade de progressão do fibroscópio pediátrico ($\varnothing 3.8\text{mm}$) apenas à direita, confirmaram-se fossas nasais de calibre reduzido, predominantemente à esquerda, por estreitamento da abertura piriforme e hipertrofia do corneto inferior, por provável rinite aguda do lactente concomitante. O RN foi submetido a terapêutica médica durante 5 dias, tendo esta consistido na aplicação tópica intra-nasal de vasoconstritor e corticoterapia endovenosa. Foi extubado ao 13º dia, permanecendo clinicamente estável, sem esforço respiratório, apenas com uma ligeira obstrução nasal em repouso. Iniciou alimentação por tetina ao 14º dia com boa tolerância e teve alta hospitalar um dia depois, medicado com anti-histamínico. Durante o internamento foram realizados exames complementares de diagnóstico, para exclusão de patologia associada, nomeadamente ecografias transfontanelar, abdominal e renal, ecocardiograma, avaliação oftalmológica e rastreio auditivo com otoemissões acústicas e potenciais evocados auditivos, tendo todos eles sido normais. Foi reavaliado aos 3 meses de idade em consulta de ORL e Imunoalergologia. Apresentava-se clinicamente bem,

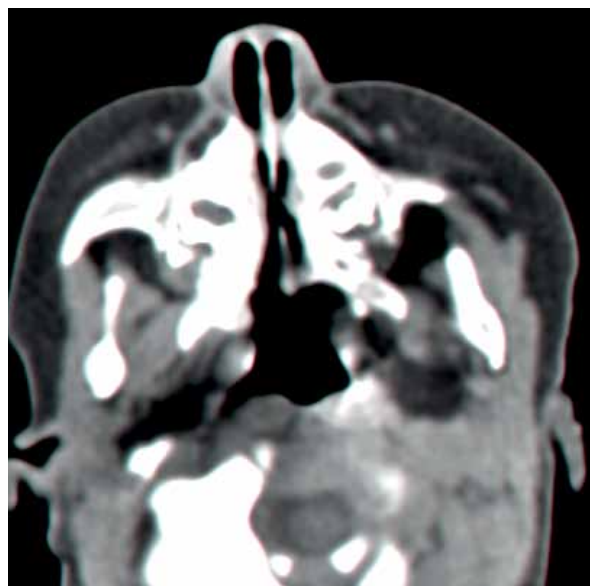
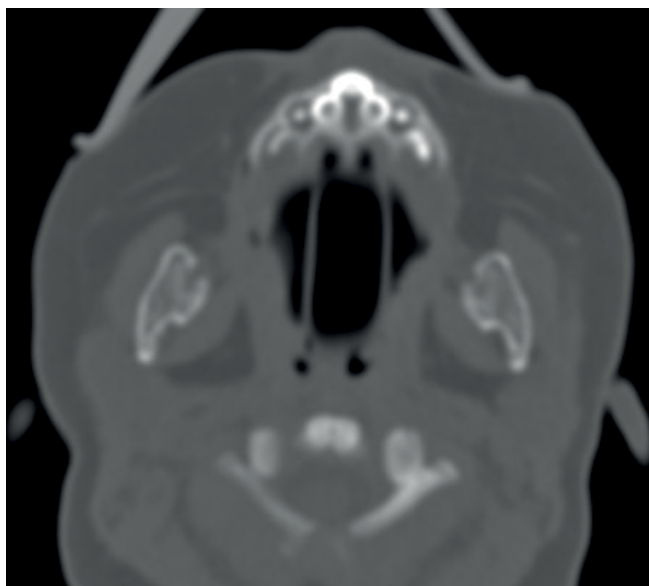
sem registo de episódios de dificuldade respiratória. Não foi possível progredir o fibroscópio por espessamento septal, hipertrofia moderada dos cornetos inferiores e por manutenção do estreitamento do segmento anterior das fossas nasais. Os testes cutâneos foram negativos. A criança tem sido reavaliada semestralmente, a última observação realizada aos 18 meses de idade, sem registo de novas intercorrências, com indicação para realização de terapêutica em SOS.

Segundo Caso Clínico

Lactente de 3 meses de idade, sexo feminino, raça caucasiana, que recorreu por duas vezes ao Hospital de Torres Vedras por obstrução nasal crónica, de agravamento progressivo, com interferência na alimentação. À entrada do Serviço de Urgência, a criança encontrava-se apirética, hemodinamicamente estável, com saturação O_2 98%, pele e mucosas coradas, sem cianose, tendo-se no entanto verificada obstrução nasal marcada associada a rinorreia anterior serosa e ligeira tiragem global. Foi submetida a terapêutica variada nomeadamente à inalação de atmosfera húmida e aerossol com broncodilatador; administração de corticóide oral e aplicação nasal de vasoconstritor. A melhoria clínica foi discreta. Face à tentativa de aspiração de secreções nasais, constatou-se impossibilidade de progressão da sonda por ambas as fossas nasais. Foram admitidos como diagnósticos prováveis a atresia choanal incompleta e rinofaringite com obstrução nasal grave, precedendo-se ao contacto com o Serviço de ORL do HDE para realização de endoscopia diagnóstica no dia seguinte. Antecedentes de gravidez vigiada, parto

FIGURAS 3 e 4

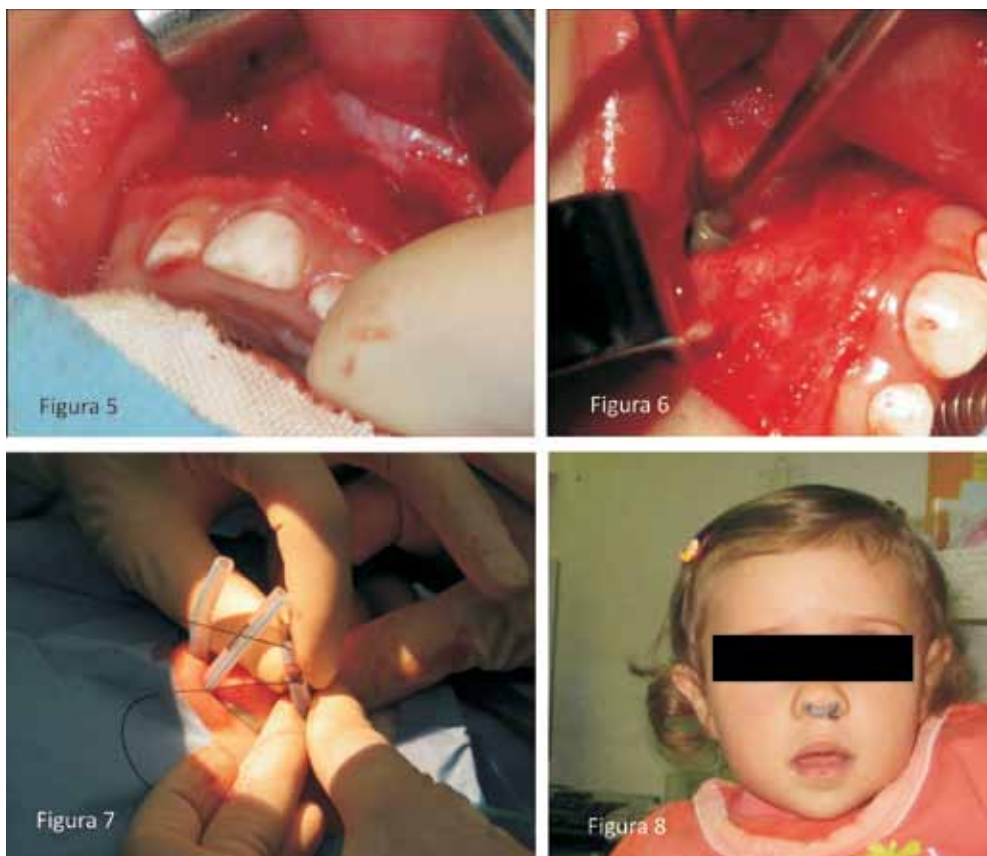
TC dos SPN: cortes axiais a dois níveis, observando-se dente incisivo superior mediano único e estenose do orifício piriforme.



eutócico às 39 semanas, com um peso de 2880g (P₁₀), comprimento de 48cm (P₂₅) e Índice de Apgar de 7/8/10. Referência a internamentos no período neonatal, um por taquicardia supraventricular idiopática e dois por bronquiolite aguda. Seguida nas consultas de Cardiologia e Pneumologia. Nos antecedentes familiares, a salientar apenas um primo em 1º grau com fenda do lábio e do palato. Desde o nascimento a criança apresentava história de obstrução nasal persistente de gravidade variável, alterações do ciclo sono-vigília, má conciliação da respiração com a deglutição e má progressão ponderal. Objectivamente, na consulta de ORL, aos 3 meses de idade, constatou-se um estreitamento marcado das fossas nasais, curtos períodos de cianose peri-labial durante agitação motora com reversão espontânea e impossibilidade na progressão do fibroscópio pediátrico (Ø3.8mm). A permeabilidade choanal foi testada e confirmada através da instilação de soro fisiológico. Foi pedida TC dos SPN e Ressonância Magnética Crânio-Encefálica (RM CE), e medicada para ambulatório com anti-histamínico. A TC dos SPN identificou malformação da linha média, com presença de dente incisivo superior mediano único, palato duro estreito e com crista palatina de projecção bucal associada a estenose da vertente anterior das fossas nasais, ao nível do ramo montante do maxilar superior, condicionando obliteração quase total

das mesmas, com arcadas choanais permeáveis. A RM CE demonstrou encéfalo morfológicamente normal, sem referência a alterações malformativas, sugestivas de holoprosencefalia, encefalocelo ou do complexo de Dandy-Walker. A criança foi reavaliada aos 4, 5 e 9 meses de idade, sempre com indicação para manter lavagens nasais e submetida a medicação diversa (Neostil®/Biopental®/Dexaval colírio®). Ao longo do tempo verificou-se apenas discreta melhoria da obstrução nasal e da rinorreia anterior, mantendo dificuldade respiratória, sono agitado com períodos de apneia, dificuldade na amamentação e má progressão estaturó-ponderal. Face a este quadro clínico, foi decidida intervenção cirúrgica para correcção da estenose do orifício piriforme por via sublábial, aos 14 meses de idade. Após descongestão nasal com fenilefrina e infiltração do sulco gengival superior e mucosa da abertura piriforme com lidocaína 1% com adrenalina 1:100.000, procedeu-se a incisão sublábial de mucosa e perióstio com electrocautério. De seguida realizou-se descolamento do perióstio e elevação dos tecidos moles e mucosa, expondo a metade inferior do orifício piriforme (Figura 5), com brocagem, com broca diamantada, da face interna do ramo montante dos maxilares superiores (Figura 6). Devido a sucessivas tentativas de passagem de sondas de aspiração no passado, identificaram-se sinéquias entre

FIGURAS 5, 6, 7 e 8



o corneto inferior e o septo à esquerda que se lisaram. Finalmente procedeu-se ao reposicionamento dos tecidos moles, colocação de stents (tubos de entubação oro-traqueal 3,5mm) (Figura 7) com fixação posterior e anterior junto à columela, com tubo transversal, e sutura do vestíbulo oral.

A criança teve alta no segundo dia de pós-operatório, reavaliada 20 dias depois, sem referência a intercorrências (Figura 8). Um mês depois foi submetida a nova anestesia geral para remoção dos stents. No acto operatório verificou-se a existência de fossas nasais permeáveis bilateralmente, com sinéquias vestigiais e teve alta no dia seguinte. Dois meses depois, a criança apresentava-se sem queixas de obstrução nasal ou rinorreia anterior, com melhoria da qualidade do sono, diminuição dos despertares nocturnos e alimentação mais eficaz com boa coordenação ventilatória. Aos 2 anos de idade, com 10 meses de pós-operatório, a melhoria mantém-se, não existindo referência a episódio de dificuldade respiratória, apenas roncopia intermitente associada a intercorrências infecciosas da via aérea superior. Neste momento é possível a passagem de uma sonda de aspiração (\varnothing 3.33mm) em ambas as fossas nasais e a criança mantém-se em vigilância periódica. Face às alterações associadas da linha média, houve, concomitantemente à abordagem otorrinolaringológica, um encaminhamento para as consultas de Genética, Cardiologia e Endocrinologia pediátricas. Relativamente à Genética, foi identificado um cariotipo 46 XX, com pesquisa de regiões subtelméricas não conclusivo e de Síndrome Di George negativo. A aguardar estudos complementares de outras cromossomopatias. Foram pedidas ecografias abdominal superior, renal, supra-renal e pélvica que foram normais. Do ponto de vista da Cardiologia e da Endocrinologia, concluiu-se a existência de taquipneia transitória do recém-nascido e ausência de endocrinopatias com doseamentos hormonais normais, respectivamente. É uma criança com desenvolvimento psico-motor normal mas com uma curva de crescimento irregular com má progressão ponderal (P_5), encaminhada para consulta de Nutrição.

DISCUSSÃO

A obstrução congénita da via aérea afecta cerca de 1 em cada 5000 recém-nascidos, sendo na maioria dos casos devida a atresia choanal. A ECOP é uma causa rara desta entidade clínica, que de acordo com a experiência de Belden *et al*, apresenta uma incidência três a cinco vezes inferior à atresia choanal³. Há ainda que ter em conta outros diagnósticos diferenciais nomeadamente traumatismo nasal durante o parto com hematoma ou sub-luxação do septo, outras malformações congénitas da

base do crânio (encefalocelo ou meningoencefalocelo), quistos (dermóide ou epidermóide) hipoplasia nasal e tumores malignos (rabiomiossarcoma, hemangioma, glioma, linfangioma e teratoma)⁴.

Os recém-nascidos são respiradores nasais obrigatórios até às 6-8 semanas de vida^{1,4,5}. A gravidade dos sintomas vai depender do grau de estreitamento do orifício piriforme, variando de uma respiração ruidosa similar à congestão nasal a uma condição potencialmente fatal⁵. Manifesta-se geralmente à nascença, com a presença de cianose cíclica, apneia episódica, obstrução nasal e dificuldade respiratória, principalmente durante a amamentação e que alivia com o choro. A impossibilidade de progressão de sonda nasogástrica, sonda de aspiração de secreções ou fibroscópio pediátrico (\varnothing 1.9mm)⁴ pode sugerir o diagnóstico que é confirmado imagiologicamente. O primeiro caso clínico é representativo do acima descrito. Por vezes o diagnóstico pode ser mais tardio e estabelecer-se nas primeiras semanas ou meses de vida, como ilustra o segundo caso clínico. Neste caso, repetidos episódios de obstrução nasal com dificuldade respiratória, que motivaram ida ao Serviço de Urgência, tiveram lugar antes que o diagnóstico final fosse estabelecido.

O exame de eleição é a TC dos SPN. De acordo com Belden e tal³, um diâmetro transversal máximo da abertura piriforme inferior a 11mm é considerado diagnóstico numa criança de termo. Mais tarde Lee *et al*⁶ vieram realçar o benefício de uso de TC em 3 dimensões em detrimento da de 2 dimensões, geralmente utilizada. Segundo eles, o exame permitiria uma informação mais real do espaço tridimensional da abertura piriforme, delinear de forma mais fidedigna a quantidade de osso em excesso do processo nasal do maxilar superior no planeamento da cirurgia de correcção, e servir de controlo pós-operatório para uma avaliação qualitativa e quantitativa mais precisa. A TC tem por objectivo complementar fornecer dados anatómicos importantes como a localização das raízes dentárias e do canal lacrimo-nasal, a evitar durante o acto cirúrgico⁷.

A etiopatogenia exacta da ECOP ainda está por definir, mas pondera-se que se trate de uma condição genética heterogénea com um padrão de hereditariedade variável. Surge geralmente isolada, mas em cerca de 40% dos casos ocorre associada a outras malformações cranio-faciais^{1,4,9}, também identificadas na TC. Os achados típicos incluem dente incisivo superior único; palato duro triangular, estreito, com crista óssea sagital mediana para a cavidade bucal, fenda palatina submucosa e seios maxilares hipoplásicos. Pensa-se que a presença de dente incisivo superior único (DISU) seja uma manifestação de holoprosencefalia. Por esta razão é essencial realizar ecografia transfontanelar ou RM CE. Também estão

descritas associações de ECOP e DISU com coloboma ocular, deficiência pituitária e anomalias cromossômicas (trisomia 13 e 18, deleções 18p/13q/5q/7q e r18)^{7,8,9} pelo que é mandatário, para complementar o estudo destes doentes, realizar exame oftalmológico completo, investigação hormonal do eixo hipotálamo-hipófise e estudo de cariotipo. Malformações extra-cranianas, nomeadamente uro-genitais, laringotraqueais e cardíacas foram também registadas na literatura². Reportando aos nossos casos clínicos, no primeiro a ECOP surgiu como patologia isolada e o segundo caso é ilustrativo da associação com DISU, que de acordo com o estudo envolvendo 24 crianças realizado por Lo *et al*⁸ está presente em 63% dos casos de ECOP, sem outras anomalias detectadas até à data.

O tratamento deve ser instituído face aos primeiros sintomas e dependerá da sua severidade. Entubação e ventilação imediatas podem ser necessárias como aconteceu no primeiro caso clínico. Para casos ligeiros a moderados a primeira abordagem constitui num tratamento conservador que inclui atmosfera húmida, descongestionante nasal e corticoterapia, tratamento de refluxo gastro-esofágico, aspiração de secreções, alimentação por SNG e utilização de tetina de McGroven ou CPAP para manter a patência da via aérea^{4,6,7}. A manipulação com passagem constante de sondas nasais ou a colocação de stents deve ser evitada por possível lesão da mucosa e cartilagem com a ocorrência de sinéquias, como verificado no segundo caso clínico. Esta atitude conservadora também deverá ser aplicada em doentes com múltiplas malformações e prognóstico reservado. Em crianças com bom prognóstico, a intervenção cirúrgica está indicada face ao insucesso de duas semanas de tratamento médico maximizado, em casos de obstrução nasal severa confirmada por TC, apneia do sono grave, insucesso na extubação ou entubações oro-traqueais de repetição, incapacidade de alimentação com cianose^{4,6,7} e a não progressão de SNG com $\varnothing 1.67\text{mm}^{10}$.

Relativamente à técnica cirúrgica, duas abordagens são possíveis, a via transnasal, descrita em adultos e de difícil execução em crianças, pelas dimensões reduzidas da cavidade nasal e maior risco de lesão da mucosa; e a via sublabial, que foi utilizada no segundo caso clínico. É uma técnica segura, efectiva, bem tolerada e escolha de eleição nos casos de ECOP^{1,4,7}.

O procedimento cirúrgico é realizado sob anestesia geral, com entubação oro-traqueal (EOT), fazendo uso de instrumentos de microcirurgia do ouvido, brocas diamantadas e microscópio óptico com elevada resolução. A técnica descrita no segundo caso clínico ilustra de forma fidedigna os passos aconselhados

na literatura^{1,4,7}. A ressecção óssea deve ser sempre realizada num plano anterior à cabeça do corneto inferior para evitar lesão do canal lacrimo-nasal, e a brocagem do pavimento nasal deve ser evitada para não lesar as raízes dentárias. O procedimento termina aquando da possibilidade de canalização das fossas nasais com tubo de EOT com diâmetro 3,5mm. Por vezes pode ser necessário complementar o acto cirúrgico com turbinectomia inferior parcial para melhorar a permeabilização da cavidade nasal, que não foi necessária no nosso caso cirúrgico. Ao invés, a doente apresentava sinéquias entre o corneto inferior e o septo à esquerda, por manipulação repetida das fossas nasais, que foram lisadas. No final do procedimento, um stent transversal deve ser colocado junto à columela para evitar necrose por pressão^{1,4,6,7}. Acrescentar que, no nosso caso, foi também realizada fixação posterior, com tubo transversal ao nível da rinofaringe, para estabilização dos stents. Os stents deverão ser removidos ao fim de 2 a 4 semanas, segundo Shikowitz¹, entre o 3º e o 24º dia, de acordo com Baker *et al*⁴ e entre o 5º e o 15º dia segundo Lee *et al*⁶. Os períodos de tempo aconselhados são variáveis. Deverão ser o suficiente para não permitir a deiscência dos tecidos, mas não deixados demasiado tempo, que condicione dano e necrose da mucosa nasal. No nosso caso, os stents foram removidos ao final de um mês, sem indícios de qualquer lesão da mucosa e constatação intra-operatória de permeabilidade nasal bilateral. Também não se registaram complicações pós-cirúrgicas como as descritas na literatura, nomeadamente reestenose, sinéquia, perfuração do septo, granulações ou lesão iatrogénica do canal lacrimo-nasal e mucosa nasal^{4,7}. Quanto às raízes dentárias, teremos de aguardar a eclosão da dentição definitiva para verificar possíveis danos.

CONCLUSÃO

A ECOP é uma entidade clínica rara a ter presente e sempre considerada hipótese de diagnóstico na abordagem de um RN com obstrução nasal grave. A confirmação imagiológica permite também a identificação mandatária de anomalias concomitantes. Um diagnóstico precoce e uma abordagem atempada conferem à ECOP um muito bom prognóstico. A maior parte das crianças necessita apenas de tratamento conservador, sendo que a sintomatologia tende a atenuar ou mesmo a desaparecer face ao crescimento progressivo da cavidade nasal. A cirurgia está apenas reservada para os casos mais graves e refractários ao tratamento médico.

Referências Bibliográficas:

1. Shikowitz MJ. Congenital nasal pyriform aperture stenosis: diagnosis and treatment. *International Journal of Pediatric Otorhinolaryngology* 2003; 67:635-639.
2. Brown OE, Myer III CM, Manning SC. Congenital nasal aperture stenosis. *The Laryngoscope* 1989; 157:39-44.
3. Belden CJ, Mancuso AA, Schmalfluss IM. CT features of congenital nasal pyriform aperture stenosis: initial experience. *Radiology* 1999; 213:495-501.
4. Baker KA, Pereira KD. Congenital nasal pyriform aperture stenosis. *Operative Techniques in Otolaryngology* 2009; 20:178-182.
5. Osovky M, Aizer-Danon A, Horev G, Sirota L. Congenital pyriform aperture stenosis. *Pediatr Radiol* 2007; 37:97-99
6. Lee KS, Yang CC, Huang JK, Chen YC. Congenital pyriform aperture stenosis: surgery and evaluation with three-dimensional computed tomography. *The Laryngoscope* 2002; 112: 918-21.
7. Devambez M, Delattre A, Fayoux P. Congenital nasal pyriform aperture stenosis: Diagnosis and Management. *Cleft Palate Craniofac J* 2009; 46(3): 262-7.
8. Lo FS, Lee YJ, Lin SP, Shen EY et al. Solitary maxillary central incisor and congenital nasal pyriform aperture stenosis. *Eur J Pediatr* 1998; 157; 39-44.
9. Arlis H, Ward RF. Congenital nasal pyriform aperture stenosis: isolated abnormality vs development field defect. *Arch Otolaryngol Head and Neck Surg* 1992; 118: 989-91.
10. Hui Y, Friedberg J, Crysdale WS. Congenital nasal pyriform aperture stenosis as a presenting feature of prosencephaly. *Int J Pediatr Otorhinolaryngol* 1995; 31: 263-274.
11. Ampudia JMC, Gonzalez PC, Rodriguez H, Poladura MM et al. *Anales de Pediatría* 2009; 71(3):221-3.