

# Fertőzőes keratitisek diagnosztikája és kezelése

Szentmáry Nóra dr.<sup>1,2</sup> ■ Módis László dr.<sup>3</sup> ■ Imre László dr.<sup>1</sup>  
 Füst Ágnes dr.<sup>1</sup> ■ Loay Daas dr.<sup>2</sup> ■ Laurik Lenke dr.<sup>2</sup>  
 Berthold Seitz dr.<sup>2</sup> ■ Nagy Zoltán Zsolt dr.<sup>1</sup>

<sup>1</sup>Semmelweis Egyetem, Általános Orvostudományi Kar, Szemészeti Klinika, Budapest

<sup>2</sup>Klinik für Augenheilkunde, Universitätsklinikum des Saarlandes, UKS, Homburg/Saar, Németország

<sup>3</sup>Debreceni Egyetem, Általános Orvostudományi Kar, Szemészeti Klinika, Debrecen

Munkánkban irodalmi adatok és néhány saját eset bemutatásán keresztül foglaljuk össze a fertőzőes keratitisek aktuális javasolt diagnosztikáját és kezelését.

Bakteriális, herpeszes, gombás, valamint Acanthamoeba-keratitissel találkozunk a leggyakrabban a klinikai gyakorlatban. A diagnosztikában használatos réslámpás vizsgálat mellett végezzük még a szaruhártya érzékenységének vizsgálatát, in vivo konfokális mikroszkópiát, polimeráz láncreakciót (PCR), in vitro tenyésztést, valamint a szaruhártyaminta szövettani elemzését. Konzervatív kezelésként primeren lokális moxifloxacin vagy cefazolint erősített tobramycinnel vagy gentamycinnel alkalmazunk bakteriális, lokális (esetenként szisztémás), vírusellenes szert szükség szerint kortikoszteroidos cseppel kombinálva herpeszes, lokális voriconazol vagy amphotericin-B-t gombás, valamint hármas terápiát (diamidin, biguanid és antibiotikum) Acanthamoeba-keratitisben.

Korai diagnózis felállításával és a megfelelő konzervatív kezelés mellett a fertőzőes keratitisek többsége sikeresen gyógyítható. A konzervatív kezelés mellett azonban szükség lehet még perforáló keratoplasztikára, amnionmembrán-transzplantációra vagy crosslinking kezelésre. A crosslinking kezelés egyedül herpeszes keratitisben kontraindikált. *Orv Hetil.* 2017; 158(31): 1203–1212.

**Kulcsszavak:** keratitis, bakteriális, herpesz, Acanthamoeba, gombás

## Diagnosics and treatment of infectious keratitis

We summarize up-to-date diagnostic and treatment of infectious keratitis using literature data and some clinical examples.

In the clinical practice, most commonly bacterial, herpetic, mycotic and acanthamoeba keratitis occur. Beside slitlamp examination, for diagnostic purpose, we analyse corneal sensitivity, perform in vivo confocal microscopy, polymerase-chain-reaction (PCR), in vitro culture and histological examination of the corneal sample.

As conservative treatment we use primarily topical moxifloxacin or cephasolin with fortified tobramycin or gentamycin in bacterial, topical antiviral gel (in some cases in combination with systemic antiviral treatment) in part in combination with topical corticosteroids in herpetic, voriconazole or amphotericin-B in mycotic, and topical-triple-therapy (diamidine, biguanid and antibiotics) in acanthamoeba keratitis.

In case of early diagnosis and initiation of topical therapy, most cases of infectious keratitis recover successfully. However, beside conservative treatment, penetrating keratoplasty, amniotic membrane transplantation and crosslinking therapy may be necessary. Crosslinking is solely contraindicated in herpetic keratitis.

**Keywords:** keratitis, bacterial, herpetic, acanthamoeba, mycotic

Szentmáry N, Módis L, Imre L, Füst Á, Daas L, Laurik L, Seitz B, Nagy ZZs. [Diagnosics and treatment of infectious keratitis]. *Orv Hetil.* 2017; 158(31): 1203–1212.

(Beérkezett: 2017. június 1.; elfogadva: 2017. június 22.)

*Az Orvosi Hetilap* alapításának 160. évében a Szerkesztőség felkérésére készített tanulmány.

„Vörös szem” kötőhártya-gyulladás, szaruhártya-idegen test, elülső uveitis, valamint akut glaucomás roham mellett szaruhártya-gyulladás, illetve fekély miatt is kialakulhat. A különböző típusú fertőzések keratitisek idejében történő felismerése elengedhetetlen a kezelés korai megkezdéséhez és a sikeres gyógyuláshoz.

Szaruhártya-gyulladás kialakulását számos tényező segítheti elő. Ezek közé tartoznak a szemhéjak hibás állása, a szemhéjszél, könnyutak vagy a szemfelszín akut vagy krónikus gyulladása, kontaktlencse-viselés (higiénés szokások be nem tartása), a szaruhártya hámvédő funkciójának csökkenése, a cornea beidegzési zavara, szaruhártya-sérülések, illetve lokális vagy szisztémás immunszupprimált állapot [1].

A fertőzések keratitis tipikus lefolyása a következőképpen zajlik – amennyiben a beteg kezelése időben nem kezdődik meg: A szaruhártya (hám)sérülését követően a kórokozók a szaruhártyastromába jutnak, ezután immunsejtek és citokinek vándorolnak a kórokozók által fertőzött terület köré, így szaruhártya-infiltrátum jelenik meg, valamint tyndall jelenség és gyulladós sejtek jelennek meg a csarnokban. A folyamat előrehaladtával nívót képező gyulladós izzadmány (hypopyon) válik láthatóvá a csarnokban, a szaruhártyastroma beolvad, állománya megfogyatkozik és a szaruhártya perforációja is bekövetkezhet. Amennyiben a gyulladás a szem hátsó szegmentumát (vitritis, retinitis, chorioiditis) is eléri/érinti, endophthalmitis kialakulásáról beszélünk. A gyulladás szem körüli szövetekre terjedését panophthalmitisnek nevezzük [1].

A keratitis előrehaladását a beteg immunválasza mellett meghatározza a kórokozó típusa is. Bizonyos kórokozók hetek–hónapok, egyéb kórokozók akár 48 óra alatt a szaruhártya perforációjához vezethetnek.

Szaruhártya-gyulladást vírusok, baktériumok, gombák és Acanthamoebák okozhatnak.

A következőkben a fertőzések keratitisek aktuális diagnosztikáját és kezelését foglaljuk össze irodalmi adatok és néhány saját eset bemutatásán keresztül.

A korai diagnózis és a megfelelő terápia megkezdése elengedhetetlen ahhoz, hogy az akár maradandó látóélesség-romlást, amely a gyulladás következtében kialakulhat, megakadályozzuk.

A diagnosztika legfontosabb lépései a következők:

- a klinikai kép alapján meghatározni a keratitis valószínűsíthető típusát;
- a szaruhártya érzékenységének vizsgálata, ha herpeszes eredet felmerül;
- amennyiben centrális, nagyméretű, a középső és mélystromába terjedő infiltrátumot látunk, illetve ha az infiltrátum a primeren megkezdett kezelésre nem reagál, mintavétel a fekély alapjáról mikrobiológiai tenyésztésre a kórokozó és annak érzékenységének megállapítása céljából (kontaktlencse-viselőknél a kontaktlencse és a tárolófolyadék beküldése is megtörténik mikrobiológiai tenyésztésre);

- szaruhártyaminta szövettani vizsgálata, amennyiben az alkalmazott kezelésre a keratitis nem reagál (gomba és Acanthamoeba okozta keratitis gyanúja);
- polimeráz láncreakció (PCR), amennyiben Acanthamoeba-keratitis gyanúja felmerül;
- konfokális mikroszkópia, ha gombás vagy Acanthamoeba-keratitis gyanúja felmerül.

## Bakteriális keratitis

A szaruhártya-gyulladások mintegy 90%-a bakteriális eredetű. A leggyakoribb kórokozók a *Staphylococcus aureus*, *Staphylococcus epidermidis*, *Streptococcus pneumoniae* és a *Pseudomonas aeruginosa*. Az 1. táblázat összefoglalja a bakteriális keratitis okát, irodalmi adatok szerint [2].

A betegek jellemzően fájdalomra, fényérzékenységre, látásromlásra, könnyezésre és a szemrésből sárgás váladék ürülésére panaszkodnak.

A bakteriális keratitis javasolt konzervatív kezelését a 2. táblázat foglalja össze [2]. Amennyiben a kórokozó nem ismert, moxifloxacin vagy cefazolint tobramycinnel vagy gentamycinnel kombinálva javasolt jelenleg primeren alkalmaznunk (fél óránként–óránként csepegtetve a táblázatban szereplő koncentrációk szerint). Természetesen a baktériumok rezisztenciaspektruma évek alatt folyamatosan változhat, így a nemzetközi adatokat áttekintve állandóan módosításra kerül a primeren választandó lokális kezelés [2].

1. táblázat | Bakteriális keratitist okozó mikroorganizmusok százalékos megoszlása irodalmi adatok szerint. Az adatok az American Academy of Ophthalmology „Preferred Practice Pattern”-jéből származnak [2]

Csoport	Leggyakoribb baktériumok	Előfordulási arány (%)
Gram-pozitív baktérium		29–75,1
Gram-pozitív coccus	<i>Staphylococcus aureus</i> MRSA Koaguláznegatív <i>Staphylococcus</i> MRSE <i>Streptococcus pneumoniae</i> <i>Streptococcus viridans</i>	4–27,6 1,3 1–45,5 43,1 0–3,4 1–6,9
Gram-pozitív pálca	<i>Propionibacterium</i> species <i>Mycobacterium</i> species	4–7 3
Gram-negatív baktérium		31–50
Gram-negatív pálca	<i>Pseudomonas aeruginosa</i> <i>Serratia marcescens</i> <i>Proteus mirabilis</i> <i>Moraxella</i> species Enterális Gram-negatív bacillusok, egyéb	3–33 3–13,5 3,4–4 1–20,7 1–10
Gram-negatív coccobacillus	<i>Haemophilus influenzae</i> és egyéb <i>Haemophilus</i> speciesek	2,5

2. táblázat | Bakteriális keratitisek javasolt kezelése az American Academy of Ophthalmology „Preferred Practice Pattern”-je szerint [2]. A táblázatban a Magyarországon jelenleg elérhető készítményeket tüntettük fel

Kórokozó	Antibiotikum	Szemcsepp koncentrációja	Subconjunctivalis adag
Ismeretlen vagy többféle kórokozó	Cefazolin	50 mg/ml	100 mg/0,5 ml
	Tobramycinnel vagy Gentamycinnel vagy Moxifloxacin	9–14 mg/ml 5 mg/ml	20 mg/0,5 ml
Gram-pozitív cocci	Cefazolin	50 mg/ml	100 mg/0,5 ml
	Vancomycin	15–50 mg/ml	25 mg/0,5 ml
	Bacitracin	10 000 IU	
	Moxifloxacin	5 mg/ml	
Gram-negatív pálcák	Tobramycin vagy Gentamycin	9–14 mg/ml	20 mg/0,5 ml
	Ceftazidim	50 mg/ml	100 mg/0,5 ml
	Fluorokinolonok	Különféle*	
Gram-negatív cocci**	Ceftriaxon	50 mg/ml	100 mg/0,5 ml
	Ceftazidim	50 mg/ml	100 mg/0,5 ml
	Fluorokinolonok	Különféle*	
Nem tuberkulotikus mycobaktériumok	Amikacin	20–40 mg/ml	20 mg/0,5 ml
	Clarithromycin	10 mg/ml	
	Azythromycin	10 mg/ml	
	Fluorokinolonok	Különféle*	
Nocardia	Sulfacetamid	100 mg/ml	20 mg/0,5 ml
	Amikacin	20–40 mg/ml	
	Trimethoprim/Sulfamethoxazol		
	Trimethoprim Sulfamethoxazol	16 mg/ml 80 mg/ml	

\*Ciprofloxacin 3 mg/ml, levofloxacin 15 mg/ml, moxifloxacin 5 mg/ml, ofloxacin 3 mg/ml, amelyek mind gyári készítmény formájában érhetőek el.

\*\*Feltehető gonococcusfertőzés esetén szisztémás antibiotikum-kezelés is szükséges.

Az antimikrobiális kezelés mellett pupillatágítást végzünk, hogy elülszegmentum-gyulladás esetén az íriszt és a corpus ciliare nyugalmába helyezzük. Az első 48 órában a cseppeket éjjel és nappal egyaránt alkalmazzuk, és gyorsan progrediáló vagy már progrediált folyamat esetén a beteget hospitalizáljuk [1–3].

Amennyiben a mikrobiológiai leoltásból a kórokozó és annak érzékenysége ismert, ennek megfelelően módosítjuk a lokális kezelést. Abban az esetben, ha a klinikai képen a lokális kezelés mellett 48 óra alatt javulást nem látunk, javasolt ismételt mintavétel mikrobiológiai tenyésztés céljából. Emellett javasolt a szaruhártyakenet vizsgálata vagy akár keratectomia végzése és a minta szövettani értékelése (nem bakteriális keratitis gyanúja) [1–3].

Amennyiben a klinikai kép nem javul, fontos a herpeszes, gombás, valamint Acanthamoeba okozta keratitis ismételt mérlegelése, differenciáldiagnosztikai szempontból.

Fontos az esetleges kiváltó tényezők (szemhéjak hibás állása, gyulladása, könnyutak gyulladása stb.) megfelelő ellátása, hiszen e nélkül nem érhetünk el megfelelő gyógyulást.

Nem gyógyuló és gyorsan progrediáló szaruhártyagyulladás (1. A és B ábra), illetve fekély esetén szaruhártya-átültetés végzése javasolt, még a gyulladással szakban [1–6].

A crosslinking kezelést 2003 óta alkalmazzák eredményesen a szemészetben, egy nem gyulladással szaruhár-

tya-betegség, a keratoconus progressziójának megfékezésére. A crosslinking fotodinámiai terápia, amelynek során fotoszenzibilizáló szerként riboflavint használunk és azt UV-A fényel sugározzuk be. A kezelés során oxigén-szabadgyökök is felszabadulnak és vezethetnek a környező humán szaruhártyasejtek, illetve fertőzéses keratitis esetén a kórokozók pusztulásához a szaruhártyában. Terápiarezisztens bakteriális keratitis kezelésére crosslinking kezelés is alkalmas, amennyiben a herpeszes eredetet kizártuk, annak eredményességéről számos tanulmány beszámolt [7, 8].

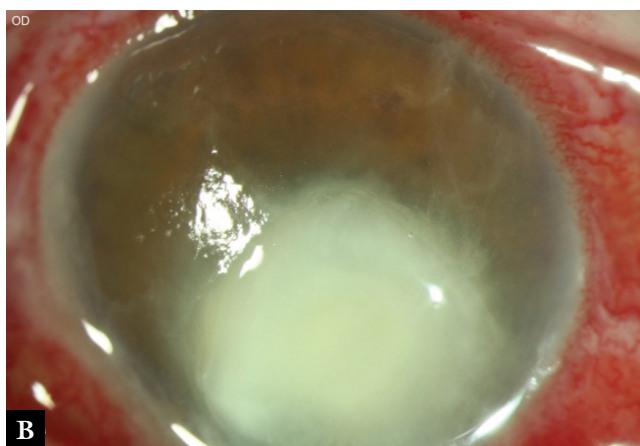
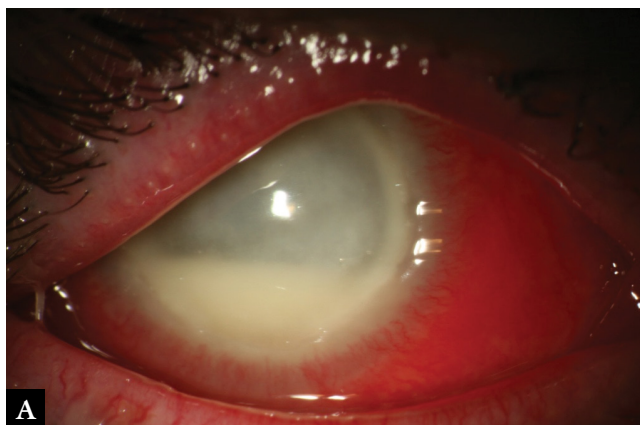
### Vírus okozta keratitis

Vírusos keratitis okozói leggyakrabban a herpes simplex, varicella-zoster és az adenovírusok. Ritkábban cytomegalovírus, paramyxoma (morbilli) és rubeolavírusok is okozhatnak szaruhártya-gyulladást, ezek leírásától a jelenlegi összefoglalóban eltekintünk.

#### Herpes simplex vírus okozta keratitis

Herpes simplex vírussal a lakosság mintegy 90%-a fertőzött [1, 9]. A herpes simplex vírus okozta fertőzés jellemzően egy gyakran akár spontán gyógyuló, akár a beteg által észre sem vett primer infekcióval kezdődik. Ez után maradnak a betegek herpeszvírus-hordozók, ami a ganglion Gasseriben megbújva visszatérő, herpesz okozta szaruhártya-gyulladásokhoz vezethet. Már maga a szaru-





1. ábra *Pseudomonas aeruginosa* okozta keratitis, gyűrűabszcessussal és hypopyonnal (A), valamint bakteriálisan felülfertőzött herpeszes szaruhártyafekély (B)

hártya-gyulladás is jellemzően egy recidíva, mivel a primer infekció jellegzetesen szemhéjgyulladás és conjunctivitis formájában jelentkezik. A recidíva kiváltója külső hatás (például UV-sugárzás), stressz, menstruáció vagy akár egyéb más, lázzal járó fertőzések is lehetnek.

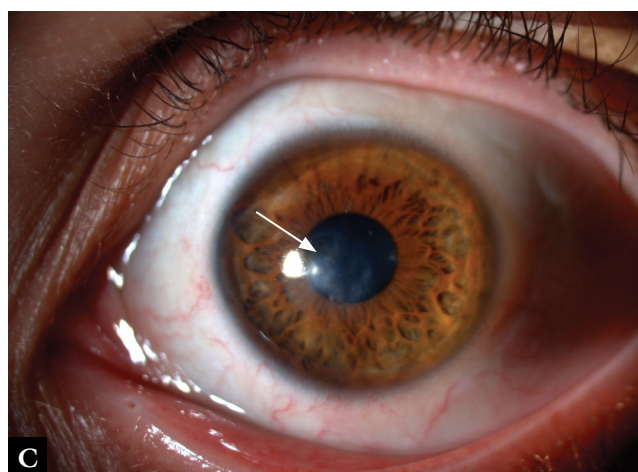
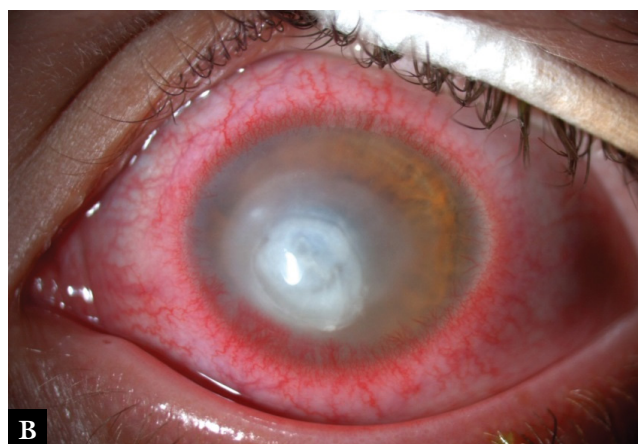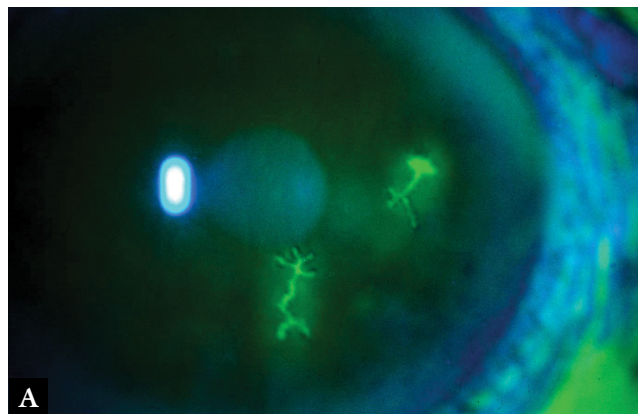
A herpeszvírus okozta szaruhártya-gyulladás nagyon sokféle megjelenésű lehet. Lehet csak a szaruhártyahámban megjelenő vagy akár immunreakcióként megjelenő a corneastromában, megjelenhet az endothelsejtek gyulladásaiként, illetve a szaruhártya beidegzési zavaraként is. Ismétlődő gyulladásokat követően a szaruhártyában tömött szaruhártyahegek jelenhetnek meg, amelyek különböző mértékben lehetnek ereztettek. Emellett a szaruhártyastroma is helyenként jóval vastagabb vagy akár rendkívül elvékonyodott lehet.

Ezek a herpesz okozta eltérések egymás mellett is megjelenhetnek, és a kórkép társulhat elülső uveitissal és akár szekunder glaucomával is.

A szaruhártya-gyulladást általában csak az egyik oldalról figyelhetjük meg, és a cornea érzékenységének jelentős csökkenésével jár [1, 8, 10].

A herpes simplex vírus okozta szaruhártya-gyulladásokat a következőképpen osztályozzuk:

- fertőző *epithelialis keratitis* (keratitis dendritica vagy geographica) (2. A ábra);
- *stromalis immunkeratitis*: nekrotizáló (ulcus) (2. B ábra) vagy nem nekrotizáló (interstitialis) keratitis;
- *endoteliitis (disciform keratitis)*;
- *neurotrophicus keratopathia* (úgynevezett keratitis metaheretica);
- *szaruhártyahegek* a stroma részleges elvékonyodásával és részleges vagy kifejezett ereződéssel.



2. ábra Faágszerű festődést mutató hámbiány epithelialis herpes keratitisben (A). Mély szaruhártyafekély nekrotizáló stromalis keratitisben (B), majd néhány hónappal később ugyanazon betegnél amnionmembrán-transzplantáció, lokális és szisztémás kezelés utáni gyógyult állapot (C). Az integrálódott többbrétegű graft megfigyelhető (nyíl)

**Fertőző epithelialis keratitis (keratitis dendritica vagy geographica)**

Először pont vagy csillag alakú szaruhártya-festődés jelenik meg (2. A ábra), amelynek környezetében duzzadt epithelsejtek láthatóak. Ebből alakul ki később a faágszerű festődést mutató keratitis dendritica, illetve annak nagyobb kiterjedése esetén a keratitis geographica. A festődő terület alatt finom subepithelialis infiltrátum is megjelenhet. Jellemzően a festődő terület mérete lokális kortikoszteroid alkalmazása esetén növekszik [1, 8, 10].

**Stromalis immunkeratitis – nekrotizáló (ulcus) vagy nem nekrotizáló (interstitialis) keratitis**

*Ulceratív nekrotizáló stromalis keratitis*

Ilyen típusú keratitisben a stroma néhány nap alatt elvékonyodik (2. B ábra) és akár szaruhártya-perforáció is kialakulhat. Gyógyulása esetén jellemzően tömött szaruhártyahegek és ereződés figyelhető meg. Jellemzően ebben az esetben hypopyon nem figyelhető meg, azonban a herpeszes szaruhártyafekély bakteriális felülfertőződése esetén hypopyonnal is találkozunk [1, 8, 10].

*Interstitialis keratitis*

Ebben az esetben a stromalis immunreakció (T-sejtek által, valamint antigén-antitest-komplement kaszkád által mediált) dominál és felelős a klinikai kép kialakulásáért. A nem nekrotizáló stromalis keratitis három klinikai megjelenési formája az interstitialis keratitis (ilyenkor diffúzan a teljes stroma érintett), az antigén-antitest-komplement kaszkád okozta keratitis és a szklerotizáló keratitis [1, 8, 10].

**Endotheliitis (disciform keratitis)**

Megjelenési formája általában fokális (disciform keratitis), de esetenként diffúz szaruhártya-oedemát látunk mikrocisztákkal, Descemet-redőkkel és precipitátumokkal. A szaruhártya-oedema miatt az endothelialis precipitátumok jelenlétének meghatározása nem mindig könnyű [1, 8, 10].

**Neurotrophicus keratopathia (úgynevezett keratitis metaherpetica)**

A herpeszes szaruhártya-gyulladás késői stádiuma, csökkent szaruhártya-érzékenységgel és könnytermeléssel jár együtt. Ilyenkor immunreakció vagy vírusreplikáció már nincsen. Tünetként megfigyelhetünk keratitis punctata superficialist, szaruhártya-eróziót vagy akár szaruhártya-fekélyt is keratitis metaherpetica eseteiben [1, 8, 10].

**Szaruhártyahegek a stroma részleges elvékonyodásával és részleges vagy kifejezett ereződéssel**

Jellemzően szintén a herpeszes szaruhártya-gyulladás késői stádiumaként, többször visszatérő szaruhártya-gyuladást (és fekélyt) követően alakul ki [1, 8, 10].

A herpeszvírus okozta keratitis kezelését a 3. táblázatban foglaltuk össze [1].

Fontos kiemelnünk a herpesz okozta szaruhártya-gyulladás kezelésénél, hogy epithelialis herpesz esetén kontraindikált lokális kortikoszteroid alkalmazása, herpeszes endotheliitisben azonban lokális kortikoszteroid-kezelés nélkül gyógyulásra nem számíthatunk. A metaherpeticus keratitis kivételével minden herpeszkeratitis megjelenési formában javasolt lokális vírusellenes szer alkalmazása. Szisztémás vírusellenes szer hosszú távú használatával csökkenthetjük a recidívák gyakoriságát stromalis és endothelialis herpeszkeratitisben, azonban epithelialis keratitisben és neurotrophicus keratopathiában alkalmazásuk szükségtelen [1, 8, 10–12].

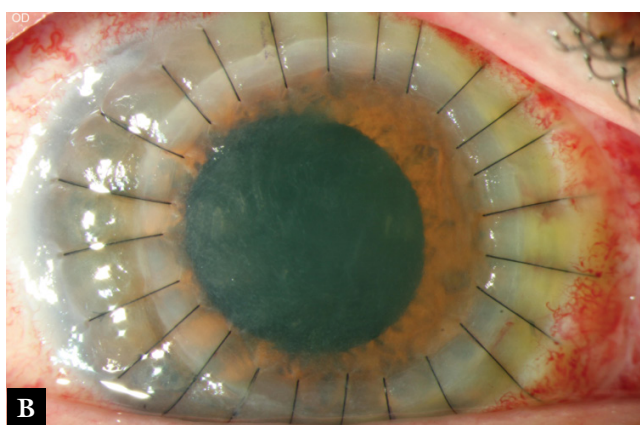
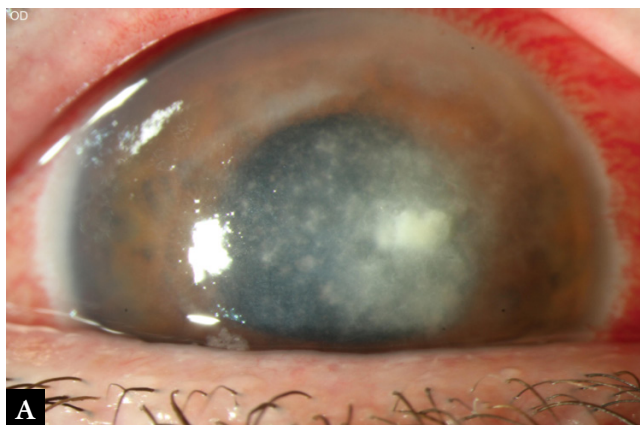Amennyiben a konzervatív terápia mellett a klinikai kép romlik, sürgősséggel szaruhártya-átültetésre lehet szükség. Bakteriálisan vagy mycoticusan nem felülfertőzött herpeszes szaruhártyafekélyek ellátásánál amnionmembrán-transzplantációt alkalmazunk (2. C ábra) a konzervatív kezelés mellett [13, 14].

Amennyiben mód van rá, a szaruhártya-átültetést a gyulladással megszüntetést követően végezzük, elektív műtétként, mivel így az átültetett szaruhártya túlélését meghosszabbíthatjuk. Crosslinking kezelés herpeszes szaruhártya-gyulladásban kontraindikált, mert a szaruhártya beolvadásához és perforációjához vezethet [10, 15].

3. táblázat | Herpeszeredetű keratitisek kezelése [4]

	Vírusellenes szer		Kortikoszteroid		Antibiotikum	Tágító	Műkönyv
	Helyi	Szisztémás	Helyi	Szisztémás			
Epithelialis keratitis	+	(+)	Ellenjavallt	Ellenjavallt	(+)		(+)
Stromalis keratitis							
<i>nekrotizáló</i>	+	+	(+)	(+)	+	(+)	
<i>interstitialis</i>	+	(+)	+	+		(+)	
Disciform keratitis	+	(+)	+	(+)		(+)	
Keratitis metaherpetica	(+)		(+)		(+)		++





3. ábra Szatellitainfiltrátumok és gyűrűinfiltrátum (A), valamint egy nappal később excimer lézeres perforáló keratoplasztika (8,5/8,6 mm) utáni állapot, csomós varratokkal, *Fusarium* okozta keratitisben (B)

### *Varicella-zoster vírus okozta keratitis*

Ha a varicella-zoster vírus az V/1. agyideg beidegzési területének megfelelően okoz gyulladást, a jellegzetes bőrtünetek mellett szaruhártya-gyulladásra is számíthatunk. Annak klinikai képe és kezelése a fentiekben a herpes simplex vírus okozta keratitis klinikai képével és kezelésével megegyező. Ha ezeknél a betegeknél szaruhártya-gyulladás is megjelenik, jellemzően annak sokkal hosszabb lefolyására, gyakoribb recidívákra és nehezebb kezelhetőségére számíthatunk [1].

### *Adenovírus okozta keratoconjunctivitis*

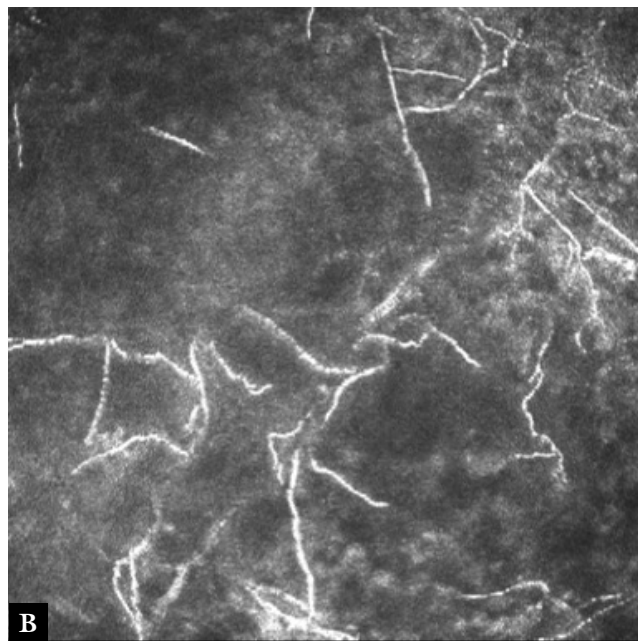
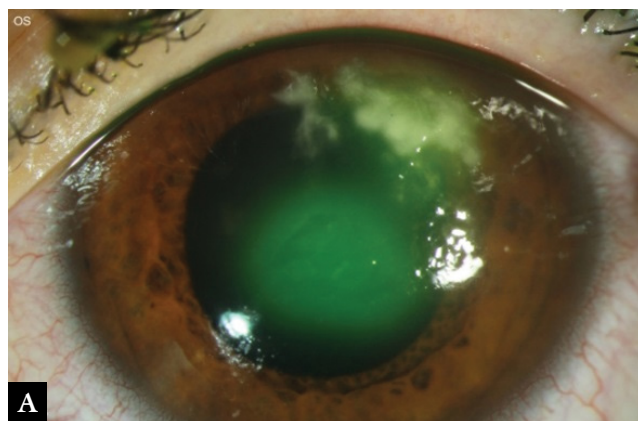
Adenovírus okozta kötőhártya-gyulladás mellett keratitis is igen gyakran megjelenik. Ilyenkor életlen szélű kerek szaruhártyahomályokat látunk a szaruhártyahámban és subepithelialis (keratitis nummularis). Jelenleg nem áll rendelkezésünkre olyan kezelés, amellyel a szaruhártyahomályok kialakulását megakadályozhatjuk, azonban a kötőhártya gyulladásának megszűntekor/mérséklődésekor kortikoszteroidot tartalmazó szemcseppek segítségével az esetek jelentős részében a homályok nyomtalanul gyógyulnak. Kortikoszteroidot tartalmazó szemcseppeket csak látóélesség-romlást okozó homályok

esetén alkalmazunk, és amennyiben a kortikoszteroidos cseppek elhagyásakor a homályok recidiválnak, cyclosporincseppek használata javasolt. Ritkán nem gyógyuló szaruhártyafekélyek is megjelenhetnek.

### Gombás keratitis

Néhány évtizeddel korábban mycoticus keratitissal igen ritkán találkoztunk, azonban az elmúlt évtizedben az antibiotikumok és szteroidok túlzott használata következtében gyakrabban alakul ki. A leggyakoribb kórokozók az *Aspergillus* és a *Candida albicans*, a gyulladás oka legtöbbször fertőzött szerves anyaggal történő sérülés.

A betegek panaszai jellemzően nem kifejezettek, összehasonlítva a bakteriális keratitis okozta panaszokkal. Réslámpás vizsgálatnál a vegyes conjunctivalis injekció mellett szaruhártyafekélyt láthatunk infiltrátummal, és jellemző a szaruhártya hátlapján tapadó, sátorhoz hason-



4. ábra *Candida* és *Fusarium* okozta keratitis kontaktlencse-viselőnél (A), valamint ugyanannál a betegnél a szaruhártyában konfokális mikroszkópiával látható jellegzetes vonalmintázatot kirajzó gombafonalak (B)

ló formát képző hypopyon. A szaruhártya-infiltrátumok jellegzetesen fehéres színűek, lassan progrediálnak és szatellitainfiltrátumok (3. ábra) is megjelenhetnek. Gyakran előfordul, hogy az infiltrátum felett a szaruhártya nem festődik.

Gombás keratitis esetén a mikrobiológiai tenyésztés sokkal nagyobb tapasztalatot igényel, és a pozitív eredmény kiadása a mikrobiológusok részéről hosszabb időt is vesz igénybe (akár 14 nap). Amennyiben a bakteriológiai tenyésztés negatív, mindig gondolnunk kell gomba okozta fertőzésre. Fontos, hogy az infiltrált szaruhártyafekély alijából vegyünk mintát. Ilyenkor a gyors diagnózisban – a jellegzetes klinikai kép mellett – segítségünkre lehet a szaruhártyakenet PAS-festése. Ennek segítségével azonnal igazolható lehet gombafonalak jelenléte a fertőzött területről nyert mintában.

Emellett az in vitro konfokális mikroszkópia lehet segítségünkre a gyors diagnózisban, amelynek segítségével a gombafonalak szintén láthatóvá tehetőek (4. ábra).

Kezelésként lokális gombaellenes szereket használunk (voriconazol 2% vagy amphotericin-B 0,15–0,25% csepp óránként, ritkábban natamycin csepp), szisztémás gombaellenes szer használatára csak a fertőzés szemszögön belüli terjedése esetén van szükség. A kezelést akár több héten–hónapon át folytatjuk.

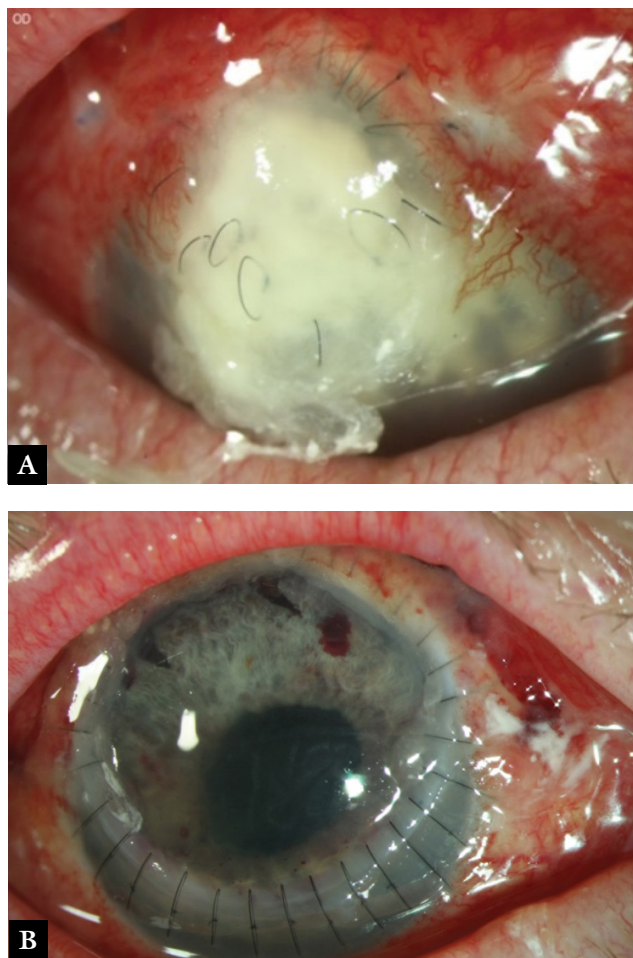
Amennyiben a konzervatív terápia mellett a klinikai kép romlik, sürgősséggel szaruhártya-átültetésre lehet szükség (3. B, 5. A–B ábra). Nem gyógyuló gombás keratitisben crosslinking kezelés is szóba jöhet [1, 16–19].

## Acanthamoeba-keratitis

Mivel korai stádiumában herpesz okozta, bakteriális és gombás keratitishez is kísértetiesen hasonlít, nem könnyű az Acanthamoeba-keratitis felismerése. Ilyenkor mintegy 70–90%-ban állítanak fel a szemeszek helytelen diagnózist. Ez annak is köszönhető, hogy az esetek közel negyedében bakteriális vagy gombás fertőzéssel kombinált Acanthamoeba-keratitist találunk. Előfordulása meglehetősen ritka. A kontaktlencse-viseléshez kapcsolódóan kialakuló szaruhártya-gyulladásoknak csak mindössze 5%-át teszi ki. A fertőzés kockázatának a higiénés szabályokat be nem tartó kontaktlencse-viselők vannak elsősorban kitéve, de fertőzött vízzel való kapcsolat és rossz szocioökonómiai háttér is növelik az Acanthamoeba-keratitis kockázatát [20–26].

A diagnózis felállításában segítségünkre lehet a jellegzetes klinikai kép, de azt in vivo konfokális mikroszkópia [27–29], a fertőzött területéről vett szaruhártyahám PCR-vizsgálata, illetve annak hisztopatológiai vizsgálata kell megerősítse. In vitro tenyésztés segítségével mintegy egy héttel később kaphatunk pozitív eredményt. Érdekes magát a kontaktlencse-tárolót, illetve a kontaktlencse-tisztító folyadékot is mikrobiológiai vizsgálatra küldeni [30, 31].

Jellegzetesen egy lassan, fokozatosan kifejezettebbé váló keratitist találunk, amely lokális antibakteriális keze-



5. ábra | *Pseudallescheria boydii* (penészgomba) okozta keratitis öt héttel más intézetben végzett excentrikus minikeratoplasztikát követően (A), valamint egy nappal később excentrikus rekeratoplasztika (10,0/10,5 mm) utáni állapot, csomós varratokkal (B)

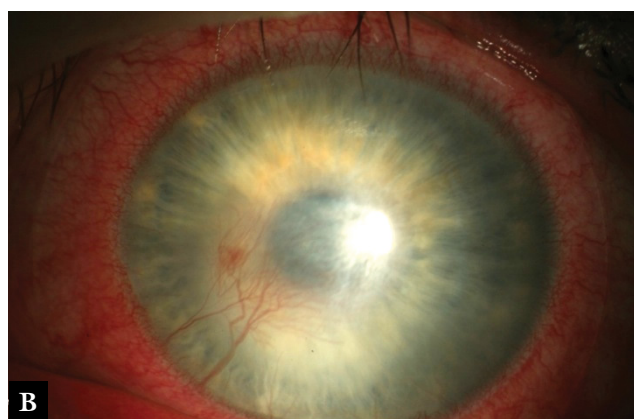
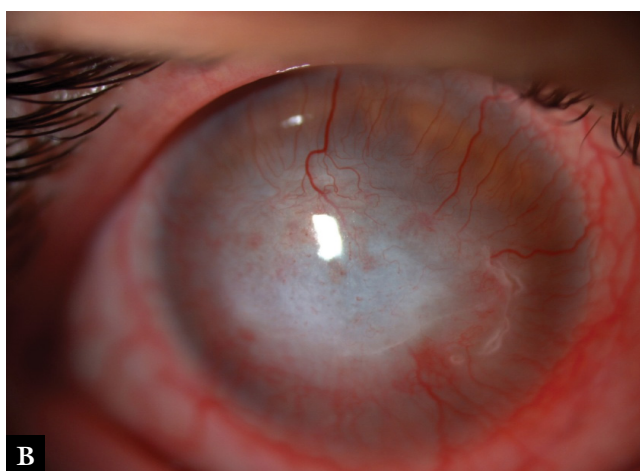
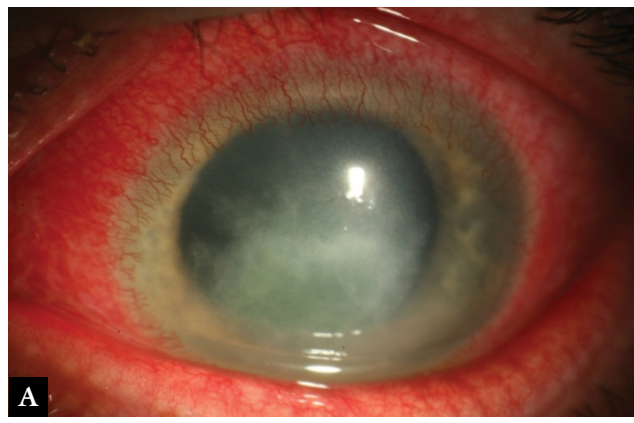
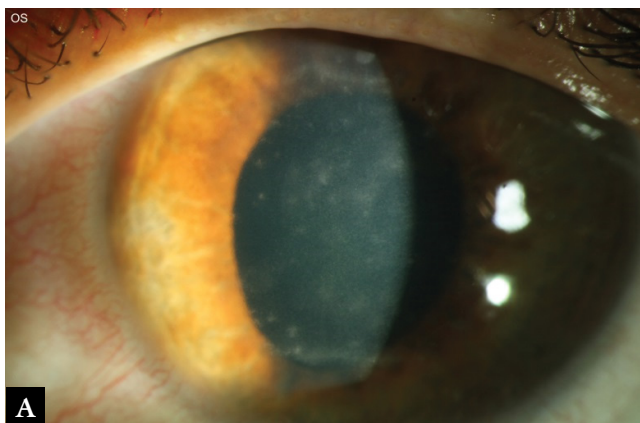
lésre nem reagál. Az Acanthamoeba okozta perineuritis miatt kettő–négy hét után kifejezett fájdalom jelenhet meg, amelyet később a szaruhártya érzékenységének csökkenése követ.

Az Acanthamoeba-keratitis klinikai képének klinikai jellegzetességei a következők [20–26]:

- pseudodendritiform epitheliopathia, „dirty epithelium”;
- mono- vagy multifokális stromalis infiltrátumok (6. A ábra);
- perineurális infiltrátumok;
- gyűrűinfiltrátum;
- erezett szaruhártyaheg (6. B ábra), centrális hámhiánnyal.

Az Acanthamoeba-keratitis kezelésének hatékonyságáról randomizált, kontrollált tanulmányok nem állnak rendelkezésre. Jelenleg a 4. táblázatban szereplő diamidineket és biguanidokat használjuk, valamint a gyakori bakteriális koinfekció miatt lokális antibiotikus kezeléssel egészítjük ki a kezelést (három csoportba tartozó gyógyszert használunk egyszerre). A diamidineket és biguanidokat javasolt 12 hónapon át használni, mivel az





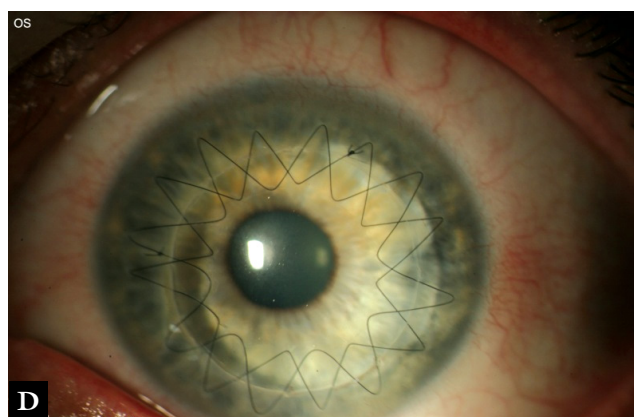
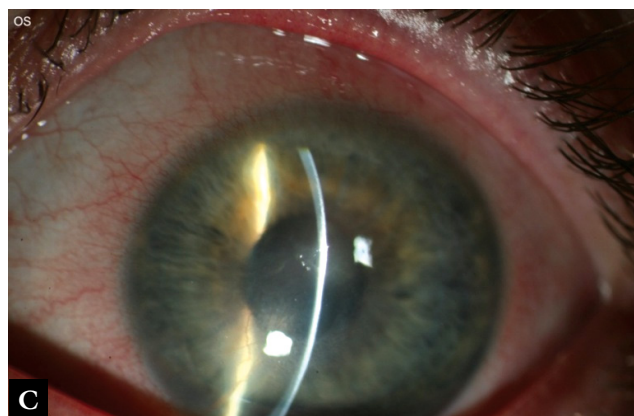
6. ábra | Multifokális stromalis infiltrátumok (A) Acanthamoeba-keratitis korai és vascularizált centrális szaruhártyaheg annak késői stádiumában (B)

Acanthamoeba-ciszták még ezeket a lokális szereket is gyakran túlélnek [20–26].

Lokális kortikoszteroidos cseppek használata a ciszták trophozoitákká alakulását támogatja, ezért azok alkalmazása Acanthamoeba-keratitisben kontraindikált. Ennek ellenére kifejezett gyulladásos jelek esetén diamidinek és biguanidek használata mellett napi kétszer-háromszor kortikoszteroidos cseppeket is használunk [20–26].

4. táblázat | Acanthamoeba-keratitis kezelése. Diamidint, biguanidot és antibiotikumot egyszerre alkalmazunk (úgynevezett hármas terápia) [1, 8]

Diamidin	Biguanid	Antibiotikum
Propamidin Isethionat 0,1% (Brolene®)	PHMB (Polyhexamethylen Biguanid) 0,02% (Lavasept®)	Neomycin
Hexamidin Di-Isethionat 0,1% (Hexacyl®)	Chlorhexidin 0,02% (Curasept®)	
Dibromopropamidin Isethionat 0,15% (Golden Eye®)		



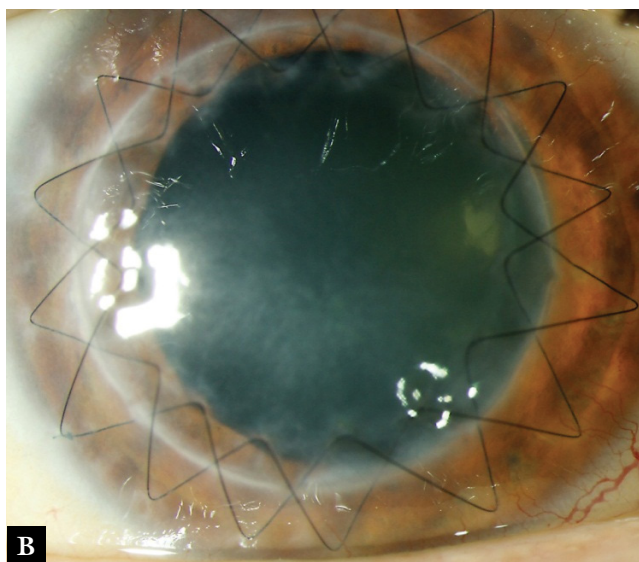
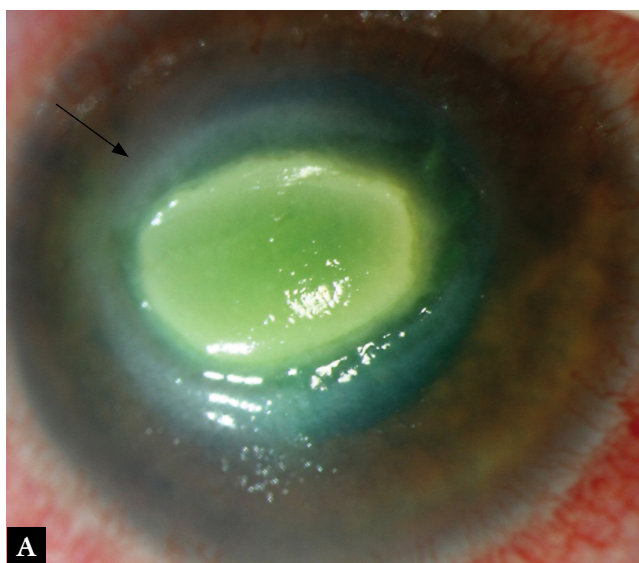
7. ábra | Acanthamoeba-keratitis öt hónappal a crosslinking kezelés előtt (A), valamint egy (B) és hat (C) héttel azt követően, illetve három hónappal perforáló excimer lézeres keratoplasztika után (D)



Az Acanthamoeba-keratitis műtéti kezeléséhez nem gyógyuló szaruhártya-hámhiányok esetén amnionmembrán-transzplantáció, esetenként antimikrobiális crosslinking kezelés (7. A–D ábra), lokális cryotherapia, valamint sürgősséggel végzett szaruhártya-átültetés (8. ábra) tartoznak [20–26, 32]. Cryotherapia és crosslinking kezelés segítségével az Acanthamoeba-ciszták teljes mértékben nem pusztíthatók el a szaruhártyastrofomában [33].

## Következtetés

Korai diagnózis felállításával és a megfelelő konzervatív kezelés mellett a fertőzőes keratitisek többsége sikeresen gyógyítható. A konzervatív kezelés mellett azonban



8. ábra

Kalcifikálódott perzisztáló szaruhártyafekély (perzisztáló fekély esetén ne használjunk foszfátot tartalmazó szemcseppeket!) Acanthamoeba-keratitisben (A), valamint perforáló excimer lézeres à chaud keratoplasztika (8,0/8,1 mm) utáni állapot, dupla tovaftató varrattal (B)

szükség lehet még teljes vastagságú keratoplasztikára és amnionmembrán-transzplantációra. Terápiarezisztens bakteriális, gombás és Acanthamoeba-keratitisben crosslinking kezelés szóba jön, azonban herpeszes szaruhártya-gyulladásban kontraindikált.

*Anyagi támogatás:* A közlemény megírása és a kapcsolódó kutatómunka anyagi támogatásban nem részesült.

*Szerzői munkamegosztás:* Sz. N., M. L., I. L., F. Á., B. S., L. D., N. Z. Zs.: Irodalomgyűjtés. Sz. N., M. L., I. L., F. Á., L. L., B. S., N. Z. Zs.: Kézirat megszövegezése és javítása. A cikk végleges változatát valamennyi szerző elolvasta és jóváhagyta.

*Érdekltségek:* A szerzőknek nincsenek érdekltségeik.

## Irodalom

- [1] Szentmáry N, Seitz B. Hornhaut und Lederhaut. In: Lang GE, Lang GK. (Hrsg.) Augenheilkunde Essentials. Thieme-Verlag, Stuttgart, 2015; pp. 143–183.
- [2] Preferred practice pattern. Bacterial keratitis. American Academy of Ophthalmology, San Francisco, 2013.
- [3] Imre L. Bacterial keratitis. [Bakteriális keratitis.] Szemészet 2012; 149: 88–101. [Hungarian]
- [4] Módis L. Conservative and surgical treatment of corneal ulcers. [A szaruhártya-fekélyek konzervatív és műtéti kezelése.] Háziiorvos Továbbképző Szemle 2007; 12: 43–47. [Hungarian]
- [5] Füst Á. Bacterial and viral ophthalmological infections in general practitioner's practice. [A szemészeti bakteriális és virális fertőzések a háziiorvosi gyakorlatban.] Háziiorvos Továbbképző Szemle 2012; 17: 31–34. [Hungarian]
- [6] Füst Á. Infectious conjunctival and corneal diseases. [A conjunctiva és a cornea fertőzőes betegségei.] Orvosképzés 2011; 86: 322–324. [Hungarian]
- [7] Makdoui K, Mortensen J, Sorkhabi O, et al. UVA-riboflavin photochemical therapy of bacterial keratitis: a pilot study. Graefes Arch Clin Exp Ophthalmol. 2012; 250: 95–102.
- [8] Füst Á, Süveges I, Tóth J, et al. Treatment of severe bacterial keratitis using crosslinking – Case report. [Súlyos bakteriális keratitis gyógyítása cross-linking kezeléssel – Esetismertetés.] Szemészet 2014; 151: 33–36. [Hungarian]
- [9] Preferred practice pattern. Herpes simplex virus epithelial keratitis. American Academy of Ophthalmology, San Francisco, 2013.
- [10] Szentmáry N, Seitz B, Géhl Zs, et al. Clinical forms and treatment of herpetic keratitis. [Herpeszeregetű keratitis klinikai megjelenési formái és kezelése.] Szemészet 2015; 152: 33–39. [Hungarian]
- [11] van Rooij J, Rijneveld WJ, Remeijer L, et al. Effect of oral acyclovir after penetrating keratoplasty for herpetic keratitis: a placebo-controlled multicenter trial. Ophthalmology 2003; 110: 1916–1919.
- [12] van Rooij J, Rijneveld WJ, Remeijer LJ, et al. A retrospective study on the effectiveness of oral acyclovir to prevent herpes simplex recurrence in corneal grafts. Eur J Ophthalmol. 1995; 5: 214–218.
- [13] Módis L, Steiber Z, Komár T, et al. Corneal diseases treated with amniotic membrane transplantation. [Amnionmembrán-transzplantációval kezelt corneabetegségei.] Szemészet 2005; 142: 153–159. [Hungarian]
- [14] Süveges I, Füst Á, Imre L. Postoperative therapy of penetrating keratoplasty in herpes simplex keratitis. [Herpes simplex kera-

- titisekben végzett perforáló keratoplasztika posztoperatív terápiája.] *Orv Hetil.* 2013; 154: 2065–2070. [Hungarian]
- [15] Ferrari G, Iuliano L, Viganò M, et al. Impending corneal perforation after collagen cross-linking for herpetic keratitis. *J Cataract Refract Surg.* 2013; 39: 638–641.
- [16] Behrens-Baumann W, Finis D, MacKenzie C, et al. Keratomykose – Therapiestandards und aktuelle Entwicklungen. *Klin Monatsbl Augenheilkd.* 2015; 232: 754–764.
- [17] Li Z, Jhanji V, Tao X, et al. Riboflavin/ultraviolet light-mediated crosslinking for fungal keratitis. *Br J Ophthalmol.* 2013; 97: 669–671.
- [18] Füst Á, Imre L, Simon G. Mycotic infection of the cornea. [A szaruhártya gombás eredetű gyulladása.] *Szemészet* 2015; 152: 159–171. [Hungarian]
- [19] Füst Á, Megyesi M, Barcsay G, et al. Severe mycotic keratitis treated with topical voriconazole and systemic itraconazole: case report. [Lokális voriconazollal és per os itraconazollal kezelt súlyos gombás keratitis: esetismertetés.] *Szemészet* 2006; 143: 97–99. [Hungarian]
- [20] Szentmáry N, Seitz B, Nagy ZZ. Acanthamoeba keratitis – clinical presentation, diagnosis and treatment. [Az acanthamöba keratitis klinikai képe, diagnosztikája és kezelése.] *Szemészet* 2014; 151: 189–194. [Hungarian]
- [21] Iovieno A, Gore DM, Carnt N, et al. Acanthamoeba sclerokeratitis: epidemiology, clinical features, and treatment outcomes. *Ophthalmology* 2014; 121: 2340–2347.
- [22] Daas L, Szentmáry N, Eppig T, et al. Das Deutsche Acanthamöbenkeratitis-Register – Erste Ergebnisse einer multizentrischen Erhebung. *Ophthalmologie* 2015; 112: 752–763.
- [23] Szentmáry N, Goebels S, Matoula P, et al. Die Acanthamöbenkeratitis – ein seltenes und oft spät diagnostiziertes Chamäleon. *Klin Monatsbl Augenheilkd.* 2012; 229: 521–528.
- [24] Szentmáry N, Daas L, Matoula P, et al. Acanthamöbenkeratitis. *Ophthalmologie* 2013; 110: 1203–1211.
- [25] Szentmáry N, Göbels-Kummerow S, Seitz B. Acanthamöbenkeratitis – Diagnose, Komplikationen, Therapie. *Z Prakt Augenheilkd.* 2014; 35: 487–498.
- [26] Steiber Z, Berta A, Módos L. Contact lens-related keratitis. [A kontaktlencse-viselés következtében kialakuló keratitisokról.] *Orv Hetil.* 2013; 154: 1781–1789. [Hungarian]
- [27] Imre L, Tóth J, Megyesi M, et al. In vivo diagnostic of acanthamoeba keratitis using confocal corneal microscopy. [Az Acanthamoeba keratitis in vivo diagnosztikája konfokális corneamikroszkóppal.] *Szemészet* 2004; 141: 359–363. [Hungarian]
- [28] Füst Á, Tóth J, Simon G, et al. Specificity of in vivo confocal cornea microscopy in Acanthamoeba keratitis. *Eur J Ophthalmol.* 2017; 27: 10–15.
- [29] Daas L, Viestenz A, Schnabel P, et al. Confocal microscopy in acanthamoeba keratitis as an early relapse-marker. *Clin Anat.* 2017 May 27. DOI: 10.1002/ca.22925. [Epub ahead of print]
- [30] Kettesy B, Komár T, Berta A, et al. Acanthamoeba keratitis. [Az Acanthamoeba-keratitisről.] *Orv Hetil.* 2008; 149: 2037–2045. [Hungarian]
- [31] Kettesy B, Módos L, Komár T, et al. Acanthamoeba keratitis in patients with contact lens wear in the Department of Ophthalmology in Debrecen. *Ophthalmologie* 2010; 107: 537–542.
- [32] Imre L, Füst Á. Severe complication wearing an esthetic contact lens. [Esztétikai céllal viselt kontaktlencse súlyos szövődménye.] *Lege Artis Med.* 2009; 19: 523. [Hungarian]
- [33] Hager T, Hasenfus A, Stachon T, et al. Crosslinking and corneal cryotherapy in acanthamoeba keratitis – a histological study. *Graefes Arch Clin Exp Ophthalmol.* 2016; 254: 149–153.

(Szentmáry Nóra dr.,  
Budapest, Mária utca 39., 1085  
e-mail: nszentmary@hotmail.com)

világraszóló tudás

12.99 EUR

AKADÉMIAI SZABÁLYZAT

iOS

2890 Ft

MAGYAR TUDOMÁNYOS AKADÉMIA

A magyar helyesírás szabályai

TIZENKETTEDIK KIADÁS

ÚJ MAGYAR HELYESÍRÁS

AKADÉMIAI KIADÓ

MAGYAR net-szótár

1 évre: 990 Ft  
2 évre: 1780 Ft

2950 Ft

AKADÉMIAI SZABÁLYZAT

Windows

2490 Ft

AKADÉMIAI SZABÁLYZAT

Android

Szótár.net

## A magyar helyesírás szabályai 12. kiadás

### Mindig a keze ügyében!

- a Magyar Tudományos Akadémia szabályzata
- 300 szabálypont példákkal
- szabályzat és szótár egyben
- a 11. és a 12. kiadás közti különbségek felsorolása, példákkal
- tárgymutató

Keresse a könyvet a [www.akademiai.hu](http://www.akademiai.hu) oldalon, vagy válassza az online változatot és a mobilalkalmazást a [www.szotar.net](http://www.szotar.net)-en!



Szótár.net

AKADÉMIAI KIADÓ