

# Avopurenta ja sen konservatiivinen hoito

Mari Vehviläinen HLK

Opiskelijanumero: 013165194

Helsinki 27.2.2010

Tutkielma

mari.vehvilainen@helsinki.fi

Ohjaaja: Prof. David Rice

HELSINGIN YLIOPISTO

Lääketieteellinen tiedekunta

Tiedekunta/Osasto Fakultet/Sektion . Faculty		Laitos Institution . Department	
Lääketieteellinen tiedekunta		Hammaslääketieteen laitos	
Tekijä Författare . Author			
Mari Vehviläinen			
Työn nimi Arbetets titel . Title			
Avopurenta ja sen konser vatiivinen hoito			
Oppiaine Läroämne . Subject			
Ortodontia			
Työn laji Arbetets art . Level	Aika Datum . Month and year	Sivumäärä Sidoantal . Number of pages	
	27.02.10	27+8	
Tiivistelmä Referat . Abstract			
<p>Avopurenta on yksi vaikeimmin hoidettavista parentavirheistä johtuen suuresta palautumisriskistä. Sen etiologia on monitekijäinen ja hoitovaihtoehtoja on useita.</p> <p>Avopurentan etiologiasta ja hoitomenetelmistä on lukuisia artikkeleita, mutta katsottiin tärkeäksi kerätä yhteen artikkeleissa oleva tieto kirjallisuuskatsauksen muotoon.</p> <p>Tutkimuksessa pyrittiin selvittämään, mitkä tekijät aiheuttavat avopurentaa ja millä mekanismeilla, sekä käsittelemään avopurentan hoidossa käytettäviä ortodontisia kojeita ja hoidolla saatuja tuloksia.</p> <p>Avopurentan hoidon onnistumisesta on useita raportoituja tutkimuksia, mutta kuitenkin ei voida määritellä, mikä hoitomenetelmä olisi paras. Valintaa hankaloittaa se, että tutkimuksia hoidon pitkäaikaistuloksista on melko vähän ja toisaalta tutkimuksissa saatetaan käyttää eri menetelmiä vertikaalisen ylipurentan mittaamiseen, joten tutkimustulokset eivät aina ole vertailukelpoisia.</p> <p>(97 sanaa)</p>			

Avainsanat . Nyckelord . Keywords **Open bite, orthodontics, etiology, treatment**

Säilytyspaikka . Förvaringställe . Where deposited

Muita tietoja . Övriga uppgifter . Additional information

1	Johdanto	5
2	Yleistä avopurenasta	.6
3	Etiologia	.7
3.1	Imemistavat	.7
3.2	Hengitys	...9
3.3	Kielen tursotus	..10
3.4	Heikot purentavoimat	...10
3.5	Makroglossia	.12
3.6	Vertikaalinen dysplasia	13
3.7	Juveniili krooninen artriitti	13
3.8	Amelogenesis imperfekta	.15
4	Kasvuun vai kuttava hoito	...16
4.1	Nancen palatinaalikaari (VHA)	.16
4.2	Okkipitaaliveto	.17
4.3	Vertikaalinen leukakappa	..19
4.4	Posterioriset purentaesteet	...19
4.5	Jousitetut purentaesteet	20
4.6	Hylkivät magneetit	.21
4.7	Fränkel IV	ö .....22
5	Anteriorisen avopurennan camouflage+(maskeeraus)	24
5.1	Hampaiden poistot	.24
5.2	Kumivedot	...25
5.3	Mini-implantit ja minilevyt	.25
5.4	Purennan hionta	.27
6	Avopurennan hoidon pysyvyys	....29
7	Yhteenveto	. 31

# 1 Johdanto

Avopurenta on yksi vaikeimmin hallittavista purentavirheistä. Hoidolla pyritään välttämään normaalin pureskelutoiminnan häiriintymistä ja toisaalta otetaan huomioon purentavirheen aiheuttamat mahdolliset esteettiset haitat ja avopurentaan liittyvät puheen oppimisen ongelmat.

Avopurennan etiologia on moninainen. Sen taustalla on sekä ympäristö- että perinnöllisiä tekijöitä. Muun muassa imemistottumuksilla, suuhengityksellä ja vertikaalisella kasvumallilla on havaittu yhteys avopurennan kehittymiselle, joten purentavirheen hoidossa pyritään vaikuttamaan sekä tottumuksiin, jotka edesauttavat purentavirheen syntymistä, että kasvumalliin. Palautumisluvut kyseisen purentavirheen suhteen ovat suuria, joten tästä syystä hoitoon ja retentioon tulisi kiinnittää erityistä huomiota.

Koska avopurennan etiologian selvitys ja hoito on haastavaa, katsottiin tärkeäksi yhdistää siitä olemassa oleva tieto kirjallisuuskatsauksen muodossa. Tutkielmassa käsitellään etiologiaa eli sekä hankittuja että synnynnäisiä tekijöitä, joilla katsotaan olevan vaikutusta avopurennan kehittymiseen, ja niiden vaikutusmekanismeja ja yleisyyttä. Tämän jälkeen siirrytään hoitomenetelmiin. Käsitellään seitsemää eri oikomiskojetta, joilla pyritään vaikuttamaan kasvuun, ja lisäksi maskeerausta, jossa hampaita siirretään avopurennan sulkemiseksi, mutta luustosuhteisiin ei puututa. Lopussa pohdimme avopurennan hoidon pysyvyyttä, joka on valtaisa ongelma relapsilukujen ollessa suuria.

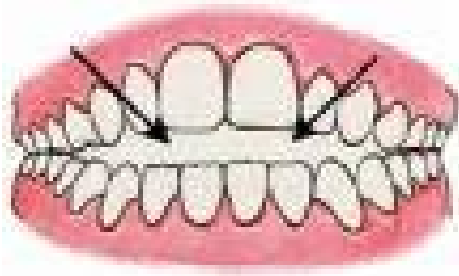
## 2 Yleistä avopurennasta

Oppikirjassa Contemporary orthodontics etualueen avopurenta määritetään niin, että inkisiiveillä ei ole vertikaalista ylipurentaa. Vastakkaiset hampaat eivät ole kontaktissa keskenään, vaan niiden väliin jää yhteen purtaessa vertikaalinen aukko. (Proffit, WR. 2000)

Etualueen avopurennan prevalenssi vaihtelee 1,5 %:sta 11 %:iin ja merkittävä ero on havaittavissa etnisten ryhmien välillä. Avopurenta (ylipurenta > 2mm) on 5 kertaa yleisempää tummaihoisilla kuin valkoisilla ja latinoilla, joilla on vertikaalisia ongelmia vähiten. (Proffit, WR. 2000)

Avopurenta luokitellaan purentavirheen sijainnin perusteella hammaskaarella etualueen- ja taka-alueen avopurentaan sekä toisaalta dentoalveolaariseen eli hampaistolliseen ja skeletaaliseen eli luustolliseen avopurentaan. Vaikka avopurennan katsotaan olevan dentoalveolaarinen, voi avopurenta kuitenkin kehittyä skeletaaliseksi avopurennaksi, etenkin jos haitalliset tottumukset jatkuvat. Skeletaaliselle avopurennalle tyypilliset kasvopiirteet ja luustorakenteet ovat korkea alakasvokorkeus, pieni takakasvokorkeus, suuri goniaalikulma, anteriorisesti ylöspäin kallistunut palatinaalitaso, taaksepäin kallistuneet kondyyliit ja retrognaattinen alaleuka. Nenä on usein kapea ja sieraimet ovat pienet johtuen suuhengi tyksestä.

Avopurennalla on lukuisia haittavaikutuksia. Se voi aiheuttaa normaalin pureskelutoiminnan häiriintymistä, hidastaa puheen, etenkin s-kirjaimen, oppimista sekä aiheuttaa hampaiden epätasaista kulumista.



Kuva 1. Anteriorinen avopurenta

[www.fmyortho.com/.../open\\_bite.jpg](http://www.fmyortho.com/.../open_bite.jpg)

### 3 Etiologia

Avopurenta kehittyy monien tekijöiden yhteisvaikutuksista. Taustalla on usein perinnölliset ja ympäristötekijät, joista tärkeimpiä ovat suuhengitys ja haitalliset imeskelytottumukset.

#### 3.1 Imemistavat

Imemistottumukset varhaisessa vaiheessa (alle 3-vuotiaana) ovat normaaleja, mutta tapojen jatkuminen yli 3 ikävuoden lisää purentavirheen riskiä (Warren, J.J. 2002). Imeskelytottumuksilla maitohampaistossa on vain vähäinen pitkäaikainen vaikutus, mutta jos imeskely jatkuu vaihduntahampaistoon, avopurenta voi kehittyä (Ng, C.S. 2008). Tutkimuksen mukaan purentavirheen riski kasvaa, mikäli lapsi lopettaa tutin imemisen vasta 2 ikävuoden jälkeen. Tällaisilla lapsilla on 13,6-kertainen riski purentavirheen kehittymiselle verrattuna lapsiin, joilla ei ole tutin imemistapaa. Tilastollista assosiaatiota ei havaittu purentavirheen kehittymiselle, mikäli lapsi lopettaa tutin imemisen ennen 2 vuoden ikää (Gois, E.G. 2008). Lapsilla, joilla on sormen tai tutin imeskelytapa, on huomattavasti enemmän distaalisia molaari ja luokan II

kulmahammassuhteita, suurempia horisontaalisia ylipurentoja ja avopurentoja kuin lapsilla, joilta tavat puuttuvat (98 Farsi, NMA. 1997).

Imeskelytottumukset lisäävät avopurennan riskiä luomalla mekaanisen esteen etuhampaiden puhkeamiselle ja toisaalta sallivat molaarien puhkeamisen (Larsson,E. 1985). Warren ja Bishara selvittivät, että sormen imeskelytottumukseen liittyy lisääntynyt etualueen avopurennan, suuremman horisontaalisen ylipurennan, yläleuan syvyyden ja kapeuden riski, mikä taas liittyy sivustan ristipurentaan (Warren,J.J. 2002). Sormen imeminen ei voi tutkimusten mukaan aiheuttaa luustollista purentavirhettä, mutta voi lisätä dentoalveolaarisia ongelmia yksilöillä, joilla on luustollisia muutoksia (Bowden,B.D. 1966).

Avopurenta yleensä korjautuu siirryttäessä maitohampaistosta vaihduntahampaistoon, mikäli haitalliset imeskelytottumukset ovat loppuneet (Villa,N.L. 1997, Tourne,L.P. 1996). Useat pienet potilaat ovat psyykkisesti riippuvaisia tavastaan ja tästä syystä on kehitetty monia keinoja päästä tottumuksesta eroon. Hoito alkaa aina keskustelulla hammaslääkärin ja lapsen välillä. Pyritään positiiviseen kannustukseen ja tarvittaessa tehdään sopimus imeskelytottumuksen lopettamisesta ja palkitaan, kun lapsi onnistuu luopumaan siitä. Voidaan käyttää hyväksi muistutusterapiaa. Yksi keino on laittaa esimerkiksi laastari sormeen, jota lapsi imee. Jos aiemmilla keinoilla ei ole vaikutusta, voidaan sementoida ortodonttinen koje paikoilleen, mikä tekee imeskelytavasta vähemmän mielihyvää tuottavaa.

Kieliesteen on havaittu olevan tehokas lopettamaan peukalon imemisen yhdeksässä kymmenestä tapauksesta, ja se täytyy jättää paikoilleen 3-6 kuukaudeksi tavan loppumisen jälkeen (Villa,N.L. 1997). Kielieste voi olla mukana huulilevyssä, Schwarzin levyssä, palatiinaalikaarella ja Quad-helixissä.



Tutkimuksissa on havaittu kiinteällä kojeella (quad-helix+ kielieste) enemmän suotuisia vertikaalisia skeletaalisia muutoksia verrattuna irrotettavaan kojeeseen (modifioitu Schwarzin levy+ kielieste), johtuen luultavasti hoitomyöntyvyydestä (Cozza,P. 2005).

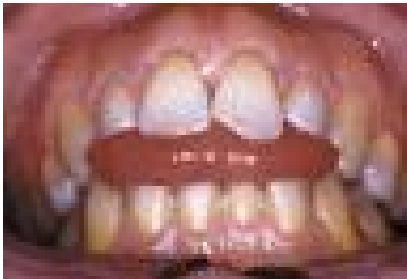## 3.2 Hengitys

Hengitystavan merkitys avopurennan kehittämisessä on huomattava. Tutkimusten mukaan suun kautta hengittävällä lapsella on 10 kertaa suurempi riski purentavirheelle kuin nenän kautta hengittävällä lapsella (Gois,E.G. 2008). Jotta voi hengittää suun kautta, täytyy alaleukaa ja kieltä tuoda alemmaksi ja ojentaa päätä. Tutkimukset ihmisillä ovat osoittaneet, että kun nenä tukitaan täysin, tapahtuu kraniovertebraalisessa kulmassa välittömästi 5 asteen muutos (Tourne,L.P. 1996). Leuat erkanevat johtuen sekä yläleuan elevaatiosta, kun pää kallistuu taaksepäin, että alaleuan depressiosta. Kroonisille suuhengittäjille on tyypillistä adenoid face+ eli kapeat kasvot, heikosti kehittynyt nenä ja protruuttiset hampaat ja huulet, jotka ovat levossa erillään.

Krooniset respiratoriset sairaudet, kuten allerginen riniitti ja suurentuneet nielurisat tai kitarisa voivat aiheuttaa suuhengitystä. Allergisilla lapsilla on yleensä korkea etukasvokorkeus, lisääntynyt horisontaalinen ylipurenta ja vähentynyt vertikaalinen ylipurenta (Trask,G.M. 1987). Ruotsalaisen tutkimuksen mukaan lapsilla, joille tehtiin nielurisojen poisto, oli merkittävästi korkeampi etukasvokorkeus (noin 3 mm) verrattuna kontrolliryhmään. Heillä oli myös yleisesti ottaen kapeammat yläleuat ja pystymmän etuhampaat kuin kontrolliryhmällä (Linder-Aronson,S. 1970).

### 3.3 Kielen tursotus

Kielen tursotusta on aiemmin pidetty avopurennan aiheuttajana, mutta useiden tutkimusten mukaan se on itse asiassa avopurennan tulos (Brauer, J.S. 1965). Yksilöillä, joilla on avopurenta, kielen tursotuksen nielemisen aikana uskotaan olevan adaptaatiomekanismi hampaiden välissä olevaan vertikaaliseen aukkoon (Proffit, W.R. 2000).



**Kuva 2. Kielen tursotus**

[www.sleepreviewmag.com/.../mags/0305/f06b.jpg](http://www.sleepreviewmag.com/.../mags/0305/f06b.jpg)

### 3.4 Heikot purentavoimat

Puremalihaksilla on huomattava vaikutus kraniofakiaaliseen kasvuun. Ringqvist osoitti, että alaleuan koko ja muoto, etenkin goniaalikulma ja ramuskorkeus, korreloivat puremavoimaan. (Ringqvist, M. 1973) Kiliaridis kuvasi puremalihasten toiminnan vaikutusta kraniofakiaaliseen kasvuun kokeellisissa eläin- ja kliinisissä tutkimuksissa ja sai selville, että alaleuan elevaattorilihakset vaikuttavat kasvojen transversaaliseen ja vertikaaliseen dimensioon. (Kiliaridis, S. 1995) Lowe havaitsi lisäksi merkittävän assosiaation etualueen avopurennan ja vähentyneen masseter -lihaksen aktiivisuuden välillä (81

Lowe, A.A. 1980). Pitkäkasvoisilla ihmisillä on harvoin voimakkaat puremalihakset.

Lihasdystrofia, jonka kuvasi Duchenne viime vuosisadalla, on sekä suhteellisen yleinen että malignein lihasdystrofian muoto. Se ilmenee vain miehillä, koska se periytyy x-kromosomissa ja sen frekvenssi on 1/4000. Tauti ilmenee ensimmäisenä tai toisena elinvuotena ja lihasten proprioseptiiviset refleksit häviävät aikaisessa vaiheessa. 5-20 vuotta taudin alkamisen jälkeen potilaat ovat kykenemättömiä kävelemään. Lopulta lihasheikkous yleistyy, hengityksestä tulee riittämätöntä ja useimmat potilaat kuolevat toisella vuosikymmenellä tai viimeistään kolmannen vuosikymmenen alussa toistuviin ylähengitystieinfektioihin.

Progressiivista muskulaarista dystrofiaa sairastavilla potilailla on havaittu hammaskaarien transversaalista ylikehittymistä ja sagittaalista lyhenemistä, vertikaalisen ja horisontaalisen ylipurennan vähenemistä, sivustan ristipurentaa, inkisiivien protruusiota ja konkaavi profiili. On lisäksi havaittu aikaero huulia ympäröivän m. orbicularis oriksen ja puremalihasten affektoitumisen välillä. (Kiliaridis, S. 1998)

Eckardt ynnä muiden tutkimuksessa puremalihasten aktiivisuus heikkeni 2 vuotta perioraalisia lihaksia aiemmin. Tämä sekä hypotonisen kielen suureneminen aiheuttaa kallon ja hammaskaarien transversaalista laajenemista. (Eckardt, L. 1996)

Becker muskulaarinen dystrofia muistuttaa Duchenne tyyppin dystrofiaa, mutta se on harvinaisempi (1/10 Duchenne tyyppistä) ja taudissa on osittain toimiva dystrofiinipeptidi. Tauti etenee hitaammin ja lihakset affektoituvat lievemmin.

Täten elinikä on pidempi kuin Duchenne-tyypillä (Hoffman,E.P. 1988; Beggs,A.H. 1991). Dentaalisesti ja skeletaalisesti Becker-potilaat muistuttavat Duchennea sairastavia.

### 3.5 Makroglossia

Makroglossia määritellään siten, että lepäävä kieli ylittää hampaiden tai alveoliharjanteen yli. Makroglossian komplikaatioita ovat parentavirheet, alaleuan epämuodostumat, nielemisvaikeudet ja hengitysteiden tukkeutuminen. (Weiss,L.S. 1990) Makroglossia voi olla synnynnäistä tai hankittua. Hankittuja tekijöitä ovat hypotyreoidismi, akromegalia, myksedeema, amyloidoosi ja kielen kystat ja kasvaimet. Synnynnäisiä tekijöitä ovat muskulaarinen hypertrofia, glandulaarinen hyperplasia, hemangioma, Beckwith-Wiedemann syndrooma, Downin syndrooma ja lymfangiomatoosi. (Wang,J. 2003; Weiss,L.S. 1990)

Beckwith-Wiedemann syndrooma on harvinainen geneettinen häiriö, jossa esiintyy lukuisia synnynnäisiä epämuodostumia (Giancotti,A. 2002). BWS:n prevalenssi on 1 jokaista 17 000 syntymää kohden. Makroglossia on vallitsevin löydös. Tämä saa aikaan alaleuan protruusion, etualueen avopurennan, epänormaalin tylpän goniaalikulman ja lisääntyneen alaleuan pituuden. (Irving,I.M. 1967; Kamogashira,K. 1984;Friede,H. 1985) Makroglossian seurauksia ovat äänekäs hengitys, ylähengitysteiden mahdollinen ahtautuminen, kuolaaminen, aliravitsemus, koska ravinnon pureskelu on vaikeutunut, puheongelmat ja kielen infektiot, koska kieli on jatkuvasti altistunut ilmalle. (Giancotti,A. 2002)

Indikaatioita kielen reduktiolle on vain vähän. Useissa lähteissä suositellaan kielen reduktiota ortodonttisen/ortognaattisen hoidon jälkeen vain, jos kielen

havaitaan aiheuttavan hoidon relapsoitumisen. (Hotokezaka,H. 2001) Useissa artikkeleissa kuvataan etualueen avopurentan spontaania korjautumista kielen reduktion jälkeen (Austermann,K.H. 1974; Maisels,D.O. 1979; Bjuggren, G. 1968).

### 3.6 Vertikaalinen dysplasia

Vertikaalisella dysplasialla tarkoitetaan vertikaalisen kasvun poikkeamaa. Vertikaalinen dysplasia on hankala diagnosoida ja hoitaa tehokkaasti. Nanda havaitsi, että kehityksen vertikaalinen malli vakiintui ennen kuutosten puhkeamista ja paljon ennen kasvupyrähdystä. Etukasvukorkeus on avainasia, joka on yhteydessä vertikaaliseen kasvumalliin. Potilailla, joilla on lisääntynyt alakasvukorkeus, on yleensä alaleuka, jolla on taipumus kiertyä alas- ja taaksepäin kasvun aikana. Suuri alakasvukorkeus voi johtua lisääntyneestä alveolin kasvusta, hampaiden ekstruusiosta, ramuksen kasvun puutteesta tai puutteellisesta kondyylien vertikaalisesta kasvusta. Perinnölliset ja ympäristökijät voivat myös olla vertikaalisen dysplasian taustalla. (Nanda SK. 1988 )

Kasvojen hyperdivergenssi on yhdistetty avopurentaan. Cozza ym. havaitsivat, että 61%:lla potilasta, joilla oli etualueen avopurenta, oli kasvojen hyperdivergenssiä. Potilailla, joilla ei ollut avopurentaa, hyperdivergenssin prevalenssi oli 34.5 %. Toisaalta taas 25 %:lle potilaista, joilla on hyperdivergentti kasvomalli, kehittyi etualueen avopurenta. (Cozza,P. 2005)

### 3.7 Juveniili krooninen artriitti

Juveniili krooninen artriitti on ennen 16 ikävuotta alkava krooninen synoviitti, joka voi affisoida yhtä tai useampaa niveltä. Taudin prevalenssi vaihtelee

lähteestä riippuen 50-110/100 000 lasta kohden. Artriitti on yleisempi tytöillä kuin pojilla suhteessa 3:2. (Kjellberg,H. 1995) Taudin syytä ei vielä tarkalleen tiedetä, mutta etiologisiksi tekijöiksi on mainittu autoimmuunitauti, virusinfektiot, trauma, psykologiset tekijät ja perinnöllisyys. (Calabro,J.J. 1976; Andersson-Gäre, B. 1992)

Kondyylien leesioita on havaittu olevan 29-55 %:lla sairastuneista lapsista. Tällaisilla lapsilla on raportoitu olevan erilaiset kraniofakiaaliset rakenteet, kuten pieni ja retrognaattinen alaleuka ja suuri goniaalikulma. Jopa yläleuka on vertikaalisesti lyhyempi ja lisäksi kiertynyt taaksepäin. Purentavirheitä, kuten Angle II tyypin 1, pieniä vertikaalisia ylipurentoja ja avopurentoja, on myös raportoitu. Juveniilia kroonista artriitti sairastavilla lapsilla on havaittu olevan korkeampi alakasvokorkeus ja matalampi takakasvokorkeus kuin terveellä kontrolliryhmällä. (Kjellberg,H. 1995)

Jyrkkä mandibulaaritaso ja lisääntynyt etukasvokorkeus voidaan kuitenkin myös havaita potilailla, joilla ei röntgenologisesti ole havaittavissa TMJ muutoksia. Tämä voi selittyä nivelten inflammaatiolla ja fibroosilla, joka liikkeen rajoittumisen kautta voi aiheuttaa alaleuan rotaatiota alas- ja taaksepäin. (Kjellberg,H. 1995) Stabrum ym, jotka havaitsivat pienempiä alaleuan dimensioita lapsilla, joilla oli juveniili krooninen artriitti ilman TMJ:n muutoksia, epäilevät kortikosteroidihoitoa yhdeksi tekijäksi. (Stabrun,A.E. 1988) Kolmantena tekijänä voi olla normaalin alaleuan funktion puute (Russel, LA. 1941). Eläinkokeissa ja kliinisissä tutkimuksissa on havaittu heikolla purentalihastoiminnalla olevan vaikutusta kasvojen rakenteeseen. Heikot purentavoimat omaavilla henkilöillä on suuremmat vertikaaliset dimensiot ja jyrkempi mandibulaaritaso ( Kiliaridis,S. 1989). Tettinen ja Jämsä mainitsivat myös vähentyneen käytön yhdeksi syyksi alaleuan vähentyneeseen kasvuun, mutta epäilivät myös, että sairaus voisi vaikuttaa myös periostiin aivan kuten kondyylin rustoon ( Teittinen,M. 1984).

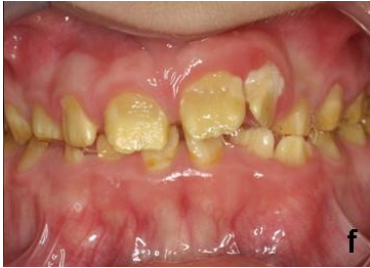Metotreksaatti on yleisin lieventävä lääke, jota käytetään juveniilin kroonisen artriitin hoidossa modifioimaan tulehduksellista tuhoa perifeerisissä nivelissä. Potilailla, jotka sairastavat juveniilia kroonista useaa niveltä käsittävää artriitia, mutta saavat metotreksaattia, on havaittu olevan vähemmän vakavia TMJ muutoksia kuin potilailla, jotka eivät saa metotreksaattia. (Ince,D.O. 2000). Metotreksaatilla hoidettavilla potilailla on vähemmän radiologista taudin etenemistä verrattaessa potilaisiin, jotka saavat azathiopriina (immunosuppressantti) ja auranofiinia (kultavalmiste) (Weinblatt,M.E. 1993).

### 3.8 Amelogenesis imperfekta

Amelogenesis imperfekta on monimuotoinen ryhmä geneettisiä häiriöitä, jotka pääasiassa vaikuttavat kiilteen laatuun ja määrään. Häiriötä sairastavilla yksilöillä havaitaan usein avopurenta. Ravassipourin ynnä muiden tutkimuksessa havaittiin, että 42 %:lla amelogenesis imperfektaa sairastavilla ja 12 %:lla sairastamattomilla oli dentaalinen tai skeletaalinen avopurenta. Skeletaalinen avopurenta esiintyi vaihtelevana amelogenesis imperfektaa sairastavilla yksilöillä. Kiilteen fenotyypin vaikeusaste ei välttämättä korreloinut avopurennan läsnäoloon tai sen vakavuuteen (Ravassipour,D.B. 2005).

Cartwright ynnä muut havaitsivat yhteyden kraniofakiaalisen morfologian ja amelogenesis imperfektan välillä vertaamalla 27 syndroomaa sairastavaa ja heidän 14 tervettä sukulaistaan. Alakasvokorkeus oli suurempi A1:ta sairastavilla kuin heidän sukulaisillaan. Anteriorinen avopurenta havaittiin 26 %:lla syndroomaa sairastavista ja ei yhdelläkään heidän terveistä sukulaisista.

Skeletaalinen morfologia riippui suuresti AI-tyypistä ja suvusta (Cartwright,A.R. 1999). Avopurennan ja Amelogenesis imperfektan patofysiologinen suhde on selvittämättä.



**Kuva 3: Amelogenesis imperfekta**

[http://upload.wikimedia.org/wikipedia/commons/c/c1/F\\_amelogenesis\\_imperfekta.jpg](http://upload.wikimedia.org/wikipedia/commons/c/c1/F_amelogenesis_imperfekta.jpg)

## 4 Kasvuun vaikuttava hoito

Leukojen vertikaalinen kasvu jatkuu murrosiän läpi. Täten on tärkeää havaita etualueen avopurenta aikaisessa vaiheessa, koska kasvuun vaikuttamalla voidaan mahdollisesti välttää vaikeampi hoito tulevaisuudessa. Avopurentaan liittyy ongelmia sekä anteroposteriorisessa että transversaalisissa suunnissa. Tästä syystä ortodontit käyttävät useita hoitovaihtoehtoja yrittäessä hallita näitä kolmiulotteisia ongelmia. Ortodontisilla kojeilla pyritään vaikuttamaan hampaiden puhkeamiseen ja sitä kautta kontrolloimaan vertikaalista kehitystä, vähentämään tai muuttamaan vertikaalisen skeletaalisen kasvun suuntaa intraoraalisiin tai ekstraoraalisiin voimin; tai ekstrudoimaan etuhampaita. (Ng,C.S. 2008)



## 4.1 Nancen palatinaalikaari (VHA)

VHA on modifioitu transpalatinaalinen kaari, jossa on akryylinen tyyny sagittaalisesti ja vertikaalisesti samalla tasolla kuutosten renkaiden ienrajan kanssa. VHA:ssa hyödynnetään kielen painetta vähentämään yläkuutosten vertikaalista dentoalveolaarista kehitystä. Wilson raportoi VHA:n kliinisistä hyödyistä 58 potilaan otoksessaan. Hän havaitsi VHA:n hyödylliseksi rajoittamaan ylämolaarien puhkeamista. (Wilson, MD. 1996).

DeBerardinis:n ym. tutkimuksessa ryhmä I koostui potilaista, joilta poistettiin 4 premolaaria ja heitä hoidettiin VHA-tekniikalla; ja ryhmä II sisälsi potilaat, joilta poistettiin 4 premolaaria ja heitä hoidettiin Tweed-tekniikalla. Kun verrattiin ryhmien hoitotuloksia, havaittiin merkittävä ero alaketukasvokorkeuden lisääntymisessä. VHA -ryhmässä korkeus lisääntyi 1.53 mm ja Tweed -ryhmässä 3.39 mm. Ryhmässä I molaari puhkesi 0.82 mm ja ryhmässä II 1.23 mm. Vaikka ero vaikuttaa pieneltä, täytyy ottaa huomioon, että 1 mm:n molaarin vertikaalinen liike aiheuttaa noin 3 mm:n alaleuan kiertymisen mitattuna gnathionista (Gn). VHA on siis hyödyllinen rajoittamaan ja auttamaan alakasvokorkeuden vähenemisessä kasvavilla potilailla. (Deberardinis, M. 2000)

## 4.2 Okkipitaaliveto

Jotkut tutkijat ovat selvittäneet ekstraoraalisten voimien suuntien vaikutusta hampaisiin ja purentatasoihin. Nämä tulokset indikoivat, että okkipitaaliveto vähentää ylämolaarien vertikaalista puhkeamista. Tällainen muutos

dentoalveoluksessa minimoi alaleuan kiertymistä myötöpäivään ja joissakin tapauksissa aiheuttaa alaleuan kiertymistä vastapäivään. (Kuhn,R.J. 1968; Poulton,D.R. 1967; Watson,W.G. 1972)

Caldwell ym. osoittivat, että akryyliset kiskot yhdistettyinä okkipitaalivetoon kasvavilla potilailla, joilla on Angle II 1-tyyppin purenta ja yläleuan dentoalveolaarista protruusiota, saivat aikaan Angle I purentasuhteen, merkittävää horisontaalisen ylipurennan pienenemistä, keskimäärin 4.24 mm, SNA-kulman pienenemistä, palatinaalitason liikettä myötöpäivään ja suhteellista ylämolaarien intruusiota. (Caldwell,S.F. 1984). Ngan ym. demonstroi, että okkipitaaliveto yhdistettynä aktivaattoriin sai aikaan positiivisia tuloksia komplisoituneen avopurennan hoidossa potilailla, joilla oli luustoluokka II ja vertikaalinen kasvumalli. Okkipitaaliveto yhdessä aktivaattorin kanssa vähensi yläleuan eteenpäin kasvua ja lisäsi alaleuan alveolin korkeutta muuttaen Angle II molaarisuhteen Angle I suhteeksi. Horisontaalinen ylipurenta ja avopurenta vähenivät. Potilasryhmä koostui 8 henkilöstä, joilla oli vaihduntahampaisto. (Ngan,P. 1992)

Arat ym. havaitsivat, että skeletaalisesta avopurennan hoidossa, jossa okkipitaaliveto yhdistettiin aktivaattoriin tai vertikaaliseen leukakappaan, ylipurenta lisääntyi noin 5.2 mm. Vedon yhdistäminen Bionatoriin ei vaikuttanut merkittävästi dentoskeletaalisiin muutoksiin. (Arat,M. 1992)



**Kuva 4: Okkipitaaliveto**

<http://barronbraces.com/images/dento2.jpg>

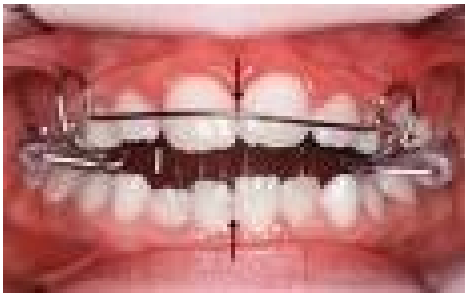
### 4.3 Vertikaalinen leukakappa

Etualueen avopurennan hoitoon kasvavilla potilailla on käytetty vertikaalista leukakappa yhdistettynä kiinteisiin kojeisiin. Tutkimuksessa, jossa hoitona oli neljän premolaarin poisto, vertikaalinen leukakappa 9 kuukautta, jonka jälkeen kiinteäkojehoito, mandibulaaritason kulma pieneni noin 4 astetta ja kaikki avopurennot sulkeutuivat. (Pearson,L.E. 1978) Tutkimusten mukaan vertikaalinen leukakappa yhdistettynä RME:hen tuottaa enemmän suotuisia muutoksia puberteetin kasvukauden aikana kuin ennen puberteettia. Näitä muutoksia ovat vähentynyt mandibulaaritason kallistuminen suhteessa Frankfurt tasoon, vähentynyt kondyylin inkliinaatio suhteessa mandibulaaritasoon ja alaleuan ramuksen lisääntynyt kasvu. Hoidon tavoitteena on estää molaarien ekstruusiota ja sitä kautta alakasvojen pitenemistä ortodonttisen hoidon aikana. (Baccetti,T. 2008)

### 4.4 Posterioriset purentaesteet

Posteriorisia purentaesteitä käytetään skeletaalisen avopurennan varhaisessa hoidossa ja ne estävät takahampaiden puhkeamista. Ne voidaan tehdä metallilangasta tai muovista istumaan ylä- ja alahampaiden väliin tai ne voidaan jousittaa tai niihin voidaan istuttaa magneetit. Purentaeste venyttää puremalihaksia, mikä välittää voimat bukkaalisille dentoalveolaarisille alueille ja estää niiden vertikaalista kasvua. Alaleuka kiertyy ylös ja eteen. (Ngan,P. 1997) Useat tutkimukset todistavat, että purentaesteet muokkaavat tehokkaasti vertikaalista kasvumallia (McNamara,J.A.,Jr 1977).

Iscan ym. tutkimuksessa havaittiin, että purentaesteillä hoidetuilla potilailla alaleuka kiertyi suotuisasti, kun taas kontrolliryhmällä, jota ei hoidettu, alaleuka jatkoi kiertymistään alas- ja taaksepäin ja alakasvokorkeus lisääntyi merkittävästi. Purentaesteen korkeuden kasvulla oli merkittävä vaikutus alaleuan eteenpäin kiertymiseen ja goniaalikulman kasvuun. Tutkimusten mukaan ylipurenta lisääntyi 2.2 mm, kun purentaesteitä käytettiin yksin, kun taas purentaesteet yhdistettyinä vertikaaliseen leukakappaan tuotti 4.6 mm muutoksen. (Iscan,H.N. 1997)



**Kuva 5. Posterioriset purentaesteet**

[ipj.quintessenz.de/content/poster84/abb13.jpg](http://ipj.quintessenz.de/content/poster84/abb13.jpg)

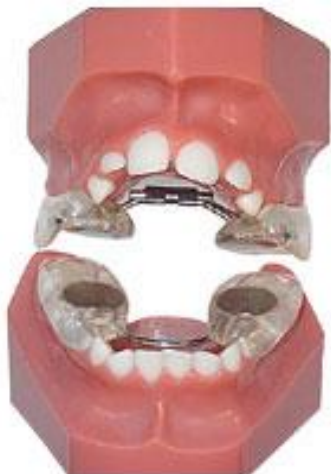#### 4.5 Jousitetut purentaesteet

Jousitetussa purentaesteessä on helikaaliset jouset, jotka sijaitsevat sekä linguaalisesti että bukkalisesti ensimmäisen premolaarialueen ja viimeisen molaarialueen välissä. Jousien päät työntyvät kojeen akryyliosaan molaarialueille okklusaalisesti. Ylä- ja alaleuan okklusaalisia osia yhdistää palatinaaliset ja linguaaliset metallilangat, joissa on 450 gramman voimat molemmin puolin. Potilaita kehoitetaan käyttämään näitä kojeita 16 tuntia päivittäin (Iscan,H.N. 1992).

Hoidon vaikutuksia ovat olleet sekä yläleuan että molempien leukojen posteriorisen dentoalveolaarisen vertikaalisen kasvun rajoittuminen ja alaleuan kasvusuunnan muutos vertikaalisesta horisontaaliseen. SNB:n ja ylipurennan on havaittu kasvaneen ja SNA:n ja horisontaalisen ylipurennan vähentyneen tilastollisesti merkittävästi. (Iscan,H.N. 1989)

#### 4.6 Hylkivät magneetit

Dellingerin suunnittelemassa kojeessa, joka on joko irrotettava tai kiinteä, purentaesteissä on kahdeksan ( 4 per kaari) kobolttisamarium magneettia, jotka pyrkivät loitontamaan toisistaan (Dellinger,E.L. 1986). Akryyliset kilvet estävät leuan lateraalisia liikkeitä ja kojetta voidaan käyttää yhdessä vertikaalisen leukakapan kanssa. Laite korjaa avopurentaa aiheuttaen resiprookkisilla voimilla sekä alaleuan että yläleuan molaareissa intruusiota. Tämä sallii alaleuan kiertymisen ylös- ja eteenpäin. Laitteen erikoisuus on se, että avopurennan korjauksessa etukasvokorkeus pienenee. Etualueen avopurennan on havaittu sulkeutuvan noin 3 mm 8 kuukautta kestävä hoidon aikana (Barbre,R.E. 1991).



Kuva 6. Active vertical corrector

[www.ormco.com/pix/AOALab/Products/ActiveVerti...](http://www.ormco.com/pix/AOALab/Products/ActiveVerti...)

## 4.7 Fränkel IV

Fränkel ja Fränkel arvioivat kehittämäänsä Fränkel IV regulaattoria 30:llä potilaalla, joilla oli skeletaalinen avopurenta, suuri interlabiaalinen välimatka ja orofakiaalisten lihasten posturaalista heikkoutta. Kontrolliryhmänä toimi 11 potilasta, joilla oli hoitamaton avopurenta. Fränkel ja Fränkel uskoivat, että muutokset vertikaalisissa komponenteissa saattoivat johtua kojeen toimimisesta huulisulun harjoittelemisessa. Tämä johti tasapainoon eteen- ja taaksepäin rotatoivissa lihaksissa. Muutos lihastasapainossa ja huulisulun saavuttaminen aiheuttivat huomattavan muutoksen pehmytku dosprofiilissa. (Frankel,R. 1983)

Koje	Vaikutus
Nancen palatinaalikaari	Vähentää ylämolaarien vertikaalisista puhkeamista, rajoittaa alakasvokorkeutta
Okkipitaaliveto	Vähentää ylämolaarien vertikaalista puhkeamista, vähentää mandibulan rotaatiota myötäpäivään
Vertikaalinen leukakappa	Estää molaarien ekstruusiota -> estää alakasvokorkeuden kasvua
Posterioriset purentaesteet	Venyttävät puremalihaksia -> voima dentoalveolaarisille alueilla -> estää takahampaiden puhkeamista -> alaleuka kiertyy ylös- ja eteenpäin
Jousitetut purentaesteet	Leukojen posteriorisen dentoalveolaarisen kasvun rajoittuminen ja alaleuan kasvusuunnan muutos vertikaalisesta horisontaaliseen
Hylkivät magneetit	Ala- ja ylämolaarien intruusio -> sallii Alaleuan kiertymisen ylös- ja eteenpäin -> etukasvokorkeus pienenee
Fränkel IV	Tasapaino eteen- ja taaksepäin kiertävissä lihaksissa -> muutos pehmytkudosprofiilissa

## 5 Etualueen avopurennan +camouflage+(maskeeraus)

Maskeeraus on yleensä suositeltava hoitokeino luokan II potilailla, joilla on lieviä tai kohtalaisia luustollisia muutoksia ja hakeutuvat hoitoon kasvun pysähtymistä, jolloin kasvun muuntelu ei ole enää mahdollista. Ikä, luustollinen ikä ja ahtaus hammaskaarilla on tärkeää ottaa hoidossa huomioon. (Denny,J.M. 2007) Hampaita siirretään avopurennan sulkemiseksi, mutta skeletaalinen profiili pidetään entisellään. (Ng,C.S. 2008)

### 5.1 Hampaiden poistot

Maskeeraushoito vaatii yleensä poistoja. Useimmiten poistetaan ensimmäiset premolaarit. Näin saadaan aikaiseksi sekä ylä- että alainkisiivien kallistus vähenee ja ylipurenta lisääntyy. (Ng,C.S. 2008) Purenta sulkeutuu, kun molaarialue pääsee vaeltamaan mesiaalisesti. Jos ylähammaskaarella on ahtautta ja hampaat ovat protruuttiset ja alahammaskaarella ahtaus on minimaalista, saatetaan poistaa vain yläneloet. Tällöin Angle II molaarisuhde säilyy, kun taas kulmahampaat saatetaan luokan I suhteeseen. (Denny,J.M. 2007) Vaihtoehtona on myös ylänelosten ja alaviitosten poistot, mikäli ahtaus alaleuassa on lievää ja alamolaarien halutaan vaeltavan mesiaalisesti kuutosuhteen korjaamiseksi. Harvoissa tapauksissa molaarit saatetaan poistaa, jos ne ovat purennan avautumisen syynä. Tällöin avopurennan täytyy olla voimakas ja kuutoset kehityshäiriöisiä. Nahoum kuitenkin ehdotti, että vaikka molarien poisto saattaa sulkea etualueen avopurennan, alaleuan fysiologinen lepoasento ei muutu, jolloin kokonaiskasvokorkeus säilyy. (Nahoum,H.I. 1977)



## 5.2 Kumivedot

Kiinteisiin kojeisiin yhdistetyt vertikaaliset kumivedot on tavallinen keino hoitaa avopurentaa. Yksi tehokkaimmista tekniikoista on Kimin kehittämä multiloop edgewise archwire (MEAW) tekniikka, jossa käytetään 0.016 X 0.022 tuuman runsassilmukkaista kaarilankaa ja vertikaalisia kumivetoja kulmahammasalueella. Tarkoituksena on ekstrudoida ja suoristaa ylä- ja alainkisiivejä sekä suoristaa ala- ja ylätakahampaiden aksiaalista kallistusta. (Endo,T. 2006) Täten saadaan ylä- ja alaokklusaalitasot lähestymään toisiaan. Tekniikalla on melko vähän skeletaalisia vaikutuksia ja hoitovaiikutukset perustuvatkin dentoalveolaariseen kompensatiomekaniikkiin (Ng,C.S. 2008). Merkittävin skeletaalinen muutos hoidon aikana on tutkimusten mukaan alaleuan kiertyminen alas- ja taaksepäin. Yläleuan seiskojen ja alaleuan molaarien ekstruusio hoidon aikana saattaa aiheuttaa rotaation. Tämä rotaatio on epäsuotuisa avopurennan hoidossa, koska se vähentää alkuperäistä ylipurentaa ja lisää etukasvokorkeutta. On kuitenkin spekuloitu, että epäsuotuisaa kiertymistä seuraa alaleuan ylös- ja eteenpäin rotaatio. Tämän todistaa tutkimuksessa havaittu S-Go dimension merkittävä kasvu ja se, että ML-SN kulma ei merkittävästi muuttunut hoidon aikana. Ylös- ja eteenpäin rotaatiomuutokset ovat itse asiassa suurempia kuin alas- ja taaksepäin rotaatiomuutokset johtuen molaarien tasoittelusta ja järjestäytymisestä. (Endo,T. 2006) Etuhampaiden ekstruusiosta on rajallinen hyöty potilaille, joilla on riittävästi tai liikaa dentoalveolaarista korkeutta ennen hoitoa (Ng,C.S. 2008).

## 5.3 Mini-implantit ja minilevyt

Molaarien intruusio on yleensä tarpeen, kun avopurenta korjataan ilman ortognaattista kirurgiaa. Molaarien intruusio on vaikea saavuttaa perinteisin

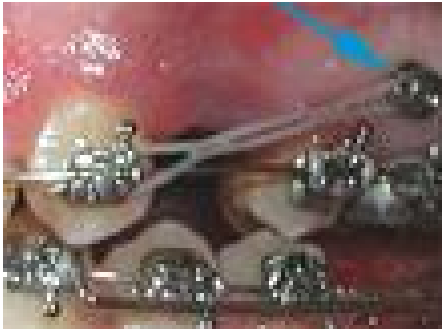
ortodonttisin menetelmin, koska riittävä ankkurointi on todella hankalaa. (Umemori, M. 1999)

Kirurgisten luulevyjen käytöstä skeletaalisina ankkureina kuvattiin ensimmäisen kerran 1985 (Jenner, J.D. 1985). Myöhemmin käytettiin titaaniminilevyjä ankkurointiin alaleuan korpusalueella alaleuan posteriorisen dentoalveolaarisen segmentin intruusioon avopurennan korjauksessa. Umemorin artikkelissa, jossa oli kaksi potilastapausta, alamolaarien intruusio oli 3-5 mm, avopurenta korjautui merkittävästi, alainkisiivien ekstruusio oli todella vähäistä ja okklusaalitason rotaatio tapahtui vastapäivään. Positiivisena puolena on lisäksi haittavaikutuksien vähyys (Umemori, M. 1999).

Skeletaalisessa ankkurointisysteemissä (SAS), jossa käytetään titaaniminilevyjä, levyt implantoidaan väliaikaisesti yläleukaan ja/tai alaleukaan immobiilina intraoraalisena ankkurointimenetelmänä molaarien intruusion aikaansaamiseksi. Implantit asetetaan bukkaaliseen kortikaaliseen luuhun ensimmäisen ja toisen molaarin apikaalisten alueiden lähelle. Kumivetoja käytetään ortodonttisen voiman lähteenä vähentämään liiallista molaarien puhkeamista. (Umemori, M. 1999)

Miniruuvit ja mikroruuvit ovat tulleet lisäksi käyttöön ankkuroinnissa. Mikroruuvit ovat tarpeeksi pieniä asetettaviksi minne tahansa alveolaariseen luuhun, helppoja asettaa ja poistaa ja melko edullisia. Lisäksi mikroruuvit voi kuormittaa melkein välittömästi asetuksen jälkeen. Mikroruuvi-implantit, jotka asetetaan yläleuassa viitosten ja kuutosten väliin, toimivat ankkureina etualueen retraktiolle ja takahampaiden intruusiolle. Alaleuan mikroruuvi-implantit, jotka asetetaan ensimmäisten ja toisten molaarien väliin, voivat toimia ankkureina suoristamaan molaareja ja vastustamaan mesiaalista kallistusta tilan sulkeutumisen aikaan. Lisäksi implanttien käyttö vähentää

intermaksillaarivetojen käytön tarvetta, jonka tiedetään indusoivan molaarien ekstruusiota. Intermaksillarivetojen vähentynyt käyttö ja molaarien intruusio voi kiertää alaleukaa vastapäivään tai ainakin ylläpitää mandibulaaritason kulmaa. (Park,H.S. 2004)



**Kuva 7. Mikroruuvi-implantti**

[www.drmkprakash.com/IMAGES/img-2\\_2.jpg](http://www.drmkprakash.com/IMAGES/img-2_2.jpg)

## 5.4 Purennan hionta

Purennan hiontaa on käytetty aikuispotilaiden avopurennan hoidossa. Jansonin ym. Brasiliassa tehdyssä tutkimuksessa potilasaineisto koostui 20 potilaasta, joilla oli ollut alunperin etualueen avopurenta, mutta relapsi oli tapahtunut keskimäärin 4.15 vuotta hoidon jälkeen. Purentaa hiottiin, kunnes interkuspaaliasennossa kaikilla takahampailla oli tasaiset kontaktit ja avopurenta oli sulkeutunut, jos mahdollista. Purennan sulkemiseen tarvittiin 2-4 käyntikertaa. Hoidon tuloksena havaittiin ylipurennan lisääntyneen keskimäärin 2.38 mm. Alaleuan protruusio lisääntyi myös merkittävästi. Nämä tekijät aiheuttivat huomattavia muutoksia skeletaalisessa ja pehmytkudosprofiilissa. Kasvojen konveksisuuden havaittiin vähentyneen ja okkluusion kontaktien lisääntyneen huomattavasti. (Janson,G. 2008)

Hampaiden sensitiivisyys lisääntyi heti hionnan jälkeen pureskelun ja lämpöstimulaation aikana, mutta palautui aiemmalle tasolle 4.61 kuukauden

kuluttua. (Janson,G. 2008) Kysymys kuuluukin, kuinka paljon hampaan rakennetta voidaan poistaa aiheuttamatta hampaiden vihlontaa fysikaalisille ärsykeille. Tutkimuksessa jokaista seiskaa hiottiin keskimäärin 0.645 mm ja koska okklusaalisesti kiillettä on noin 2 mm (Shillinger, H.T. Jr), riittävä määrä tervettä kiillettä jäi hampaisiin jäljelle. On tehty tutkimuksia siitä, kuinka paljon anteriorinen ylipurenta lisääntyy, kun 1 mm kiillettä poistetaan takahampaiden okklusaalipinnoilta. Tulokset vaihtelevat 1.5 mm:stä 3 mm:iin vaihdellen tutkittujen hampaiden mukaan. (Altuna,G. 1985; Woelfel, J.B. 1971)

Purennan hionta voi kenties olla hoitovaihtoehto potilailla, joilla avopurenta on relapsoitunut, mikäli heillä on tyydyttävät anteroposterioriset ja transversaaliset suhteet. Nuoremmille potilaille tätä hoitoa ei kannata tehdä, koska heillä on suurempi hampaiden sensitiivisyys (Sykes,L.M. 2007) ja kasvua on vielä jäljellä, joka voi olla epäsuotuisaa ja aiheuttaa relapsin. Kiilteen paksuus täytyy myös ottaa huomioon harkitessa tätä toimenpidettä, koska esimerkiksi bruksismista kärsivillä potilailla hampaiden kulumisen on suurempaa. (Janson,G. 2008) Ainoa merkittävä tekijä, joka voi aiheuttaa hoidon epäonnistumisen, on epänormaali lihastoiminta aikuisilla, joilla hampaita ei ole intrudoitu tai ekstrudoitu (Proffit, WR. 2000).

Hoitomenetelmä	Vaikutus
Poistot	Ylä- ja alainkisiivien inkliinaation väheneminen -> ylipurenta lisääntyy; molaarialueen mesiaalinen vaellus -> purennan sulkeutuminen
Kumivedot	Ylä- ja alainkisiivien ekstruusio ja suoristus, takahampaiden aksiaalisen kallistuksen suoristus -> okklusaalitasot lähestyvät toisiaan
Mini-implantit ja minilevyt	Molaarien intruusio -> alaleuan kiertyminen vastapäivään tai mandibulaaritason kulman ylläpito
Purennan hionta	Tasaiset kontaktit, alaleuan protruusio -> purennan sulkeutuminen

## 6 Avopurennan hoidon pysyvyys

Sulkeutuneen avopurennan retentio on valtaisa ongelma. Yksi syy tähän on se, että vertikaalinen kasvu ja takahampaiden puhkeaminen voi jatkua kolmannelle vuosikymmenelle saakka yläleuan vertikaalisen kasvun ollessa viimeinen muutos. (Proffit, WR. 2000) Vaikka useita tutkimuksia avopurennan hoitomenetelmistä voidaan löytää kirjallisuudessa, vain muutamia tutkimuksia on tehty hoitotuloksen pitkäaikaisesta pysyvyydestä. Lopez- Gavito ym. tekivät ensimmäisen tutkimuksen purentavirheen hoitotuloksen pysyvyydestä. He havaitsivat kontrollissa, että yli 35%:lla hoidetuista potilaista oli tapahtunut relapsi ainakin 9.5 vuotta retention jälkeen. Tutkimuksessa, jossa avopurenta oli

hoidettu ortodonttisesti, havaittiin noin 40%:lla potilaista kasvokorkeuden ja ylämolaarien puhkeamisen lisääntyneen ja ylipurennan vähentyneen merkittävästi. (Lopez-Gavito,G. 1985)

Brasiliassa tutkittiin relapsien määrää potilailla, joita hoidettiin ilman poistoja (n=21) ja potilailla, joilta poistettiin hampaita (n=31). Potilaita, joille tehtiin poistoja, seurattiin ainakin 5 vuotta ja toista ryhmää, joille ei poistoja tehty, taas ainakin 3 vuotta. Relapsiluvut olivat melko suuria; potilailla, joille tehtiin poistoja, avopurentojen määrä kontrollissa oli 25,8 % ja potilailla, joille ei poistoja tehty, vastaava luku oli 38.1 %. (Janson G. 2008)

Kim ym. arvioivat hoitotuloksia 55 potilaalla multiloop edgewise archwire hoidon jälkeen. 2 vuoden kontrollissa purennan pysyvyys oli vaikuttava. Tähän saattaa vaikuttaa kuitenkin se, että retention jälkeiset tulokset puuttuivat yli 50 %:lta potilaista (Kim YH. 2000). Remmers ym. taas havaitsivat avopurennan 44 %:lla heidän hoitamistaan potilaista viisi vuotta ortodonttisen hoidon jälkeen (Remmers,D. 2008).

Kliinikot yrittävät hallita korjattua avopurentaa kasvavilla potilailla käyttämällä vertikaalista leukakappaa tai okkipitaalivetoa ylämolaareihin yhdistettynä irrotettavaan retentiolevyyn. Retentioon voidaan käyttää myös ortodonttista kojetta purentaestein takahampaiden välissä, kuten open bite aktivaattoria tai bionaattoria.

## 7 Yhteenveto

Avopurennan etiologia on monitekijäinen. Purentavirheen taustalla on joko synnynnäinen tai hankittu tekijä tai molemmat. Tärkeimpiä etiologisia tekijöitä ovat suuhengitys, imeskelytottumukset ja kasvojen vertikaalinen kasvumalli.

Avopurennan hoito jaetaan kasvuun vaikuttavaan hoitoon ja +camouflage+ hoitoon. Kasvuun vaikuttavalla hoidolla pyritään vähentämään tai muuttamaan vertikaalisen skeletaalisen kasvun suuntaa intraoraalisin tai ekstraoraalisin voimin, vaikuttamaan hampaiden puhkeamiseen ja sitä kautta kontrolloimaan vertikaalista kehittymistä tai ekstrudoimaan etuhampaita (Ng, C.S 2008). Maskeeraushoidossa siirretään hampaita avopurennan sulkemiseksi, mutta skeletaalisia vaikutuksia hoidolla ei ole.

Avopurennan hoidon onnistumisesta on useita raportoituja tutkimuksia, mutta kuitenkin ei voida määritellä, mikä hoitomenetelmä olisi paras, vaan hoitopäätös tulisi tehdä yksilökohtaisesti. Hoitomenetelmän valintaa hankaloittaa myös se, että tutkimuksia hoidon pitkäaikaistuloksista on melko vähän ja toisaalta on eri menetelmiä vertikaalisen ylipurennan mittaamiseen, joten tutkimustulokset eivät aina ole vertailukelpoisia.

## Lähteet

Altuna G, Woodside DG. Response of the midface to treatment with increased vertical occlusal forces. Treatment and posttreatment effects in monkeys. *Angle Orthod* 1985; Jul;55(3):251-63.

Andersson-Gäre B, Fast A. The epidemiology of juvenile chronic arthritis in South west Sweden- a five year prospective population study 1992;90:950,951;952;953;954;955;956; 957;958.

Arat M, Iseri H. Orthodontic and orthopaedic approach in the treatment of skeletal open bite. *Eur J Orthod* 1992; Jun; 14(3):207-15.

Austermann KH, Machtens E. The influence of tongue asymmetries on the development of jaws and the position of teeth. *Int J Oral Surg* 1974;3(5):261-5.

Baccetti T, Franchi L, Schulz SO, McNamara JA, Jr. Treatment timing for an orthopedic approach to patients with increased vertical dimension. *Am J Orthod Dentofacial Orthop* 2008; Jan;133(1):58-64.

Barbre RE, Sinclair PM. A cephalometric evaluation of anterior openbite correction with the magnetic active vertical corrector. *Angle Orthod* 1991;61(2):93-102.

Beggs AH, Hoffman EP, Snyder JR, Arahata K, Specht L, Shapiro F, et al. Exploring the molecular basis for variability among patients with Becker muscular dystrophy: dystrophin gene and protein studies. *Am J Hum Genet* 1991; Jul;49(1):54-67.

Bjuggren G, Jensen RS, JO. Macroglossia and its surgical treatment 1968;2:116,117;118; 119;120;121; 122;123;124.

Bowden BD. A longitudinal study of the effects of digit- and dummy-sucking. *Am J Orthod* 1966; Dec;52(12):887-901.



Brauer JS, Holt TV. Tongue Thrust Classification. *Angle Orthod* 1965; Apr;35:106-12.

Calabro JJ, Holgerson WB, Sonpal GM, Khoury MI. Juvenile rheumatoid arthritis: a general review and report of 100 patients observed for 15 years. *Semin Arthritis Rheum* 1976; Feb;5(3):257-98.

Caldwell SF, Hymas TA, Timm TA. Maxillary traction splint: a cephalometric evaluation. *Am J Orthod* 1984; May;85(5):376-84.

Cartwright AR, Kula K, Wright TJ. Craniofacial features associated with amelogenesis imperfecta. *J Craniofac Genet Dev Biol* 1999; Jul-Sep;19(3):148-56.

Cozza P, Baccetti T, Franchi L, Mucedero M, Polimeni A. Sucking habits and facial hyperdivergency as risk factors for anterior open bite in the mixed dentition. *Am J Orthod Dentofacial Orthop* 2005; Oct;128(4):517-9.

Cozza P, Mucedero M, Baccetti T, Franchi L. Early orthodontic treatment of skeletal open-bite malocclusion: a systematic review. *Angle Orthod* 2005; Sep;75(5):707-13.

Deberardinis M, Stretesky T, Sinha P, Nanda RS. Evaluation of the vertical holding appliance in treatment of high-angle patients. *Am J Orthod Dentofacial Orthop* 2000; Jun;117(6):700-5.

Dellinger EL. A clinical assessment of the Active Vertical Corrector--a nonsurgical alternative for skeletal open bite treatment. *Am J Orthod* 1986; May;89(5):428-36.

Denny JM, Weiskircher MA, Dorminey JC. Anterior open bite and overjet treated with camouflage therapy. *Am J Orthod Dentofacial Orthop* 2007; May;131(5):670-8.

Eckardt L, Harzer W. Facial structure and functional findings in patients with progressive muscular dystrophy (Duchenne). *Am J Orthod Dentofacial Orthop* 1996; Aug;110(2):185-90.

Endo T, Kojima K, Kobayashi Y, Shimooka S. Cephalometric evaluation of anterior open-bite nonextraction treatment, using multiloop edgewise archwire therapy. *Odontology* 2006; Sep;94(1):51-8.

Farsi N, Salama F. Sucking habits in Saudi children: prevalence, contributing factors and effects on the primary dentition. *Pediatr Dent* 1997;19:28-33.

Frankel R, Frankel C. A functional approach to treatment of skeletal open bite. *Am J Orthod* 1983; Jul;84(1):54-68.

Friede H, Figueroa AA. The Beckwith-Wiedemann syndrome: a longitudinal study of the macroglossia and dentofacial complex. *J Craniofac Genet Dev Biol Suppl* 1985;1:179-87.

Giancotti A, Romanini G, Di Girolamo R, Arcuri C. A less-invasive approach with orthodontic treatment in Beckwith-Wiedemann patients. *Orthod Craniofac Res* 2002; Feb;5(1):59-63.

Gois EG, Ribeiro-Junior HC, Vale MP, Paiva SM, Serra-Negra JM, Ramos-Jorge ML, et al. Influence of nonnutritive sucking habits, breathing pattern and adenoid size on the development of malocclusion. *Angle Orthod* 2008; Jul;78(4):647-54.

Hoffman EP, Fischbeck KH, Brown RH, Johnson M, Medori R, Loike JD, et al. Characterization of dystrophin in muscle-biopsy specimens from patients with Duchenne's or Becker's muscular dystrophy. *N Engl J Med* 1988; May 26;318(21):1363-8.

Hotokezaka H, Matsuo T, Nakagawa M, Mizuno A, Kobayashi K. Severe dental open bite malocclusion with tongue reduction after orthodontic treatment. *Angle Orthod* 2001; Jun;71(3):228-36.

Ince DO, Ince A, Moore T L. Effect of methotr exate on the tempor omandibular joint and facial morphology in juvenile rheumatoid arthritis patients. *Am J Orthod Dentofacial Orthop* 2000; Jul;118(1):75-83.

Irving IM. Exomphalos with macroglossia: a study of eleven cases. *J Pediatr Surg* 1967; Dec;2(6):499-507.

Iscan HN, Akkaya S. [T he use of spring-loaded posterior bite-block in the treatment of open-bite]. *Turk Ortodonti Derg* 1989; Apr;2(1):160-72.

Iscan HN, Akkaya S, Kor alp E. The effects of the spring-loaded posterior bite-block on the maxillo-facial morphology. *Eur J Orthod* 1992; Feb;14(1):54-60.

Iscan HN, Sari soy L. Comparison of the effects of passive posterior bite-blocks with different construction bites on the craniofacial and dentoalveolar structures. *Am J Orthod Dentofacial Orthop* 1997; Aug;112(2):171-8.

Janson G, Crepal di MV, de Freitas KM, de Freitas MR, Janson W. Evaluation of anterior open-bite treatment with occlusal adjustment. *Am J Orthod Dentofacial Orthop* 2008; Jul;134(1):10-1.

Jenner JD, Fitzpatrick BN. Skeletal anchorage utilising bone plates. *Aust Orthod J* 1985; Oct;9(2):231-3.

Kamogashira K, Itoh T, Nakagawa M, Ka wago H, Ichikawa K, Matsu moto M. Orthodontic findings in a case of Beckwith-Wiedemann syndrome. *Nippon Kyosei Shika Gakkai Zasshi* 1984; Dec;43(4) :564-72.

Kiliaridis S. Masticatory muscle influence on craniofacial growth. *Acta Odontol Scand* 1995; Jun;53(3):196-202.

Kiliaridis S, Katsaros C. T he effects of myotoni c dystrophy and Duchenne muscular dystrophy on the orofaci al muscles and dentofacial morphology. *Acta Odontol Scand* 1998; Dec;56(6) :369-74.

Kiliaridis S, Mejersjo C, Thilander B. Muscle function and craniofacial morphology: a clinical study in patients with myotonic dystrophy. *Eur J Orthod* 1989; May;11(2):131-8.

Kim YH, FAU - Han UK, Han UK, F AU - Lim DD, Lim DD, FAU - Serrao ML, et al. Stability of anterior openbite correction with multiloop edgewise archwire therapy: A cephalometric follow-up study. - *Am J Orthod Dentofacial Orthop*.2000 Jul; 118(1):43-54.(0889-5406 (Print)).

Kjellberg H. Juvenile chronic arthritis. Dentofacial morphology, growth, mandibular function and orthodontic treatment. *Swed Dent J Suppl* 1995;109:1-56.

Kjellberg H, Fasth A, Kiliaridis S, Wenneberg B, Thilander B. Craniofacial structure in children with juvenile chronic arthritis (JCA) compared with healthy children with ideal or postnormal occlusion. *Am J Orthod Dentofacial Orthop* 1995; Jan;107(1):67-78.

Kuhn RJ. Control of anterior vertical dimension and proper selection of extraoral anchorage. *Angle Orthod* 1968; Oct;38(4):340-9.

Larsson E. The prevalence and aetiology of prolonged dummy and finger-sucking habits. *Eur J Orthod* 1985; Aug;7(3):172-6.

Linder-Aronson S. Adenoids. Their effect on mode of breathing and nasal airflow and their relationship to characteristics of the facial skeleton and the dentition. A biometric, rhino-manometric and cephalometric-radiographic study on children with and without adenoids. *Acta Otolaryngol Suppl* 1970;265:1-132.

Lopez-Gavito G, Wallen TR, Little RM, Joondeph DR. Anterior open-bite malocclusion: a longitudinal 10-year postretention evaluation of orthodontically treated patients. *Am J Orthod* 1985; Mar;87(3):175-86.

Lowe AA. Correlations between orofacial muscle activity and craniofacial morphology in a sample of control and anterior open-bite subjects. *Am J Orthod* 1980; Jul;78(1):89-98.

Maisels DO, Knowles CC. Spontaneous regression of anterior open bite following treatment of macroglossia. *Br J Plast Surg* 1979; Oct;32(4):309-14.

McNamara JA, Jr. An experimental study of increased vertical dimension in the growing face. *Am J Orthod* 1977; Apr;71(4):382-95.

Nahoum HI. Vertical proportions: a guide for prognosis and treatment in anterior open-bite. *Am J Orthod* 1977; Aug;72(2):128-46.

Nanda SK. Patterns of vertical growth in the face. - *Am J Orthod Dentofacial Orthop*. 1988 Feb;93(2):103-16.(0889-5406 (Print)).

Ng CS, Wong WK, Hagg U. Orthodontic treatment of anterior open bite. *Int J Paediatr Dent* 2008; Mar;18(2):78-83.

Ngan P, Fields HW. Open bite: a review of etiology and management. *Pediatr Dent* 1997; Mar-Apr;19(2):91-8.

Ngan P, Wilson S, Florman M, Wei SH. Treatment of Class II open bite in the mixed dentition with a removable functional appliance and headgear. *Quintessence Int* 1992; May;23(5):323-33.

Park HS, Kwon TG, Kwon OW. Treatment of open bite with microscrew implant anchorage. *Am J Orthod Dentofacial Orthop* 2004; Nov;126(5):627-36.

Pearson LE. Vertical control in treatment of patients having backward-rotational growth tendencies. *Angle Orthod* 1978; Apr;48(2):132-40.

Poulton DR. The influence of extraoral traction. *Am J Orthod* 1967; Jan;53(1):8-18.

Proffit WR, Fields HW. Contemporary Orthodontics, 3<sup>rd</sup> edn. St Louis, MO: Mosby, 2000.

Proffit WR, Mason RM. Myofunctional therapy for tongue-thrusting: background and recommendations. *J Am Dent Assoc* 1975; Feb;90(2):403-11.

Ravassipour DB, Powell CM, Phillips CL, Hart PS, Hart TC, Boyd C, et al. Variation in dental and skeletal open bite malocclusion in humans with amelogenesis imperfecta. *Arch Oral Biol* 2005; Jul;50(7):611-23.

Remmers D, Van't Hullenaar RW, Bronkhorst EM, Berge SJ, Katsaros C. Treatment results and long-term stability of anterior open bite malocclusion. *Orthod Craniofac Res* 2008; Feb;11(1):32-42.

Ringqvist M. Isometric bite force and its relation to dimensions of the facial skeleton. *Acta Odontol Scand* 1973;31:35-42.

Russel L, Bayles T. The temporomandibular joint in rheumatoid arthritis 1941;9:533,534;535; 536;537;538;539.

Stabrun AE, Larheim TA, Hoyeraal HM, Rosler M. Reduced mandibular dimensions and asymmetry in juvenile rheumatoid arthritis. Pathogenetic factors. *Arthritis Rheum* 1988; May;31(5):602-11.

Sykes LM. Dentine hypersensitivity: a review of its aetiology, pathogenesis and management. *SADJ* 2007; Mar;62(2):066-71.

Teittinen M, Jamsa T. The impact of juvenile rheumatoid arthritis on the growth of the mandible. *Proc Finn Dent Soc* 1984;80(4):182-5.

Tourne LP, Schweiger J. Immediate postural responses to total nasal obstruction. *Am J Orthod Dentofacial Orthop* 1996; Dec;110(6):606-11.

Trask GM, Shapiro GG, Shapiro PA. The effects of perennial allergic rhinitis on dental and skeletal development: a comparison of sibling pairs. *Am J Orthod Dentofacial Orthop* 1987; Oct;92(4):286-93.

Umemori M, Sugawara J, Mitani H, Nagasaka H, Kawamura H. Skeletal anchorage system for open-bite correction. *Am J Orthod Dentofacial Orthop* 1999; Feb;115(2):166-74.

Villa NL, Cisneros GJ. Changes in the dentition secondary to palatal crib therapy in digit-suckers: a preliminary study. *Pediatr Dent* 1997; Jul-Aug;19(5):323-6.

Wang J, Goodger NM, Pogrel MA. The role of tongue reduction. *Oral Surg Oral Med Oral Pathol Oral Radiol Endod* 2003; Mar;95(3):269-73.

Warren JJ, Bishara SE. Duration of nutritive and nonnutritive sucking behaviors and their effects on the dental arches in the primary dentition. *Am J Orthod Dentofacial Orthop* 2002; Apr;121(4):347-56.

Watson WG. A computerized appraisal of the high-pull face-bow. *Am J Orthod* 1972; Dec;62(6):561-79.

Weinblatt ME, Polisson R, Blotner SD, Sosman JL, Aliabadi P, Baker N, et al. The effects of drug therapy on radiographic progression of rheumatoid arthritis. Results of a 36-week randomized trial comparing methotrexate and auranofin. *Arthritis Rheum* 1993; May;36(5):613-9.

Weiss LS, White JA. Macroglossia: a review. *J La State Med Soc* 1990; Aug;142(8):13-6.

Wilson M. Vertical control of maxillary molar position with a palatal appliance [dissertation]. Thesis. Oklahoma City, OK: University of Oklahoma; 1996.

Woelfel JB. Increase in vertical dimensions caused by gnathological clutches. *J Dent Res (IADR Abstracts)* 1971;abstract 441:163.

