

# La termografía como nueva herramienta de evaluación en baloncesto. Estudio piloto realizado a un jugador profesional de la ACB

## Thermography as a new assessment tool in basketball. Pilot study carried out with a professional player in the ACB

Javier Sampedro, Sergio Piñonosa & Ismael Fernandez

*Facultad de Ciencias de la Actividad Física y el Deporte, Universidad Politécnica de Madrid.*

**Palabras clave:** Termografía infrarroja, baloncesto, lesiones, recuperación, monitorización, seguimiento, temperatura.

**RESUMEN:** INTRODUCCIÓN: La termografía infrarroja (IFT) es una herramienta de análisis que no emite irradiación y no es invasiva por lo que es adecuada para el estudio de las funciones fisiológicas relacionadas con el control de temperatura de la piel. OBJETIVOS: Establecer el comportamiento termográfico de un jugador de baloncesto. MATERIAL Y MÉTODOS: En el estudio ha participado un jugador profesional de la ACB. Tras respetar el periodo de aclimatación y cumplir el protocolo de la International Academy of Clinical Thermology (IACT) se han tomado 4 imágenes termográficas, dos de la visión anterior (miembro superior e inferior) y dos de la visión posterior (miembro superior e inferior). RESULTADOS: Se han encontrado diferencias de más de 0.5°C entre áreas simétricas del cuerpo. CONCLUSIONES: La termografía es una herramienta válida, rápida y segura que nos permite cuantificar el estado térmico del sujeto y controlar su evolución.

**Keywords:** Infrared thermography, basketball, injuries, recovery, monitoring, tracking, temperature,

**ABSTRACT:** INTRODUCTION: Infrared thermography (IFT) is an analysis tool that emits no radiation and is non-invasive, making it suitable for the study of physiological functions related to the control of skin temperature. OBJECTIVES: To establish the thermographic behaviour of a professional basketball player. MATERIALS AND METHODS: The study involved a professional player in the ACB. Four thermal images were taken after the acclimation period to respect the protocol of the International Academy of Clinical Thermology (IACT) (two anterior views (upper and lower limbs) and two posterior views (upper and lower limbs)). RESULTS: There were differences of more than 0.5 °C between symmetrical areas of the body. CONCLUSIONS: Thermography is a valid, fast and safe tool and allows the thermal state of the subject to be quantified and its evolution monitored.

### Introducción

La historia de la radiación infrarroja comenzó en 1800, cuando el astrónomo Sir William Herschel detectó radiación caliente tras el rojo visible del espectro (Ring, 2004). Tras su muerte, su hijo John Herschel obtuvo la primera imagen termográfica a la que llamó “termograma”, cuyo uso es el más común a día de hoy (Ring, 2004).

Los termogramas digitales modernos son muy diferentes a los obtenidos hace cuarenta años (Ring, 1990), la alta resolución de las cámaras pueden mostrar con gran claridad la temperatura de la piel del cuerpo humano a la vez que es capaz de cuantificar los cambios de temperatura relacionadas con ciertas enfermedades. La evaluación termográfica es rápida, no invasiva, no emite radiación, es indolora y una técnica sin contacto (Tkacova, 2010).

En el ámbito deportivo, la termografía puede detectar posibles lesiones deportivas mostrando alteraciones en la temperatura de los tejidos involucrados (Keyl & Lenhart, 1975).

Las imágenes hipertérmicas aparecen cuando hay reacciones inflamatorias (Mangine, Siqueland, & Noyes, 1987) (aumenta el flujo sanguíneo por mayor activación celular) e hipotérmicas cuando hay compresión o procesos degenerativos (Garagiola & Giani, 1990, 1991).

El tipo de alteración térmica depende de la intensidad del fenómeno biológico que esté ocurriendo y del tamaño y profundidad del tejido involucrado. No revela alteraciones anatómicas, sino el estado de los tejidos (Garagiola & Giani, 1990).

El abanico de estudios con resultados positivos utilizando como medio la termografía en el deporte son muy amplios, sobre todo en alto rendimiento (Lopez, Cleary, Jones, & Zuri, 2008). En nuestro país también hay estudios que relacionan la termografía con el fútbol (Gómez, Sillero, Noya, & Pas-trano, 2008).

Hemos realizado una búsqueda exhaustiva relacionando los términos “Termografía” y “Baloncesto” en castellano y también en inglés “Thermography” y “Basketball”. Para ello hemos acudido a las principales plataformas de búsqueda científica del mundo deportivo y médico. Las bases de datos elegidas han sido Sport Discus, Medline, Isi web of Knowled-

Dirección para correspondencia: Dr. Javier Sampedro Molinuevo, Facultad de Ciencias de la Actividad Física y el Deporte. Universidad Politécnica de Madrid. C/ Martín Fierro 7, 28042, MADRID.  
E-mail: [javier.sampedro@upm.es](mailto:javier.sampedro@upm.es)

ge, Scielo, Ebsco y El Sevier. En cada una de ellas se han buscado los términos anteriores.

Los resultados nos han ofrecido una completa ausencia de trabajos en este ámbito científico. En ninguna de las seis plataformas hay un resultado en el que se use la termografía conjuntamente al baloncesto en ningún área. Esta es la razón que nos empuja a publicar un primer artículo en el que se plasme esta relación, de una manera simple y sencilla para un mejor entendimiento de entrenadores y demás técnicos deportivos.

## Objetivos

El objetivo de este artículo consiste en realizar un estudio piloto termográfico para evaluar el mapa térmico de un jugador profesional de baloncesto de la ACB.

En segundo lugar trata de dar unas guías metodológicas sobre cómo afrontar una investigación en el ámbito de la termografía.

## Método

Se ha utilizado para el estudio una cámara FLIR T-335 (FLIR Systems, Sweden). Las variables de influencia (actividad física o tratamiento físico más reciente, ducha o crema-gel-spray previo, ingesta de alimentos, cafeína y fármacos, consumo de tabaco o alcohol) fueron registradas en un cuestionario previo a la evaluación para asegurarnos de que no hubo ningún factor de interferencia. Sin embargo, el jugador señaló molestias en la rodilla izquierda por dolor residual de una tendinitis anterior y cierta sobrecarga en la parte anterior y posterior de los de ambos muslos.

Nuestro sujeto es un jugador profesional de baloncesto de la ACB nacido el 16 de Noviembre de 1980 y que desde hace 12 años se encuentra en activo en la máxima competición. El peso de este pivot es de 119 kg y su altura de 207 cm. Su dominancia es cruzada, zurdo de brazo y diestro de pierna.

Los valores de temperatura (21°C), presión atmosférica (954hPa) y humedad (49%) de la sala permanecieron estables y comprendidos entre el rango ideal para la realización de estudios termográficos en humanos (Garagiola & Giani, 1990; IACT, 2002; Ring & Ammer, 2000).

La toma termográfica se hizo a las 9:30 de la mañana. En ese momento su última participación deportiva fue hace 32 horas durante un partido oficial de la ACB en el que jugó 31 minutos.

Como primer paso los termogramas fueron analizados con el programa Therma Cam Reporter 8.

En la evaluación se tomaron 4 imágenes (una anterior y otra posterior tanto del miembro inferior como del miembro superior). De cada pierna se analizaron 6 regiones (Lee & Cohen, 2008) de interés, 3 en la vista posterior y 3 en la anterior que corresponden a la zona del muslo, rodilla y pierna (Figura 1). El miembro superior lo dividimos en 20 regiones (10 en la anterior y 10 en la posterior): 3 en cada brazo (antebrazo, codo y brazo), 1 en cada lado del torso y otra en cada zona del trapecio (Figura 2).

Al tratarse de un estudio piloto que cuenta con un sólo sujeto debemos especificar que por la naturaleza de este trabajo no se ha realizado estudio estadístico. Este pilotaje será tomado como toma de información antes de realizarlo con una N (total de sujetos) suficiente y definitiva.

Figura 1.- Imágenes termográficas del miembro inferior con la distribución de las 6 áreas de la vista anterior (izquierda) y de las 6 áreas de la vista posterior (derecha).

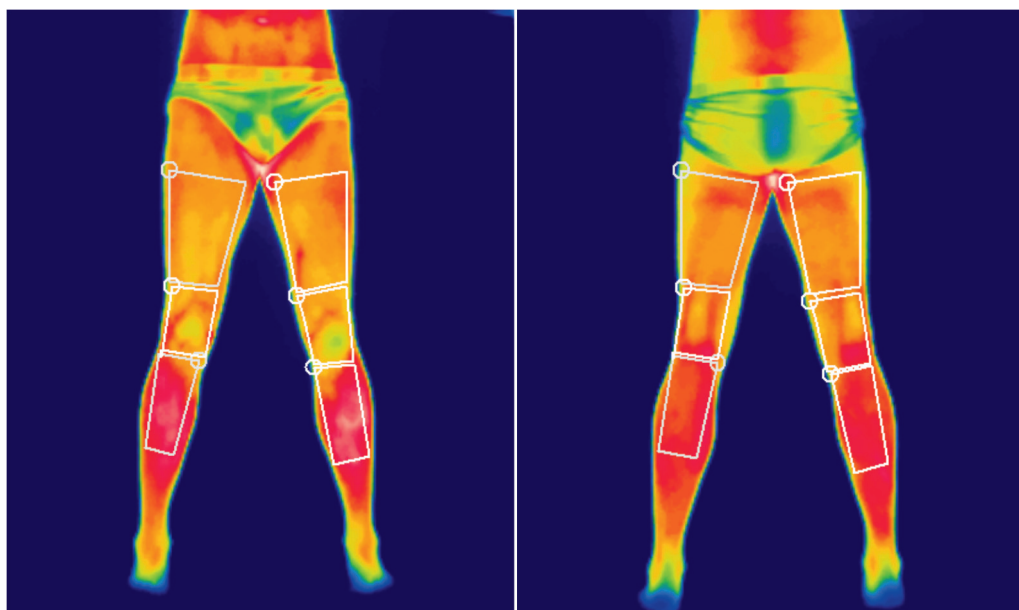
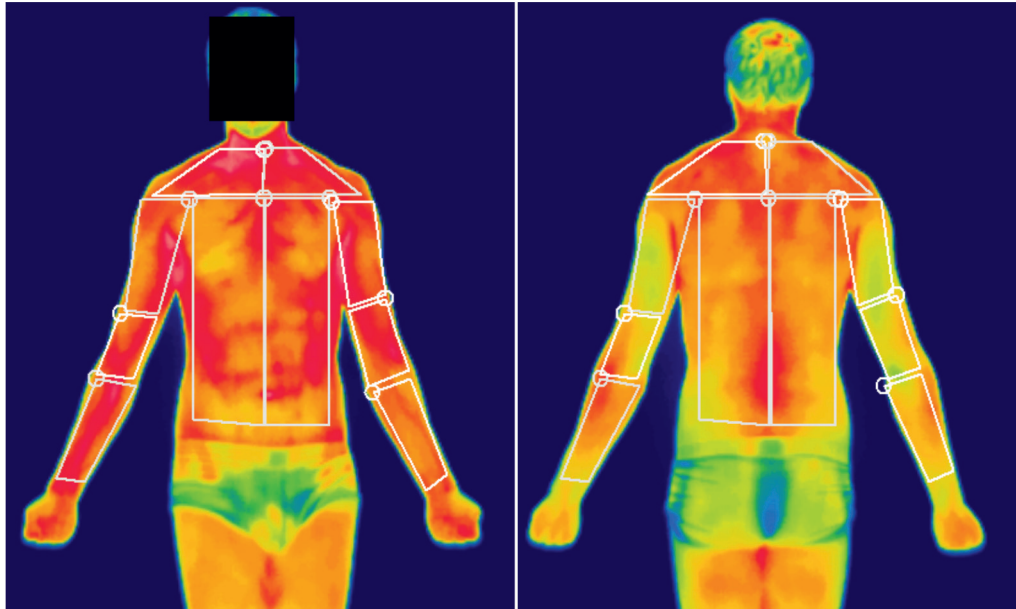


Figura 2.- Imágenes termográficas del miembro superior con la distribución de las 10 áreas de la vista anterior (izquierda) y de las 10 áreas de la vista posterior (derecha).



### Resultados

En la Tabla 1 encontramos los datos medios de temperatura de cada área. En la vista anterior destaca una diferencia de temperatura de 0.6°C a favor del brazo derecho. Pero la dife-

rencia más notoria es superior a 2°C entre la pierna derecha e izquierda de la visión anterior.

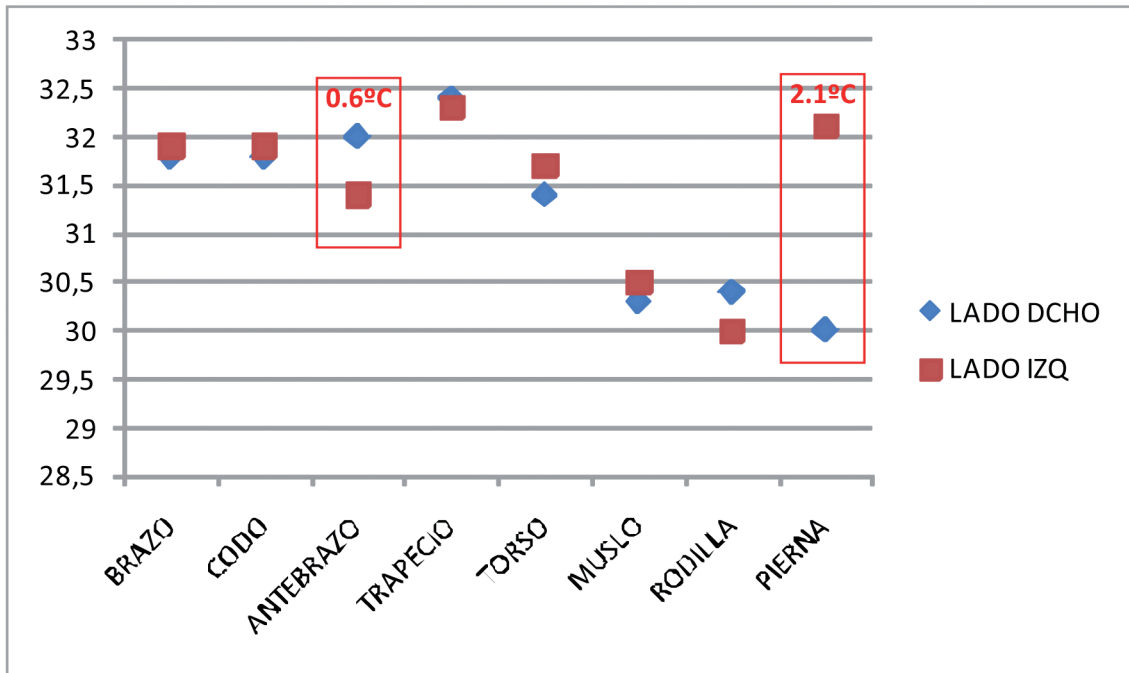
En la vista posterior las diferencias térmicas las encontramos en el codo y en el antebrazo, con una temperatura mayor en el miembro izquierdo respecto al derecho.

Tabla 1.-Medias de las temperaturas de las áreas de la vista anterior y posterior y su diferencia contralateral

	ÁREAS	VISTA ANTERIOR			VISTA POSTERIOR		
		LADO DCHO	LADO IZQ	DIF	LADO DCHO	LADO IZQ	DIF
MIEMBRO SUPERIOR	BRAZO	31.8	31.9	-0.1	30.2	30.2	0
	CODO	31.8	31.9	-0.1	29.9	30.5	-0.6
	ANTEBRAZO	32	31.4	0.6	30.5	31	-0.5
	TRAPECIO	32.4	32.3	0.1	31.5	31.7	-0.2
	TORSO	31.4	31.7	-0.3	31.2	31.2	0
MIEMBRO INFERIOR	MUSLO	30.3	30.5	-0.2	30.6	30.5	0.1
	RODILLA	30.4	30	0.4	30.8	30.8	0
	PIERNA	30	32.1	-2.1	31.6	31.5	0.1

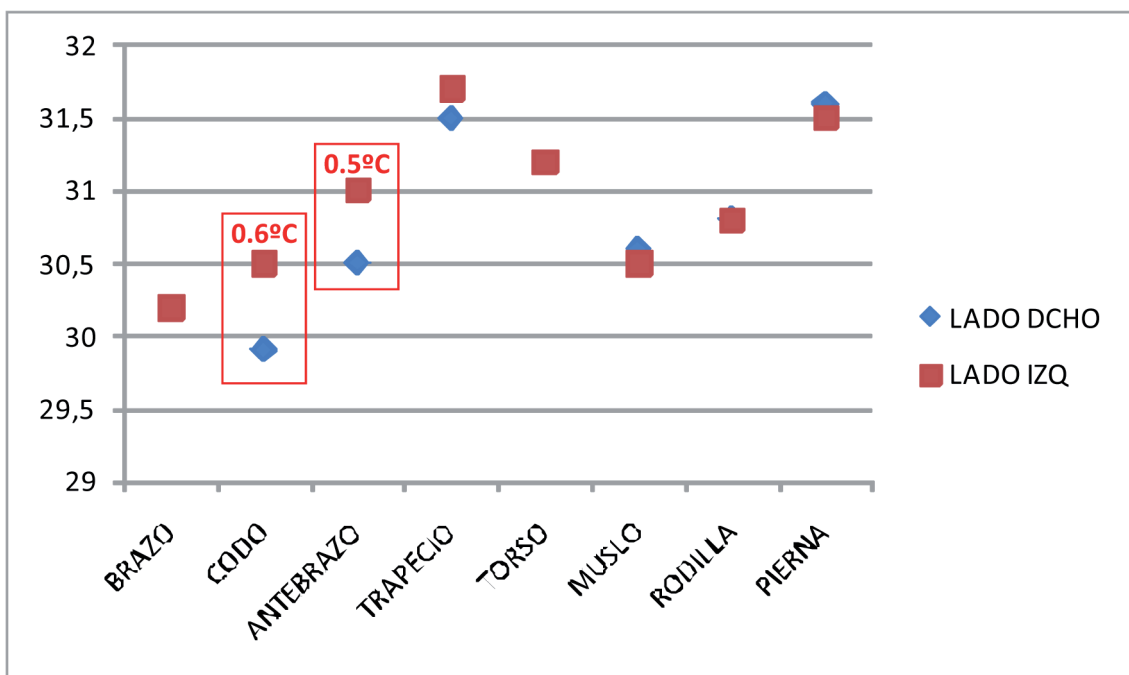
En la figura 3 observamos de manera gráfica las diferencias en grados entre ambos lados de cada área del cuerpo. Y tal como hemos apuntado anteriormente, la mayor diferencia la encontramos en el antebrazo y en la pierna.

Figura 3.- Gráfico que muestra la diferencia de temperatura entre ambos lados en la visión anterior.



En la figura 4 se presenta la vista posterior del jugador. En esta ocasión comprobamos como las temperaturas permanecen bastante estables excepto en las áreas que hemos analizado con anterioridad (codo y antebrazo). Ambas áreas unidas nos dan una idea general de una mayor temperatura en la zona posterior de todo el brazo izquierdo.

Figura 4.- Gráfico que muestra la diferencia de temperaturas entre ambos lados en la visión posterior.



## Discusión

Durante estos últimos años la termografía ha sido usada por muchos investigadores en diversos ámbitos deportivos (Bagarone; Bertmaring, 2008; Coh, 2007; U. Garagiola; Hildebrandt, 2009; Hildebrandt, Raschner, & Ammer, 2010; C. Hildebrandt, 2010; Katz, et al., 2008; Roehl, et al., 2009; Sillero Quintana, et al., 2010; Tkacova, 2010) y defendiendo su uso en el terreno deportivo y de la salud. Con este trabajo queremos causar un precedente del uso de la termografía en baloncesto. La evaluación termográfica permite el seguimiento de una lesión deportiva o monitorizar la asimilación de la carga (Gómez, Sillero, & Fernandez, 2010) y con ello evitar por anticipadamente posibles lesiones. Para ello nos basamos en que las personas sanas deben mostrar unos patrones térmicos simétricos (Goodman, Heaslet, Pagliano, & Rubin, 1985).

Uematsu (1988a) ejecutó un estudio con 90 personas en el que concluyó que una persona sana sin ninguna patología conocida no debería tener una diferencia térmica contralateral de más de  $0.27 \pm 0.2$  °C. Por otro lado, BenEliyahu (1990) y Hildebrandt (2010) establecen fuera del límite de la normalidad una asimetría térmica de más de  $0.62^{\circ}\text{C}$  y  $0.7^{\circ}\text{C}$ , respectivamente. Como comprobamos, hay una diferencia sensible entre unos autores y otros. Para comprobar con nuestros datos vamos a tomar el valor máximo que propone Uematsu ( $0.47^{\circ}\text{C}$ ) a partir del cual existiría anormalidad.

Si trasladamos esta información a nuestros resultados sólo cuatro datos estarían fuera de la normalidad térmica. En la vista anterior destaca una diferencia de temperatura de  $0.6^{\circ}\text{C}$  a favor del brazo derecho. Si fuera el dominante podría explicarse fácilmente esta diferencia debido al mayor uso del mismo, pero el dominante es el izquierdo. Más tarde, tras volver a hablar con el jugador nos confesó que a los 15 años le operaron del brazo derecho. Este hecho explicaba de pleno este fenómeno, puesto que las zonas operadas mantienen durante muchos años una temperatura superior a la normal sin llegar a igualarse en muchos años.

Por otro lado, el único dato que supera los límites de todos los autores es el hallado con una diferencia de más de  $2^{\circ}\text{C}$  entre la visión anterior de la pierna derecha e izquierda. Este

resultado refleja claramente las molestias de la tendinitis que el jugador expuso al inicio de la evaluación y que provoca una inflamación del tendón rotuliano en su inserción que a su vez incrementa la temperatura de esa área y es captado por nuestra cámara.

En la vista posterior los resultados más significativos los encontramos en el codo y en el antebrazo, con una temperatura mayor en el miembro izquierdo respecto al derecho. El Baloncesto es un deporte en el que tiene una gran relevancia la participación del miembro superior y por supuesto del codo. Cuando un jugador tiene el balón en su posesión, el codo permanece flexionado y su muñeca en pronación. Esta posición se mantiene durante muchas horas a lo largo de la vida de este jugador. Esto se refleja en su mapa termográfico y podría ser una característica única en él influenciada por su dominancia.

## Conclusiones

Este estudio tiene un carácter preliminar con el fin de mostrar que la termografía puede ser un buen aliado para entrenadores, médicos y preparadores físicos para seguir y monitorizar de una forma objetiva, instantánea e in situ las estructuras corporales de un jugador de baloncesto. Debemos recordar y significar que no se ha publicado previamente un estudio termográfico en baloncesto.

En particular, este estudio ha mostrado diferencias de temperatura contralaterales en varias de las regiones que en cuatro ocasiones han superado los  $0.5$  °C. Por ello es muy importante que a la hora de comprobar la evolución térmica del sujeto sea importante la comparación directa de áreas contralaterales. Es una forma muy eficaz de encontrar desequilibrios térmicos.

Es muy importante el modo de interpretar cada termograma y hacerlo en función del contexto de cada persona. Este estudio piloto proporciona una base para futuros trabajos, tanto en su metodología como en sus resultados. Deja la puerta abierta a un estudio similar con más sujetos con la finalidad de establecer un perfil termográfico para jugadores de baloncesto.

## Referencias

- Bagarone, A. Correlation between clinical and telethermographic evaluation in overuse injuries treatment. *Journal of sports medicine and physical fitness*, INIST.
- BenEliyahu. (1990). Infrared thermography in the diagnosis and management of sports injuries: a clinical study and literature review. *Chiropractic Sports Medicine*, 4(2), 46-53.
- Bertmaring, I. (2008). Infrared imaging of the anterior deltoid during overhead static exertions. *Ergonomics*, 51(10), 1606.
- Coh, M. (2007). Use of the thermovision method in sport training. *upotreba termovizijskih metoda u sportskom treningu*, 5(1), 85-94.
- Garagiola, & Giani. (1990). Use of telethermography in the management of sports injuries. *Sports Medicine*, 10(4), 267-272.
- Garagiola, & Giani. (1991). Thermography: Description, Uses in Sports Medicine. Unpublished article by Encyclopedia of Sports Medicine and Science.
- Garagiola, U. Use of telethermography in the management of sports injuries. *Sports medicine (Auckland)*. INIST.
- Gómez, P., Sillero, M., & Fernandez, I. (2010). Spain Patent No. P201031080. Oficina Española de Patentes y Marcas: U. P. d. Madrid.
- Gómez, P., Sillero, M., Noya, J., & Pastrano, R. (2008). La termografía

- como medio de prevención, seguimiento y recuperación de lesiones en futbolistas. *abfútbol*(36), 11.
- Goodman, P. H., Heaslet, M. W., Pagliano, J. W., & Rubin, B. D. (1985). Stress fracture diagnosis by computer assisted thermography. [Article]. *Physician and Sportsmedicine*, 13(4), 114-&.
- Hildebrandt. (2009). *Medical infrared thermography as a screening tool for knee injuries in professional junior alpine-ski-racers in Austria - Findings of a pilot study*. Paper presented at the 14th annual ECSS Congress.
- Hildebrandt, Raschner, & Ammer. (2010). An overview of recent application of medical infrared thermography in sports medicine in Austria. *Sensors*, 10(5), 4700-4715.
- Hildebrandt, C. (2010). An Overview of Recent Application of Medical Infrared Thermography in Sports Medicine in Austria. *SENSORS*, 10(5), 4700-4715.
- IACT. (2002). Thermology Guidelines. Standards and protocols in Clinical Thermography Imaging. 9. Retrieved from <http://www.iact-org.org/professionals/thermog-guidelines.html>
- Katz, L. M., Nauriyal, V., Nagaraj, S., Finch, A., Pearlstein, K., Szymanski, A., et al. (2008). Infrared imaging of trauma patients for detection of acute compartment syndrome of the leg. *Critical Care Medicine*, 36(6), 1756-1761.
- Keyl, W., & Lenhart, P. (1975). Thermography in sport injuries and lesions of the locomotor system due to sport. *Fortschr Medicine*, 23(93(3)), 124-126.
- Lee, M., & Cohen, J. (2008). *Rehabilitation Medicine and Thermography*. Morrisville: Impress Publications.
- Lopez, R., Cleary, M., Jones, L., & Zuri, R. (2008). Thermoregulatory Influence of a Cooling Vest on Hyperthermic Athletes. *Journal of Athletic Training*, 43(1), 55-61.
- Mangine, R. E., Siqueland, K. A., & Noyes, F. R. (1987). The use of thermography for the diagnosis and management of patellar tendinitis. *J Orthop Sports Phys Ther*, 9(4), 132-140.
- Ring. (1990). Quantitative thermal imaging. *Clin Phys Physiol Meas*, 11 Suppl A, 87-95.
- Ring. (2004). The historical development of thermal imaging in medicine. *Rheumatology (Oxford)*, 43(6), 800-802.
- Ring, & Ammer. (2000). The Technique of Infra red Imaging in Medicine. *Thermology International*, 10(1), 7-14.
- Roehl, K., Becker, S., Fuhrmeister, C., Teuscher, N., Futing, M., & Heilmann, A. (2009). New, non-invasive thermographic examination of body surface temperature on tetraplegic and paraplegic patients, as a supplement to existing diagnostic measures. *Spinal Cord*, 47(6), 492-495.
- Sillero Quintana, M., Gómez Carmona, P. M., García de la Concepción, M. Á., Fernández Cuevas, I., Piñonosa Cano, S., & Cordente, C. A. (2010). *Application of thermography as injury prevention method and monitoring of the injury recovery in Athletics*. Paper presented at the World Congress on Science in Athletics, INEFC Barcelona.
- Tkacova, M. (2010). The Methodics of Medical Thermography in the Diagnostics of the Human Body Musculoskeletal System. *2010 IEEE 8th international symposium on applied machine intelligence and informatics*, 275-277.
- Uematsu, S. (1988a). Quantification of thermal asymmetry. Part 1: Normal values and reproducibility. *J Neurosurg*, 69(4), 552.
- Uematsu, S. (1988b). Quantification of thermal asymmetry. Part 2: Application in low-back pain and sciatica. *J Neurosurg*, 69(4), 556.