

# **UNIVERSIDAD SAN FRANCISCO DE QUITO USFQ**

**Colegio de Ciencias de la Salud**

## **Incidencia de Queratocono en pacientes de la clínica laser center visión 20/20 en los meses de agosto, septiembre y octubre del 2015**

**Proyecto de investigación**

**Byron José Sancho Pontón**

**Optometría**

Trabajo de titulación presentado como requisito  
para la obtención del título de

Optómetra

Quito, 8 de diciembre de 2015

UNIVERSIDAD SAN FRANCISCO DE QUITO USFQ

COLEGIO DE CIENCIAS DE LA SALUD

**HOJA DE CALIFICACIÓN  
DE TRABAJO DE TITULACIÓN**

**Incidencia de Queratocono en pacientes de la clínica laser center visión  
20/20 en los meses de agosto, septiembre y octubre del 2015**

**Byron José Sancho Pontón**

Calificación:

Nombre del profesor, Título académico

Carlos Fernando Chacón, Opt.

Firma del profesor

---

Quito, 8 de diciembre de 2015

## **Derechos de Autor**

Por medio del presente documento certifico que he leído todas las Políticas y Manuales de la Universidad San Francisco de Quito USFQ, incluyendo la Política de Propiedad Intelectual USFQ, y estoy de acuerdo con su contenido, por lo que los derechos de propiedad intelectual del presente trabajo quedan sujetos a lo dispuesto en esas Políticas.

Asimismo, autorizo a la USFQ para que realice la digitalización y publicación de este trabajo en el repositorio virtual, de conformidad a lo dispuesto en el Art. 144 de la Ley Orgánica de Educación Superior.

Firma del estudiante: \_\_\_\_\_

Nombres y apellidos: Byron José Sancho Pontón

Código: 007027

Cédula de Identidad: 0601878564

Lugar y fecha: Quito, diciembre de 2015

## RESUMEN

La patología en la que se centra este estudio denominada queratocono es en la cual se produce un adelgazamiento corneal, que causa un aumento progresivo de la curvatura de la córnea, con miopía y astigmatismo irregular (defectos ópticos que causan una importante pérdida de visión). Es una enfermedad que evoluciona y va en aumento progresivo y que llega en la fase avanzada a un adelgazamiento y una ectasia grave, que explicaría la distorsión de las imágenes y la pérdida de agudeza visual (Enciclopedia Médica Mosby, 2000).

Las opciones terapéuticas dependen del mayor o menor adelgazamiento y la deformidad corneal y van desde el uso de lentes de contacto, aplicación de crosslinking, la implantación de anillos intracorneales, hasta la queratoplastia.

Debido a que no existe una causa específica para el desarrollo del queratocono y al no existir una cura definitiva, los profesionales de la salud visual, han venido aplicando distintas técnicas para lograr una disminución en la curvatura corneal o al menos evitar el crecimiento de la ectasia corneal, como en el caso del crosslinking que busca aumentar la resistencia por reforzamiento corneal y en el caso de la colocación de anillos intra estromales que ayudan al aplanamiento corneal (Villa, 2008).

Teniendo en cuenta las dos técnicas que nos ayudan a reforzar, evitar que el queratocono siga avanzando y en algunos casos ayudar a la calidad visual del paciente. El uso de lentes puede mejorar la visión en las primeras fases del queratocono. A medida que la enfermedad avanza, se necesitarían lentes de contacto gas permeable (RGP). (Boxer, 2011).

**Palabras clave:** Queratocono, Crosslinking, Cornea.

## ABSTRACT

The pathology in this study focuses keratoconus is called in which a corneal thinning occurs that causes a progressive increase in the curvature of the cornea with myopia and irregular astigmatism (optical defects that cause a significant loss of vision). It is a disease that evolves and progressively increases and reaches the advanced stage to thinning and ectasia (deformity) serious that explain the image distortion and loss of visual acuity.

Treatment options depend on the more or less thinning and corneal deformity and range from the use of contact lenses, application of crosslinking, implantation of intracorneal ring until keratoplasty.

Because there is no specific cause for the development of keratoconus and the absence of a cure, the eye care professionals have been implementing different techniques to achieve a decrease in the corneal curvature or at least prevent the growth of ectasia corneal, as in the case of crosslinking which seeks to increase corneal resistance reinforcement and in the case of placing intra stromal rings that help the corneal flattening (Villa, 2008).

Considering the two techniques that help us strengthen, prevent further progress keratoconus and sometimes improve visual acuity. The use of soft contact lenses can improve vision in the early stages of keratoconus. As the disease progresses, contact lenses and rigid gas permeable (RGP) would be needed. (Boxer, 2011)

To understand the technique should know the anatomy and physiology in patients with corneal keratoconus since in very advanced stages will not be performed.

With all the above, you can implement and help the patient to have a better quality of life and increase your visual acuity and in some cases the use of lenses will be removed permanently.

**Keyword:** Keratoconic, Crosslinking, Cornea.

## TABLA DE CONTENIDO

<b>CAPÍTULO I. INTRODUCCION.....</b>	<b>10</b>
1.1 ANTECEDENTES.....	10
1.2 EL PROBLEMA.....	15
1.3 HIPÓTESIS.....	17
1.4 PREGUNTA(S) DE INVESTIGACIÓN.....	17
1.5 CONTEXTO Y MARCO TEÓRICO.....	18
1.5.1 Queratocono.....	18
1.5.2 Predominio del queratocono.....	19
1.5.3 Tipos de queratocono.....	20
1.5.4 Lentes de contacto.....	25
1.5.5 Clasificación de lentes de contacto.....	25
1.5.6 Agudeza Visual.....	28
1.5.7 Queratometría.....	29
1.6 TRATAMIENTOS PARA EL QUERATOCONO.....	29
1.6.1 Crosslinking.....	29
1.6.2 Anillos intraestromales (anillos de ferrara, INTACS).....	32
1.6.3 LENTES DE CONTACTO GAS PERMEABLE CON DIFERENTES DISEÑOS.....	34
1.6.3.1 Lentes de contacto diseño de diseño personalizado.....	34
1.6.3.2 Sistema Piggy Back.....	35
1.6.3.3 Lentes de contacto híbridas.....	36
1.7 PRESUNCIONES DEL AUTOR DEL ESTUDIO.....	37
1.8 SUPUESTOS DEL ESTUDIO.....	37
<b>CAPÍTULO 2. REVISIÓN DE LA LITERATURA.....</b>	<b>38</b>
2.1 GÉNEROS DE LITERATURA INCLUIDOS EN LA REVISIÓN.....	38
2.2 PASOS EN EL PROCESO DE REVISIÓN DE LA LITERATURA (NIVEL 2).....	38
2.3 FORMATO DE LA REVISIÓN DE LA LITERATURA (NIVEL 2).....	38
<b>CAPÍTULO 3. METODOLOGÍA Y DISEÑO DE LA INVESTIGACIÓN.....</b>	<b>39</b>
3.1 JUSTIFICACIÓN DE LA METODOLOGÍA SELECCIONADA.....	39
3.2 HERRAMIENTA DE INVESTIGACIÓN UTILIZADA.....	39
3.3 DESCRIPCIÓN DE PARTICIPANTES.....	39
3.4 FUENTES Y RECOLECCIÓN DE DATOS.....	40
<b>CAPÍTULO 4. ANÁLISIS DE DATOS.....</b>	<b>41</b>
4.1 DETALLES DEL ANÁLISIS.....	41
<b>CAPÍTULO 5. CONCLUSIONES, LIMITACIONES Y RECOMENDACIONES.....</b>	<b>46</b>
5.1 CONCLUSIONES.....	46
5.2 LIMITACIONES DEL ESTUDIO.....	46
5.3 RECOMENDACIONES PARA FUTUROS ESTUDIOS.....	46
5.4 RESUMEN GENERAL.....	46
<b>REFERENCIAS.....</b>	<b>47</b>

## ÍNDICE DE FIGURAS

FIGURA 1. CAPAS DE LA SUPERFICIE CORNEAL .....	11
FIGURA 2. EPITELIO CORNEAL .....	13
FIGURA 3. VISIÓN NORMAL.....	16
FIGURA 4. CAUSAS DE CEGUERA SEGÚN LA OMS EN EL AÑO 2002.....	17
FIGURA 5. COMPARACIÓN DE UNA CÓRNEA NORMAL Y UNA CÓRNEA CON QUERATOCONO .....	19
FIGURA 6. CLASIFICACIÓN DEL QUERATOCONO SEGÚN TIPO Y MORFOLOGÍA.....	21
FIGURA 7. CARACTERÍSTICAS DEL QUERATOCONO (SIGNOS CLÍNICOS) SEGÚN KERATOCONUS SEVERITY SCORE.....	24
FIGURA 8. OPTOTIPO DE LETRAS .....	28
FIGURA 9. MAPA DE CURVATURA.....	29
FIGURA 10. CROSSLINKING .....	30
FIGURA 11. TÉCNICA EN CROSSLINKING UV MIT RIBOFLAVIN. ....	31
FIGURA 12. APLANAMIENTO DE LA CÓRNEA POR CROSSLINKING. ....	31
FIGURA 13. DESTRUCCIÓN DE KERATOSITOS EN 300 MICRAS EN LA CÓRNEA.....	32
FIGURA 14. ANILLOS INTACS.....	33
FIGURA 15. COLOCACIÓN SOBRE LA CÓRNEA DEL ANILLO INTACS. ....	34
FIGURA 16. ADAPTACIÓN DE LENTE DE CONTACTO ROSE K2 NC CONSIDERADA COMO ÓPTIMA.....	35
FIGURA 17. FOTOGRAFÍA CON ADAPTACIÓN DEL SISTEMA PIGGYBACK. ....	36
FIGURA 18. LC HIBRIDA.....	37

## ÍNDICE DE TABLAS

TABLA 1. MEDIDAS FÍSICAS Y PROPIEDADES ÓPTICAS DE LA CÓRNEA .....	11
TABLA 2. ALGUNOS ESTUDIOS EPIDEMIOLÓGICOS DE QUERATOCONO .....	20
TABLA 3. CLASIFICACIÓN SEGÚN LA CURVATURA CORNEAL.....	20
TABLA 4. CLASIFICACIÓN DEL QUERATOCONO SEGÚN SU GRADACIÓN. ....	23
TABLA 5. COMPARACIÓN DE LENTES HIDROFÍLICAS/LENTES RÍGIDAS .....	27



## INDICE DE GRÁFICOS

GRÁFICO 1. PACIENTES CON DIAGNÓSTICO INICIAL DE QUERATOCONO.....	41
GRÁFICO 2. ATENCIONES OFTALMOLÓGICAS EN LASER CENTER VISIÓN 2020 POR PRIMERA VEZ. ....	42
GRÁFICO 3. INCIDENCIA DE QUERATOCONO POR GENERO DE 21 PACIENTES.....	42
GRÁFICO 4. EDAD PRESUNTIVA DE INICIO.....	43
GRÁFICO 5. POSIBLES CAUSAS DEL QUERATOCONO .....	43
GRÁFICO 6. GRADOS DE QUERATOCONO .....	44
GRÁFICO 7. TIPOS DE QUERATOCONO .....	44
GRÁFICO 8. TRATAMIENTO A RECIBIR EN PACIENTES CON QUERATOCONO.....	45

# CAPÍTULO I. INTRODUCCION

## 1.1 Antecedentes.

La córnea es un tejido avascular, transparente y resistente que está situada en la parte frontal del ojo, cubre el iris, la pupila y la cámara anterior, tiene un alto poder refractivo, permitiendo enfocar los rayos reflejados al ojo (Villa, 2008).

Su función es permitir la transmisión de la luz y por medio de la refracción realizar la focalización de objetos en el fondo del ojo, además nos ayuda como barrera contra agentes externos protegiendo las estructuras internas del ojo (Sánchez, 2000).

La córnea está formada por un tejido conectivo denso y muy recio. Por ser la ventana y principal lente del ojo requiere ser consistente, transparente y de propiedades refractivas adecuadas. La transparencia es una propiedad esencial de la córnea y se debe ante todo a una disposición especialmente ordenada de sus fibras de colágeno y lamelas (Barraquer R. , 2011).

Por su ubicación, la córnea está expuesta a traumatismos y agresiones del exterior, las cuales pueden ocasionar inflamación o infecciones. Uno de estos puede ser objeto de cambios degenerativos como son los casos del queratocono y diversas distrofias corneales. Pudiendo estos ser los causantes de la pérdida de la transparencia o cualidad óptica de la córnea (Barraquer R. , 2011).

El queratocono se define como una deformación central cónica de la córnea que suele ser generalmente bilateral aunque de distinto grado entre ambos ojos y en algunos casos se encuentra en un solo ojo, con opacificación parenquimatosa y adelgazamiento de la córnea (Jiménez, 2011).

En el siguiente grafico podremos ver las medidas y propiedades de la cornea como son:

- El diámetro.
- Espesor.
- Radio.
- Poder.
- Contenido acuoso, colágeno y proteínas.

**Tabla 1. Medidas físicas y propiedades ópticas de la córnea**

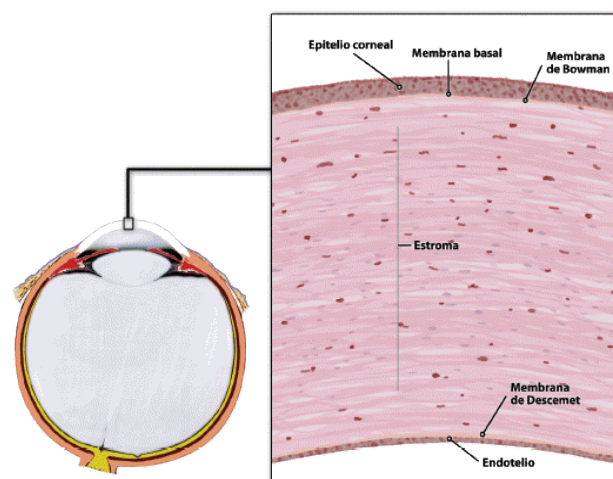
<b>Diámetro</b>	11,7 mm (horizontal) x 10,6 mm
<b>Espesor central</b>	535 micras
<b>Radio de curvatura</b>	Anterior: 7,8 mm. Posterior: 6,2 - 6,8 mm
<b>Poder refractivo de la superficie anterior</b>	48,83 dioptrías
<b>Poder refractivo de la superficie posterior</b>	-5,88 dioptrías
<b>Poder refractivo total</b>	43,05 dioptrías
<b>Índice de refracción</b>	1,376
<b>Contenido en agua</b>	78%
<b>Contenido en colágeno</b>	15%
<b>Contenido de otras proteínas</b>	5%

Fuente: (Villa, 2008).

Su estructura presenta forma oval, con un grosor de 450 a 750 micras.

La superficie corneal está formada por cinco capas, como lo podremos observar en la figura # 1 que se encuentra en la parte inferior (Academia Americana de Oftalmología, 2015):

- Epitelio Corneal.( Membrana Basal).
- Membrana de Bowman.
- Estroma Corneal.
- Membrana de Descemet.
- Endotelio Corneal.



**Figura 1. Capas de la superficie corneal**

Fuente: (SciELO, 2014).

## **Epitelio**

Es un tejido compuesto por células adyacentes sin sustancias intercelulares que las separen e incluye todas las membranas compuestas por células que recubren el exterior del organismo y las superficies internas. La clasificación morfológica del epitelio se basa fundamentalmente en los siguientes criterios (Geneser, 2000):

- Se toma en cuenta el número de capas que los conforman; si solo hay una capa de células en el epitelio, se denomina simple. Si hay dos o más capas, el epitelio se denomina estratificado.
- Por la forma en que se presentan las células, siendo calificadas como, planas, cúbicas y cilíndricas.
- Por la presencia de especializaciones en la superficie apical (microvellosidades, cilios), la presencia de células acompañantes (caliciformes) y si son queratinizados o no queratinizados.

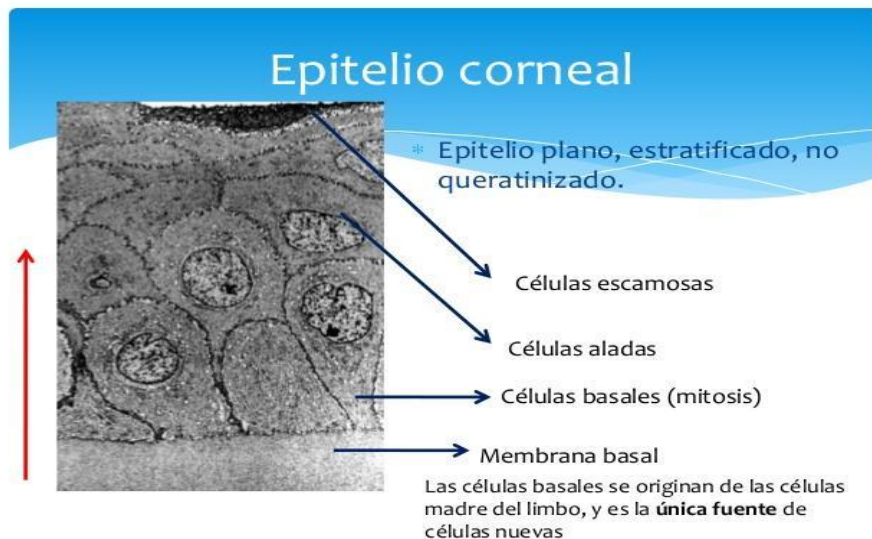
Al describir el epitelio corneal se refiere como escamoso estratificado, este se clasifica por la presencia o ausencia de queratina en la superficie apical de la membrana plasmática. Las superficies sin queratina deben permanecer humedecidas por secreciones corporales para prevenir que se sequen, mientras que las superficies queratinizadas se mantienen hidratadas y protegidas por la queratina (Geneser, 2000).

El mismo está dispuesto de 5 a 6 capas en el centro, las cuales aumentan a nivel de la periferia de 8 a 10 capas, con grosor de 50 a 56 mm aproximadamente (Piñero, 2015).

Es un tejido en forma cóncavo – convexa con una cara anterior, que entra en contacto con la película lagrimal y otra cara posterior en contacto con el humor acuoso. En la parte externa protege directamente al ojo frente a agentes externos que puedan lesionarlo, con la ayuda de una película lagrimal que lo mantiene lubricado (Spoerl, 1997).

En la figura #2 observamos las diferentes capas del epitelio..

- Capa de células escamosas
- Capa de células aladas
- Membrana basal
- Capa basal



**Figura 2. Epitelio Corneal**

Fuente: (Duran de la Colina, 1998)

La superficie de las células forma extensiones que encajan en indentaciones correspondientes de células adyacentes y están conectadas por cuerpos de inserción (desmosomas). Las células basales están conectadas con la membrana basal por hemidesmosomas. Las células epiteliales contienen filamentos de queratina que las atraviesan y transportan fluidos (Piñero, 2015).

Cuando una célula basal se convierte en alada, la capa basal da lugar a una nueva célula basal permitiendo con esto el ciclo de reemplazo celular (Duran de la Colina, 1998).

### **Membrana de Bowman**

Su nombre se debe al oftalmólogo inglés William Bowman. Esta capa es acelular de 8 a 12  $\mu\text{m}$  de espesor y avascular ya que se encuentra ubicado debajo del epitelio corneal y con el estroma en los bordes posteriores (Piñero, 2015).

Tiene la función de unir el epitelio corneal al estroma. La capa de Bowman es una membrana lisa y brillante compuesta de fibrillas cortas de colágeno tipo I que se presenta en fibrillas estriadas de 20 a 100  $\mu\text{m}$  de diámetro, agrupándose para formar fibras colágenas mayores. Su función principal es la de resistencia al estiramiento y tipo III que es un constituyente importante de las fibras de 50 nanómetros que se han llamado tradicionalmente fibras reticulares. Es sintetizado por las células del músculo liso, fibroblastos y glía. Su función es la de sostén de los órganos expandibles (Duran de la Colina, 1998):

La capa de Bowman es resistente y evita el ingreso de agentes infecciosos ya que si estos penetran, sus lesiones nunca se podrían regenerar. La capa además de ser su función principal proteger el ingreso de cualquier agente, ayuda a mantener la transparente de la córnea (Del Buey Sayas & Pérez, 2014).

## **Estroma corneal**

El espesor total de la córnea está formado en un 90% por el estroma corneal, con un grosor de 0.5 mm en el centro y de 0.7mm en la periferia, constituido por queratocitos y colágeno de tipo I y V. Cada fibra de colágeno V mide entre 30 a 39 mm, las fibras de colágeno se ordenan en forma oblicua, los espacios interfibrilares miden de 55 a 60 mm, estas características tanto el tamaño como los espacios, son las que brindan transparencia y permiten el paso de la luz (Del Buey Sayas & Pérez, 2014).

Los espacios interfibrilares contienen proteoglicanos de tipo queratan y dermatan sulfato, que les permiten atrapar agua y cationes.

Los queratocitos son células de forma estrellada, grandes y planas; sintetizan proteoglicanos y colágeno, y ante agresiones migran al lugar de la herida y se transforman en fibroblastos para restaurar la zona lesionada ayudando a la cicatrización (Sánchez, 2000).

El estroma corneal tiene además una pequeña cantidad de leucocitos, polimorfonucleares, células plasmáticas y macrófagos (Del Buey Sayas & Pérez, 2014).

En el estroma de pacientes con queratocono, existe compactación y pérdida de la organización de las fibrillas en el estroma anterior, disminución del número de laminillas de colágeno y fibroblastos normales y degradados. (Del Buey Sayas & Pérez, 2014).

## **Membrana de descemet**

Se encuentra entre el estroma y el endotelio, aumenta su grosor desde el nacimiento, de 3um hasta 8 -12 um en la edad adulta.

Está compuesta por 3 subcapas (Del Buey Sayas & Pérez, 2014):

- Una muy fina de 0.3 um son bandas, la más próxima al estroma.
- La zona anterior en banda que se corresponde con la fetal, de 2 a 4 um.
- Zona posterior sin bandas y homogénea, que es la que va creciendo a lo largo de la vida.

La membrana de Descemet, se caracteriza por su elasticidad y resistencia mayor a la del estroma, frente a traumatismos o inflamaciones, debido a que contiene colágeno tipo IV que es el componente de toda lámina basal y fibronectina. Esta se desprende del estroma fácilmente, regenerándose con rapidez tras una lesión (Piñero, 2015).

Las células endoteliales al presentar una lesión, traumatismo o alteraciones genéticas, pueden producir un exceso de lámina basal anormal, provocando un engrosamiento de la membrana de Descemet dando lugar a formar una verruga de Descemet (Del Buey Sayas & Pérez, 2014).

En los pacientes con queratocono, se observa la presencia de pliegues (estrías de Vogt) y roturas de esta capa, se cree que la presencia de estrías de Vogt se debe a una distensión de tejido conforme avanza la edad (Del Buey Sayas & Pérez, 2014).

La ruptura de la membrana se asocia con la aparición de hidrops corneal. (Del Buey Sayas & Pérez, 2014).

### **Endotelio corneal**

Se encuentra a continuación de la membrana de Descemet, formada de una monocapa de células cuboideas de 10  $\mu\text{m}$  al nacer, que forman un mosaico hexagonal, derivan de la cresta neural (neuroectodermo). (Enciclopedia Médica Mosby, 2000).

El endotelio corneal, al no tener actividad mitótica después del nacimiento, disminuye con la edad desde unos 4000 células/ $\text{mm}^2$  hasta unas 2500 a 3000 células/ $\text{mm}^2$  (Del Buey Sayas & Pérez, 2014).

Las características de las células endoteliales para mantener la transparencia está determinada por 2 parámetros: el porcentaje de células hexagonales (pleomorfismo) que debe ser mayor al 60% y la diversidad de tamaño entre las células (polimegetismo o coeficiente de variación) debe ser menor al 33%. (Del Buey Sayas & Pérez, 2014).

En los pacientes con queratocono el endotelio corneal se mantiene bien hasta avanzada la enfermedad, puede existir sin embargo desprendimiento de la membrana de descemet, el endotelio y la parte posterior del estroma (Boxer, 2011).

## **1.2 El problema.**

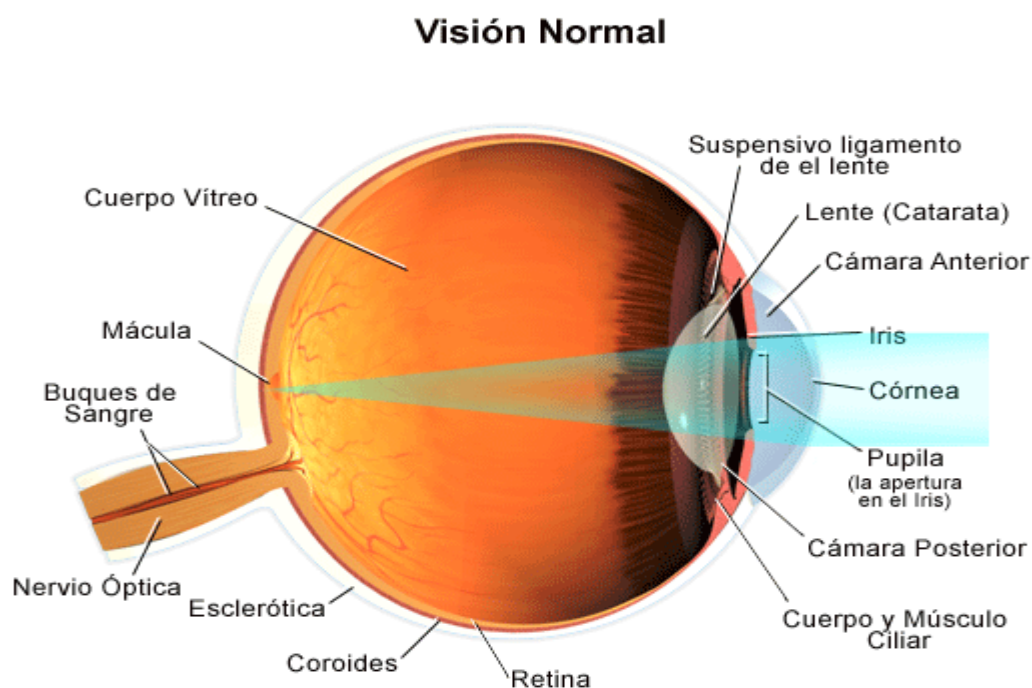
Según los datos de la Clasificación Internacional de Enfermedades (CIE-10, actualizado y revisado en el 2006), se ha definido la función y patología visual en:

1. Visión normal.
2. Discapacidad visual moderada.
3. Discapacidad visual grave.
4. Ceguera.

1. **Visión normal:** para comprender mejor los efectos de los problemas que afectan la visión, es importante conocer las características de la visión normal. Para ello, se describe a continuación la siguiente secuencia:

- La luz ingresa en el ojo a través de la córnea, que es la superficie transparente en forma convexa que cubre la parte anterior del ojo.
- De la córnea, la luz pasa a través de la pupila. El iris regulan la cantidad de luz que atraviesa la pupila.
- Desde allí, la luz es captada por el cristalino, la estructura transparente que se encuentra en el interior del ojo y enfoca los rayos de luz en la retina.

- Luego, la luz atraviesa el humor vítreo, es decir, la sustancia transparente y gelatinosa que se encuentra en el centro del ojo y que permite que el ojo mantenga su forma circular.
- Por último, la luz alcanza la retina, la capa nerviosa sensible a la luz que recubre la parte posterior del ojo, donde la imagen aparece invertida.
- A continuación, el nervio óptico se encarga de transportar las señales lumínicas al área del cerebro (la corteza visual) que las convierte en imágenes (es decir, nuestra visión).



**Figura 3. Visión normal.**

Fuente: (Dilences, 2013)

2. **Discapacidad visual moderada:** posibilidad de realizar tareas visuales con el empleo de ayudas especiales e iluminación adecuada similares a las que realizan las personas de visión normal.
3. **Discapacidad visual grave:** posibilidad de realizar tareas visuales con inexactitudes, requiriendo ayudas ópticas.
4. **Ceguera:** carencia de visión o sólo percepción de luz. Imposibilidad de realizar tareas visuales.

Uno de los avances principales en lo referente a oftalmología mundial, fue la realización de estudios que permitieron dar unas cifras más reales de los porcentajes

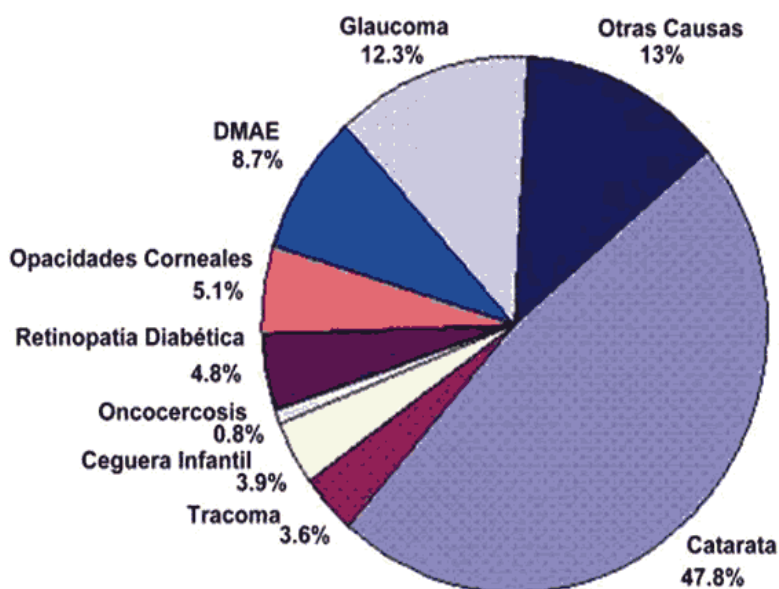


de personas con algún tipo de discapacidad visual y con ello centrar esfuerzos para evitar la ceguera y baja visión.

Según los datos de Ginebra del 10 de octubre del 2002, un estimado de 180 millones de personas en el mundo presenta algún tipo de discapacidad visual (Dilences, 2013).

De ellos 40 a 45 millones presentan ceguera, se espera que estas cifras lleguen a duplicarse para el año 2020, debido a factores como el envejecimiento y el número creciente en la población.

Según los datos de la Organización Mundial de la Salud, un 80% de los casos de ceguera pueden llegarse a prevenir o a tener un tratamiento oportuno, por lo cual es imperativo tomar medidas para cumplir con el derecho a ver, que puede y debe ser cumplido por el Estado y los responsables de salud.



**Figura 4. Causas de ceguera según la OMS en el año 2002.**

Fuente: (Serrano & Maxan, 2002)

### 1.3 Hipótesis.

Con este estudio se podrá evidenciar el porcentaje de incidencia de queratocono en la clínica laser center visión 20/20 en el periodo agosto, septiembre y octubre del 2015.

### 1.4 Pregunta(s) de investigación

¿Qué porcentaje de incidencia de queratocono se encontró en los meses de Agosto, Septiembre y Octubre del 2015 en la Clínica Laser Center Visión 20/20?

## 1.5 Contexto y marco teórico

### 1.5.1 Queratocono.

El queratocono siendo un debilitamiento corneal progresivo, en forma de cono, provoca en las personas una visión ligeramente borrosa, confundiendo el diagnóstico con alteraciones en la refracción, como un astigmatismo irregular o miopía, difícil de corregir con anteojos (Enciclopedia Médica Mosby, 2000).

Siendo un trastorno en el cual la córnea del ojo asume, de manera gradual, una forma cónica. Además de los cambios en la acción refractaria del ojo, el enrojecimiento y la sensación de tensión, este trastorno genera el peligro del adelgazamiento y el desgarre de la córnea. En tales casos es posible que haya que reemplazarla quirúrgicamente (Schneider, 2007).


El primer signo que pone sobre aviso a los pacientes, es la presentación de visión borrosa, que puede corregirse en sus primeros estadios con anteojos. El queratocono puede causar distorsión sustancial de la visión y confusión de letras. Este deterioro de la visión pueden afectar la capacidad del paciente al conducir un coche o leer normalmente (Schneider, 2007).

La topografía corneal por elevación y el aberrometro son las técnicas para medir la calidad óptica del ojo humano. La topografía por elevación es una buena herramienta para detectar queratoconos subclínicos, así como evaluar la progresión de la enfermedad. El análisis del frente de ondas proporciona una gran cantidad de información sobre la calidad de visión en ojos sanos y con diferentes patologías. Las aberraciones de bajo orden pueden ser corregidas con gafas que, sin embargo, no corrigen las de alto orden, como el coma o el astigmatismo irregular (presentes en gran cantidad en el queratocono), las cuales deben ser corregidas con lentes de contacto rígidos (Villa, 2008).

Según la **sociedad de oftalmología europea** y basada en estudios del año 2013, nos dice que cada 1 de cada 1200 pacientes presentan queratocono, mientras que en la sociedad americana nos indican que 1 de 2000 pacientes se ven afectados por esta enfermedad.

La herencia aunque parece ser una de las causas más importantes en el desarrollo del queratocono parece no ser la única, puesto que solo se trata de un 6% a 8% de los familiares de pacientes examinados mediante una tomografía axial computarizada por el Dr. Rabinowitz (Aguilar, 2001).

En la Figura 5 se compara una cornea normal y una cornea con queratocono



**Figura 5. Comparación de una córnea normal y una córnea con queratocono**

Fuente: (Vergés, 2012).

### **1.5.2 Predominio del queratocono.**

Hay evaluaciones que varían ampliamente con respecto a la predominancia del queratocono. El queratocono ocurre en personas de cualquier raza, con una tendencia mayoritaria en pacientes del sexo femenino; sin embargo, la proporción varía de 57% en hombres y un 66.7% en mujeres. El queratocono normalmente es bilateral. En un estudio realizado por el Dr. Rabinowitz se encontró la incidencia de enfermedad unilateral de 14.3%. Aunque los casos unilaterales ocurren, han demostrado que la frecuencia es sustancialmente baja (Aguilar, 2001).

La incidencia y la prevalencia del queratocono varían según las distintas regiones. En Estados Unidos la incidencia anual es de 2 x 100 000 y la prevalencia de 54,5 x 100 000. Un estudio en México arrojó que la incidencia es tan frecuente que, según cifras mundiales el queratocono puede estar presente en una de cada 500 personas (Albertazzi, 2010).

En la Tabla # 2 nos indica la incidencia y prevalencia de queratocono en diferentes partes del mundo, realizadas por diferentes autores.

**Tabla 2. Algunos estudios epidemiológicos de queratocono**

Author	Location	Age (years)	Sample size	Incidence	Prevalence	Source
Hofstetter <sup>26</sup>	Indianapolis, USA	1-79	13395		600/100,000	Population
Tanabe <sup>38</sup>	Muroran, Japan	10-60	2601-P		9/100,000	Hospital
Kennedy <sup>27</sup>	Minnesota, USA	12-77	64-P	2.0/100,000	54.5/100,000	Hospital
Ihalainen <sup>9</sup>	Finland	15-70	294-P	1.5/100,000	30/100,000	Hospital
Santiago <sup>29</sup>	France	18-22	670		1190/100,000	Army recruits
Goskova <sup>24</sup>	Urals, Russia				0.2-0.4/100,000	Hospital
Pearson <sup>34</sup>	Midlands, UK	10-44	382-P	4.5/100,000-W 19.6/100,000-A	57/100,000 229/100,000	Hospital
Ota <sup>7</sup>	Tokyo, Japan		325-P	9/100,000		Hospital
Georgiou <sup>37</sup>	Yorkshire, UK		74-P	3.3/100,000-W 25/100,000-A		Hospital
Assiri <sup>23</sup>	Asir, Saudi Arabia	8-28	125-P	20/100,000		Hospital
Nielsen <sup>28</sup>	Denmark		772-P	1.3/100,000	86/100,000	Hospital
Ljubic <sup>32</sup>	Skope, Macedonia		2254		6.8/100,000	Contact lens clinic
Jonas <sup>25</sup>	Maharashtra, India	≥30	4667		2300/100,000	Population
Millodot <sup>30</sup>	Jerusalem, Israel	18-54	981		2340/100,000	College student population

Fuente:(Millodot, Shneur, & Albus, 2011)

### 1.5.3 Tipos de queratocono.

Fueron establecidas 3 o 4 categorías de queratocono, tomando en cuenta la curvatura corneal como criterio primario de clasificación, y teniendo específicamente los siguientes tipos (Villa, 2008):

- Leve: < o igual 45 D en ambos meridianos.
- Leve-Moderado: 45-52 D en ambos meridianos.
- Avanzado: 52-60 D en ambos meridianos.
- Severo: >60 D en ambos meridianos.

**Tabla 3. Clasificación según la curvatura corneal.**

GRADO	QUERATOMETRÍA	COMPENSACIÓN
Mínimo	menos 45.00 D	Anteojos
Moderado	hasta 52.00 D	Lente de Contacto Fácil
Avanzado	hasta 59.00 D	Lente de Contacto Posible
Severo	más 60.00 D	Lente de Contacto Muy Difícil

Fuente: (Aisenberg, 2013).

También se aplicó la morfología de la zona afectada como criterio de clasificación (McMahon, 2006):

- **Pezón o Mamilar:**

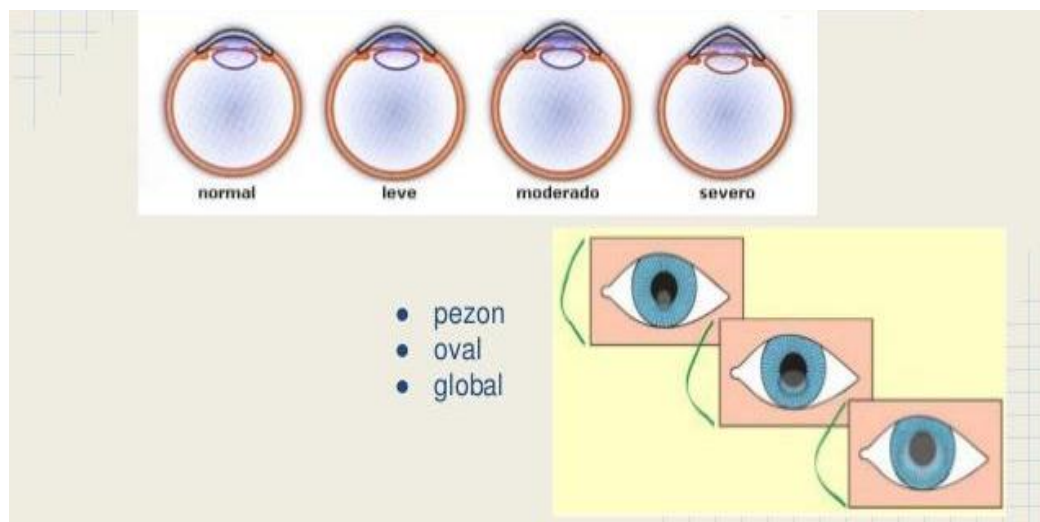
En esta forma existe una ectasia central con una base no mayor a los 5mm, morfología redonda, central o paracentral; más frecuente ínfero-nasal, en este patrón es difícil la adaptación de un lente de contacto, pero se hace ideal para intentar una queratoplástia penetrante.

- **Oval:**

En esta forma existe una ectasia central con una base mayor a 5mm de diámetro, localización más periférica; más frecuente ínfero-temporal.

- **Global:**

Cuando la ectasia compromete toda la córnea y el encurvamiento es generalizado afecta 75% del área corneal. Este se suele comenzar en la periferia a diferencia del cono que siempre es de inicio central o paracentral. Este tipo de ectasia debe ser corregida con lentes de contacto esférico.



**Figura 6. Clasificación del queratocono según tipo y morfología.**

Fuente: (Alfaro, Segueda, & Guerra, 2015)

**Grado 1:**

Las lecturas queratométricas varían entre 42.00 y 49.00 dioptrías. La distorsión de las miras es moderada. Se registran valores de astigmatismo de entre 3.00 y 6.00 dioptrías. El reflejo retinoscópico es evidentemente irregular. SRI puede estar en verde o en alerta (amarillo) el SAI se encuentra en rojo. La transparencia corneal es normal. Solo con lentes de contacto esféricos se puede lograr una AV de 20/20 (Wilson, 1991).

**Grado 2:**

En este grado las lecturas queratométricas varían entre las 44.00 y 53.00 dioptrías con una marcada irregularidad de las miras. El reflejo en tijera es evidente. En la zona central de la córnea se pueden apreciar estrías de Vogt, estas son finas estrías verticales o ligeramente oblicuas que dan el aspecto de arrugas, son predesceméticas, o sea que no se trata de cicatrizaciones de la membrana de Descemet. SRI y SAI en rojos. Los ejes matemáticos y clínicos no coinciden. Este defecto debe ser corregido con lentes esféricos (Wilson, 1991).

**Grado 3:**

En este caso se torna difícil la obtención de la queratometría. Hay distorsión notable de las miras. Adelgazamiento corneal evidente, con pérdida de la transparencia, especialmente en los casos de córneas con leucoma central secundario a un hidrops. SRI y SAI en rojo. "Sim K" con datos extremos. Para corregir con lentes de contactos esféricos o en queratoplastia penetrante (Wilson, 1991).

**Grado 4:**

Se presenta irregularidad total de la queratometría. La topografía corneal no es confiable. Adelgazamiento marcado. SRI y SAI en rojos. El tratamiento es la queratoplastia penetrante (Wilson, 1991).

La topografía y la aberrometría ocular han sido recientemente implementados en el Keratoconus Severity Score para clasificar el estadio de evolución del queratocono desde la no afectación (grado 0), la topografía atípica (grado 1) y la sospecha basada en la topografía corneal (grado 2) a los diferentes grados de afectación y evolución del queratocono propiamente dicho (grados 3, 4 y 5) (McMahon, 2006).

**Tabla 4. Clasificación del queratocono según su gradación.**

<p><b>0. No Afectado- (topografía normal)</b>  Sin cicatriz corneal típica del queratocono.  Sin signos en la exploración con lámpara de hendidura.  Patrón topografico axial normal.  Potencia corneal media <math>\leq 47,75D</math>.  RMS de alto orden <math>\leq 0,65</math>.</p>
<p><b>1. No Afectado - (topografía atípica)</b>  Sin cicatriz corneal típica del queratocono.  Sin signos en la exploración con lámpara de hendidura.  Patrón topografico axial atípico.  Potencia corneal media <math>\leq 48,00D</math>.  RMS de alto orden <math>\leq 1,00</math>.</p>
<p><b>2. Topografía sospechosa</b>  Sin cicatriz corneal típica del queratocono.  Sin signos en la exploración con lámpara de hendidura.  Patrón topográfico axial con área aislada de mayor curvatura, patrón de curvamiento inferior o central.  Potencia corneal media <math>\leq 49,00D</math>.  RMS de alto orden <math>&gt;1,00 \leq 1,50</math>.</p>
<p><b>3. Afectado- (grado leve)</b>  Sin cicatriz corneal típica del queratocono.  Podría presentar signos positivos en la exploración con LH.  Patrón topografico axial típico de queratocono.  Potencia corneal media <math>\leq 52,00D</math>.  RMS de alto orden <math>&gt;1,50 \leq 3,50</math>.</p>
<p><b>4. Afectado- (grado moderado)</b>  Debe presentar signos positivos en la exploración con LH.  Patrón topografico axial típico de queratocono.  Potencia corneal media <math>\leq 52,00D \leq 56,00D</math>.  RMS de alto orden <math>&gt;3,00 \leq 5,75</math>.  Cicatriz corneal <math>\leq</math> grado 3 en la escala CLEK (cualquier cicatriz bien definida en el estroma que sea consistente con queratocono).</p>
<p><b>5. Afectado- (grado severo)</b>  Debe presentar signos positivos en la exploración con LH.  Patrón topografico axial típico de queratocono.  Potencia corneal media <math>&gt;56,00D</math>.  RMS de alto orden <math>&gt;5,75</math>.  Cicatriz corneal <math>\geq</math> grado 3,5 en la escala CLEK (cualquier cicatriz bien definida en el estroma que sea consistente con queratocono),</p>

Fuente:(McMahon, 2006).

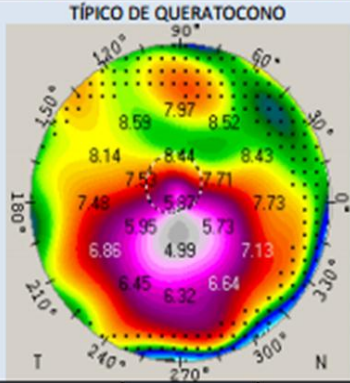
	GRADO 0	GRADO 1	GRADO 2	GRADO 3	GRADO 4	GRADO 5
<b>TOPOGRAFÍA</b>	NORMAL	ATÍPICA	SOSPECHOSA	LEVE	MODERADO	SEVERO
<b>PATRÓN AXIAL</b>	TÍPICO	ATÍPICO: patrón irregular /pajarita superior o inferior asimétrica/ región de mayor curvatura superior o inferior no más de 3,00 que PCM	ÁREA AISLADA DE MAYOR CURVATURA: patrón curvado superior, inferior o central			
<b>POTENCIA CORNEAL MEDIA</b>	PCMs ≤ 47,75D	PCMs ≤ 48,00D	PCMs ≤ 49,00D	PCMs ≤ 52,00D	PCM > 52,00 Y ≤ 56,00D	PCM > 56,00D
<b>RMS ALTO ORDEN</b>	RMS ≤ 0,65	RMS ≤ 1,00	RMS > 1,00 Y ≤ 1,50	RMS > 1,50 Y ≤ 3,50	RMS > 3,50 Y ≤ 5,75	RMS > 5,75
<b>SIGNOS LH</b>	NO	NO	NO	PUEDE	SI	SI
<b>CICATRIZ TÍPICA DE QC</b>	NO	NO	NO	NO	SI (bien definida)	SI (densa/opaca)
<b>AV CON GAFAS</b>		normal o disminuida ligeramente	puede estar disminuida	Está disminuida	reducida	Muy pobre
<b>LC</b>		LCH convencional o tórica RPG esféricas	LCH: especiales RPG: esféricas o esféricas	RPG: esféricas o especiales, Híbridas	RPG: especial, Piggy-back, semiescleral	RPG: especiales, Semiescleral, escleral
<b>TRATAMIENTO</b>				Cross-linking Anillos intraestromales	Anillos + LC, queratoplastia	queratoplastia

Figura 7. Características del queratocono (signos clínicos) según Keratoconus Severity Score



Fuente: (McMahon, 2006).

#### **1.5.4 Lentes de contacto.**

Los lentes de contacto son un método probado para corregir los problemas visuales de tipo refractivo.

Fueron desarrollados en 1.888 por el oftalmólogo alemán Adolf Fick, diseñados en cristal. En el transcurso de los años se perfeccionaron los diámetros, materiales y métodos de adaptación, hasta la aparición de los lentes blandos. El lente de contacto descansa sobre la córnea y flota sobre la película de lágrima, el parpadeo lo desliza ligeramente, pero debe permanecer siempre en su posición de adaptación (Sanchez, 2004).

Existen varios tipos de lentes de contacto, generalmente fabricados con materiales plásticos, siendo una alternativa viable para pacientes que no gustan de la utilización de gafas o no pueden realizarse cirugía refractiva (Visión Global, 2007).

Quizás la clave del éxito en la adaptación de lentes de contacto sea en encontrar la lente que mejor se ajuste a la superficie ocular del candidato (topografía corneal, párpados, etc.). Para conseguirlo se debe tener presente la geometría de las diferentes lentes (Herranz, 2005).

El desarrollo del uso de los lentes de contacto se fundamenta en obtener la máxima tolerancia de los mismos con máxima agudeza visual y mínimas complicaciones para el usuario (Herranz, 2005).

#### **1.5.5 Clasificación de lentes de contacto**

Los lentes de contacto se han llegado a clasificar en 3 grandes grupos (De Miguel, 2011):

##### **Rígidos, en las que se encuentran las PMMA**

Los primeros lentes de contacto rígidos, fueron comúnmente llamados "lentes duros", salieron al mercado a finales de 1940. Fueron hechos de Polimetil Polacrilato o PMMA, un plástico desarrollado para uso en la industria. Los lentes de contacto rígido fueron hechos de éste material desde 1948 hasta 1980. Antes de la aparición de los lentes blandos, el PMMA eran los lentes de uso general.

Una desventaja del PMMA contacto rígido es la incapacidad de transmitir oxígeno desde el aire hasta la córnea. Sin éste oxígeno que es esencial para la córnea, hay un riesgo de inflamación y otras complicaciones. Miles de personas usaron éstos lentes por muchos años sin tener problemas.

La razón más común para prescribir lentes rígidos es para corregir errores refractivos como la miopía (visión disminuida en lo cercano) que está complicada con el astigmatismo. Individuos con astigmatismo que quieren la mejor visión que sea posible frecuentemente prefieren los lentes rígidos a los blandos, a pesar de que los lentes

blandos pueden de alguna manera ser más cómodos (De Miguel, 2011).

Los lentes rígidos también son comúnmente prescritos en pacientes que han sufrido traumas a la córnea o que tienen enfermedades de la córnea como el queratocono. Muchas enfermedades de la córnea dejan cicatrices a la superficie de la córnea abombada e irregular haciendo imposible la corrección completa de la visión con anteojos o con lentes de contacto blandos (De Miguel, 2011).

Hoy en día los lentes rígidos para cornea han mejorado considerablemente comparados con los anteriores. Las nuevas versiones son más cómodas y presentan menos riesgos de salud para la córnea. Debido a los continuos adelantos en ambos materiales de los lentes y técnicas de aplicación, los lentes de contacto rígido están siendo formulados más frecuentemente día a día.

- **Lentes de contacto permeable al gas o semirrígidas (RPG).**

El primer tipo de gas permeable para la fabricación de los lentes de contacto rígidos salió a finales del año 1970. Fue hecho a base de silicón, un material que comparado con el PMMA, permitía pasar más oxígeno directamente a través de los lentes de contacto y llegar a la córnea. Desde 1980, diferentes clases de lentes gas permeable han salido al mercado casi anualmente. El más nuevo es uno hecho de un compuesto sofisticado de fluorocarbono. Estos lentes de contacto tienen mejores características en la superficie lo que los hace muy cómodos. Además de esto tienen una gran permeabilidad al oxígeno. (De Miguel, 2011).

Las lentes gas permeables (GP) han sido utilizadas con éxito para proporcionar una corrección visual adecuada para los pacientes queratocono, proporcionando una superficie óptica lisa para astigmatismo.

Al ser unos lentes rígidos se adaptan perfectamente a la superficie corneal y el espacio sobrante entre la parte posterior del lente de contacto al entrar en contacto con la película lagrimal brinda una mejor corrección refractiva especialmente al problema del astigmatismo e irregularidades corneales como en el caso del queratocono, traumatismos corneales o degeneración marginal pelúcida, mejorando la imagen retiniana (Lazón & Rojas, 2010).

El gas permeable de los lentes rígidos tiene varias ventajas sobre los lentes blandos (De Miguel, 2011):

- Mejor adaptación visual, especialmente en las personas con córnea astigmática.
- Las reacciones alérgicas a las soluciones para el cuidado de los lentes son menos frecuentes.
- Diferente a los lentes de contacto blandos, los lentes de gas permeable no absorber los agentes desinfectantes y preservativos como lo hacen los lentes blandos.

- El costo de estos lentes es usualmente menor debido a su larga vida.

Sin embargo, los lentes de gas permeable rígido no están fuera del riesgo de complicaciones. Como cualquier otro lente de contacto, ellos requieren un cuidado apropiado para disminuir el riesgo de infección u otros problemas (Sanchez, 2004).

Debido a la superficie dura de este tipo de lentes de contacto se dificulta una adaptación temprana debido a la incomodidad inicial en los pacientes, pero tienen una ventaja al permitir un uso más prolongado debido a su permeabilidad al oxígeno (Sánchez, 2000).

El uso de lentes de contacto gas permeables aplanan la córnea anterior y reduce las aberraciones de alto orden de la superficie anterior en pacientes con queratocono. La adaptación de toque apical está asociada a un mayor aplanamiento de la córnea (Romero, Santodomingo, Flores, & Gonzales, 2014).

- **Lentes de contacto hidrofílicas LCH**

Este tipo de lente presenta agua dentro de su matriz, logrando así una mayor flexibilidad y favoreciendo el paso de oxígeno. Actualmente, se trabaja con diámetros más grandes, pero sin cubrir, en la mayoría de los casos, más del 60% de la superficie corneal. Por su parte, las lentes RPG ofrecen una mayor calidad de visión, una menor tendencia a los depósitos y un menor índice de complicaciones que las LCH.

En las pasadas 3 décadas, las lentes de contacto hidrofílicas se han considerado más cómodas que las lentes de contacto gas permeables. Sin embargo, esto último parece que sólo sucede en nuevos usuarios de lentes de contacto, ya que los portadores experimentados de lentes de contacto rígidas tienen mayores resultados en el confort que los nuevos usuarios de lentes de contacto hidrofílicas (Vaughan & Asbury, 1987).

**Tabla 5. Comparación de lentes hidrofílicas/lentes rígidas**

<b>Características</b>	<b>Hidrofílica</b>	<b>Rígida</b>
Tiempo de adaptación	Menor	Mayor
Comodidad desde el principio	Mayor	Menor
Tendencia a los depósitos	Mayor	Menor
Índice de complicaciones	Mayor	Menor
Calidad de visión	Menor	Mayor
Apropiada en ambientes con polvo o viento	Mayor	Menor
Adecuada para realizar algunos deportes	Mayor	Menor

Fuente: (Vaughan & Asbury, 1987).

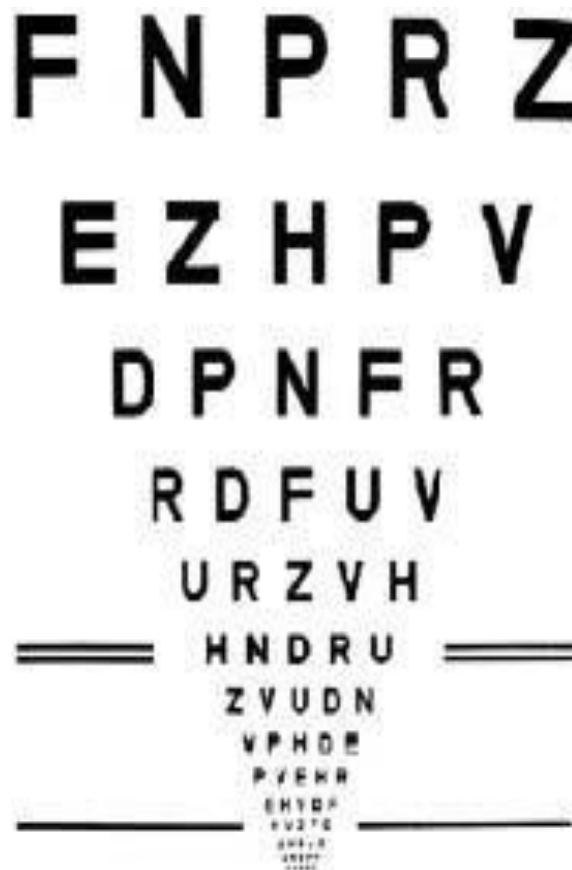Es importante destacar que el uso de lentes de contacto se relaciona con los siguientes cambios corneales (Wilson, 1991):

- 1) Variación constante de las medidas y queratometrías.
- 2) Inducción de astigmatismo, tanto regular como irregular.
- 3) Cambio en el eje del cilindro.
- 4) Distorsión de la visión del queratómetro y del queratoscopio.
- 5) Disminución periódica de la agudeza visual.
- 6) Prevalencia del queratocono.

### 1.5.6 Agudeza Visual.

Consiste en la capacidad de ver en detalle las cosas que nos rodean, a una determinada distancia. Esta capacidad depende del funcionamiento normal y coordinado entre ojo y cerebro (Carlson, 1992).

Para medir la AV se utiliza una cartilla donde aparecen varias columnas con símbolos o letras de diferentes tamaños lo que de acuerdo a la distancia va indicar como está la visión en una persona. Como en la figura 8.



**Figura 8. Optotipo de letras**

Fuente: (Carlson, 1992).

La AV se considera normal si la persona es capaz de visualizar hasta la línea inferior de un optotipo a una distancia de 2, 4 o 6 metro según el optotipo, como la cartilla de Snellen, . La agudeza visual se mide para lejos y para cerca (Carlson, 1992).

### 1.5.7 Queratometría.

La queratometría forma parte de las medidas o pruebas objetivas de la optometría, en ella se obtienen datos valiosos en la que se mide la realidad física del ojo (Boxer, 2011).

Es una exploración clínica en donde la alteración de la forma presentará valores de curvatura corneal altos. Este valor de curvatura se puede expresar en dioptrías o en milímetros de radio de curvatura (Enciclopedia Médica Mosby, 2000).

A partir este valor en mm se calcula la potencia corneal total, en dioptrías, mediante una fórmula matemática aplicando un índice de refracción. Este es el segundo factor que más influye, después de la longitud axial, en el cálculo del poder dióptrico del lente. La curvatura corneal se mide mediante el Topógrafo corneal de elevación. (Sanders, Retzlaff, & Kraff, 1997).

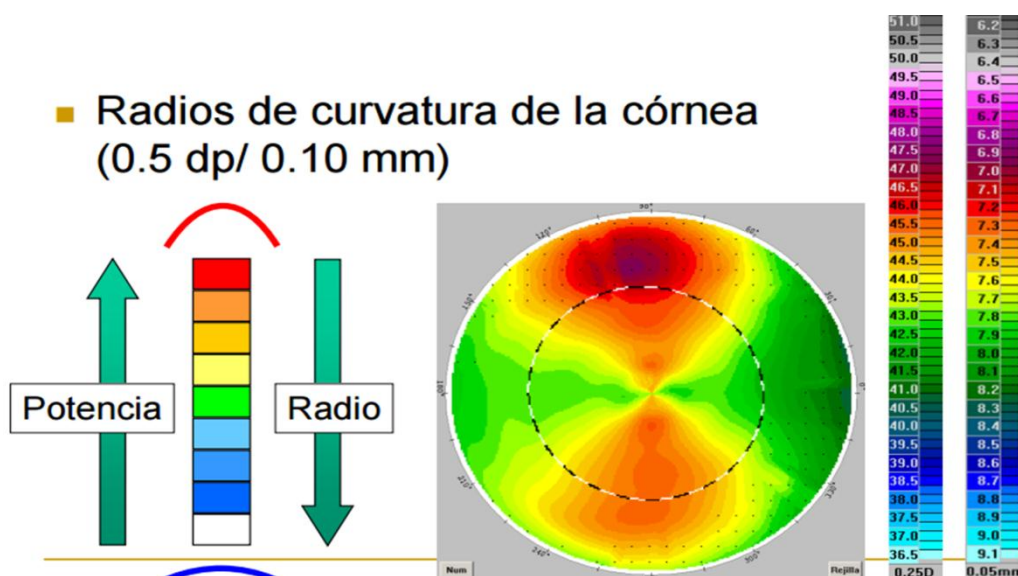


Figura 9. Mapa de curvatura.

Fuente: (Rio, 2009)

## 1.6 Tratamientos para el queratocono.

En el caso de las lentes de contacto, aunque no previenen la progresión del cono y que parecieran estar asociadas con el desarrollo de queratocono en algunos casos, es una terapia que no debe detenerse por la sospecha de hacer que la enfermedad avance. Ya que es decisión del médico recomendar al paciente el tratamiento adecuado a seguir, si el lente de contacto o la intervención quirúrgica (Aguilar, 2001).

### 1.6.1 Crosslinking.

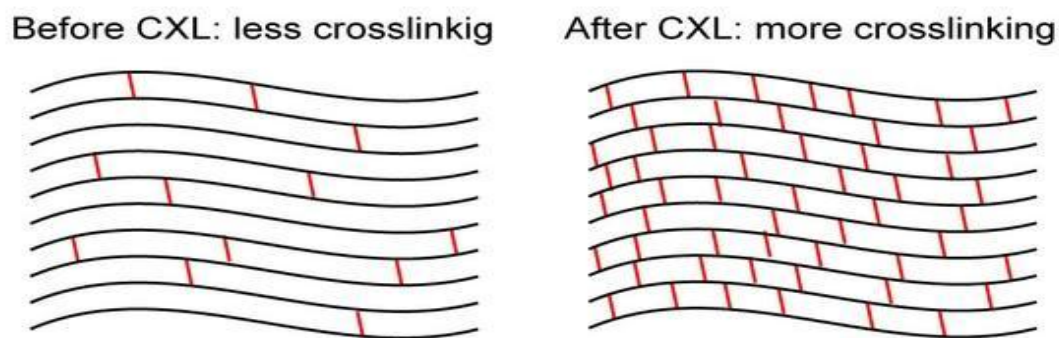
Es uno de los procedimientos para detener el debilitamiento de la córnea y el entrecruzamiento de las fibras de colágeno, método a través del cual se logra el

reforzamiento estructural de la córnea mediante estimulación y aumento de las fibras de colágeno estromal (Wollensak, 2002).

El crosslinking (CXL) propone detener la progresión del queratocono, a través de producir un endurecimiento de la córnea, usando riboflavina B2 e irradiación con rayos UVA, técnica conocida desde 1997, pero usada y estandarizada hasta el 2007 (Kanellopoulos, 2011).

El crosslinking ha sido propuesto como opción terapéutica, en donde se aprovechan las características biomecánicas y bioelásticas de la córnea. Este tratamiento fotoquímico (crosslinking) tiene como objetivo principal la detención de la ectasia a grados más severos en los que se necesite un trasplante corneal. (Spoerl, 1997)

En el estudio del Reinstein Dz se propuso conocer el estado de los mapas de espesor epitelial como método para evaluar la eficacia después del tratamiento con crosslinking en ectasia corneal, llegando a la conclusión que el tratamiento con crosslinking resultó ser eficaz para detener la progresión de ectasia corneal (Visión Global, 2007).



**Figura 10. Crosslinking**

Fuente: (Casson, 2010).

Desde el comienzo de la CXL investigar la seguridad del tratamiento se situó en el centro de atención porque este procedimiento no se aplicó en la ingeniería de tejidos de estructuras aisladas de colágeno. El objetivo era desarrollar un método clínicamente aplicable para los ojos para crear enlaces químicos adicionales en el interior del estroma corneal por medio de una fotopolimerización altamente localizada mientras se minimiza exposición a las estructuras circundantes del ojo. Había algunos puntos a tomarse en consideración (Wollensak, 2002):

- 1) La duración del tratamiento no debe ser demasiado largo.
- 2) La transparencia de la córnea no debe ser cambiado.
- 3) El efecto de crosslinking sólo debe incluir la córnea.

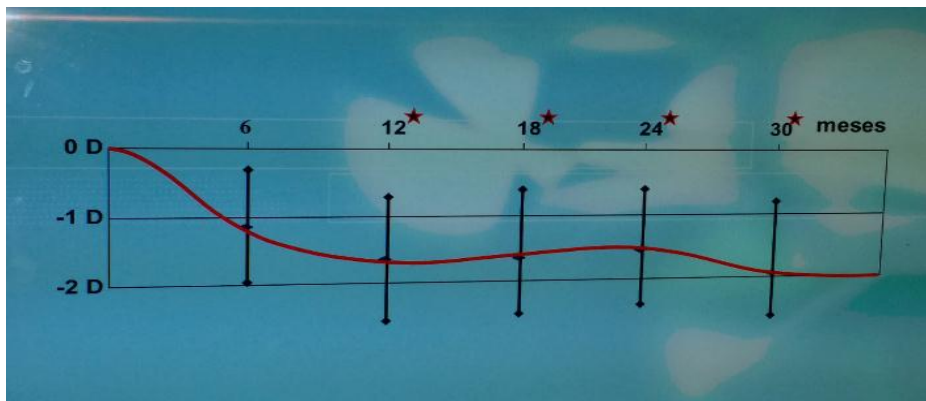
En la siguiente figura se muestra la técnica en crosslinking.



**Figura 11. Técnica en crosslinking UV mit riboflavin.**

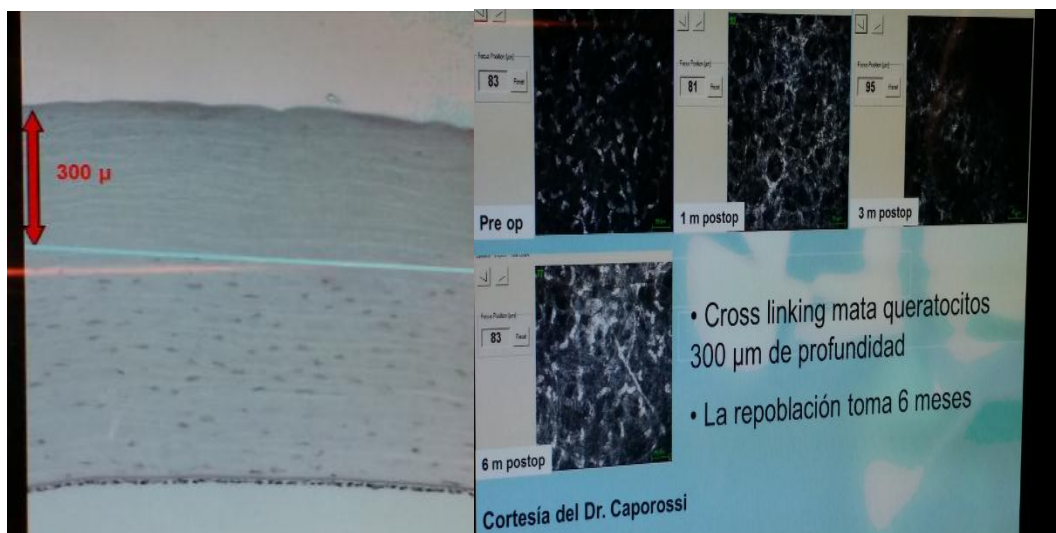
Fuente: (Láser Ocular Hidalgo, 2014)

Se trata de un método que mejora la estabilidad biomecánica y bioquímica de la córnea. Este procedimiento hace que las córneas blandas incrementen hasta un 400% su dureza, reduciendo desde 1D en 6 meses y 2 D en 30 meses. (Wollensak, 2002).



**Figura 12. Aplanamiento de la córnea por crosslinking.**

Fuente: (De Miguel, 2011).



**Figura 13. Destrucción de keratositos en 300 micras en la córnea.**

Fuente: (Bailey, Paul, & Knott, 1998, p. 143.)

### **1.6.2 Anillos intraestromales (anillos de ferrara, INTACS).**

Barraquer en el año 1949 propuso la idea de realizar implantes de segmentos intracorneales para variar la geometría corneal y, por tanto, su biomecánica, con el fin de conseguir corregir la ametropía refractiva (Barraquer J. , 1966).

Más adelante, en 1967 Blavatskia determinó que habían resultados muy variables que se producían en la córnea en función a los diámetros y espesores de los discos corneales que previamente habían transplantado, por lo que tuvo que seguir en investigaciones (Blavatskia, Viazovskii, & Barsegian, 1967).

En 1986, P. Ferrara en Brasil inició la investigación de la implantación de los anillos intracorneales, el cual se probó en animales como parte de los trabajos previos a su tesis. Estos anillos intraestromales se comercializan con el nombre comercial de anillos de Ferrara. En un principio se pensó que podían ser aplicados en el ámbito de la cirugía refractiva corrigiendo así ametropías elevadas, dichas investigaciones se fueron desarrollando hasta aplicarlas en los pacientes con ectasia corneal (Ferrara, 1995).

Los anillos intraestromales o anillos de ferrara como también se les conoce, proporcionan una alternativa para aquellos pacientes intolerantes a los lentes de contacto, posibilitando de esta manera postergar la queratoplastía. Entre las ventajas se puede decir que los anillos intraestromales son seguros y sobretodo cabe destacar que el proceso quirúrgico no afecta el eje visual de la córnea (Valdez, 2007).

Una técnica aprobada para corregir problemas de miopía basada en la implantación de dos anillos semi-circulares de polimetilmetacrilato en la córnea, cumpliendo así con el objetivo de conseguir un aplanamiento central (Valdez, 2007).

La implantación de anillos intracorneales es un tratamiento reconocido para el queratocono, el cual mejora la calidad de la visión en casos de leves a severos. Para



conseguir la implantación segura un anillo intracorneal, la paquimetría en el lugar de la inserción debe ser mayor a 450  $\mu\text{m}$  con una queratometría máxima menor a 60 D (Touboul, 2011).



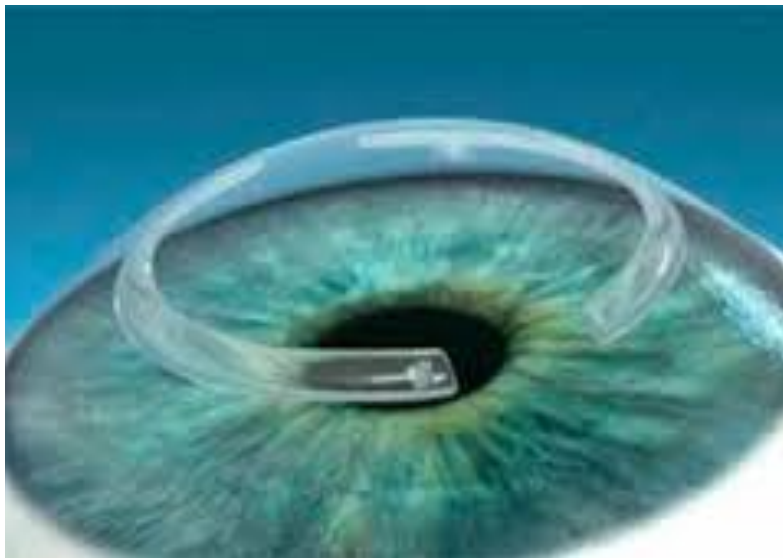
**Figura 14. Anillos INTACS.**

Fuente: (Intacs Corneal Implants, 2015)

En los Estados Unidos se fueron desarrollando estudios de la eficacia, seguridad y estabilidad de los anillos intraestromales, llegando así a los anillos INTACS siendo los únicos aprobados por la FDA para pacientes con queratocono (Güell, 2005).

De estos anillos se tienen tres tipos:

- Ø Diámetro interno igual a 8,10mm
- Ø Diámetro interno igual a 6,77mm
- Ø Intacs SK con un diámetro interno de 6 mm con un diseño ovalado sin ángulos, lo que da un mayor confort al paciente.



**Figura 15. Colocación sobre la córnea del Anillo Intacs.**

Fuente: (Intacs Corneal Implants, 2015)

### **1.6.3 Lentes de contacto gas permeable con diferentes diseños.**

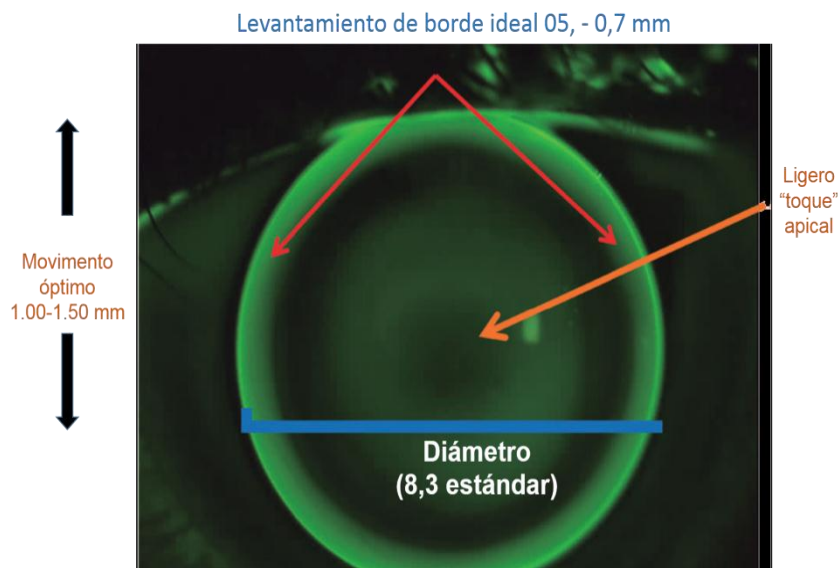
Dentro de las lentes de contacto de gas permeable se pueden describir en: LC de menor diámetro como lentes rígidas de gas permeable esférica y esférica, LC de mayor diámetro como lentes semiesclerales y esclerales, lentes hidrofílicas de alto espesor, e incluso la combinación de estos como Piggy Back y los nuevos diseños híbridos.

#### ***1.6.3.1 Lentes de contacto diseño de diseño personalizado.***

Los lentes de contacto están en constante innovación, en cuanto a materiales y diseños se refiere, para córneas irregulares permiten ofrecer una gran variedad.

Elegir el diseño correcto será lo que asegure una buena integridad corneal, agudeza visual, calidad de visión y confort, además de reducir el número de visitas al doctor para conseguir una adaptación satisfactoria. En cuanto a nuevos diseños, se destaca para queratocono de tipo pezón. (Sorbara, Fonn, Woods, & Sivak, 2010).

Hay algunos diseños de lentes de contacto rígidos que presentan un levantamiento de borde mayor al estándar, con un valor de excentricidad más alto que el diseñado para ojos normales (mayor a 0,5) debido a que existe una dificultad en la adaptación para este tipo de queratocono por el pequeño tamaño y posición central o paracentral del ápex (Sorbara, Fonn, Woods, & Sivak, 2010).



**Figura 16. Adaptación de lente de contacto Rose K2 NC considerada como óptima**

Fuente: (Flores, 2013)

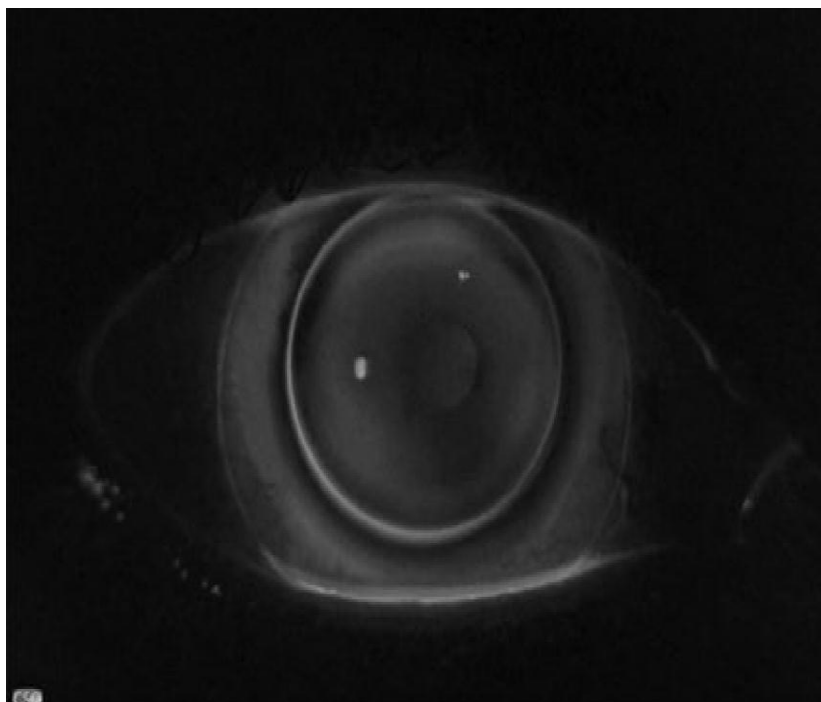
### **1.6.3.2 Sistema Piggy Back.**

De acuerdo con las mejoras significativas que ofrecen los lentes de contacto rígidos en el rendimiento óptico respecto a los lentes de hidrogel, se puede decir que su aplicación es excelente para el tratamiento de córneas irregulares y ectasias corneales, sin embargo, el borde de este tipo de lente provoca una sensación de incomodidad en el parpado y puede causar mayor daño corneal debido al incremento de la fricción mecánica sobre la superficie epitelial de la córnea y una mayor incomodidad en comparación con lentes de hidrogel (Sengor & Aki, 2011).

Siendo los lentes de contacto de hidrogel una de las mejores evoluciones y creaciones de la industria óptica, tomando en cuenta sus determinadas características y propiedades que permiten disminuir la incomodidad de los lentes en los pacientes. Dentro de sus principales ventajas se encuentran, la comodidad de uso, una adaptación rápida, sencilla, y que difícilmente este se desplazará o caerá del ojo (Sengor & Aki, 2011).

El sistema Piggyback es un sistema de corrección que combina las características ópticas de un lente rígido con la comodidad que proporciona el lente blando, evitando enrojecimiento, dolor y prurito; síntomas reportados frecuentemente por los pacientes de lentes de contacto rígido, pero conservando la buena agudeza visual que este tipo de lente proporciona (Díez, 2012).

La adaptación del lente blando se hace ligeramente plana y sobre este se determina el valor de K en la superficie anterior central, la cual servirá para la selección de la curva base del lente rígido; este lente debe tener un espesor reducido y un diámetro entre 9mm y 10mm para conseguir mayor estabilidad (Díez, 2012).



**Figura 17. Fotografía con adaptación del sistema Piggyback.**

Fuente: (Romero, Santodomingo, Flores & González, 2013).

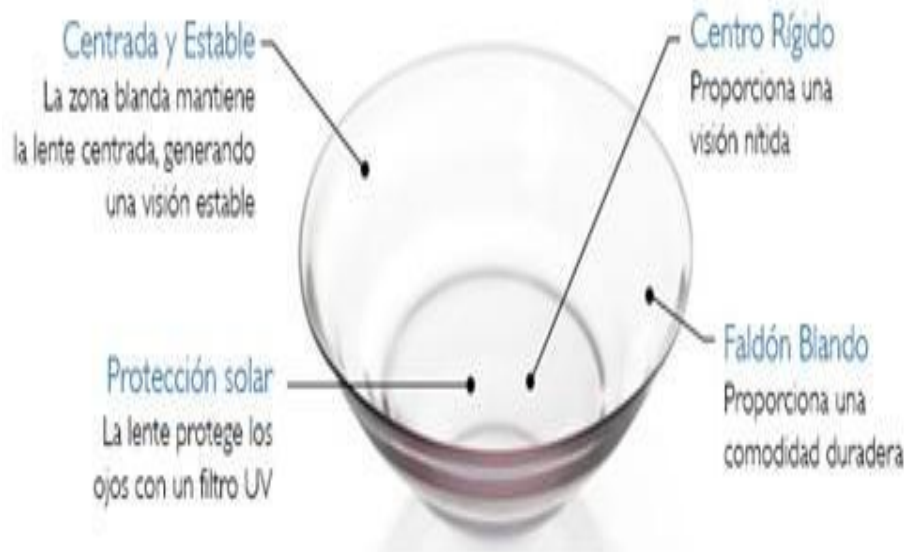### ***1.6.3.3 Lentes de contacto híbridas.***

Este tipo de lente se compone de una parte central RPG y una falda periférica hidrofílica. La córnea debe estar alineada con el faldón periférico y este no debe presentar burbujas ni indentación. La lente debe moverse con el parpadeo.

Esta lente de contacto híbrida es de elección en el caso de que haya un mal centrado o mala estabilidad con las LC RPG, ya que estas lentes no alcanzaban a cubrir por completo el área ectásica o adaptaciones posqueratoplastia penetrante (Díez, 2012).

Hay ciertos lentes contacto híbridos que significan, poseen un diseño tórico, la toricidad se refiere a la condición geométrica de una superficie, siendo la diferencia de curvatura existente entre los dos meridianos principales de la superficie corneal, bien sea anterior o posterior. Puede medirse con el queratómetro o con un topógrafo corneal (Santos, 2006).

Las LC híbridas otorgan una ventaja al usuario en el incremento del confort al momento de la adaptación en casos complejos, así como la calidad óptica alcanzada debido a que la zona de visión es cubierta por la zona RPG, la cual minimiza el efecto de las irregularidades corneales (Phillips, 1997).



**Figura 18. LC Híbrida.**

Fuente: (Arroyo, 2015)

### 1.7 Presunciones del autor del estudio.

Al hacer este estudio nos ayudara a tener más cuidado en la atención en nuestra consulta y no pasar desapercibido al queratocono.

### 1.8 Supuestos del estudio.

La incidencia real del queratocono no es conocida, sin embargo se estima que la epidemiología del queratocono se ha reportado de manera variable, encontrándose prevalencias de 2 por 100000 hasta 1 por cada 255, según los datos de la revista American Journal of Ophthalmology (vol 101, de marzo del 1986) en el estudio de 48 Year clinical and epidemiologic study of keratoconus.

En el estudio realizado por Fink, BA, "Differences in keratoconus as a function of gender" publicado en la revista Am J Ophthalmol 2005, asevera que la incidencia de queratocono en la población general oscila entre 1.4 y 2.2 por 100000 habitantes entre los diferentes países, no se han encontrado diferencias entre sexos.

Según el estudio "Prevalencia de Queratocono en Población Adolescente" publicado en la Revista Mexicana de Oftalmología, en el Vol 88 Num 3 de Julio 2014, la prevalencia de queratocono es de 1.8%, afectando al 66% de las mujeres y 33% de los hombres, con una media de presentación en los 16.1 años.

## **CAPÍTULO 2. REVISIÓN DE LA LITERATURA**

### **2.1 Géneros de literatura incluidos en la revisión.**

#### **Fuentes. (Nivel 3)**

Esta investigación fue realizada por libros, revistas, internet, conferencias y hechos personales.

### **2.2 Pasos en el proceso de revisión de la literatura (Nivel 2).**

- Fisiología de la córnea.
- Queratocono.
- Historia del crosslinking.
- Tipos de queratocono.
- Tipos de lentes de contacto.
- Tratamiento para el queratocono.

### **2.3 Formato de la revisión de la literatura (Nivel 2).**

Por tema y autor.

Tema 1 (CORNEA, QUERATOCONO, PROBLEMAS REFRACTIVOS)

Tema 2 (CROSSLINKING)

Tema 3 (QUERATOMETRIA)

Tema 4 (TIPOS DE LENTES DE CONTACTO)

## **CAPÍTULO 3. METODOLOGÍA Y DISEÑO DE LA INVESTIGACIÓN**

### **3.1 Justificación de la metodología seleccionada**

La presente estadística está dirigido a los pacientes que presentan diagnóstico de queratocono grado I al IV que acuden a consulta a la Clínica Laser Center Visión 20/20, en los meses agosto, septiembre y octubre.

El problema nace en que el queratocono que es una enfermedad bastante frecuente en nuestra ciudad, cuyos pacientes diagnosticados va en aumento debido a técnicas de exploración cada vez más sensibles, incluso muchos de ellos son diagnosticados casualmente en estudios previos a una cirugía refractiva.

Se busca con esta iniciativa encontrar la incidencia del queratocono y dar opciones de tratamiento en una temprana edad.

### **3.2 Herramienta de investigación utilizada.**

#### **Historia clínica completa,**

- Motivo de Consulta
- Anexos
- Agudeza Visual sin corrección y con corrección
- Retinoscopia
- Queratometria
- Oftalmoscopia
- Cámara Anterior
- Cámara Posterior
- Antecedentes Familiares y personales
- Tratamiento
- Diagnostico
- Exámenes complementarios
- Topografía corneal, Pentacam, y microscopía especular.

### **3.3 Descripción de participantes.**

El estudio se llevó a cabo en pacientes que acuden a consulta oftalmológica en la Clínica Laser Center Visión 20/20 en el periodo de agosto, septiembre y octubre del 2015.

Se atendió un total de 356 pacientes que acuden por primera vez a la consulta, de estos pudimos encontrar que 21 de ellos presentaban un diagnóstico de queratocono en cualquier de sus tipos y grados.

**Los criterios de inclusión eran:**

- Pacientes que en la primera consulta presentaron diagnóstico de queratocono

**Como criterio de exclusión:**

- Pacientes antiguos
- Otros diagnósticos

**3.4 Fuentes y recolección de datos.**

En este estudio se tienen dos tipos de fuentes de recolección de datos:

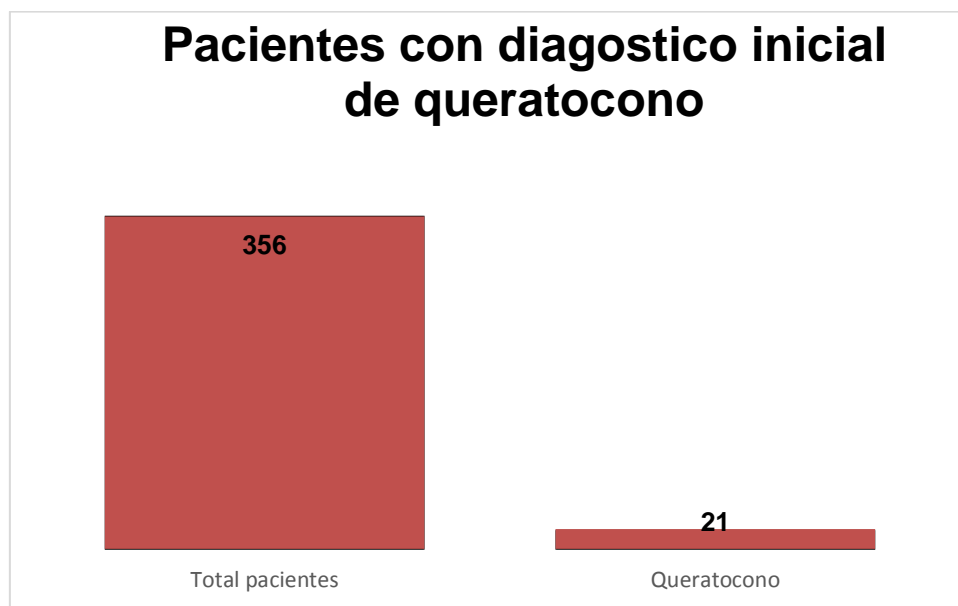
- Primarias: los pacientes que acuden a Laser Center Visión 20/20.
- Secundarias: libros y artículos científicos en formato digital.



## CAPÍTULO 4. ANÁLISIS DE DATOS

### 4.1 Detalles del análisis.

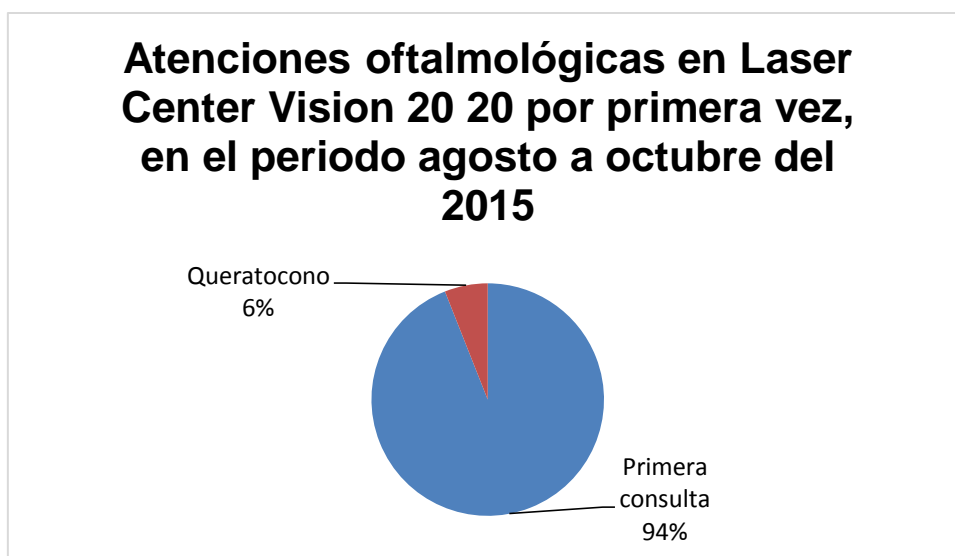Se tomaron en cuenta para el análisis estadístico, los pacientes atendidos en la Clínica laser center visión 20'20, en los meses de agosto , septiembre y octubre del año 2015, se consideraron las primeras consultas realizadas, encontrándose con 356 pacientes atendidos, de los mismos que se puede observar que existe 21 pacientes que presentan diagnóstico de queratocono.



**Gráfico 1. Pacientes con diagnóstico inicial de queratocono.**

FUENTE: Investigación de campo CLINICA LASER CENTER VISION 2020

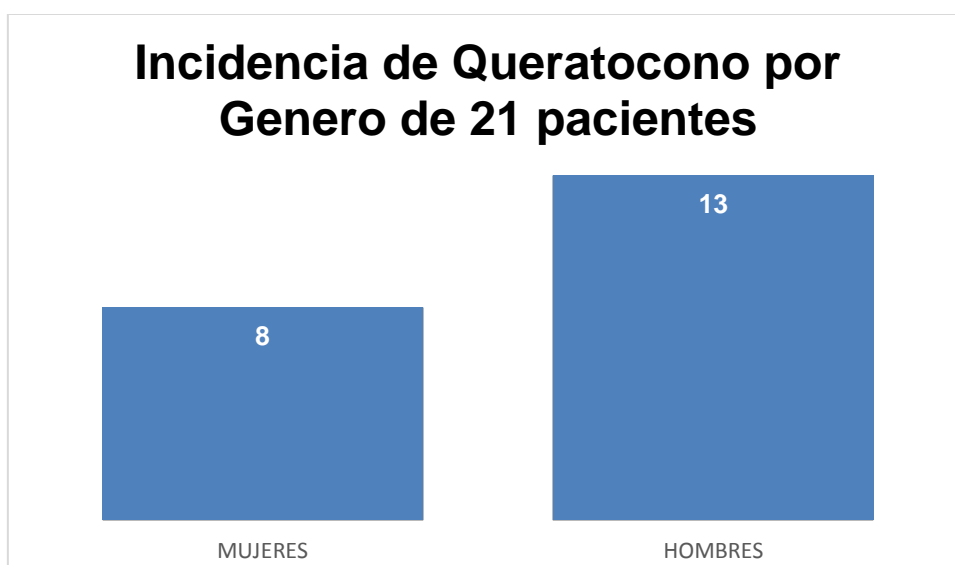
Los datos de los pacientes que presentan queratocono en la Clínica Laser Center, ascienden a un 5.9% de incidencia en las evaluaciones optométricas iniciales.



**Gráfico 2. Atenciones oftalmológicas en laser Center Visión 2020 por primera vez.**

FUENTE: Investigación de campo CLINICA LASER CENTER VISION 2020

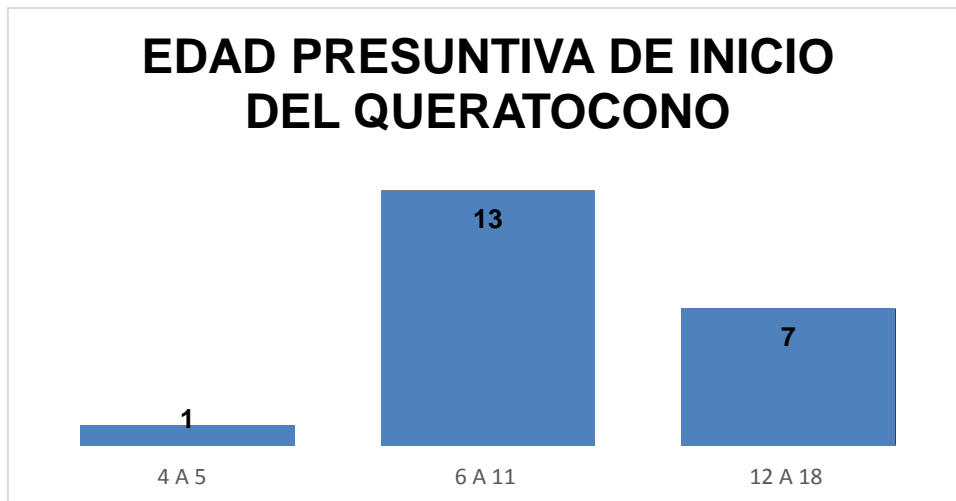
De los 21 pacientes con diagnóstico de queratocono, pudimos observar que 8 de ellos eran mujeres y 13 eran hombres, lo que nos indica que existe un 61% de hombres que presentan la patología.



**Gráfico 3. Incidencia de queratocono por genero de 21 pacientes**

FUENTE: Investigación de campo CLINICA LASER CENTER VISION 2020

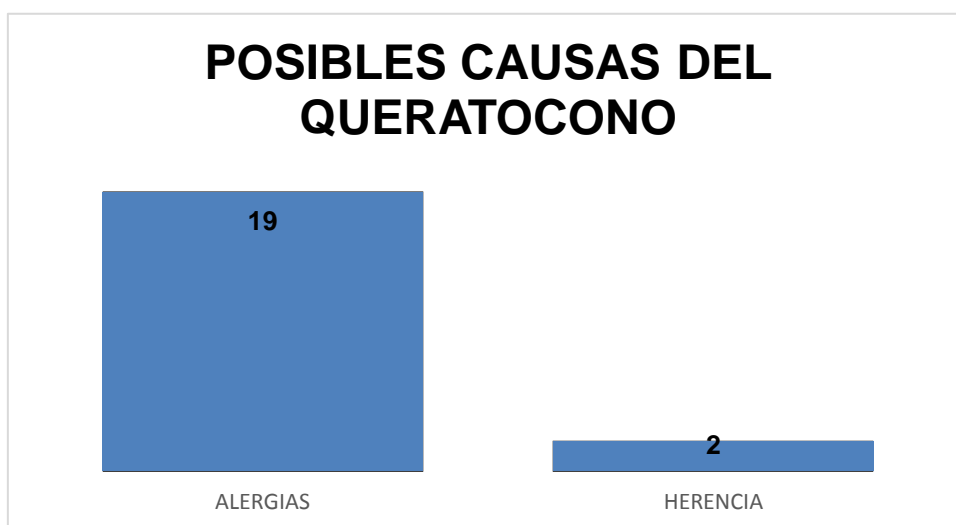
Con fines didácticos se dividió las edades en las cuales se presentó el diagnóstico de queratocono, encontrando una mayor incidencia en la etapa escolar comprendida entre los 6 a 11 años, con un 61% de incidencia en este rango de edad, lo que nos pone sobre alerta la importancia de un diagnóstico temprano en la etapa escolar para evitar el desarrollo del queratocono.



**Gráfico 4. Edad presuntiva de inicio**

FUENTE: Investigación de campo CLINICA LASER CENTER VISION 2020

Investigando acerca de las posibles causas de queratocono, mediante llamadas telefónicas y anamnesis, se pudo observar que la principal causa de desarrollo de queratocono en la muestra de pacientes analizados, fue por antecedentes de conjuntivitis alérgicas y alergias, por esa razón es prioritario trabajar con un alergólogo conjuntamente para tratar este problema de raíz.

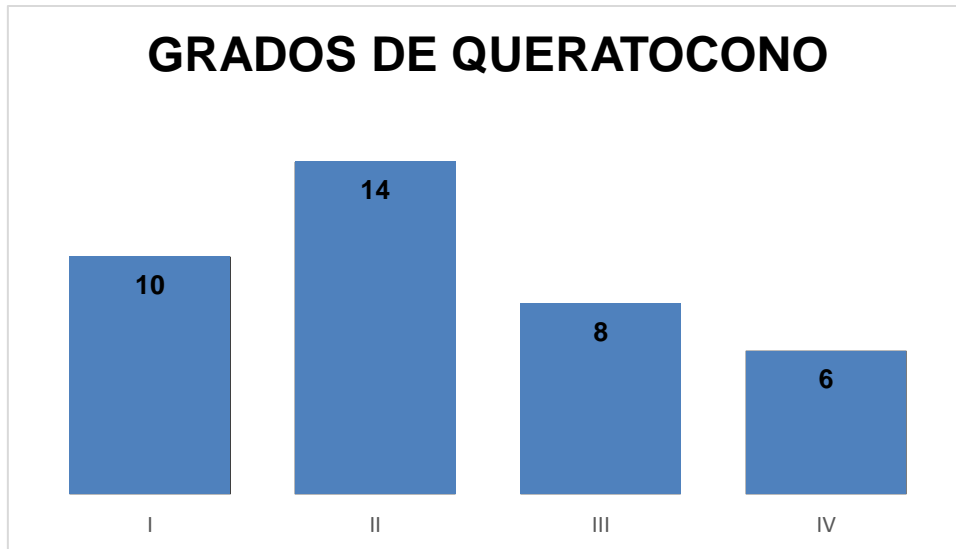


**Gráfico 5. Posibles causas del queratocono**

FUENTE: Investigación de campo CLINICA LASER CENTER VISION 2020

#### **Grados de queratocono**

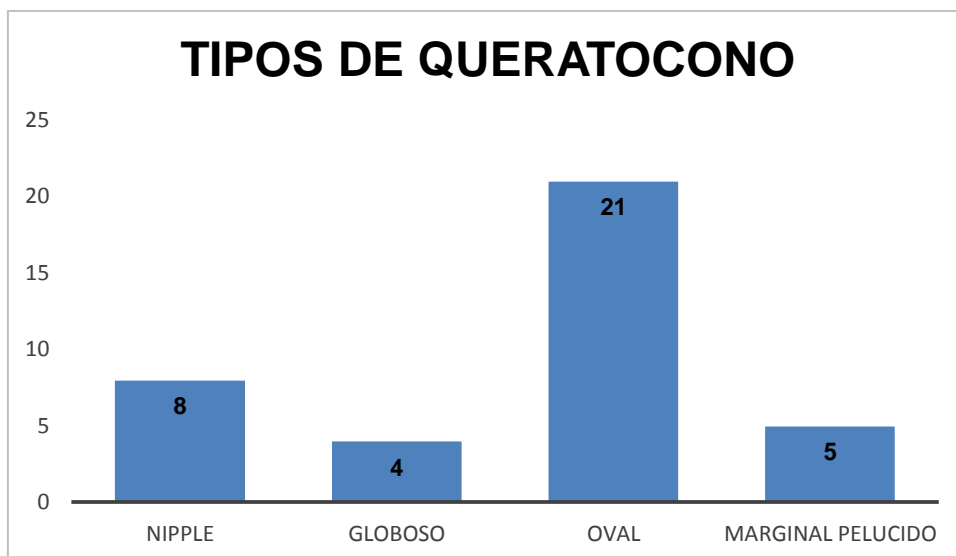
El queratocono grado II se observa hay una mayor prevalencia en los casos estudiados



**Gráfico 6. Grados de queratocono**

FUENTE: Investigación de campo CLINICA LASER CENTER VISION 2020

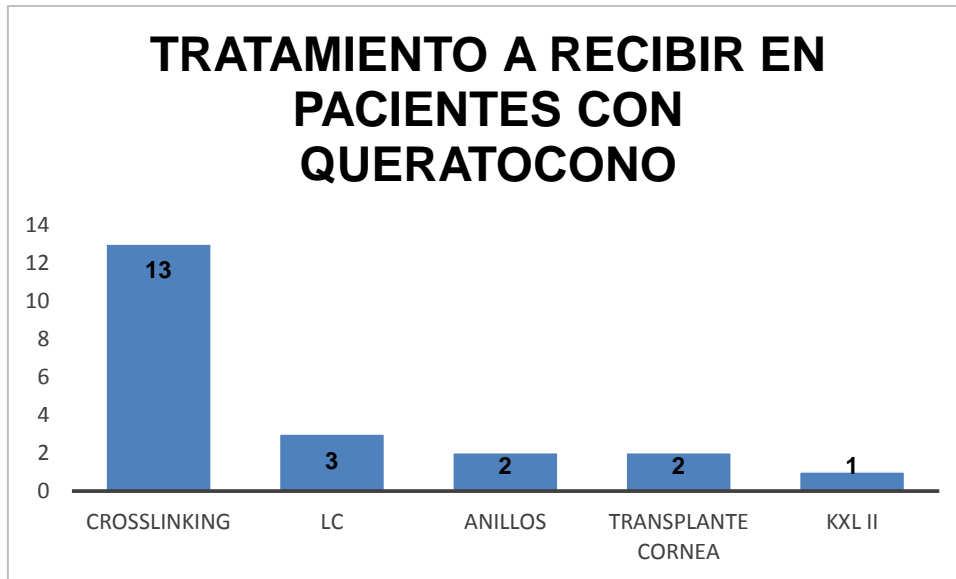
Se pudo evidenciar que el queratocono oval es uno de los queratoconos mas comunes en esta muestra



**Gráfico 7. Tipos de queratocono**

FUENTE: Investigación de campo CLINICA LASER CENTER VISION 2020

La mayoría de los pacientes fueron sometidos a tratamiento, dentro de los cuales el crosslinking fue la técnica más utilizada.



**Gráfico 8. Tratamiento a recibir en pacientes con queratocono**

FUENTE: Investigación de campo CLINICA LASER CENTER VISION 2020

## **CAPÍTULO 5. CONCLUSIONES, LIMITACIONES Y RECOMENDACIONES**

### **5.1 Conclusiones.**

- En el presente estudio se obtiene una prevalencia de 5.9%, de los 356 pacientes atendidos en los meses de agosto septiembre y octubre del 2015
- Se observó que existe una mayor incidencia de queratocono en edades escolares que comprendieron de 6 a 11 años.
- Una de las causas de desarrollo es la conjuntivitis alérgica.
- Además vemos que la mayoría eran hombres y en un número mínimo en mujeres.
- El grado más frecuente era el tipo II y oval.
- El tratamiento más utilizado fue el crosslinking.
- Haciendo este estudio nos damos cuenta que el porcentaje de queratocono a nivel mundial supera 1 a 2 % más en nuestro país que en otros países.

### **5.2 Limitaciones del estudio.**

Pacientes con otros diagnósticos

### **5.3 Recomendaciones para futuros estudios.**

- Hacer un estudio en relación costa – sierra, para evidenciar la incidencia en ambas regiones.

### **5.4 Resumen general.**

El queratocono es una patología muy frecuentes en nuestro país, que debemos tomar en cuenta en la consulta antes de recetar un antejo, tenemos que fijarnos muy bien en las sombras en tijera que es uno de las primeros signos de aparecimiento, por esa razón no tenemos que solamente guiarnos por el auto refractómetro si no siempre hacer retinoscopia y si dudamos; en la actualidad tenemos herramientas como el topógrafo, el pentacam, que nos pueden ayudar a determinar dicho diagnóstico para poder dar un tratamiento adecuado.

## Referencias Bibliográficas

- Academia Americana de Oftalmología. (20 de Enero de 2015). Recuperado el 15 de Marzo de 2015, de <http://www.geteyesmart.org/>
- Aguilar, G. (2001). Actualidades en queratcono. *Revista del Hospital General Dr. Manuel Gea González*, 130-132.
- Aisenberg, I. (1 de Octubre de 2013). *Aisenberg instituto oftalmologico*. Obtenido de [www.institutoaisenberg.com](http://www.institutoaisenberg.com)
- Alfaro, E., Segueda, A., & Guerra, A. A. (29 de Abril de 2015). *Oftalmlogia*. Obtenido de <http://es.slideshare.net/vivirianaarreola3/queratocono-47544599>
- Alhayek, A., & Lu, P. (2015). Corneal collagen crosslinking in keratoconus and other eye disease. *Intl J. Ophthalmol*, 407-419.
- Arroyo, C. (07 de 07 de 2015). *Tu vista sana*. Obtenido de Tu vista sana: <http://tuvistasana.com/wp-content/uploads/2015/07/lente-hibrida.jpg>
- Bailey, A., Paul, R., & Knott, L. (1998). *Mechanisms of maturation and ageing of collagen*. NY: Mason.
- Barraquer, J. (1966). Modification of refraction by means of intracorneal inclusion. *Int Ophthalmol Clin*, 53-78.
- Barraquer, R. (2011). El ojo paso a paso. *Barraquer*, 25.
- Benevides, D. (2009). Therapeutic Effect of Corneal Cross-linking on Symptomatic Bullous Keratopathy. *Arquivos Brasileiros de Oftalmologia*, 72(4), 462-66.
- Blavatskia, E., Viazovskii, I., & Barsegian, L. (1967). Change in corneal curvature in intralamellar homotransplantation of discs of various diameter and thickness. *Oftalmol ZH*, 123.
- Boxer, B. (2011). *Manejo Moderno Del Queratocono*. Jaypee Highhughts.
- Brittingham, S. (2014). *Keratoconus and cross-linking*. Homburg: University Medical Center, Homburg/Saar, Germany.
- Calossi, A. (13 de Marzo de 2010). Recuperado el 20 de Enero de 2015, de <http://www.optomcongreso.com/>
- Cano, D., Martínez, M., Nieto, M., & Khatnani, M. (2005). *Estudio Clínico de Ortoqueratología con Lentes de Contacto*. Madrid: Centro de Optometría Internacional (COI).
- Carlson, J. (1992). *Procedimientos clinicos en el examen visual*. Madrid: Genova.
- Casson, R. (2010). *Clinical & Experimental Ophthalmology*. California: Ranzco edu.
- De Miguel, V. (2011). *Estudio sobre adaptación de lentes de contacto RPG en gran diámetro*. Catalunya: Departamento de óptica y optometría de la Universidad de Catalunya.

- Del Buey Sayas, M., & Pérez, C. (2014). *Biomecanica y arquitectura corneal*. Madrid: Elsevier.
- Díez, E. (1 de Octubre de 2012). *Queratocono*. Obtenido de Queratocono: <http://www.oftalmo.com/publicaciones/lentes/cap21.htm>
- Dilences. (8 de Mayo de 2013). Recuperado el 1 de Octubre de 2015, de <http://www.dilences.com/problemas.htm>
- Duran de la Colina, J. (1998). *Complicaciones de las lentes de contacto*. Tecnimedia Editorial.
- Enciclopedia Médica Mosby. (2000). *Queracotonos*. Madrid: Mosby.
- Ferrara, C. (1995). Técnica cirúrgica para correção de miopía. *Rev Bras Oftalmol*, 577-588.
- Flores, P. (2013). Adaptación de LC Rose K2 NC en queratocono tipo pezón. *Revista panamericana de lentes de contacto*, 6.
- Geneser, F. (2000). *Histología*. Madrid: Panamericana.
- Güell, J. (2005). Are intracorneal rings still useful in refractive surgery? *Curr Opin Ophthalmol*, 260-265.
- Herranz, R. (2005). *Contactología Aplicada*. Madrid: Imagen y comunicación multimedia.
- Intacs Corneal Implants*. (12 de Abril de 2015). Obtenido de Intacs Corneal Implants: <http://intacsforkeatoconus.com/es/area-pacientes/>
- Jiménez, R. (22 de Noviembre de 2011). *ANOMALÍAS DE LA CURVATURA CORNEAL*. Obtenido de ANOMALÍAS DE LA CURVATURA CORNEAL: <http://www.clinicagma.com/blog/anomalias-de-la-curvatura-corneal/>
- Jones, L. (2010). Gas Permeable and Soft Contact Lens Wear in Children. *HHS*, 414-420.
- Kanellopoulos, J. (2011). *Comparison of Sequential vs Same-day Simultaneous Collagen Cross-linking and Topography-guided PRK for Treatment of*. Madrid: Kolima.
- Lansingh, C. V. (2012). *Advisor of Fundacion Vision*. Paraguay: Nacional.
- Láser Ocular Hidalgo. (25 de Mayo de 2014). Recuperado el 30 de Abril de 2015, de <http://laserocularhidalgo.wix.com/laserocularhidalgo#!medicos/c1pna>
- Lazón, P., & Rojas, R. (2010). Adaptación ideal de lentes RGP. *Imagen Óptica*, 30.
- McMahon, T. S.-F. (2006). A new methods for grading the severity of keratoconus. *Cornea*, 794-799.
- Organización Mundial de la Salud. (1 de Agosto de 2014). Recuperado el 19 de Marzo de 2015, de <http://www.who.int/mediacentre/factsheets/fs282/es/>
- PEMB. (2014). *Plan estratégico de visión 2020*. España: Barcelona.
- Phillips, A. (1997). *Contact Lenses*. Alicante: Gaceta.



- Piñero, D. (2015). One-Year Results of Simultaneous Topography-Guided Photorefractive Keratectomy and Corneal Collagen Cross-Linking in Keratoconus Utilizing a Modern Ablation Software. *Hindawi Publishing Corporation, Journal of Ophthalmology*, 1-7.
- Polymer Technology. (2003). *Guía de Ortoqueratología Nocturna*. New York: Alhambra.
- Rio, M. (2009). *Oftalmología, criterios y tendencias actuales*. Cuba: Ecimed.
- Romero, M., Santodomingo, J., Flores, P., & Gonzales, J. (2014). *Short-term corneal changes with gas-permeable*. Madrid: Elsevier Doyma.
- Sanchez, C. (2004). *Manual de la correccion visual Láser*. Mexico, D. F.: Panorama.
- Sánchez, I. (Junio/Julio de 2000). Examen visual. *Revista Franja Visual*, 52, 9-11.
- Sanders, D., Retzlaff, J., & Kraff, M. (1997). Cálculo del poder dióptrico de lentes intraoculares. *Medigrafic*, 275.
- Santos, S. (2006). *Contactología Clínica*. Catalunya: Elsevier.
- Schneider, M. (2007). *Recuperando la salud*. México D.F.: Pax México.
- Scielo. (22 de Marzo de 2014). Recuperado el 16 de Enero de 2015, de [http://scielo.isciii.es/scielo.php?script=sci\\_arttext&pid=S1137-66272008000100005](http://scielo.isciii.es/scielo.php?script=sci_arttext&pid=S1137-66272008000100005)
- Sengor, T. A., & Aki, S. y. (2011). High Dk piggyback contact lens system for contact lensintolerant keratoconus patients. *Clinical Ophthalmology*, 331-335.
- Serrano, I., & Maxan, E. (17 de Abril de 2002). Recuperado el 10 de Febrero de 2015, de [www.pemb.cat/es/vision-2020](http://www.pemb.cat/es/vision-2020)
- Sorbara, L., Fonn, D., Woods, C., & Sivak, A. a. (2010). Correction of Keratoconus with GP Contact Lenses. *Revista panamericana de lentes de contacto*, 5-6.
- Spoerl, E. (1997). Artificial Stiffening of the Cornea by Induction of Intrastromal Cross-links. *Ophthalmologie*, 94, 902-06.
- Touboul, D. (2011). La combinación de 'cross-linking' e implantación de anillos intracorneales produce efectos sinérgicos. *Ocular Surgery News*, 12.
- Valdez, J. (2007). Complicaciones de la utilización de anillos intraestromales en el tratamiento del queratocono. *Medigraphic*, 205-208.
- Vaughan, D., & Asbury, T. (1987). *Oftalmología General*. México DF: El Manual Moderno.
- Vazirani, J., & Basu, S. (2013). Keratoconus: current perspectives. *Dovepress. Clinical Ophthalmology*, 2019-2030.
- Vergés, C. (12 de Junio de 2012). Recuperado el 29 de Septiembre de 2015, de <http://queratocono-crosslinking.com/2012/06/21/estado-actual-del-cross-linking/>
- Villa, C. (16 de Mayo de 2008). Recuperado el 30 de Abril de 2015, de

<http://www.congresocnoo.com/node/68>

Visión Global. (2007). Lentes super K. Sistema especial para adapatar facilmente y con presión lentes de contacto estables . *Visión Global*, 130.

Vision Natural. (2 de Julio de 2013). Recuperado el 23 de Marzo de 2015, de <http://visionnaturalopticos.blogspot.com/>

Wilson, K. (1991). Advances in the analysis of corneal topography. *Survey of Ophthalmology*, 269.

Wollensak, G. (2002). Cross Linking. *Cross Mark*, 15-25.