

Aneurysmal bone cyst of the nasal bone: case report

P. GALZIGNATO¹, L. TREVISIOL², L. D'ITRI², G. BISSOLOTTI³
S. MOCELLA⁵, D. DE SANTIS², L. CHIARINI⁴, P. F. NOCINI², D. BERTOSSI²

The aneurysmal bone cyst (ABC) is a solitary, expansile, non-neoplastic bone lesion, described as a distinct clinicopathological entity by Jaffe and Lichtenstein. We report a case of an ABC arising from the nasal bone in a adult male patient treated with complete surgical excision.

KEY WORDS: Bone cysts, aneurysmal - Surgery, oral - Case reports.

The aneurysmal bone cyst (ABC) is a solitary, expansile, non-neoplastic bone lesion, described as a distinct clinicopathological entity by Jaffe and Lichtenstein.¹⁻³ These lesions are usually found in the long bones, pelvis and the vertebral column,^{4, 5} less than 5% are located in the cranial and maxillofacial bones⁶⁻⁹ and in this area the most common location is the mandible and maxillary bones.

We report a case of an ABC arising from the nasal bone in a adult male patient treated with complete surgical excision. The diagnosis was done through clinical, radiological findings and the final histopathologic examination of the excised specimen. To our knowledge, this is the first reported case of an ABC involving the nasal bone.

Corresponding author: D. Bertossi, MD, Department of Surgery, Section of Oral and Maxillofacial Surgery, University of Verona, G. B. Rossi University Hospital, piazzale L. A. Scuro, 37134 Verona, Italy. E-mail: dario.bertossi@univr.it

¹Private practitioner, Padua, Italy
²Department of Surgery
Section of Oral and Maxillofacial Surgery
University of Verona, Verona, Italy
³Maxillo-Facial Surgeon
University Hospital of Udine, Udine, Italy
⁴Department of Surgery
Head Section of Oral and Maxillofacial Surgery
University of Modena and Reggio Emilia,
Modena, Italy
⁵Otolaryngologist, Ospedale di Bussolengo
Verona, Italy

Case report

We present the case of a healthy 51-year-old male, who presented a progressive well circumscribed, non-tender, firm mass of the left bone nose, approximately 3 cm x 2.5 cm in size, lasting 6 months (Figure 1). He had no previous history of

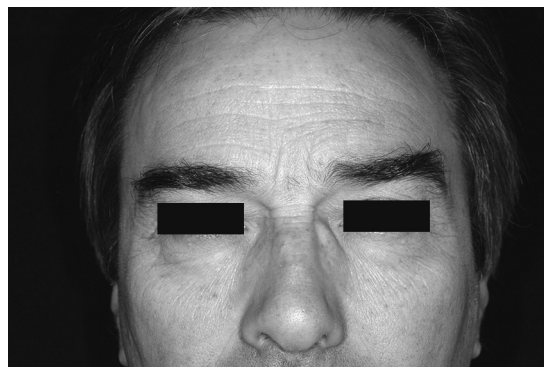

Figure 1.—The facial view of a patient with a ABC of the left nasal bone.

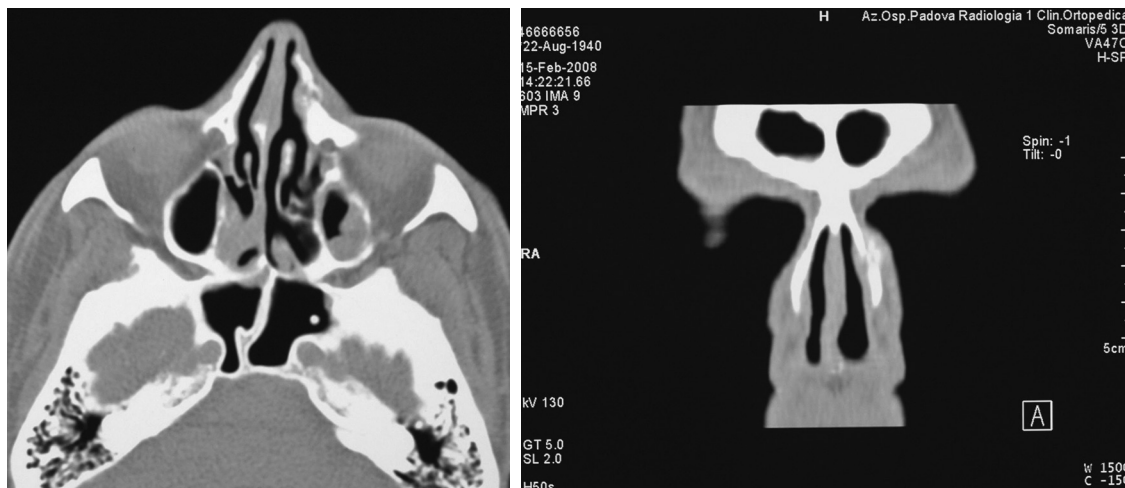


Figure 2. A) Coronal and B) axial CT scan showing cortical expansion and destruction of the nasal bone.

nasal trauma. He had not presented symptoms like nasal obstruction, nasolacrimal obstruction (epiphora), hyposmia-anosmia, nose bleeds, rhinorea, or pain.

The endonasal physical examination carried with videorinoscopy reveals any intranasal spread with healthy mucosa. CT scan without contrast was performed and showed a mass arising from the left nasal bone with expansile growth with bulging and thinning of the cortical bone of the left nasal bone (Figure 2). No biopsy of the mass was performed.

The surgical procedure have been performed under general anesthesia without local anesthetic soft tissue infiltration. A No. 15 blade is used to make a superficial incision above the lesion along skin fold.

The lesion and was completely removed with an extensive curettage without penetrating in the nasal mucosa. After curettage were wasn't indication for reconstruction of nasal bone with autologous or eterologous bone graft. The incision was closed with Prolene 5-0 suture and Steri-strips are applied for 7 days. Prophylactic antibiotic was administered on the following 7 days.

The histopathology examination showed blood-filled cavernous spaces, with proliferation of spindle cells and multinucleated giant cells and absence of epithelial lining, and final diagnosis was ABC (Figure 3).

Follow-up with clinical examination 2 years later postoperatively showed no recurrence.

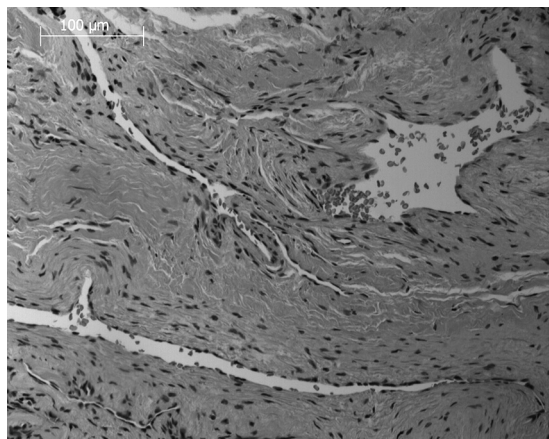


Figure 3.—Microscopic examination of the ABC showing cystic space filled with erythrocytes. The stroma has a variegated appearance with fibroblastic and other cell types including multinucleated giant cells and histiocytes.

Discussion

ABC is a benign bone lesion, whose etiology is unclear and can arise as a reactive process from pre-existing bony lesions or result from trauma or in association with fractures and other bone injuries, through the reparative replacement of a hematoma in the medullary cavity. According to another theory ABC is a vascular malformation of underlying bone. The most common location is the metaphyses of the long bones, followed by the pelvis and the vertebral column. Less than 5% of these lesions are located in the cranial and maxillofacial bones, and the most common location in this area is the mandible and maxillary bones (3:1) generally in the molar areas. The ABC is

most frequently observed in person younger than 30 years, with a peak incidence that occurs within the second decade of life and females are slightly more affected than males. A correct clinical knowledge and assessment of facial features is mandatory to value the location of ABC in the cranial and maxillofacial bones.¹⁰⁻¹² ABC is a more or less rapid growth of firm swelling with local bone destruction, which enlarges progressively leading to the clinical manifestation ranging from a asymptomatic lesion to other symptoms like pain, headache, diplopia, loss of vision, proptosis, tooth mobility, hearing loss, etc. depending on its location in the in the cranial and maxillofacial bones.¹³⁻¹⁵

The radiologic features of ABCs are suggestive, not diagnostic. The CT scan shows an expansile, cystic lesion, unilocular or multilocular, honeycomb with a osteolytic process thinning of the cortical plate with irregular margins. Differential diagnosis includes odontogenic keratocyst, odontogenic myxoma, fibrous dysplasia, ameloblastic fibroma, giant cell tumor, osteoclastoma, ossifying haematoma and cavernous haemangioma of the bone and in the skull base location with tumors such as chondrosarcoma, chordoma, and metastasis.^{16, 17} Because all of these lesions can present in similar fashion, CT and sometimes MRI scans are necessary to differentiate among them.

The surgical treatment for ABC consists primarily of curettage or complete surgical resection. Ultrasound osteotomy¹⁸⁻²⁰ is a surgical technique for a careful and safety bone resection used in cranio-maxillofacial surgery to section hard tissues without damaging adjacent soft tissues and for tumor removal. The treatment of choice in small lesions is curettage, although larger lesions are amenable to complete surgical resection with immediate reconstruction using autogenous bone graft or with microvascular free flap reconstruction in larger resection, which provides a functional and cosmetic result with no significant morbidity. Moreover for the reconstruction of soft tissue defects after ABC resection, autologous fat transplantation can be used.^{21, 22}

Surgical excision demonstrates a low recurrence rate which may be high in lesions which are incompletely excised. Most recurrences occurred within 1 year of treatment and because recurrence is rare more than two years postoperatively, follow-up after this time may be unnecessary. The presence of hypertrophic or keloidal scars after surgical skin incision for ABC resection, can be treated with laser for collagen stimulation.^{23, 24}

Several studies have been published on aneurysmal bone cysts treated by percutaneous CT-guided sclerotherapy or arterial embolization with good clinical results.²⁵⁻²⁷ Radiotherapy is not recommended, as several cases of evolution into sarcoma have been described following this treatment.²⁸

The histopathology of the surgical specimen is diagnostic: the lesion demonstrates replacement of the normal bony architecture with cavernous blood-filled spaces some of which may be covered with endothelial cells, and comprising an irregular distribution of spindle cells and multinucleated giant cells in a reactive fibrous connective tissue with bone or osteoid formation.

Conclusions

ABC is an uncommon benign lesion that can be found in the cranial and maxillofacial bones and to our knowledge, this is the first reported case of an ABC arising from the nasal bone. Diagnosis is based on the radiographic evaluation, the history and physical examination and the histopathology study of the surgical excised specimen.

References

1. Jaffe HL, Lichtenstein L. Solitary uni-cameral bone cyst. With emphasis on the roentgen picture, the pathological appearance and the pathogenesis. *Arch Surg* 1942;44:1004-25.
2. Jaffe, HL. Aneurysmal bone cyst. *Bull Hosp J Dis* 1950;11:3-13.
3. Lichtenstein L. Aneurysmal bone cyst: a pathologic entity commonly mistaken for giant cell tumor and occasionally for hemangioma and osteogenic sarcoma. *Cancer* 1950;3:279-89.
4. Biesecker JL, Marcove RC, Huvos AG, Mike V. Aneu-

- rysmal bone cysts. A clinico-pathologic study of 66 cases. *Cancer* 1970;26:615-25.
5. Ariel M, de Dios V, Bond JR, Shives TC, McLeod RA, Unni KK. Aneurysmal bone cyst, a clinicopathologic study of 238 cases. *Cancer* 1992;69:2921-31.
 6. Motamedi MHK, Yadzi E. Aneurysmal bone cyst of the jaws: analysis of 11 cases. *J Oral Maxillofac Surg* 1994;52:471-5.
 7. Toljanic JA, Lechewski E, Huvos AG, Strong EW, Schweiger JW. Aneurysmal bone cysts of the jaws: a case study and review of the literature. *Oral Surg Oral Med Oral Path* 1987;64:72-7.
 8. Campidelli C, Di Tomasso. Aneurysmal bone cysts of the nasal cavity. Description of a case and review of the literature. *Pathologica* 2003;95:103-7.
 9. Hrishikesh KA, Narlawar RS, Deasi SB, Aniruddha K, Maheshwari S. Case report: aneurysmal bone cyst of the ethmoid bone. *Br J Radiol* 2002;75:916-8.
 10. Bertossi D, Albanese M, Malchiodi L, Procacci P, Nocini PF. **Surgical alar base management with a personal technique: the tightening alar base suture.** *Arch Facial Plast Surg* 2007;9:248-51.
 11. Nocini PF, Boccheri A, Bertossi D. Gridplan midfacial analysis for alloplastic implants at the time of jaw surgery. *Plast Reconstr Surg* 2009;123:670-9.
 12. Nocini PF, Chiarini L, Bertossi D. Cosmetic procedures in orthognathic surgery. *J Oral Maxillofac Surg* 2011;69:716-23.
 13. Baker HL, Papsidero MJ, Batsakis JG, Krause CJ. Aneurysmal bone cyst of the ethmoid. *Head Neck Surg* 1982;5:177-80.
 14. Patel BC, Sabir DI, Flaharty PM. Aneurysmal bone cyst of the orbital and ethmoid sinus. *Arch Ophthalmol* 1993;111:586-7.
 15. Citardi MJ, Janjua T, Abrahams JJ, Sasaki CT. Orbitoethmoid aneurysmal bone cyst. *Otolaryngol Head Neck Surg* 1996;114:466-70.
 16. Coscina WF, Lee BCP. Concurrent osteoblastoma and aneurysmal bone cyst of the ethmoid sinus: case report. *J Comp Tomogr* 1985;9:347-50.
 17. Saito K, Fukuta K, Takahashi M, Seki Y, Yoshida J. Benign fibrous lesions involving the skull base, paranasal sinuses and nasal cavity, report on two cases. *J Neurosurg* 1998;88:1116.
 18. Vercellotti T, De Paoli S, Nevins M. The piezoelectric bony window osteotomy and sinus membrane elevation: introduction of a new technique for simplification of the sinus augmentation procedure. *Int Periodont Restorat Dent* 2001;21:207-14.
 19. Bertossi D, Vercellotti T, Podestà A, Nocini PF. Orthodontic microsurgery for rapid dental repositioning in dental malposition. *J Oral Maxillofac Surg* 2011;69:747-53.
 20. Lucchese A, Gherlone E, Portelli M, Bertossi D. Tooth orthodontic movement after maxillofacial surgery. *European Journal of Inflammation* 2012;10:227-31.
 21. Coleman SR. Structural fat grafting. St. Louis, MO: Quality Medical Publishing; 2004.
 22. Bertossi D, Zancanaro C, Trevisiol L, Albanese M, Ferrari F, Nocini PF. **Lipofilling of the lips: ultrastructural evaluation by transmission electron microscopy of injected adipose tissue.** *Arch Facial Plast Surg* 2003;5:392-8.
 23. Alster TS, West TB. Treatment of scars: a review. *Ann Plast Surg* 1997;39:418-32.
 24. Nocini PF, D'Agostino A, Trevisiol L, Bertossi D. Treatment of scars with Er:YAG laser in patients with cleft lip: a preliminary report. *Cleft Palate Craniofac J* 2003;40:518-22.
 25. Dubois J, Chigot V, Grimard G, Isler M, Garel L. Sclerotherapy in aneurysmal bone cysts in children: a review of 17 cases. *Pediatr Radiol* 2003;33:365-72.
 26. De Cristofaro R, Biagini R, Boriani S, Ricci S, Ruggieri P, Rossi P *et al.* Selective arterial embolization in the treatment of aneurysmal bone cyst and angioma of bone. *Skeletal Radiol* 1992;21:523-7.
 27. De Santis D, Canton LC, Cucchi A, Zanotti G, Pistoia E, Nocini PF. Computer-assisted surgery in the lower jaw: double surgical guide for immediately loaded implants in postextractive sites-technical notes and a case report. *J Oral Implantol* 2010;36:61-8.
 28. Tillman BP, Dahlin DC, Lipscomb PR *et al.* (1968) Aneurysmal bone cyst: an analysis of 95 cases. *Mayo Clin Proc* 1968;43:478-95.

Conflicts of interest.—The authors certify that there is no conflict of interest with any financial organization regarding the material discussed in the manuscript.

Received on July 1, 2013.

Accepted for publication on July 5, 2013.

Cisti aneurismatica dell'osso nasale: un caso clinico

La cisti ossea aneurismatica (ABC) è una lesione ossea solitaria, con crescita espansiva, non neoplastica, descritta come un'entità clinica ed istopatologica autonoma da Jaffe e Lichtenstein¹⁻³. Questa lesione si localizza solitamente in corrispondenza delle ossa lunghe, del bacino e della colonna vertebrale^{4,5}. Circa nel 5% dei casi la localizzazione è livello delle ossa craniche e del massiccio facciale⁶⁻⁹ dove il coinvolgimento più frequente è rappresentato dalla mandibola e dal mascellare superiore. Riportiamo un caso di una ABC con origine in corrispondenza delle ossa nasali in un paziente maschio adulto, sottoposto ad intervento chirurgico di escissione completa della lesione. La diagnosi si pone sulla base di valutazione clinica, radiologica e dell'esame istopatologico della lesione asportata. A

nostra conoscenza, questo è il primo caso descritto di ABC delle ossa nasali.

Caso clinico

Presentiamo il caso di un paziente maschio di anni 51 sano, che da circa 6 mesi presentava una neoformazione con crescita progressiva, ben circoscritta, di consistenza solida, non mobile, in corrispondenza dell'osso nasale sinistro, delle dimensioni di circa 3 cm x 2,5 cm (Figura 1). All'anamnesi non era stato riferito alcun pregresso episodio di trauma nasale. Il paziente non presentava sintomi quali ostruzione nasale, ostruzione nasolacrimale (epifora), iposmia/anosmia, epistassi, rinorea o dolore.

L'esame clinico endonasale condotto tramite videorinoscopia non evidenziava alcuna diffusione della lesione in sede intranasale con integrità della mucosa nasale di rivestimento. L'esecuzione di TC senza mezzo di contrasto ha evidenziato la presenza di una neoformazione in sede di osso nasale sinistro con modalità di crescita espansiva con tumefazione ed assottigliamento dell'osso corticale in sede di ossa nasale sinistra (Figure 2). Non è stata eseguita la biopsia della neoformazione.

La procedura chirurgica è stata eseguita in anestesia generale senza infiltrazione di anestetico locale dei tessuti molli in sede di lesione. L'accesso chirurgico è stato effettuato con un bisturi lama n. 15 per effettuare un'incisione chirurgica in sede di piega cutanea in corrispondenza della neoformazione. La neoformazione è stata completamente asportata con un esteso curettaggio senza penetrare a livello del piano della mucosa nasale. Dopo il curettaggio della lesione non vi era indicazione per la ricostruzione dell'osso nasale con innesto di osso autologo o eterologo. L'incisione cutanea è stata chiusa con sutura in prolene 5-0 sutura con applicazione di Steri-Strips per 7 giorni. Nei 7 giorni successivi è stato somministrata una terapia antibiotica di copertura.

L'esame istopatologico ha evidenziato la presenza di spazi cavernosi riempiti di sangue, con proliferazione di cellule fusate e cellule gigante multinucleate ed assenza di rivestimento epiteliale con diagnosi finale di ABC (Figura 3).

Il follow-up clinico a 2 anni dall'intervento ha evidenziato l'assenza di recidiva della neoformazione.

Discussione

ABC è una lesione ossea benigna, ad eziologia non ancora definita che può derivare da un processo reattivo secondario a preesistenti lesioni ossee o in associazione a traumi o a fratture ossee, sulla base di un processo riparazione di un ematoma nella cavità midollare. Un'altra teoria afferma che la ABC possa originare da una malformazione vascolare dell'osso sottostante. La sede più frequente è rappresentata dalle metafisi delle ossa lunghe, seguite dal bacino e la colonna vertebrale. Meno del 5% di queste lesioni si localizzano in corrispondenza delle ossa craniche e del massiccio facciale, dove la sede più coinvolta è rappresentata dalla mandibola e dal mascellare superiore (3:1) generalmente in corrispondenza della regione molare. L'ABC è più frequentemente osservata in persone al di sotto dei 30 anni, con un picco di incidenza nella seconda decade di vita e sono leggera prevalenza nelle femmine rispetto ai maschi. È fondamentale una corretta conoscenza e valutazione clinica delle caratteristiche facciali in presenza di localizzazione di ABC in corrispondenza delle ossa craniche e del

massiccio facciale¹⁰⁻¹². L'ABC presenta una crescita più o meno rapida, con tumefazione solida associata distruzione ossea locale, con manifestazioni cliniche che vanno da una lesione asintomatica a segni clinici quali dolore, cefalea, diplopia, diminuzione del visus, proptosi, mobilità dentale, perdita dell'udito, ecc a seconda coinvolgimento delle ossa craniche e del massiccio facciale¹³⁻¹⁵.

Le caratteristiche radiologiche della ABC sono indicative ma non diagnostiche. La TC evidenzia una neoformazione cistica, con crescita espansiva, uni- o multiloculare, con aspetto a nido d'ape, associato ad un processo di lisi ossea con assottigliamento dell'osso corticale a margini irregolari. La diagnosi differenziale include la cheratocisti odontogena, il mixoma odontogeno, la displasia fibrosa, il fibroma ameloblastico, il tumore a cellule giganti, l'osteoclastoma, l'ematoma ossificante ematoma, l'emangioma cavernoso dell'osso e in sede di basicranio con neoplasie quali il condrosarcoma, il cordoma e localizzazione metastatiche^{16, 17}. Considerando la possibilità di aspetti radiologici simili, l'esecuzione di una TC e talvolta di RMN sono necessarie per una differenziazione delle lesioni tra di loro.

Il trattamento chirurgico dell'ABC consiste principalmente nel curettaggio osseo o nella resezione chirurgica completa. L'utilizzo dell'osteotomia ad ultrasuoni¹⁸⁻²⁰ si è rivelata una tecnica precisa e corretta nella resezione ossea in chirurgia cranio-maxillo-facciale per la sezione di tessuti duri senza danneggiare i tessuti molli circostanti e nella rimozione di neoplasie. Il trattamento di scelta nelle lesioni piccole dimensioni è rappresentato dal curettaggio osseo, viceversa in quelle di dimensioni più grandi sono soggette ad indicazioni per una resezione chirurgica, con immediata ricostruzione mediante innesti ossei liberi o con lembi liberi microvascolarizzati in presenza di difetti maggiori da ricostruire, con un risultato funzionale ed estetico privo significativa morbidità. Inoltre per la ricostruzione di difetti a livello di tessuti molli di rivestimento dopo resezione di ABC, si è rivelato utile l'utilizzo del trapianto di tessuto adiposo autologo^{21, 22}.

La terapia chirurgica evidenzia un tasso di recidiva basso che può essere elevato in presenza di asportazione non completa delle lesioni. La maggior parte delle recidive si verifica entro 1 anno dall'intervento, rara dopo i 2 anni e con un follow-up clinico dopo questo tempo che può essere non necessario. La presenza di cicatrici ipertrofiche o di cheloidi dopo accessi chirurgici transcutanei possono essere trattate con l'utilizzo di laser per la stimolazione della produzione di collagene^{23, 24}.

Numerosi studi sono stati pubblicati sulla scleroterapia percutanea TC-guidata dell'ABC o tramite embolizzazione arteriosa con risultati clinici soddisfacenti²⁵⁻²⁷. Non è indicata la radioterapia essendo stati descritti diversi casi di evoluzione sarcomatosa secondariamente a questo trattamento²⁸.

L'esame istopatologico del campione chirurgico

è fondamentale per la diagnosi: si evidenzia la sostituzione della normale architettura ossea con spazi cavernosi riempiti di cellule ematiche con rivestimento endoteliale, con irregolare distribuzione di cellule fusate e cellule giganti multinucleate in un tessuto connettivo fibroso reattivo con formazione di osso o di matrice osteoide.

Conclusioni

ABC è una rara neoformazione benigna talvolta localizzata in corrispondenza delle ossa craniche e del massiccio facciale, e, a nostra conoscenza questo rappresenta il primo caso descritto di ABC delle ossa nasali. La diagnosi si basa sulla valutazione cli-

nica, radiografica e l'esame istopatologico del campione chirurgico asportato.

Riassunto

La cisti ossea aneurismatica (*aneurysmal bone cyst*, ABC) è una lesione ossea solitaria, con crescita espansiva, non neoplastica, descritta come un'entità clinica ed istopatologica autonoma da Jaffe e Lichtenstein. Riportiamo il caso di una ABC con origine in corrispondenza delle ossa nasali in un paziente maschio adulto, sottoposto ad intervento chirurgico di escissione completa della lesione.

PAROLE CHIAVE: Cisti ossea aneurismatica al - Chirurgia orale - Caso clinico.