

1993
BAŞKENT ÜNİVERSİTESİ
TIP FAKÜLTESİ


Genel Cerrahi Anabilim Dalı
Genel Cerrahi Bilim Dalı

KOLON ANASTOMOZLARINDA KÖK HÜCRE VE
TROMBOSİTTEN ZENGİN FİBRİNİN ETKİLERİ:
DENEYSEL ÇALIŞMA

UZMANLIK TEZİ

Dr. Ahmet Celalettin Şendoğan

Ankara, 2014



1993
BAŞKENT ÜNİVERSİTESİ
TIP FAKÜLTESİ

Genel Cerrahi Anabilim Dalı
Genel Cerrahi Bilim Dalı

KOLON ANASTOMOZLARINDA KÖK HÜCRE VE
TROMBOSİTTEN ZENGİN FİBRİNİN ETKİLERİ:
DENEYSEL ÇALIŞMA

UZMANLIK TEZİ

Dr. Ahmet Celalettin Şendoğan

Tez danışmanı: Doç. Dr. Yahya Ekici

Ankara, 2014

TEŐEKKÜR

Genel Cerrahi uzmanlık eđitimimde tecrube ve bilgi birikimi ile bana ışık tutan; başta saygıdeđer hocam Prof. Dr. Mehmet HABERAL, bölüm başkanımız sayın Prof. Dr. Gökhan MORAY, hocalarım Prof. Dr. Esat HERSEK, Prof. Dr. Sedat YILDIRIM, Doç. Dr. Feza KARAKAYALI ve genel cerrahi hocam olmasının yanı sıra tez danışman hocam Doç. Dr. Yahya Ekici'ye teşekkürü bir borç bilirim.

Tez çalışmamda emeđi geçen başta tez danışmanım Doç. Dr. Yahya EKİCİ olmak üzere deneysel çalışmamdaki yardımları nedeniyle Plastik Cerrahi Anabilim dalından Doç. Dr. Çađrı UYSAL'a, eş kıdemlilerim Dr. Birkan BİRBEN ve Dr. Murat KUŐ'a, Veteriner Hekim Didem Bacanlı, araştırma merkezi çalışanları Sezai Kölcük ve Adem Kurtçuođlu'na, teşekkürü bir borç bilirim. Eđitimim de emeđi geçen diđer bütün Başkent Üniversitesi çalışanlarını da teşekkür ederim.

Hiçbir fedakarlıktan çekinmeyip her zaman hep destek olan eşim Dr. Damla ÖRS ŐENDOĐAN'a teşekkür ederim.

Dr. Ahmet Celalettin ŐENDOĐAN

ÖZET

Gastrointestinal sistem cerrahisi, genel cerrahi uygulamasında önemli bir yer tutmaktadır. Gastrointestinal sistem cerrahisinde gelişmelere rağmen anastomoz kaçakları önemli bir sorun oluşturmaktadır. Yapılan birçok çalışmanın amacı güvenli kolon anastomozu sağlayarak, komplikasyonları azaltmaktır.

Anastomoz iyileşmesinde önemli hedeflerden biride doku kanlanmasını arttırarak anastomoz sağlamlığını arttırmaktır. Trombositten zengin fibrin (TZF) içerdiği büyüme faktörleri ve sitokinler sayesinde yeni damar oluşumu ve yara iyileşmesine etki eden 2. kuşak trombosit konsantrasyonudur. Adipoz kökenli kök hücreler elde edilmiş biçimleri ve çoklu dokulara farklılaşma özellikleri nedeni ile gündemdeki en potansiyel kök hücrelerden biridir. Adipoz doku kökenli kök hücre farklılaşarak yeni hücrelerine dönüşebildiği gibi yeni damar oluşumunu arttırdığı da birçok çalışmada gösterilmiştir.

Çalışmada 80 adet Sprague-Dawley cinsi dişi sıçan kullanıldı. Her biri 20'şer sıçan bulunduran 3 grup oluşturuldu. 20 tane sıçan da kök hücre ve trombositten zengin fibrin eldesi için kullanıldı. Tüm gruplardaki sıçanların inen kolonu tam kat kesildikten sonra anastomoz yapıldı. Kontrol grubunda anastomozu herhangi bir şey uygulanmazken, diğer iki grupta anastomoz üzerinde trombositten zengin fibrin ve trombositten zengin fibrin+kök hücre uygulandı. Tüm sıçanlar işlemden sonraki 7. günde sakrifiye edildi. Üç grubun her birinde iki alt grup vardı. Anastomoz patlama basıncı, histopatolojik değerlendirme ve damarlanmanın anjiyografik olarak değerlendirilmesi planlandı. İmmünohistokimyasal olarak; çalışma grubunda DiI ile işaretli adipoz kökenli kök hücrelerin takibi için floresan mikroskopta inceleme yapıldı.

Çalışmadaki sıçanların kiloları değerlendirildiğinde 3 grupta da anlamlı farklılık saptanmadı. Grupların ilk ve son kiloları değerlendirildiğinde kontrol grubunda ($p=0.253$); TZF grubunda ($p<0,05$) ve TZF+kök hücre grubunda ($p=0,525$) anlamlı farklılık saptanmadı. Kontrol grubunda karın içi yapışıklıklar TZF ve TZF+kök hücre grubuna istatistiksel olarak daha fazla olmasına rağmen hiçbir grupta perforasyon, fistülizasyon yada karın içi apse izlenmedi. Anastomoz patlama basınçları ve damarlanma açısından karşılaştırma yapıldığında TZF+kök hücre grubunda diğer iki gruba göre istatistiksel olarak anlamlı farklılık saptandı. Kontrol grubunda patlama basıncı ortalaması $159,1 \pm 18,2$ mmHg, TZF grubunda $176 \pm 24,3$ mmHg ve TZF+kök hücre grubunda $191,1 \pm 20,9$ mmHg ($p<0,05$) olarak hesaplandı. Anjiyografik değerlendirmede mm^2 düşen damar sayısı hesaplandı. Kontrol grubunda $17,7 \pm 4,3$ adet, TZF grubunda $25 \pm 3,7$ adet ve TZF+kök

hücre grubunda $33,9 \pm 4,1$ adet damar ($p < 0,05$) izlendi. Histopatolojik deęerlendirmede ise reepitelizasyon ($p = 0,082$), fibrozis ($p = 0,089$), iskemik nekroz ($p = 0,058$) ve muskuler tabakada bozulmada ($p = 0,133$) anlamlı farklılık saptanmadı. Fakat vasküler proliferasyon ($p < 0,05$) ve inflamasyonda ($p < 0,05$) TZF ve TZF+kök hücre gruplarında kontrol grubuna göre anlamlı farklılık saptandı. TZF ile TZF+kök hücre grupları arasında vasküler proliferasyon ($p = 0,211$) ve inflamasyonda ($p = 0,999$) anlamlı farklılık saptanmadı. Flöresan mikroskopi ile yapılan deęerlendirmede kök hücrenin hem endotel hücresine dönüşümü hem de villöz yapılar arasında olduğu tespit edildi.

Çalışma sonucunda TZF'nin salgıladığı büyüme faktörleri ile, kök hücrenin ise endotel hücresine farklılaşarak ve sitokin salgısıyla anastomoz iyileşmesine etki ettiği görüldü. Histopatolojik olarak vasküler proliferasyon ve inflamasyonda anlamlı farklılık olmaması TZF'nin yedinci günde pik yapan büyüme hormonları ve sitokin salınımına bağlanırken, çalışma süresinin daha uzun planlanması halinde kök hücrenin anlamlı farklılık yapacağı düşünöldü.

Anahtar kelimeler: Trombosit zengin fibrin, kök hücre, kolon anastomozu

ABSTRACT

Effects of stem cells and platelet rich fibrin on colonic anastomosis: Experimental study

Gastrointestinal system surgery occupies an important role in general surgery practice. Although the improvements in gastrointestinal surgery, anastomosis leakage is a major problem. The purpose of the many performed study is to decrease complications by providing a safe colon anastomosis.

One of the target in anastomosis healing is increasing durability of anastomosis by increasing tissue perfusion. Platelet rich fibrin (PRF) is a 2nd generation platelet concentration that effects angiogenesis and wound healing by the included growth factors and cytokines. Adipose derived tissue stem cell is one of the most potential stem cells by the harvesting method and the potential to differentiate into multiple tissues. It's been shown in many studies that adipose derved tissue stem cell can convert into new cells as increasing angiogenesis.

In the performed study, 80 female Sprague-Dawley rats were used. Each three group consisted with 20 rat. Also 20 rat were used for harvesting stem cells and platelet rich fibrin. Decending colons were completely transected and anastomosis were performed in every group. No additional process is applied on anastomosis of the control group while platelet rich fibrin, platelet rich fibrin+stem cells were applied on anastomosis of other 2 groups respectively. All rats were sacrificed by the 7th day of the experiment. All three groups had 2 subgroups. One subgroup was planned to measure the anastomotic bursting pressure and hystopathologic examination, second subgroup was planned for angiographic examination of the angiogenesis. Adipose tissue derived stem cells were examined with DiI under flourescent microscope immunohistochemically.

There were no significant differences in weights of the rats between 3 groups. According to the beginning and end weights, there were no significant differences between the control group ($p=0.253$), PRF group ($p<0,05$) and the PRF + stem cell ($p=0,525$) group. Although intraabdominal adhesions were statistically high in the control group in comparison to PRF group and PRF+stem cell groups; there were no perforation, fistulation nor intraabdominal abcess in any group. When compared in anastomosis burst pressure and angiogenesis; significant difference was observed between the PRF+stem cell group and other two groups. Mean bursting pressure was calculated as; $159,1 \pm 18,2$ mmHg in the

control group, $176 \pm 24,3$ mmHg in PRF group, $191,1 \pm 20,9$ mmHg ($p < 0,05$) in the PRF+stem cell group. Vessel per millimeter square was calculated in the angiographic examination. In the control group $17,7 \pm 4,3$; in the PRF group $25 \pm 3,7$ and in the PRF + stem cell group $33,9 \pm 4,1$ vessel ($p < 0,05$) were counted. Reepithelialization ($p = 0,082$), fibrosis ($p = 0,089$), ischemic necrosis ($p = 0,058$) and impairment in the muscular layer ($p = 0,133$) were examined histopathologically and no significant difference was observed. But there were significant difference in vascular proliferation ($p < 0,05$) and inflammation ($p < 0,05$) between the PRF and PRF + stem cell groups when compared to the control group. There were no significant difference in the vascular proliferation ($p = 0,211$) and inflammation ($p = 0,999$) between PRF and PRF+stem cell groups. Stem cells were observed as transforming to endothelial cells and was seen among the villous components in the fluorescent microscope examination.

As a conclusion; PRF by secreting growth factors, stem cells by transforming to endothelial cells and secreting cytokines, effect anastomosis healing. Having no significant histopathologic difference in vascular proliferation and inflammation was attributed to growth hormones that reach peak level at 7th day and cytokine secretion of PRF. It is necessary to plan different studies to determine the exact mechanisms of PRF and stem cell on colonic anastomoses in longer time intervals.

Key words: Trombosit rich fibrin, stem cell, colonic anastomosis

İÇİNDEKİLER

	Sayfa
TEŞEKKÜR	iii
ÖZET	iv
ABSTRACT	vi
İÇİNDEKİLER.....	viii
KISALTMALAR	x
ŞEKİLLER DİZİNİ	xii
TABLolar DİZİNİ.....	xiii
1. GİRİŞ.....	1
2. GENEL BİLGİLER.....	2
2.1. Kolon anatomisi	2
2.2. Kolon histolojisi.....	6
2.3. Anastomoz teknikleri	7
2.4. Gastrointestinal sistemde yara iyileşmesi	7
2.4.1. Anastomoz İyileşmesini Etkileyen Faktörler	8
2.4.2. Anastomoz iyileşmesinin değerlendirilmesi	11
2.5. Kök hücre.....	12
2.5.1. Mezenkimal kök hücreler.....	14
2.5.2. Kök hücrelerin dokularda takibi	16
2.5.3. Kök hücrelerin potansiyel kullanım alanları	16
2.5.4. Kök hücre kaynağı olarak adipoz doku.....	17
2.6. Trombositten Zengin Fibrin (TZF)	18
2.6.1. Fibrin nedir?	18
2.6.2. Trombositten Zengin Plazma (TZP)	19
2.6.3. Trombositten Zengin Fibrin (TZF)	19
3. GEREÇ VE YÖNTEM.....	22
3.1. Deney Hayvanlarının Bakımı	24
3.2. Cerrahi işlem.....	24
3.3. Adipoz doku temini	25
3.4. Mezenkimal Kök Hücrenin Takibi	26
3.5. Trombosit Zengin Fibrinin Hazırlanışı ve Uygulanması.....	28

3.6. Anastomoz patlama basıncı ölçümü	30
3.7. Anjiyografi protokolü	32
3.8. Patolojik değerlendirme	32
3.9. İstatiksel Yöntem	33
3.10. İşaretli kök hücrelerin tespiti	33
3.11. Karın içi yapışıklıkların değerlendirilmesi	34
4. BULGULAR	35
4.1. Anastomoz Patlama Basıncı	35
4.2. Histopatolojik Değerlendirme.....	35
4.3. İmmünohistokimyasal bulgular	35
4.4. Anjiyografik Değerlendirme.....	37
4.5. İstatiksel bulgular.....	38
5. TARTIŞMA.....	47
6. SONUÇ.....	52
KAYNAKÇA	53

KISALTMALAR

ADKKH	: Adipoz Doku Kökenli Kök Hücre
ADP	: Adenozin Difosfat
ALS	: Amyotrofik Lateral Skleroz
CaCl	: Kalsiyum Klorid
CD	: Farklanma Kümeleri
CFSE	: Karboksifloresein diasetat süksinimidil ester
DiI	: 1,1'-Dioktadesil-3,3,3',3'-tetrametilindokarbosiyanin
DMEM	: Dulbecco's Modified Eagle Medium
EÖH	: Endotel öncü hücre
EGF	: Endotelyal Büyüme Faktörü
FACS	: Floresan Yardımlı Hücre Sayımı
FBS	: Fetal Buzağı Serumumu
FGF	: Fibroblast Büyüme Faktörü
GFP	: Yeşil Floresan Protein
Gr	: Gram
HKH	: Hematopoetik Kök Hücre
HLA	: İnsan Lökosit Antijeni
HS	: İnsan serumu
IGF	: İnsülin Benzeri Büyüme Faktörü
IL-1	: İnterlökin-1
IL-6	: İnterlökin-6
IL-8	: İnterlökin-8
ISCT	: Uluslararası Hücresel Tedavi Birliği
İMA	: İnterior mezenterik arter
İMV	: İnterior mezenterik ven
Kİ	: Kemik İliği
KİKKH	: Kemik İliği Kökenli Kök Hücre
MKH	: Mezenkimal Kök Hücre
NSAİİ	: Nonsteroid antiinflamatuvar ilaç
PBS	: Fosfat Tamponlu Serum Fizyolojik
PDAF	: Trombosit kaynaklı anjiogenezis faktörü

PDEGF	: Trombosit kaynaklı endotelyal büyüme faktörü
PDGF	: Trombosit Kaynaklı Büyüme Faktörü
PLA	: İşlenmiş Lipoaspirat
PMNL	: Polimorfonükleer Lökosit
PCD	: Purkinje hücre bozunumu
PRP	: Platelet rich fibrin
RNAi	: Ribonükleik asit interferans
SMA	: Superior mezenterik arter
SMV	: Superior mezenterik ven
SSS	: Santral Sinir Sistemi
TGFβ	: Transforme Edici Büyüme Faktörü β
TNFα	: Tümör Nekroz Faktörü α
TSP-1	: Thrombospondin-1
TZF	: Trombositten zengin fibrin
TZP	: Trombositten zengin plazma
VEGF	: Vasküler Endotel Büyüme Faktörü

ŞEKİLLER DİZİNİ

	Sayfa
Şekil 3.1. İnguinal yağ yastıkçığı eksizyonu	26
Şekil 3.2. Adipoz dokunun homojenizasyonu	27
Şekil 3.3. Metilen mavisiyle boyanan hücrelerin ışık mikroskobu altında sayılması	28
Şekil 3.4. Trombositten zengin fibrin (TZF)	29
Şekil 3.5. Kolon anastomozlarının üzerine tatbik edilmesi sonrası.....	29
Şekil 3.6. Anastomoz patlama basıncı ölçümü.....	30
Şekil 3.7. : JMS BP-100 infüzyon pompası.....	31
Şekil 3.8. Siemens SC 9000XL monitor	31
Şekil 3.9. İntrakardiyak baryum verilmesi	32
Şekil 4.1. Endotelde kök hücre	36
Şekil 4.2. Villus komşuluğunda kök hücre.....	36
Şekil 4.3. Anjiyografi görüntüleri.....	37
Şekil 4.4. Ölçeklendirilmiş anastomoz hattı anjiyografi görüntüleri.....	38
Şekil 4.5. Grupların ilk ve son kilo ortalamaları	39
Şekil 4.6. Grupların patlama basıncı değerleri ortalamaları	40
Şekil 4.7. Grupların anjiyografi değerleri ortalamaları	41
Şekil 4.8. Grupların reepitelizasyon dağılımları.....	42
Şekil 4.9. Grupların fibrozis dağılımları.....	43
Şekil 4.10. Grupların iskemik nekroz dağılımları	43
Şekil 4.11. Grupların muskuler tabakada bozulma dağılımları	44
Şekil 4.12. Grupların vasküler proliferasyon dağılımları	44
Şekil 4.13. Grupların inflamasyon dağılımları	45
Şekil 4.15. Grupların vasküler proliferasyon dağılımları	46

TABLolar DİZİNİ

	Sayfa
Tablo 2.1. Anastomoz iyileşmesine etki eden faktörler	9
Tablo 4.1. Ağırlık istatistik değerlendirmesi	38
Tablo 4.2. Grupların yapışıklık arasındaki ilişkinin araştırılmasında Ki-Kare Testi sonuç tablosu	39
Tablo 4.3. Patlama basıncı ve anjiyografi değerlerinin tablosu	40
Tablo 4.4. Grupların patolojik sonuçların ilişkisinin araştırılmasında ilişki katsayıları sonuç tablosu	42
Tablo 4.5. Grupların patolojik sonuçların ilişkisinin araştırılmasında Fisher's Exact Testi sonuç tablosu	45
Tablo 4.6. Grupların inflamasyon dağılımları	46
Tablo 4.1. Ağırlık istatistik değerlendirmesi	38
Tablo 4.2. Grupların yapışıklık arasındaki ilişkinin araştırılmasında Ki-Kare Testi sonuç tablosu	39
Tablo 4.3. Patlama basıncı ve anjiyografi değerlerinin tablosu	40
Tablo 4.4. Grupların patolojik sonuçların ilişkisinin araştırılmasında ilişki katsayıları sonuç tablosu	42
Tablo 4.5. Grupların patolojik sonuçların ilişkisinin araştırılmasında Fisher's Exact Testi sonuç tablosu	45
Tablo 4.6. Grupların inflamasyon dağılımları	46

1. GİRİŞ

Günümüzde kolorektal cerrahi operasyonları; kolorektal kanserler, iskemik kolit, ülseratif kolit, Crohn hastalığı, mekanik bağırsak tıkanıklığı, travma ve rekürren divertikülit başta olmak üzere birçok hastalıkta uygulanmaktadır (1). Diğer cerrahilerde olduğu gibi kolon cerrahisinde de birçok ciddi ve ölümcül komplikasyonla karşılaşılabilir. Kolon cerrahisinde komplikasyon görülme insidansı %10-30 arasında değişmektedir (2).

Anastomoz kaçakları, kolorektal cerrahinin en önemli komplikasyonlarından biridir. Anastomoz kaçaklarının olası nedenleri arasında iskemi, cerrahi teknik, anastomoz hattında gerginlik olması, lokalize enfeksiyon ve anastomoz distalinde obstrüksiyon sayılabilir (3). Cerrahi teknikteki ilerlemelere rağmen halen anastomoz kaçakları %5-15 arasında görülmektedir (4). Tüm cerrahi gelişmelere rağmen literatürde anastomoz kaçaklarının mortalitesi halen %10 ile %32 arasında değişmektedir (5-7).

Kök hücre, bir canlının vücudunda çok uzun bir süre bölünmeye devam ederek kendini yenileyebilen ve bu sayede farklılaşmış hücreler oluşturabilen farklılaşmamış hücrelere verilen addır. Vücudumuzdaki kas, karaciğer, cilt hücreleri gibi hücrelerin hedefleri bellidir ve bu hücreler bölündükleri zaman yine kendileri gibi bir hücre oluştururlar. Oysa kök hücrelerin bu hücrelerden farklı olarak belirlenmiş bir fonksiyonları yoktur. Bu yüzden aldıkları sinyallere göre farklı hücre tiplerine dönüşebilirler.

Mezenkimal kök hücreler (MKH), birçok dokudan elde edilebilen, sayıca çoğaltılmaya elverişli dayanıklı hücrelerdir. Salgıladıkları çözünür faktörler, hücreler arası veya hücre dışı matriks ile yakın ilişki halinde bulunmaları nedeniyle içinde buldukları dokuya özel hücrelerin fonksiyonlarına önemli katkı sağlarlar. MKH kaynakları kemik iliği (Kİ) ve adipoz dokulardır.

Trombositten zengin fibrin (TZF) doğal kan dokusundan elde edilen, yapısında bol miktarda trombosit ve lökosit içeren fibrin matriks yapısı anlamını taşımaktadır. TZF içinde büyüme faktörleri de barındırmaktadır. TZF iyileşmeyi hızlandırıcı ve arttırıcı etkisi mevcuttur.

Çalışmamızdaki amaç güncel iki etken olan TZF ve adipoz doku kökenli kök hücrenin (ADKKH) kolon anastomozu üzerine etkilerini değerlendirmektir.

2. GENEL BİLGİLER

2.1. Kolon anatomisi

Kolon, ileumdan anüse dek uzanan yaklaşık 150-200 cm. uzunluğunda değişken çaplı bir organdır. Başlangıçtan itibaren sırasıyla çekum, çıkan kolon, transvers kolon, inen kolon, sigmoid kolon ve rektumdan oluşur. Fonksiyon olarak kolon ileumun sulu içeriğini yarı katı feçese çevirir. Uzunluğu boyunca mobil ve hareketsiz parçaları mevcuttur. Çıkan ve inen kolon karın arka tarafında asılmış olarak sabit iken çekum, transvers kolon ve sigmoid kolon daha hareketli kısımlarını oluşturur (8).

Kolonun kas tabakalarından en dışta olan longitudinal kas tabakasıdır. Bu lifler birbirlerinden eşit uzaklıkta üç bölgede yoğunlaşarak kolonun tenyalarını meydana getirirler. Tenyaların genişliği 5-6 mm olup, rektosigmoid köşede şerit özelliklerini yitirerek rektumun longitudinal kas liflerine karışırlar. Tenyaların boyu kolon boyundan daha kısa olduğu için kolon üzerinde cepleşmeler meydana gelir ki, bunlara da kolonun haustraları denmektedir (9).

Çekum kalın bağırsağın ilk parçasıdır ve ortalama çapı 4-8 cm. arasındadır. Terminal ileum; çekuma 'ileoçekal valv' adı verilen kalınlaşmış bir invajinasyon yoluyla boşalır. İleoçekal valv mekanizmasıyla ileum içeriğinin kolona hızlı geçişi ve regürjitasyonu önlenmiş olur. Appendiks, ileoçekal valvin yaklaşık 3 cm. aşağısından çekumdan çıkan ve kör sonlanan bir yapıdır. Çekumun aslında mezenteri yoktur, ancak yine de çoğu kaynakta intraperitoneal olarak kabul edilir, çünkü önemli kısmı mobildir (8).

Çıkan kolon, çekumdan karaciğerin sağ lobunun alt yüzüne kadar uzanan yaklaşık 15-20 cm'lik kolon segmentidir. Karaciğer alt yüzünde sola doğru dönerek hepatic fleksurayı yapar. Ön ve yan tarafları peritonla kaplı olup retroperitoneal yerleşimlidir. Doğrultusu aşağıdan yukarıya ve önden arkaya doğru eğiktir (9). Çıkan kolon arkada iliak kas, iliolumbar ligament, kuadratus lumborum kası, transversus abdominus kasının başlangıcı, sağ böbrek fasyası, uyluğun lateral kutanöz siniri, ilioinguinal ve iliohipogastrik sinirlerle komşudur. Önde ise ince bağırsaklar, omentum majus ve karın duvarı ile temastadır (10).

Transvers kolon, ortalama 40-50 cm. olup kolonun en mobil ve en uzun olan kısmıdır. Hepatik ve splenik fleksuralar arasında uzanır ve intraperitonealdır. Omentum majus transvers kolonun üst kesimine tutunur (11).

İnen kolon, splenik fleksuradan başlayıp pelvis girişinde sigmoid kolona kadar uzanır. Ortalama 25-30 cm uzunluğundadır. İnen kolonun ön yüzü peritonla kaplı olup retroperitoneal yerleşimlidir (9). İnen kolon arkada iliak kas, iliolumbar ligament, kuadratus lumborum kası, transversus abdominus kasının başlangıcı, sol böbrek fasyası, uyluğun lateral kutanöz siniri, ilioinguinal ve iliohipogastrik sinirlerle komşudur. Öndeyselince bağırsaklar, omentum majus ve karın duvarı ile temastadır (12).

Sigmoid kolon, iliyak krest hizasından veya altında kolon mezenteriyile sigmoid kolonu oluşturur. Kolonun bu bölümü aşağı doğru ilerler. Genellikle sakral 3. vertebra hizasında mezodonun sonlandığı yerde rektuma döner. Sigmoid kolonun arka tarafındaki yapılar; sol eksternal ve internal iliyak damarlar, sol gonodal damarlar, sol üreter ve sakral pleksus köklerini içerir (8).

Rektum yaklaşık 12-15 cm uzunluğunda ve sigmoid kolon ile anal kanal arasında uzanır. Rektumun üst 1/3 bölümü ön ve yan yüzlerinde peritonla örtülüdür. Orta 1/3 bölümünün yalnızca ön yüzü periton tarafından çevrilir ve alt 1/3 bölümü peritoneal izdüşümün altındadır. Rektumun proksimali, yaklaşık olarak sakral promontoriumun seviyesinde longitudinal bir kas tabakasını şekillendirmek üzere birleşen kolonun tenya kolileri düzeyi olarak tanımlanır (9).

Anal kanal pelvik diyafram ile anal sınır arasında yaklaşık 4 cm uzunluğundadır. Anatomik anal kanal, anal sınırdan dentat sınıra kadar uzanır. Cerrahi anal kanal ise anal sınırdan puborektalisin rektal tuşe ile palpe edilebilen sirküler alt sınırını oluşturan anorektal halkaya dek uzanan bir yapı olarak tanımlanır. Anorektal halka dentat sınırın 1,5-2 cm üzerindedir (9).

Çekum ve çıkan kolon, superior mezenterik arterin (SMA) iki dalı tarafından beslenir: İleokolik ve sağ kolik arter. Bu arterlerin oluşturduğu arkuslardan çıkan vasa rektalar kolon duvarına mediyal yüzden girerler. Vasa rekta, kolon yüzeyine ulaştığında kısa ve uzun dallara ayrılır. Kısa dallar kolonun mediyal veya mezenterik tarafında, uzun dallar da kolonun lateral ve antimezenterik tarafında dağılırlar. Uzun dallardan ayrılan küçük dallar epiploik apendikslere gönderilir. Transvers kolon da benzer şekilde, superior mezenterik arterin dalı olan orta kolik arter tarafından beslenir (13).

Inferior mezenterik arter (İMA), aortadan üçüncü lumbur vertebranın ve duodenumun transvers segmentinin alt kenarının hizasından veya yakınından çıkar. Inferior mezenterik arterin dalları, inen kolonda dağılan sol kolik arter, sigmoid kolonda dağılan sigmoidal arter ve rektumda dağılan superior rektal arterdir. İnsanların %38'inde

aksesuar orta kolik arter vardır. Sol kolik arter, insanların %86'sında splenik fleksuraya kadar çıkar, %14'ünde fleksuranın uzağında marjinal arterle birleşir (13).

Drummond'un marjinal arteri, ileokolik, sağ kolik, orta kolik, sol kolik ve sigmoidal arter dalları arasındaki bir seri anastomozdan oluşmuş bir arkustur. Marjinal arter, barsak duvarından 1-8 cm uzakta, kalın barsağın mezenterik kenarına hemen hemen paralel bir seyir izler. Superior rektal arterde sonlanabilir veya sonlanmaz (13).

Rektum ve Anal kanalın arterleri; bunlar süperior, medial, inferior ve median sakral arterlerdir. Süperior rektal arter İMA'in terminal dalı olup, arteria iliaca kominis sinistrayı çaprazladıktan sonra oluşur ve rektumun arka duvarına doğru iner. S3 seviyesinde ikiye ayrılarak üst ve orta rektumu besler. Orta rektal arter, arteria iliaca internadan çıkar, erkekte rektumun kas yapısı ve prostat bezini besler. Kadınlarda bazen olmayabilir, yerini uterin arter alır. Denonvillier fasyası boyunca geçer ve anorektal halka seviyesinde anorektal yüzden rektal duvara girerler. İnférieur rektal arter internal pudental arterden çıkar, öne ve mediale doğru ilerleyerek anal kanalın pektinat çizgi distalinde kalan kısmı beslerler (9). Median sakral arter aort bifurkasyosunun hemen altında çıkar ve periton arkasından alt lomber vertebraların, sakrumun ve koksiksin ön yüzünden aşağı doğru iner. Rektum arka duvarına birkaç küçük dal verir (12).

Çekum ve apendiks bölgesindeki venöz dönüş, ileokolik ven yoluyla superior mezenterik vene (SMV) ulaşır. Çıkan kolon ve hepatik fleksuradaki venöz dönüş, vena kolika dekstra yoluyla, transvers kolon venöz dönüşü ise middle kolik ven yoluyla SMV'ye doğrudur. Splenik fleksuradaki venöz dönüş, hem vena kolika media ile hem de vena kolika sinistra yoluyla olmaktadır. İnen kolon venöz dönüşü, vena kolika sinistra yoluyla, sigmoid kolon venöz dönüşü ise vena sigmoidea yoluyla inferior mezenterik vene (İMV) doğrudur. İMV, inen kolon, sigmoid kolon ve proksimal rektumu drene eder. Treitz ligamanının solunda retroperitoneal lokalizasyonda gider, pankreasın posteriorunda splenik venle birleşir (9). Rektumun venöz drenajı arterlerine paralel seyreder, portal ve sistemik (kaval) dolaşımın her ikisine birden boşalır.

Rektumun üst kısmı süperior rektal ven aracılığıyla İMV'ye drene olur. Bu drenaj portal sistemidir. Orta ve alt bölge ise middle rektal ven ve inferior rektal ven aracılığıyla internal pudental vene oradan da internal iliak ven yoluyla sistemik dolaşıma drene olurlar. Süperior rektal ven (portal) ile middle ve inferior rektal venler (sistemik) arasında anastomozlar bulunmaktadır ve bunlar bir portosistemik şant meydana getirirler. Dentat hattın üzerinde üç submukozal hemoroidal yapı vardır. Sol lateral, sağ posterolateral ve sağ

anterolateral internal hemoroidal venler süperior rektal vene drene olur. Dentat hattın altında eksternal hemoroid venler pudental venlere drene olur (12).

Kolon, submukoza ve muskularis mukozada lokalize sirküler dizilmiş lenfatik kanallarla çevrilidir. Bu nedenle tümörler barsağı genellikle çepeçevre sarma eğilimindedirler. Bu segmental yapı tümörlerin longitudinal intramural yayılımını sınırlar. Submukozal ve serozal zonlara dairesel ilerlemeler yine annüler lezyonlarla sonuçlanır. Lenfatiklerde arterleri takip eder. Epikolik lenf bezleri, küçüktür ve hemen kolon duvarı üzerinde seröz membranın altında yerleşmişlerdir. Parakolik lenf bezleri barsak duvarı ile marjinal arter arasında bulunurlar. Mezokolik (intermezenterik) lenf bezleri kolonun esas damarları SMA, İMA boyunca uzanırlar. Mezenter kökü (principal) lenf bezleri süperior ve inferior mezenterik arter kökü etrafındaki ve aortik düğümler ile sol lomber düğümleri içerir.

Rektum ve anal kanal lenf yolları, biri pektinat çizginin üstünde, diğeri de altında olmak üzere iki duvar dışı pleksus oluşturur. Üst pleksus, arka rektum düğümlerinden süperior rektal arter boyunca bir düğüm zincirine ve İMA boyunca aortik gangliyonlara drene olur. Orta ve inferior rektal arteri takip eden lenf gangliyonları ise hipogastrik gangliyonlara ve pelvis yan duvarlarında iliaka interna lenf gangliyonlarına drene olur. Rektum alt, anal kanal ve perineal derinin lenfatik drenajı her iki taraf inguinal lenf bezleri ve arteria iliaka interna etrafındaki lenf bezlerine doğru olmaktadır (12).

Sempatik sinirler peristaltizmi inhibe ederken, parasempatikler ise stimüle eder. Sağ kolona giden sempatik lifler spinal kordun aşağı altıncı torasik segmentinden kaynaklanır. Torasik splanik sinirlerle çölyak pleksusa sonrada süperior mezenterik pleksusa geçerler. Sağ kolonun parasempatikleri sağ vagustan gelir. Sol kolonun ve rektumun sempatik innervasyonu ilk üç lumbal segmentten kaynaklanır. Bu sinirler, preaortik pleksuslara katılır ve aorta bifurkasyonunun aşağısında inferior mezenterik pleksus adını alır (9). Sol kolonun parasempatikleri rektumun her iki yanında “nervi erigentesleri” oluşturmak üzere sakral sinirlerden (S2,S3,S4) gelir. Sakral parasempatiklerin uzantıları splenik fleksura bölgesine hipogastrik pleksuslar yoluyla çıkar (11). Rektumun innervasyonu pelvisin ürogenital organları ile paylaşılır. Torakolumbar segmentlerden çıkan sempatik sinirler inferior mezenterik pleksusu oluşturmak üzere inferior mezenterik arterin altında birleşir. Bu saf sempatik sinirler aortik bifurkasyonun altında lokalize süperior epigastrik pleksuslara inerler. Daha sonra hipogastrik sinir adıyla ikiye ayrılıp pelvise inerler. Rektum, mesane ve cinsiyet organları hem erkekte hem de kadında hipogastrik sinir yoluyla sempatik innervasyon alırlar. Nervi erigentes

(S2,S3,S4)'den çıkan parasempatik lifler, pelvik pleksusu oluşturan hipogastrik sinirle, rektumun önü ve yanında birleşir. Buradan çıkan dallar, rektumu, internal anal sfinkteri, prostatı, mesaneyi ve penisi innerve eder. İnternal anal sfinkterin motor innervasyonu kontraksiyona neden olan sempatik ve kontraksiyonu inhibe eden parasempatik liflerledir. Eksternal anal sfinkter ve levator ani kası internal pudental sinirle innerve olur. Rektumun distansiyonu internal sfinkterin relaksasyonu ile sonuçlanır. Eksternal sfinkter istemli olarak kasılır (9).

2.2. Kolon histolojisi

Sindirim kanalında görülen 4 tabaka kolonda da vardır:

Tunika mukoza; mukoza yüzey epitelyumu, kripta, lamina propria ve lamina muskularis mukozadan oluşur. Barsağın bu bölümünde villus yoktur. Yüzey epiteli basit kolumnar veya küboidal epitelden oluşur. İntestinal bezler uzundur çok sayıda goblet ve emici hücre, az sayıda enteroendokrin hücre ile karakterizedir. Epitelyal hücreler arasında T lenfositler mevcuttur (14).

Lamina propria; fibroblastlar, damarlar, sinirler, düz kas ve inflamatuvar hücrelerin gevşek bir kolleksiyonunu içerir. Lenfatikler lamina proprianın alt 1/3'lük bölümünde sınırlıdır. Normalde mevcut olan inflamatuvar hücreler, lenfositler, plazma hücreleri, mast hücreleri, eozinofil ve histiyositlerdir (14). Muskularis mukoza ince bir kas tabakasıdır. Mukozayı daha derin submukozadan ayırmaktadır (14).

Tunika submukoza, lamina proprianın hücresel içeriği submukozal stromada da yer alır. İki nöral pleksus submukozal bölgede yer alır. Bunlar; Meissner submukozal pleksus ve derin submukozal pleksustur. Submukoza arteriolleri, venülleri ve lenfatikleri içerir (14).

Tunika muskularis, içte sirküler, dışta longitudinal kaslardan meydana gelmiştir. Auerbach pleksusu iki kas tabakası arasında yer alır. Dış longitudinal tabaka lifleri tenya koli denilen üç kalın longitudinal bant halinde toplanmıştır (14).

Tunika seroza peritondur. Çekum, apendiks, transvers kolon ve sigmoid kolonu tam olarak sarar Çıkan kolon, inen kolon ve rektumun bir bölümü ile anal kanal peritonun arkasında kalır (14).

2.3. Anastomoz teknikleri

Kolokolik, kolorektal ve enterokolik anastomozlar çeşitli sütün materyalleri kullanılarak farklı tekniklerle yapılabilir (15). Gastrointestinal sistem anastomozları ile ilgili olarak değişik teknikler ve kullanılan materyaller hakkında literatür bilgisi olarak çeşitli çalışmalar bulunmaktadır.

Çift kat anastomozlar literatürde tek katlılardan daha önce tanımlanmışlardır. Tüm çift kat anastomozlar aslında benzer şekilde yapılırlar. Çift kat anastomozlar absorbe edilen bir sütün materyali ile sürekli ya da aralıklı yapılan bir iç kat ve absorbe olan ya da olmayan sütün materyali ile aralıklı yapılan dış kattan oluşur. Çift kat anastomozların güvenli iyileşme için zorunlu olduğuna uzunca bir süre inanılmıştır, fakat bu anastomozların patolojik incelemeleri mikroskobik nekroz alanları ve iç kata ait alanlarda strangülyasyona bağlı doku dökülmeleri olduğunu göstermiştir (16). Hayvan çalışmaları tek kat anastomozların daha çabuk yapılabilindiklerini (17), bağırsak lümeninde daha az daralmaya neden olduklarını (18; 19), damarlanmanın ve mukozal iyileşmenin daha hızlı olmasına olanak sağladıklarını (20), ameliyat sonrası ilk birkaç günde anastomozun gücünü arttırdıklarını göstermiştir (17).

2.4. Gastrointestinal sistemde yara iyileşmesi

Gastrointestinal anastomotik kaçak ve ayrılma, yüksek mortalitesi olan önemli bir problemdir (21). Yapılan klinik çalışmalarda kolon anastomozu kaçak oranı %5-69 arasında bildirilmiştir. Sonuçların bu kadar farklılık göstermesinin nedeni; değerlendirmede kullanılan değişik kriterlerdir. Klinik belirti vermeyen ve tedavi gerektirmeyen küçük kaçaklar ancak titizlikle aranırsa ortaya çıkabilir (22).

Normal şartlarda gerilme kuvveti barsakta, cilt yaralarına göre çok daha hızlı oluşmaktadır (23). Cilt yaralarının aksine barsak yaralarında fibroblastlara ek olarak düz kas hücreleri de kollajen sentezler (24). Cilt ve barsak yarasındaki fibroblastlardan kollajen sentezi farklı mekanizmalarla düzenlenir (25). Sağlam gastrointestinal sistemde gerilim gücünün çoğunu submukoza sağlar ve anastomoz yapılmış bağırsak uçlarını bir araya getiren dikişleri tutabilecek güce sahip asıl katman submukozadır. Submukoza başlıca kollajen ve elastik liflerden oluşur ki; %68'i tip1 kollajen, %20'si tip 3 ve %12'si tip 5 kollajenden meydana gelir (26).

Bağırsak anastomozlarının iyileşmesi temelde yara iyileşmesi ilkelerine uygun olarak gerçekleşir. Başlangıçtaki hematoma ve vazokonstriksiyonu, vazodilatasyon ve kapiller geçirgenlik artışı izler (26). İlk dört günde inflamasyon ve ödem mevcuttur. 24-48 saat içinde invagine olan mukoza ve submukozada yaygın inflamatuvar yanıt gelişir ve bu kısım nekroze olarak lümeneye düşer. İnvagine edilen kısım küçükse primer iyileşme görülür. Bu bulgular anastomozu aşırı inverte etmekten kaçınmak gerektiğini gösterir. Mukozal eversiyon ve inversiyon bu işlemi geciktireceği için bağırsak duvarı tam olarak karşı karşıya getirilmelidir. Kaçak riskini azaltmak için serozanın da düzgün bir şekilde yaklaştırılması gerekmektedir (27).

Dördüncü güne doğru intestinal anastomoz bölgesinde granülasyon dokusu oldukça yoğundur. Postoperatif 3-5. günlerde anastomoz hattında daha fazla olmak üzere tüm kolonda kollajenolitik aktivite artar. Dördüncü günden itibaren yara bölgesinde kollajen yapımı ve birikimi belirginleşmeye başlar ve kollajen miktarındaki artışla birlikte anastomoz kuvvetinde de artış meydana gelir (28). Anastomoz kaçacağı açısından en riskli dönem olarak kabul edilen bu dönemde, anastomoz dayanıklılığı konulan dikişler ve anastomoz çevresindeki submukozanın bu dikişlerin gerilimini karşılayabilmesine bağlıdır (20; 29).

Postoperatif dördüncü günden başlayarak anastomozda güçlü kollajen uyarımı başlamıştır ve izleyen her gün yara kuvveti artar. Postoperatif yedinci günde normalin %50-60'ına, onuncu günde %100'üne ulaşır. Birinci haftada mukoza epiteli proliferasyonu ve submukozal vasküler proliferasyon izlenir (30). Remodelling döneminde granülasyon dokusu azalarak yerini düzenli hücre sıralarına, düz kas hücrelerine ve normal dokuya bırakır. Bu evre 10-180 gün arası bir süreyi kapsayabilir. Anastomoz bütünlüğü, kollajen sentezi yıkımı arasındaki hassas dengeye dayanır. Bu denge anastomoz komplikasyonlarına neden olan çok sayıda faktörden etkilenir (26).

2.4.1. Anastomoz İyileşmesini Etkileyen Faktörler

Kolon anastomozunun iyileşmesinde etkili olan faktörler lokal ve sistemik faktörler şeklinde ikiye ayrılmaktadır (26). Anastomoz iyileşmesine etki eden faktörler tablo 2.1'de gösterilmiştir.

Tablo 2.1. Anastomoz iyileşmesine etki eden faktörler

Lokal Faktörler	Sistemik Faktörler
Yeterli kanlanma	Enfeksiyon
Anastomozda gerginlik olmaması	Şok, sepsis, asidoz
Sağlıklı doku uçları	Hipovolemi
Bakteriyel kontaminasyon	İlaç tedavisi (Steroidler, NSAİİ)
Distal obstrüksiyon	İmmün yetmezlik
Radyasyon hasarı	Obezite,alkolizm,malnütrisyon
Barsak hazırlığı ve antibiyotik kullanımı	Üremi
Mekanik travmalar	Karaciğer hastalığı, yetmezliği
Cerrahi teknik ve dikiş materyali	Malign hastalıklar
Lokal enfeksiyon	Yaş
Hematom	Ağır anemi
Yabancı cisimler	Vitamin ve mineral eksiklikleri

Kolonun anastomoz için hazırlanması esnasında kaba ve fazla immobilizasyonu, hemostaz için aşırı koter kullanımı, kontaminasyonun engellenmesi için konulan klempelerin uzun süreli ve fazla sıkı tutulması, sıkı dikiş ve stapler kritik damarları hasarlayabilir ve dokuda iskemiye neden olabilir (31). Mobilizasyon yetersiz olduğunda ise anastomozdaki gerilim anastomoz perfüzyonunu bozabilir ve inflamatuvar hücre infiltratları artar. Lokal mikrosirkülasyondaki gerilim en az kolonda tolere edilir (32). Cerrahi teknik de aynı şekilde önemlidir. Yeterli oksijen dağılımı kollajen sentezi sırasında lizin ve prolin hidrosilasyonu için gereklidir. İskemik dokular zayıf iyileşir ve kolaylıkla enfekte olur. Oksijen basıncı 55 mmHg altındaki dokularda kaçak oranı %10'dur, 25 mmHg ve altındaki değerlerde ise iyileşme mümkün değildir (33).

Gastrointestinal sistemde radyoterapinin uzun dönem etkileri arasında fibrozis, striktür formasyonu ve endarteritis obliteransa sekonder iskemi yer alır (26). Kolon ameliyatlarından önce, mekanik bağırsak temizliği ve beraberinde antibiyotik kullanılması anastomoz kaçağı sıklığını önemli ölçüde azaltmaktadır (34). Dikişler kenardan uygun uzaklığa konulmalı ve düğümler dokuyu sıkıştırmadan/büzmeden güvenli şekilde bağlanmalıdır (35). Anastomoz tamamlandıktan sonra lümen açıklığı, doku kenarlarının canlılığı kontrol edilmeli, gerilim, torsiyon ve distal obstrüksiyon olmadığından emin olunmalıdır. Everting anastomozlarda kaçak riski yüksektir ve daha çok adezyon oluşumuna sebep olur, fakat stenoz insidansı daha azdır. İki kat dikiş iyileşmenin erken döneminde ekstra dikiş materyali ve inverte dokuda iskemi nedeniyle inflamatuvar cevabı arttırırlar. İnflamatuvar fazda daha fazla kollajen yıkıldığı için anastomozlar daha zayıf olur.

Tek kat dikişli savunular da bu yöntemle doku kenarlarına daha az zarar verildiğini ve daha geniş lümen kaldığını öne sürerler (26).

İdeal dikiş materyali, anastomotik bütünlük sağlanıncaya kadar gücünü korumalı, minimal doku reaksiyonu oluşturmali ve enfeksiyonu önlemelidir. Ayrıca dögüm güvenliđi de iyi olmalıdır. Lokal enfeksiyonlar anastomoz kaçaklarının en önemli nedenlerinden biridir. Kolon florasının zengin oluşu ve operasyon sırasında çevresel bulaşmalar olması lokal enfeksiyonun nedeni olarak gösterilmektedir (36). Enfeksiyon yara dokusunda kollajenaz aktivitesini artırarak kollajen miktarında azalmaya neden olur (37). Drenler, enfeksiyona neden olabilecek sıvıları boşaltırlar. Ancak organizmalar için peritoneal kaviteye dışarıdan retrograd bir yol oluşturdukları gibi, anastomoza mekanik travma yapabilir, adezyon oluşumunu uyarabilir ve hastaya ağrı verebilirler (26). Yapılan bir çalışmada perianastomotik drenlerin yerleştirilmesinden sonra köpeklerde anastomoz ayrılma insidansında dramatik bir artış (%15'den %55'e) olduğunu göstermiştir (38). Abdominal sepsis varlığında primer anastomozdan kaçınmak gerekir (26). Anastomotik dokunun kollajen sentez kapasitesi sepsiste belirgin olarak azalır (39). Kemoterapötikler, fibroblast proliferasyon inhibisyonu ile veya doğrudan kollajen sentezini azaltırlar. Nötropeni ise yara enfeksiyonuna sebep olabilir ve yara iyileşmesinin inflamatuvar fazını uzatır (21). Kortikosteroidler antiinflamatuvar etkileri ile hücrel fonksiyonlarda baskırlar. Sonuç olarak yara iyileşmesini geciktirirler. Ciddi malnütrisyon karın ve cilt yaralarının gücünde azalmaya neden olur, fakat kolon anastomozlarındaki güç deđişikliđi daha azdır. İmmün sistemi baskılanmış kişilerde inflamatuvar fazda polimorfonükleer lökositlerin (PMNL) yokluğu, yara enfeksiyonuna neden olabilir ki bu inflamatuvar fazı uzatarak yara iyileşmesini geciktirir. Hipovolemi, doku perfüzyonunu azaltarak iyileşmeyi olumsuz etkiler (21). Schrock, Deveney ve Dunphy ameliyat sırasında 15 dakikalık hipotansiyonun anastomoz bozulması riskini arttırdığı bildirmişlerdir (22). Kolon cerrahisi genellikle ileri yaşlarda yapılmakta ve bu da anastomoz kaçađı riskini arttırmaktadır. Kollajen sentezi ve yara iyileşmesi için gerekli olan C ve E vitaminleri, demir ve çinko eksikliklerinde de iyileşme bozulur (21).

Epidermal büyüme faktörü (EGF) gibi büyüme faktörleri de fibroblast proliferasyonunu uyararak kollajen sentezini artırır (26). Diyabet, inflamasyonda rol alan nötrofil, makrofaj ve lenfosit fonksiyonunun bozulmasına, fibroblast proliferasyonunun azalmasına, mikrovasküler dolaşım bozukluğu nedeniyle kan akımı azalmasına yol açar. Bu da yara iyileşmesini olumsuz etkilemektedir (21). Habis hastalıklar, katabolik etkileri

nedeniyle iyileşmeyi geciktirirler (40). Üremi, sarılık gibi yandaş hastalıklar ve protein sentezinin bozulduğu karaciğer yetmezliği de anastomoz iyileşmesini bozmaktadır (26). Karaciğer fonksiyonlarında bozulma protein sentezi üzerinde olumsuz etkiler yapar ve yara iyileşmesinin bozulması ve yara enfeksiyonu gibi komplikasyonlarda artma olur (41).

2.4.2. Anastomoz iyileşmesinin değerlendirilmesi

Anastomoz iyileşmesinin değerlendirilmesinde özellikle mekanik, biyokimyasal ve histolojik yöntemler kullanılır. Ancak nadir kullanılan diğer bazı yöntemler de bulunur. Histolojik inceleme çoğu zaman kantitatif bir araç olmasa da doku düzeyinde iyileşmenin saptanması açısından önemli bir göstergedir (27).

Mekanik değerlendirme yöntemleri:

Patlama basıncı: Bağırsak segmentinin gaz veya sıvı ile artan intralüminal basınca karşı duvar direncini gösterir (27). Anastomoz sonrası 2-3. günlerde en düşük değerde iken hızla artarak yedinci günde ameliyat öncesi düzeye çıkar ve patlama bu andan itibaren anastomoz hattı dışında bir bağırsak ansından olur. Bu nedenle iyileşmenin erken döneminin değerlendirilmesi için uygundur (26).

Kopma direnci: Anastomoz hattını içeren bağırsak ansının uzun eksenine paralel kesilerek, standart genişlik ve uzunlukta hazırlanan bir şeridin iki ucuna karşıt yönlerde kuvvet uygulanırken kopmaya neden olan kuvvettir. İkinci haftaya kadar olan değerlendirmelerde uygun bir parametredir (26).

Biyokimyasal değerlendirme yöntemleri

Anastomoz iyileşmesinin biyokimyasal parametresi kollajen miktarı tayinidir ve doku kollajen miktarı bir aminoasit olan hidroksiprolin düzeyinin ölçümü ile saptanır (26).

Histolojik değerlendirme yöntemleri

Işık mikroskobu ile anastomoz hattında epitelizasyon, fibrozis, nekroz, damarlanma ve inflamasyon incelenebilir. (26).

2.5. Kök hücre

Kök hücreler, uygun biyokimyasal sinyallerin varlığında farklı hücre tiplerine dönüşebilme özelliğine sahip hücrelerdir. Tip 1 diyabet hastalığı, Parkinson hastalığı, Alzheimer, Multipl skleroz gibi birçok hastalığın tedavisini sağlamak amacıyla araştırmacılar; hasar gören hücre, doku veya organların biyolojik işlevlerini yerine koymayı ya da tamir etmeyi sağlayacak yöntemler üzerinde çalışmışlardır. Bir hedef doku veya organa, o organın işlevlerini eski haline getirmeye yetecek kadar sayıda ve kalitede izole edilmiş ve özellikleri belirlenmiş olan hücrelerin nakledilmesiyle bu amaca ulaşılabilir. Kök hücreler, bu amaca hizmet edebilecek yani hücre tabanlı tedavide kullanılabilecek başlıca unsur olarak görünmektedir (42).

1983 yılında allojenik hematopoetik kök hücre nakli sonrası komplikasyon olarak, yaygın akciğer ossifikasyonlarına bağlı olarak solunum yetmezliği tespit edilmiştir. Bu olayın üzerine ilk kez Sale tarafından, in vivo plastisite kavramı tanımlanmıştır (43). Sonraki yıllarda, başta kemik iliğinde bulunan kök hücrelerin in vitro ve in vivo koşullarda yalnızca kaynaklandıkları doku ve organların hücrelerini değil vücudun diğer işlevsel hücrelerine de dönüşebildiklerini (plastisite) gösteren birçok rapor yayınlanmıştır. Diğer erişkin kök hücre kaynaklarına oranla daha kolay elde edilebilir olmaları nedeniyle kemik iliği kaynaklı kök hücreleri (KİKKH) öncelikli olmak üzere farklı kaynaklardan elde edilen kök hücreler, tıpta oldukça önemli kaynak olmuşlardır (42).

Farklı sınıflamalar olmakla birlikte kök hücreler buldukları dokuya göre embriyonik kök hücreler ve erişkin kök hücreler olmak üzere iki genel gruba ayrılabilir. Farklılaşma potansiyellerine göre kök hücreler totipotent, pluripotent, multipotent ve unipotent kök hücreler olarak sınıflandırılırlar (42). Totipotent hücre; döllenme meydana geldiğinde oluşan hücre (zigot) tek başına tüm organizmayı meydana getirebilecek genetik bilgiye ve güce sahiptir. Pluripotent hücre vücuttaki tüm hücrelere dönüşebilecek potansiyele sahip olmalarına rağmen, artık tek başlarına tüm organizmayı oluşturacak güce sahip değildir (42). Multipotent hücre, birbirine yakın hücre gruplarını oluşturabilen kök hücrelerdir. Kan kök hücreleri, kemik iliğinde bulunur ve gerektiğinde beyaz kan hücrelerine, kırmızı kan hücrelerine ve trombositlere dönüşebilir. Oligopotent hücre, lenfoid ve myeloid hücrelerde olduğu üzere sadece birkaç hücre grubunu oluşturan kök hücrelerdir. Unipotent hücre, kas ana hücresinde olduğu üzere bir hücre tipini oluşturan kök hücrelerdir (44).

Kök hücreler birden fazla hücre tipine farklılaşabilirler. Bunun en iyi örneği döllenmiş yumurta hücresi ya da zigottan itibaren görülebilmektedir. Bu totipotent hücreler sınırsız farklılaşma ve farklı yönlere gidebilme yeteneğine sahip kök hücrelerdir. Embriyonel kök hücreler yüksek seviyede telomeraz aktivitesi içerirler. Hücre replikasyonu ile aktivasyonda azalma gözlenmez, bu nedenle sınırsız proliferasyon kapasitesine sahiptirler. Embriyonel kök hücreler tüm somatik dokuları oluşturabildiği halde, tam yeni kişiyi oluşturması mümkün değildir (45-47).

Erişkin bir kök hücresi, bir doku veya organdaki farklılaşmış hücreler arasında bulunan farklılaşmamış hücre olup, bu hücre kendisini yenileyebilir ve içinde bulunduğu doku veya organın özelleşmiş hücre tiplerine farklılaşabilir. Erişkin kök hücrelerinin yaşayan organizmadaki esas görevleri, buldukları dokuyu tamir etmek ve dokunun devamlılığını sağlamaktır. Bazı bilim adamları, erişkin kök hücresi yerine artık “somatik kök hücresi” terimini kullanmaktadır (48).

Erişkin kök hücreler totipotent değil pluripotenttir. Bu hücrelerin geniş bir farklılaşma kapasitesi olsa da embriyonik kök hücreler kadar değildir (49). Erişkin kök hücreleri kendilerini yenileme özelliklerine sahiptirler ve ihtiyaç halinde farklılaşma göstererek doku ve organların tamirini, yenilenmelerini ve yaşamlarını devam ettirmelerini sağlamaktadırlar. Son yıllarda araştırılan birçok dokuda bu kök hücreler bulunmaktadır. Erişkin kök hücreler ile ilgili ilk çalışmalar hematopoetik kök hücreler ile yapılmıştır (50).

Friedenstein 1976’da ilk kez mezenkimal kök hücrelerin (MKH) kendini yenileyebildiğini, değişik bağ doku elemanlarına farklılaşabileceğini ve fibroblastlara benzer yapıları olduğunu göstermiştir (51). Ashton ve arkadaşları, 1980’de tavşan kemik iliği stromal hücrelerini izole edip başka hayvanların periton içine implante ederek kemik ve kartilaj oluşumunu göstermişlerdir (48).

Erişkin kök hücreler kemik iliğinde, periferik kanda, kan damarlarında, iskelet kasında, diş dokusunda, miyokardium içinde, karaciğerde, gastrointestinal sistemde, over epitelinde, testislerde, akciğerlerde, meme dokusunda, adipoz dokuda, deride, beyinde, medulla spinaliste, tükürük bezlerinde ve paratiroid bezlerde gösterilmiştir. Erişkin kök hücreler dokular içinde uykuda beklemekte ve ihtiyaç sinyalinin alındıktan sonra etkinleşerek bölünmektedirler (48).

Kan hücrelerine köken olan hematopoetik kök hücrelerinin farklı embriyonik kökenli (ektoderm ve endoderm) hücrelere kaynaklı olabileceğinin ortaya çıkmasıyla, erişkin kök hücrelerine yönelik arařtırmalar hızlanmıřtır.

Kök hücrelerin kullanımında iki önemli özellik dikkate alınmaktadır:

- 1) Hücrelerin yüksek sayıda ve kolay elde edilebilmesi,
- 2) Uygun in vitro ve in vivo řartlarda istenilen hücre ve doku yapısına kolayca ve yüksek oranda dönüşebilmeleri.

Adipoz doku kökenli kök hücreler (ADKKH) lipoaspirasyon sonrasında veya abdominal cilt altı yolla alınmıř yağ dokusunun mekanik ve enzimatik yollar ile ayrıştırılması ile elde edilen ve in vitro řartlarda farklanmadan büyüme özelliğine sahip hücrelerdir. İnsanda ilk kez 2001 yılında Zuk ve arkadaşları (52) tarafından ayrıştırılarak tanımlanan ADKKH, diğere yetişkin kök hücre kaynaklarıyla karşılaştırıldığında düşük verici morbiditesi ve yüksek oranda elde edilebilme özellikleri nedeniyle kök hücre uygulamaları için uygun hücre kaynağı olarak görülmektedir. Günümüze kadar farklı gruplar tarafından gerçekleştirilen birçok çalışmada bu hücrelerin in vitro gelişimleri ve farklı hücre ve dokulara dönüşümleri incelenmiş, uygun řartlarda ADKKH'in mezoderm kaynaklı kemik, kıkırdak, kas, fibroblast ve endotel hücrelerine dönüşebildiğı gösterilmiştir (52-54).

2.5.1. Mezenkimal kök hücreler

Mezenkimal kök hücreler (MKH), erişkin kök hücre tipidir. Stromal kökenli olmaları nedeniyle genel anlamda “destek hücresi” özelliğı taşımaları, MKH'lerin tıbbın birçok alanında kullanım potansiyeli taşımasının temelini oluşturmaktadır. Birçok dokudan elde edilebilen, sayıca çoğaltılmaya elverişli dayanıklı hücrelerdir. Salgıladıkları çözünür faktörler, hücreler arası veya hücre dışı matriks ile yakın ilişki halinde bulunmaları nedeniyle içinde buldukları dokuya özel hücrelerin fonksiyonlarına önemli katkı sağlarlar (55).

MKH'ler pek çok hücre tipine farklılaşma yeteneğine sahip multipotent kök hücrelerdir. Yağ, kemik, kıkırdak, kas, tendon hücrelerine farklılaşabilirler (56). Kemik iliğı hücreleri kültür kaplarında kültüre edildikleri zaman hızla plastik kültür kabına yapıřan hücrelerin kemik iliğı stromal hücreleri olduğı, yapıřmayan hücrelerin ise

hematopoetik hücreler olduğu 1960'lı yıllardan beri bilinmektedir. Son yıllarda ise, stromal hücre sistemine duyulan ilgi giderek artmaktadır. Önceleri, kemik iliği kökenli stromal hücreler, özellikle de MKH'ler, hematopoezi indüklemek amacıyla kullanıma girerken daha sonraları in vivo ve in vitro çalışmalarla aralarında kas, kıkırdak, kemik, sinir, karaciğer, kalp, beyin, adipoz doku, böbrek, akciğer ve bağırsakların da olduğu çeşitli hematopoetik olmayan dokuların parankim hücrelerine farklılaştıkları gösterilmiştir (57-59).

MKH'lerin başta hücre sel tedaviler, doku mühendisliği, bağışıklık baskılayıcı tedaviler ve gen tedavileri olmak üzere birçok alanda klinik kullanım potansiyeli olması bu hücrelere olan ilgiyi giderek arttırmaktadır (60). MKH'lerin kardiyak rejenerasyonda iskemik kalp hastalarında ventriküler yeniden düzenlenme ve diyastolik fonksiyonların yeniden düzenlenmesi gibi olumlu etkileri oluşturabileceği rapor edilmektedir (61).

Bu olaylardan sorumlu olan moleküler mekanizmalar ise; apoptozis direncinde artış, vasküler endotel büyüme faktörü (VEGF) salgılanmasında artış, hücre sel düzeyde kan akımında artış ve mikrovasküler yapıda artış şeklinde özetlenmektedir (61-63).

Organizmanın en zengin kök hücre kaynaklarından biri olan kemik iliği, MKH'ler için de ana kaynak sayılmaktadır. Kemik iliğinde, mezodermden köken alan hematopoetik, endotel ve mezenkimal kök hücreler bulunmaktadır. Kemik iliği dışında birçok dokudan da MKH izole edilebilmektedir. Kemik/periost, kas dokusu, diş pulpası ve maksillofasial dokular, karaciğer, lipoaspirasyon materyalleri, kordon kanı, kordon stroması, plasenta, amniyon sıvısı, sinovial sıvı, hatta periferik kandan da adezyon özellikleri nedeniyle ayrıştırılarak çoğaltılabilmeleri mümkündür (64; 65).

Mezenkimal kök hücreler, kemik iliği de dahil olmak üzere dokularda çok az sayıda bulunmaktadır. Ayrıca yapışma özelliklerine bağlı olarak buldukları dokulardan yeterli sayıda elde edilmelerinde zorluklar vardır. Gerek klinik uygulama, gerekse temel bilim araştırmalarında yeterli hücre sayılarına ulaşabilmek için in vitro ortamda çoğaltılmaları gerekmektedir. Bu hücrelerin in vitro çoğaltılmaya elverişli, dayanıklı hücreler oldukları, kültürde çoğalma ve farklılaşma yeteneklerini korudukları bilinmektedir. Kültür ortamında çoğaltılan MKH'ler ışık veya faz kontrast mikroskobu ile incelendiğinde hücrelerin iğ şeklinde olduğu ve fibroblast benzeri hücre toplulukları oluşturdukları dikkati çekmektedir. Hücreler, düşük konsantrasyonlarda kültür edildiğinde

koloni oluşturmaya meyil ederken, daha yüksek hücre yoğunluğunda ise koloni oluşturmak yerine yan yana dizilmiş hücre grupları halinde çoğaldıkları gözlenmektedir (56).

Hücrelerin *in vitro* kültür ortamında çoğalması için çok özel koşullar gerekmemektedir. %10 FBS içeren kültür ortamında plastik tabanına yapışma göstermiş olan hücreler, fenotipik ve farklılaşma özelliklerini koruyarak çoğalabilmektedirler (49).

Farklılaşma çalışmalarında hedeflenen farklılaşmış hücrelere dönüşüm olup olmadığını göstermek için histokimyasal, immünohistokimyasal veya immünfloresan yöntemler kullanılarak özgül işaretler araştırılır (48).

2.5.2. Kök hücrelerin dokularda takibi

In vivo uygulamalarda MKH infüzyonu veya dokuya implantasyonundan klinik yarar elde edilse de, bu hücrelerin verildikten sonraki durumu, hasarlı dokuya göçü, yerleşim özellikleri, çoğalmaları, farklılaşma özellikleri, kısacası hücrelerin infüzyonu takiben kaderi detaylı incelenmemiştir. Çalışmaların çoğunda hücre infüzyonunu takiben hücrelerin, dokularda veya kanda tespitinde zorlukla karşılaşmaktadır. Hücrelerin yeşil floresan protein (GFP) ile transfekte edilmesi ve floresan hücrelerin dokularda takibi ise en çok uygulanan yöntemlerden biridir (66; 67). Genetik işaretleme kalıcı olması yönünden tercih edilen bir yöntemdir. Kısa süreli deneysel çalışmalarda karboksiflorescein diasetat süksinimidil ester (CFSE), 1,1'-Dioktadesil-3,3,3',3'-tetrametilindokarbosiyanin (DiI) gibi floresan işaretleme yöntemleri de kullanılabilir.

2.5.3. Kök hücrelerin potansiyel kullanım alanları

Kök hücreler son yıllarda tüm tıp dünyasının en çok üzerinde durduğu ve her yıl yüzlerce yeni çalışmanın yapıldığı bir konu haline gelmiştir. Kemik iliği kaynaklı MKH'lerin, *de novo* miyokard oluşturduğu gösterilmiştir. Yapılan çalışmalarda miyokard enfarktüsü ve koroner arter hastalıklarında intrakoroner kök hücre infüzyonunun, kalp kası rejenerasyonunda oldukça etkili olduğu bildirilmiştir (68; 69). Bundan başka oftalmolojide de araştırmacılar hasar görmüş göze başarılı bir şekilde korneal kök hücre transplante ederek görme kabiliyetini restore etmişlerdir (70). Aynı hücrelerin başka uyaranlarla nöral hücre serisine de dönüşebildikleri gözlenmiş ve ALS gibi hastalıklarda spinal kordaki

hasarlı bölgeye verilen kök hücrelerin ablatif sinir hücrelerini rejenere ettiği ve sonuçta lökomotor fonksiyonun geri döndüğü gösterilmiştir (71). Yine en önemli metabolik hastalıklardan tip 1 diyabet hastalığında pankreasta insülin salgılayan beta hücrelerindeki hasar mekanizmasının moleküler düzeyde anlaşılması ile ilgili yüz güldürücü çalışmalar yapılmıştır (72).

Kök hücrelerin daha önce terapötik anjiyogenez yapıcı etkileri birçok çalışmada gösterilmiş olup (73-76) flep cerrahisinde kullanımına ait ilk çalışma ise Ichioka ve arkadaşları tarafından yapılmıştır (77). Sıçanlarda yaptıkları bu çalışmada, kemik iliği kaynaklı kök hücrelerin dorsal cilt fleplerindeki damarlanma üzerine etkisi araştırılmış ve kapiller dansitede iskemi reperfüzyon hasarını azaltıcı yönde belirgin artış tespit etmişlerdir.

Mezenkimal hücrelerin vasküler endotelial hücrelere farklılaşma yetenekleri olduğu bilinmektedir. Zheng ve ark.'nın yaptıkları çalışmada, VEGF ve mezenkimal kök hücrelerin birlikte iskemik fleplerde neovaskülarizasyonu arttırdığı gösterilmiştir (78).

Uysal Ç. ve ark. yaptığı çalışmada ise sıçan dorsal cilt fleplerinde oluşturulan iskemi reperfüzyon hasarının ADKKH uygulanması ve bir takım büyüme faktörlerinin regüle edilmesi sonucu iskemi reperfüzyon hasarının önenebileceği gösterilmiştir (79).

2.5.4. Kök hücre kaynağı olarak adipoz doku

Bugüne kadar mezenkimal kök hücre kaynağı olarak çoğunlukla kemik iliği kullanılmış ancak son çalışmalara bakıldığında yeni kaynaklar tanımlanmıştır. Zuk ve arkadaşlarının yaptığı çalışmada adipoz dokunun mezenkimal hücrelerden oldukça zengin olduğu gösterilmiştir (52). Adipoz dokudan elde edilen kök hücrelerin kemik iliğinden elde edilen kök hücrelere göre izolasyonlarının daha az acı verici olmaları, lipoaspirasyon yöntemi ile kolayca elde edilebilmeleri nedeniyle adipoz dokunun plastik cerrahide son yıllarda kök hücre kaynağı olarak kullanımı oldukça yaygınlaşmıştır.

Poznanski ve ark. yaptıkları çalışmada yağ dokusunun kök hücre bakımından oldukça zengin bir doku olduğunu göstermişlerdir (80). Ayrıca adipoz doku santimetre küp başına kemik iliğine göre 100 ila 1000 kat daha fazla pluripotent hücre içermektedir (81; 82).

Yağ dokusu da kemik iliği gibi embriyonik mezodermden oluşur ve bir stroma içerir. Lipoaspirata kısa süreli kollajenaz muamelesi ve santrifüj uygulaması sonrası elde edilen ürüne “processed lipoaspirate=işlenmiş lipoaspirat” (PLA) denilir. PLA’lar uygun uyaranlar ile osteojenik, adipojenik, myojenik ve kondrojenik hücrelere farklılaşır (49) ve o diziye özel gen ve proteinleri içerir, bu da kök hücre fenotipini teyit eder. Bu nedenle bu doku mezodermal doku tamirinde kullanılabilir. Aspiratla elde edilen PLA fraksiyonu fibroblastik, endotelial hücreler, makrofaj ve düz kas hücreleri gibi heterojen bir gurubu içerir, seri pasajlarla MKH’lere benzeyen homojen fibroblastik bir popülasyon kalır. Uzun süreli kültürlerle PLA’ların büyüme kinetikleri ve farklılaşma kapasiteleri değişmez.

Adipoz doku adipositlerden oluşmuş olan gevşek bağ dokusudur. Adipoz doku lipoblastlardan oluşur ve asıl rolü yağ formunda enerji depolamaktır. Ayrıca vücudun destek ve izolasyonunu sağlar. Adipoz doku; leptin, rezistin ve Tümör Nekroz Faktörü α (TNF α) salgılayarak önemli bir endokrin organ olarak da işlev görür. Adipoz dokunun; enerji depolama, yağda eriyen vitaminleri depolama, fiziksel koruma sağlaması ve termogenez fonksiyonlarına ek olarak, günümüzde adipositlerden ve adipoz stromal hücrelerden köken alan proteinlerin otokrin, parakrin ve endokrin etkiler ile hem lokal hem de sistemik etkileri olduğu gösterilmiştir. Adipositlerden sentezlenen sitokinlerin homeostazda, immün yanıtta, vazoregülasyonda ve steroid metabolizmasında rol oynadığı bilinmektedir (83).

2.6. Trombositten Zengin Fibrin (TZF)

2.6.1. Fibrin nedir?

Fibrin, fibrinojen adı verilen plazmatik molekülün aktive formudur (84). Bu çözünebilen molekül hem plazmada, hem de trombosit α -granüllerinde bulunur ve hemostaz sırasında trombosit agregasyonunda önemli rol oynar. Koagülasyon sırasında vasküler dalların çevresini koruyan bir çeşit biyolojik yapıştırıcı gibi görev alır. Fibrinojen, tüm koagülasyon reaksiyonlarının son ürünüdür. Çözünebilen bir protein olan fibrinojen, yara bölgesinde polimerize fibrin jel ilk skatrisyel matrisi oluştururken, trombin sayesinde çözünemeyen fibrine dönüşür (85-87). Fibrin adezivler de doğal biyolojik mekanizmaları (hemostaz sırasında fibrin polimerizasyonu) ile hemostatik ajan olarak kullanılabilirler (88). Fibrin adezivler kan kökenli materyallerdir.

2.6.2. Trombositten Zengin Plazma (TZP)

Son yıllarda trombositten zengin plazma olumlu etkileri nedeniyle çok yoğun olarak kullanılmaktadır. Trombositler kemik iliğinde yer alan beyaz kan hücrelerinden köken alan küçük hücre benzeri yapılardır. Bunlar kan pıhtılaşmasını ve yara iyileşmesini düzenlerler. Trombositler; doku iyileşmesinde görev alan büyüme faktörleri ve sitokinlerce zengin olan alfa ve dens granülleri içeren en küçük kan hücreleridirler. Plazma yapısında kırmızı ve beyaz hücrelerle birlikte pıhtılaşma faktörleri ve diğer kan proteinlerini bulunduran kanın sıvı kısmıdır, %90'ı sudan oluşur ve vücuttaki transport hücrelerini bulundurur. TZP ise normal kan trombosit konsantrasyonundan yaklaşık olarak 3-5 kez daha yoğun trombosit içerir. TZP doku iyileşmesinde önem arz eden inflamasyon, proliferasyon ve remodelizasyon gibi bir çok hücrel aktiviteyi düzenler (89-92). Hastadan steril şartlarda alınan kanın santrifüje edilmesi sonucu santrifüj tüpünde 3 farklı katmana ayrılır. En alt kısım kırmızı kan hücrelerinden, orta kısım trombosit ve beyaz kan hücrelerinden oluşurken, en üst kısım ise trombositten fakir plazmadan oluşur.

TZP, Genel Cerrahi, Ortopedi, Spor hekimliği, Maksillofasyal cerrahi, Plastik ve rekonstrüktif cerrahide kullanılmaktadır.

2.6.3. Trombositten Zengin Fibrin (TZF)

Trombositten zengin fibrin (TZF) ilk defa da Choukroun tarafından ikinci kuşak trombosit konsantrasyon olarak tanımlanmıştır. TZF doğal kan dokusundan elde edilen, yapısında bol miktarda trombosit ve lökosit içeren fibrin matriks yapısı anlamını taşımaktadır. TZF hazırlanması esnasında trombin kullanılmaması elde edilen fibrin dokusunun doğal fibrin çatısına sahip olmasını ve büyüme faktörlerinin proteolizinin önlenmesini sağlamaktadır (93). TZF yapısı büyüme faktörlerinin yanı sıra içerisinde nötrofil ve lökosit barındırmaktadır. İçeriği sayesinde de yara iyileşmesini hızlandırdığı bildirilmektedir (94). Bu büyüme faktörleri arasında trombosit kaynaklı büyüme faktörü (PDGF), İnsülin benzeri büyüme faktörü (IGF-I ve -II), fibroblast kaynaklı büyüme faktörü (FGF- α ve FGF- β) ve transforme edici büyüme faktörü β (TGF- β) sayılmaktadır.

TZF, TZP'nin aksine santrifüj sırasında doğal ve kademeli bir polimerizasyonla oluşur. Polimerizasyon hızındaki bu azalma dolaşan sitokinlerin fibrin ağ ile

bütünleşmesini kolaylaştırır. Böylelikle TZF'in fibrin ağlarındaki çözülebilir moleküllerin kontrollü ve daha uzun bir süre boyunca salınabilecekleri iddia edilmiştir (95).

Simonpieri ve ark. (96) göre kemik greftlemesi esnasında TZF kullanımı 4 avantaj sağlamaktadır:

1. İlk olarak pıhtı, greft materyallerini koruyan TZF membranı ve kemik partikülleri arasında biyolojik birleştirici rolünü üstlenen TZF parçacıkları ile birlikte önemli bir mekanik rol oynamaktadır.

2. Bu fibrin ağı rejeneratif bölgeyle bütünleşmesi özellikle damarlanma ve greftin devamlılığını sağlayan endotelial hücrelerin göçünü kolaylaştırmaktadır.

3. Fibrin matriks rezorbe oldukça trombosit sitokinleri (PDGF, TGF-B, IGF-1) kademeli olarak salınır ve böylece daimi bir iyileşme süreci oluşturmaktadır.

4. Fibrin ağı içindeki lökosit ve sitokinler grefte edilen materyal içerisinde enfeksiyöz ve inflamatuvar olayların regülasyonunda önemli rol oynamaktadırlar.

He ve ark. (97) in vitro bir çalışmada, sıçan osteoblastlarının farklılaşması ve çoğalmasında TZF ve TZP'nin etkinliğini karşılaştırmıştır. Bu çalışmanın sonuçları TZF'nin daha uzun süre boyunca, aşamalı olarak büyüme faktörü salımına neden olduğunu göstermiştir.

Choukroun ve ark. (98) TZF'in sert doku üzerine etkilerini değerlendirdikleri çalışmada sinüs lift cerrahisi sırasında kemik greftine ek olarak TZF kullanımı incelenmiştir. Bu araştırmanın sonuçlarına göre TZF ile birlikte kemik grefti uygulanan bölgelerden 4. ayda elde edilen histopatolojik kesitler kontrol grubunun 8. ay kesitleriyle denk bulunmuştur. Sonuç olarak TZF'nin sert ve yumuşak doku iyileşmesini iki kat hızlandırdığı gösterilmiştir.

Fibrin adezivler ve TZP uygulamalarının aksine TZF santrifüj esnasında doğal ve kademeli polimerizasyonla oluşur. Bu şekilde de homojen ve doğal fibrin pıhtıya göre daha yapışkan bir yapı meydana gelir. Ayrıca polimerizasyon sırasında sirküle olan sitokinler fibrin ağı içinde hapsolülür. Sadece sikatrisyel matriks oluşumu sırasında salınırlar ve bu şekilde etki süreleri uzar. Kanın fizyolojik trombin konsantrasyonu ile yavaş polimerizasyonu çok elastik matriksiyel bir yapı oluşumunu sağlar. Tersine TZP uygulamalarındaki şiddetli polimerizasyon fibrin matriks içerisinde sitokin birleşmesini zorlaştırır (99).

Yapılan çalışmalarda TZF uygulamasında inflamatuvar sitokinlerin daha fazla salındığı görülmüştür. Bunun nedeni TZF'nin lökositik olmasıdır; yani TZF

uygulamasında yavaş kan aktivasyon süreci sonucu lökosit degranülasyonu artmaktadır (95).

TZF sadece bir trombosit konsantrasyonu değildir, aynı zamanda defans mekanizmalarını stimule eden bir immün ağ görevi görür (99).

TZF iyileşme ve yumuşak doku maturasyonunun 3 önemli basamağında etkin rol oynar; damarlanma, immün kontrol ve epitelyal kapanma (100).

Anjiyogenezis yara içinde yeni kan damarlarının formasyonudur. Endotelyal hücrelerin fenotip değişimi, migrasyonu ve bölünmesi için ekstrasellüler bir matriks gereklidir. Fibrin anjiyogenezis için doğal bir rehber görevi görür. Anjiyogenezis için gerekli büyüme faktörleri (FGF- β , VEGF, PDGF) fibrin matriks içinde bulunur. Bazı çalışmalarda bu faktörlerin fibrine yüksek affiniteyle bağlandığı görülmüştür (100).

Fibrin matriks epitelyal hücrelerin ve fibroblastların metabolizmasını etkileyerek dokuların kapanmasına da rehberlik eder. Fibrin, fibronektin, PDGF ve TGF- β fibroblast proliferasyonu ve bu hücrelerin yara içine migrasyonunda önemli etkiye sahiptirler (101). Fibrinin göçü ve degradasyonu sonrasında fibroblastlar kollajen sentezine başlarlar (102). TZF fizyolojik fibrin matriks olarak kök hücreleri için, özellikle damarlanmanın arttığı safhada, bir ağ gibi işlev görür. Kemik iliğinden köken alan mezenşimal hücreler kemik hücreleri ve birçok farklı dokuların rejenerasyonunu sağlar. Bu farklılaşmamış hücreler kandan yaralanmış dokulara gelirler ve birçok farklı hücre tipine dönüşürler. Bu ilk farklılaşma safhası için fibrin ve fibronektin tarafından oluşturulmuş bir skar matriksi gereklidir. Bu durum neden fibrinin bu hücreler için gerekli olduğunu kanıttır. Birçok araştırmacı fibrin matriksin kemik defektlerinin rejenerasyonunda mezenşimal hücrelere destek bir yapı oluşturduğunu göstermişlerdir (100).

Choukroun ve ark. (100) göre klinik çalışmalar TZF'nin iyileşmeyi hızlandırıcı ve arttırıcı bir biyomateryal olduğunu göstermektedir. İdeal iyileşme için gereken tüm parametreleri sağlamaktadır.

3. GEREÇ VE YÖNTEM

Çalışmamız, Başkent Üniversitesi Tıp Fakültesi Deney Hayvanları Etik Kurulu'nda değerlendirildi ve DA 14/03 numarasıyla onaylandı. Çalışmada kullanılan sıçanlar Başkent Üniversitesi Üretim ve Araştırma Merkezi'nden temin edildi. Deney Başkent Üniversitesi Tıp Fakültesi Araştırma Ünitesi Laboratuvarı'nda gerçekleştirildi. Çalışmamızda adipoz kökenli MKH ve TZF uygulamasının, kolon anastomozu üzerine olan etkileri araştırıldı.

Çalışmada, ağırlığı 180–250 gram (ortalama 210 gram) olan 80 adet dişi Sprague Dawley cinsi sıçan kullanıldı. Her grupta 20 sıçan olacak şekilde 3 grup oluşturuldu. Her grupta kendi içinde onar sıçan olacak şekilde iki alt gruba ayrıldı. Kalan 20 sıçan ise adipoz doku ve TZF eldesi amaçlı kullanıldı.

Grup 1A (Kontrol grubu-1, n=10): İnen kolon tam kat kesildikten sonra 7/0 prolene ile devamlı dikişle anastomoz edildi. 7. günde sakrifikasyon sonrası patlama basıncı ölçüldü. Spesmenler hematoksilin-eozin ile boyandıktan sonra patoloğ tarafından değerlendirildi.

Grup 1B (Kontrol grubu-2, n=10): İnen kolon tam kat kesildikten sonra 7/0 prolene ile devamlı dikişle anastomoz edildi. 7. günde intrakardiyak baryum verilmesini takiben sakrifikasyon gerçekleştirildi. 24 saat -20 derecede tespit edildikten sonraki gün anastomoz bölgesinin üçer cm proksimali ve distalini içine alacak şekilde çıkartılan inen kolona direkt grafiler çekildi. Anastomoz alanı anjiyografik olarak incelendi.

Grup 2A (TZF grubu-1, n=10): İnen kolon tam kat kesildikten sonra 7/0 prolene ile devamlı dikişle anastomoz edildi. Anastomozun üstüne TZF uygulandı. 7. günde sakrifikasyon sonrası patlama basıncı ölçüldü. Spesmenler hematoksilin-eozin ile boyandıktan sonra patoloğ tarafından değerlendirildi.

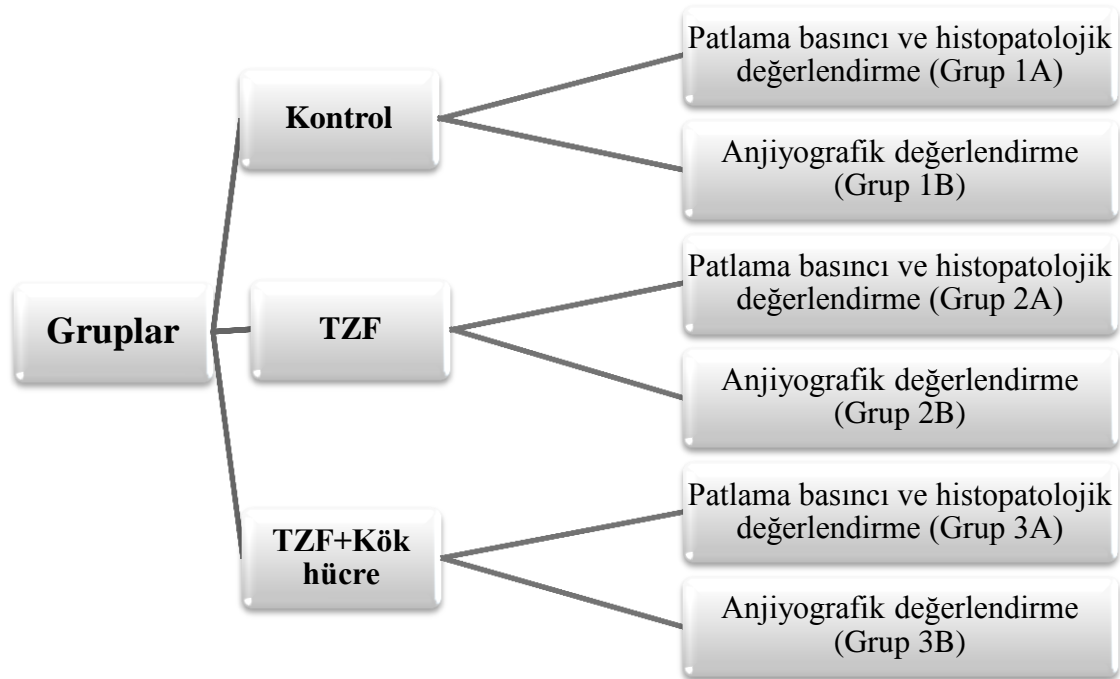
Grup 2B (TZF grubu-2, n=10): İnen kolon tam kat kesildikten sonra 7/0 prolene ile devamlı dikişle anastomoz edildi. Anastomoz üzerine TZF uygulandı. 7. günde intrakardiyak baryum verilmesini takiben sakrifikasyon gerçekleştirildi. 24 saat -20 derecede tespit edildikten sonraki gün anastomoz bölgesinin üçer cm proksimali ve distalini içine alacak şekilde çıkartılan inen kolona direkt grafiler çekildi. Anastomoz alanı anjiyografik olarak incelendi.

Grup 3A (TZF+kök hücre grubu-1, n=10): İnen kolon tam kat kesildikten sonra 7/0 prolene ile devamlı dikişle anastomoz edildi. Anastomozun üstüne TZF ve kök hücre

uygulandı. 7. günde sakrifikasyon sonrası patlama basıncı ölçüldü. Spesmenler hematoksilin-eozin ile boyandıktan sonra patoloğ tarafından değerdendirildi.

Grup 3B (TZF+ kök hücre grubu-2, n=10): İnen kolon tam kat kesildikten sonra 7/0 prolen ile devamlı dikişle anastomoz edildi. Anastomoz üzerine TZF ve kök hücre uygulandı. 7. günde intrakardiyak baryum verilmesini takiben sakrifikasyon gerçekleştirildi. 24 saat -20 derecede tespit edildikten sonraki gün anastomoz bölgesinin üçer cm proksimali ve distalini içine alacak şekilde çıkartılan inen kolona direkt grafiler çekildi. Anastomoz alanı anjiyografik olarak incelendi. (Tablo 3.1)

Tablo 3.1. Grupların dağılımı



ADKKH eldesi amaçlı 4 adet sıçan kullanıldı. Sıçanların inguinal bölgelerinden eksize edilen adipoz dokular uygun işlemlerden geçirilerek MKH izolasyonu ve hazırlanması tamamlandı. Çalışma grubundaki sıçanlara hazırlanan kök hücreler uygulandı. Adipoz doku eldesi sonrası bu amaçla kullanılan 4 sıçan 150 mg/kg ketamin hidroklorür (Ketalor, Pfizer inc) intraperitoneal verilmesi ile sakrifiye edildi.

Diİ ile işaretli ADKKH'lerin endotelyal hücrelere dönüşümünü göstermek için floresan mikroskopta inceleme yapıldı.

TZF eldesi için 16 adet sıçan kullanıldı. Her sıçandan alınan 8 cc kan uygun işleminden geçirilerek TZF elde edildi.

Denek sayıları ve çalışma süresi belirlenirken literatürde daha önce kolon anastomozu üzerine yapılan çalışmalar örnek alındı. Anestezi ile cerrahinin etkisi de göz önüne alınarak çalışma sonunda elde bulunan denek sayılarının istatistiksel olarak değerlendirilmesinin sağlıklı yapılabilmesi için her grup on denekten oluşturulmuştur ve çalışma süresi 7 gün olarak belirlenmiştir (103; 104).

3.1. Deney Hayvanlarının Bakımı

Tüm deney hayvanlarına, 12 saat karanlık, 12 saat aydınlık olacak şekilde standart oda şartları sağlandı. Oda ısısı 18-20 °C arasında sabitlendi. Sıçanlar yem ve musluk suyu ile beslendi. Hipotermi oluşmasını engellemek için sıçanlar ışık kaynağı altında ameliyat edildi ve uyanma esnasında da bu uygulamaya devam edildi.

Çalışma süresi toplam 7 gün ve toplam 60 sıçanla çalışıldığından, hayvanların barındırıldığı kafeslerin üzerine hangi grup olduğu yazılmasına rağmen, grupların birbirine karışmaması için her gruptaki deneklerin kuyruklarına farklı renklerde numaralar verilerek işaretlenmiştir. Tüm hayvanlara cerrahi sonrası dönemde cilt altı 0.02 mg/kg fentanil (Sufenta 5 mcg, Janssen Cilag Inc.Turkey) ile analjezi uygulandı. Çalışma sonunda tüm sıçanlar, periton içine 150 mg/kg ketamin hidroklorür enjekte edilerek kurban edildi.

3.2. Cerrahi işlem

Sıçanlara, periton içine 40 mg/kg ketamin hidroklorür (Ketalar, Pfizer inc), 5 mg/kg ksilazin hidroklorür (Rompun, Bayer inc) uygulanarak anestezi verildi. Anestezi derinliği ekstremitte çekme yanıtı ile değerlendirildi. Hayvanlar uyuduktan sonra ameliyat alanları elektrikli tıraş makinesi ile temizlendi ve cerrahi masaya sırtüstü gelecek şekilde dört ekstremiteden flaster ile tespit edildi. Ameliyat alanı %10 povidon-iodin (Batticon antiseptik solüsyon, Adeka Ltd. Türkiye) ile temizlendi ve cerrahi boyunca sterilite koşulları sağlandı.

Tüm gruplarda sıçanlara anestezi verilmesini takiben, ksifoidin 1 cm altı ile pubisin 1 cm üzeri olacak şekilde insizyonla cilt-cilt altı ve fasya geçilip laparotomi yapıldı. İnen kolon dışarı alındı ve tam transekte edildi. Daha sonra 1 adet 7/0 prolen devamlı dikişle uç

uca tek sıra kolon anastomozu yapıldı. İşlem sonrası sıçanların fasyaları ve ciltleri 3/0 ipek dikişlerle devamlı olarak kapatıldı.

Kontrol grubunda anastomoz yapıldıktan sonra fasya ve cilt kapatıldı. Diğer iki gruptaysa anastomoz üzerine, hazırlanan TZF ve TZF+kök hücre çepeçevre uygulandı.

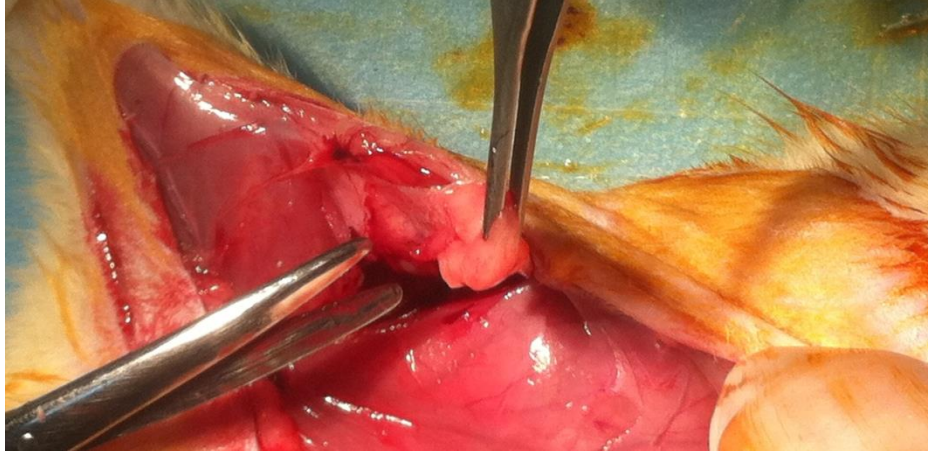
Tüm sıçanlar postoperatif 7. günde anestezik kullanılarak sakrifiye edildi. Patlama basıncı ölçümü yapılacak olan sıçanlar laparotomi ile yeniden açıldı. Anastomoz edilen inen kolon bulundu. Karın içi yapışıklıklar değerlendirildi. Anastomozun 3 cm proksimali ile 3 cm distali rezeke edilerek patlama basıncı ölçüldü. Basınç ölçümü sonrası spesmenler patolojik değerlendirmeye alındı. Anjiyografik değerlendirme grubundaki sıçanlar da laparotomi ve torakotomi ile yeniden açıldı. Kalp ortaya konduktan sonra intraket yardımıyla baryum verildi. Sıçanın karın içi organları ve anastomoz bölgesi baryum ile boyanınca yeterli baryum verildiğine karar verildi. Bir gece -20 C⁰ derecede bekletildikten sonra ertesi gün anastomozun 3 cm proksimali ve distali rezeke edildi. Çıkan spesmen antimezenterik yüzünden kesilip tespit edildikten sonra direkt grafisi çekildi.

3.3. Adipoz doku temini

Sıçanların abdominal ve inguinal bölgeleri anestezi sonrası tıraş edildi ve sırtüstü pozisyonda cerrahi masaya tespitleri yapıldı. İnsizyon ksifoidin yaklaşık 1 cm altından başlatıldı ve karın orta hat boyunca vertikal ekseninde devam edildi. Median insizyonun tamamlanmasını takiben, pubisin yaklaşık 1 cm süperior seviyesinde, insizyon bilateral inguinal bölgelere doğru uzatıldı.

İnsizyonların tamamlanması ardından cilt flepleri cilt altı planda yapılan disseksiyonla kaldırıldı. İnguinal bölgelerdeki yağ yastıkçıkları ortaya kondu

İnguinal yağ yastıkçıkları çıkarıldı (Şekil 3.1). 4 sıçandan yaklaşık 20 cc kadar yağ doku elde edildi. Eksize edilen yağ dokular, serum fizyolojik ile yıkanarak steril kaplara alındı.



Şekil 3.1. İnguinal yağ yastıkçığı eksizyonu

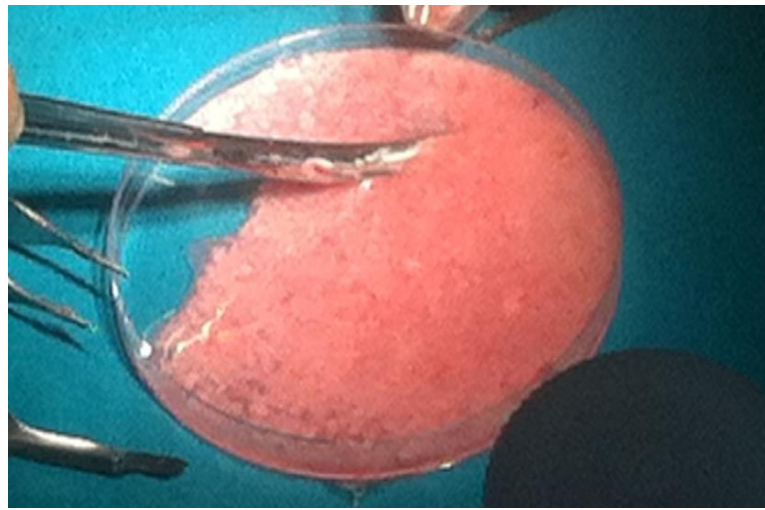
3.4. Mezenkimal Kök Hücrenin Takibi

Mezenkimal kök hücrelerin izolasyonu, hazırlanması ve işaretlenmesi işlemleri Başkent Üniversitesi Tıp Fakültesi Deneysel Araştırma ve Hayvan Laboratuvarı'nda tarafımızca yapıldı. Adipoz kökenli mezenkimal kök hücre elde edilmesinde Ogawa ve ark.'nın yayınlamış oldukları protokol uygulandı (105). 4 adet Sprague-Dawley cinsi sıçanın inguinal bölgesinden alınan adipoz dokular PBS ile yıkandı. Takiben 100 mm²'lik petri kaplarına alınan dokular burada mekanik olarak no:15 bistüri ve doku makası yardımıyla küçük parçalara ayrıldı (Şekil 3.2). Bu esnada vasküler ve fibrotik yapılar ayıklanarak uzaklaştırıldı. Ayırma işlemi tamamlandıktan sonra kalan adipoz dokular yeni petri kaplarına alındı. Sonrasında dokular, 3 defa PBS ile 5 dakika boyunca yıkayıp süspansiyon haline getirildi. Yıkama işlemini takiben dokular 50 cc'lik konik santrifüj tüplerine alındı. 0,3 mg %0,15'lik tip 1 kollajenaz, tüplerin içindeki dokuların üzerine eklendi. 37 °C'de 30 dakika çalkalamalı su banyosunda bekletildi. Bekleme süresi içinde her 10 dakikada bir örnekler çıkarılıp hızlıca karıştırıldı. Bekleme süresinin sonunda kollajenazı nötralize etmek için homojenize olan süspansiyona eşit volümde (15 ml) kontrol fetal bovine serum (FBS) eklendi ve 5-10 dakika kadar karıştırıldı. Oluşan süspansiyon 200 µm'lik hücre süzgecinden geçirilerek hücre dışı dokular (örn: fasya, bağ doku, vb.) temizlendi. Takiben hücre süspansiyonu 1300 rpm'de 5 dakika santrifüj edildi. Santrifüj sonunda tüpün üst kısmında kalan süpernatant atıldı, alttaki birikmiş kök hücrelerin olduğu pellet dikkatli bir şekilde alınarak 10 cc'lik santrifüj tüpüne konuldu. Diğer 50 cc'lik konik tüplerde kalan hücrelerde aynı 10 cc'lik tüpte toplandı. Üzerine 10 ml PBS eklendi ve tekrar süspansiyon haline getirildi. Sonrasında bu süspansiyonda kaç

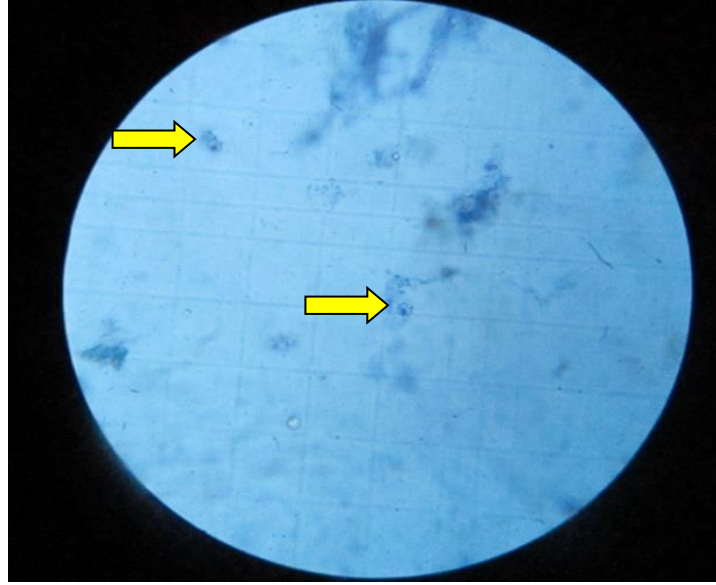
hücre olduğunu hesaplamak amacıyla 0,1 ml alınarak metilen mavisiyle boyandı ve ışık mikroskobu altında Thoma lamında hücre sayımı yapıldı (Şekil 3.3). 24×10^7 adet hücre sayıldı. Hücre sayımını takiben 10 cc'lik hücre süspansiyonu 1300 rpm'de 5 dakika tekrar santrifüj edildi. Santrifüj sonrası tüpün üst kısmında kalan süpernatant atıldı, alt kısımdaki sayısını bildiğimiz kök hücrelerin olduğu pellet bırakıldı.

1,1'-Dioktadesil-3,3,3',3'-tetrametilindokarbosiyanin (DiI) bir tür sitoplazmik boyadır. Sitoplazmaya bağlandıktan sonra hücrenin transplante edildiği bölgede takibini sağlamaktadır. (79; 105-108)

DiI, %25'lik konsantrasyonda %99'luk etanol çözeltisinde çözüldü ve $-20\text{ }^{\circ}\text{C}$ 'de saklandı. 1/100 oranında PBS ile dilüe edildi. DiI partiküllerinin ayrılması için 3000 rpm'de 5 dakika santrifüj edildi. Santrifüj sonrası tüpün üst kısmında kalan süpernatandan 200 μl kullanılmak üzere alındı. Buz dolu kabın içindeki kök hücrelerin bulunduğu tüpe 200 μl DiI eklendi. $4\text{ }^{\circ}\text{C}$ 'de 5 dakika inkübasyona bırakıldı. Bu süreçte DiI kök hücrelerin sitoplazmik membranlarına bağlandı. İnkübasyon periyodunun sonrasında, DiI sitoplazma bağlantısının fiksasyonu için 7 ml PBS konuldu ve karıştırıldı. Hücre DiI fiksasyonunun ardından, süspansiyon 1300 rpm'de 5 dakika santrifüj edildi. Santrifüj sonunda tüpün üst kısmında kalan süpernatant atıldı, alttaki 24×10^7 adet DiI işaretli kök hücrelerin olduğu pelletin üzerine 5 ml PBS (%1 penisilin/streptomisin içeren) eklendi, karıştırıldı ve tekrar süspansiyon haline getirildi. Elde edilen süspansiyon TZF'e homojenik olarak karıştırıldı. Toplam 20 sıçana verileceğinden 1 sıçana uygulanacak miktar $1,2 \times 10^7$ hücre olarak belirlendi.




Şekil 3.2. Adipoz dokunun homojenizasyonu



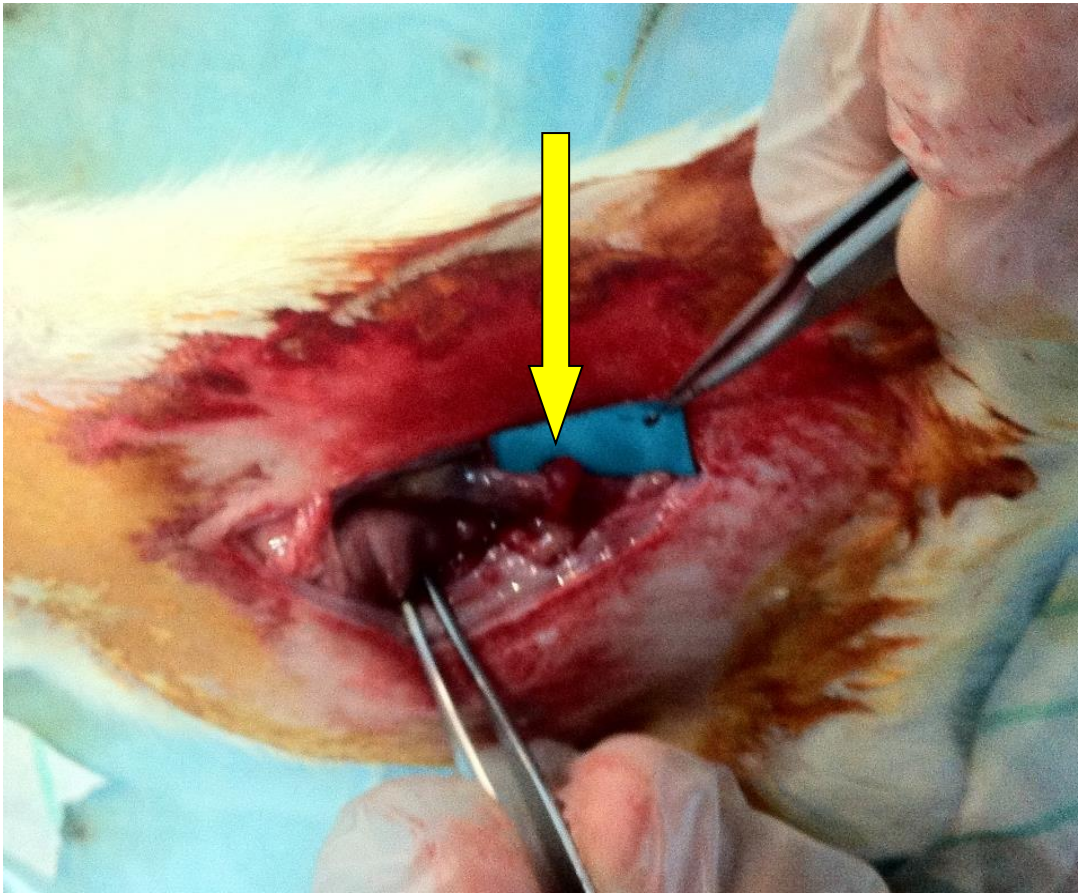
Şekil 3.3. Metilen mavisiyle boyanan hücrelerin ışık mikroskobu altında sayılması (Kök hücreler ok ile gösterilmekte)

3.5. Trombosit Zengin Fibrinin Hazırlanışı ve Uygulanması

Subkostal insizyonla sıçanlar açılarak kalp ortaya kondu. Yaklaşık 8 cc kadar kan alımı sonucu sıçanlar sakrifiye oldu. Alınan kan örneği TZF'e için yeterli oldu. Alınan kan 0.109 mol/L sodyum sitrat içeren tüplere konuldu. Alınan bu tüpler santrifüj cihazında ilk olarak 10 dk 450 G de santrifüje edildi. Daha sonra supernatant kısmı alınarak 850 g de 15 dk daha santrifüje edilerek, altta trombosit zengin plazma ve üstte trombosit fakir plazma olarak ayrılan plazmanın alttaki trombosit zengin kısmı aspire edilerek tüplere konuldu (109). Sadece trombosit zengin plazma kısmı kullanıldı. Elde edilen bu trombosit zengin plazma örnekleri trombosit aktivasyonunu sağlamak için 1/0.15 oranında %10 luk Calcium Chloride (CaCl) ile karıştırıldı (110). 10 dk beklendikten sonra kullanıma hazır bir materyal elde edildi(Şekil 3.4). Sonrasında sıçanların anastomozlarının üzerine tatbik edildi (Şekil 3.5).



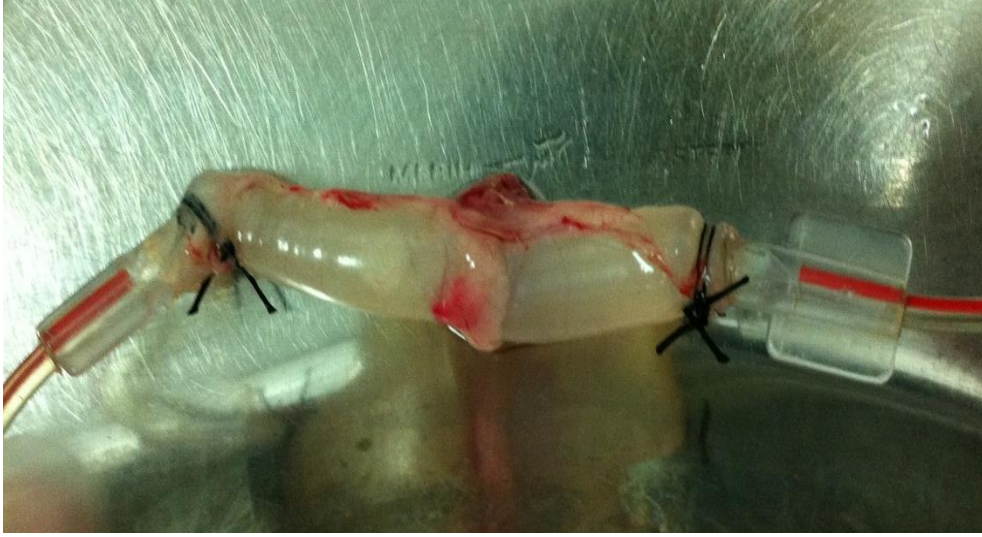Şekil 3.4. Trombositten zengin fibrin (TZF)



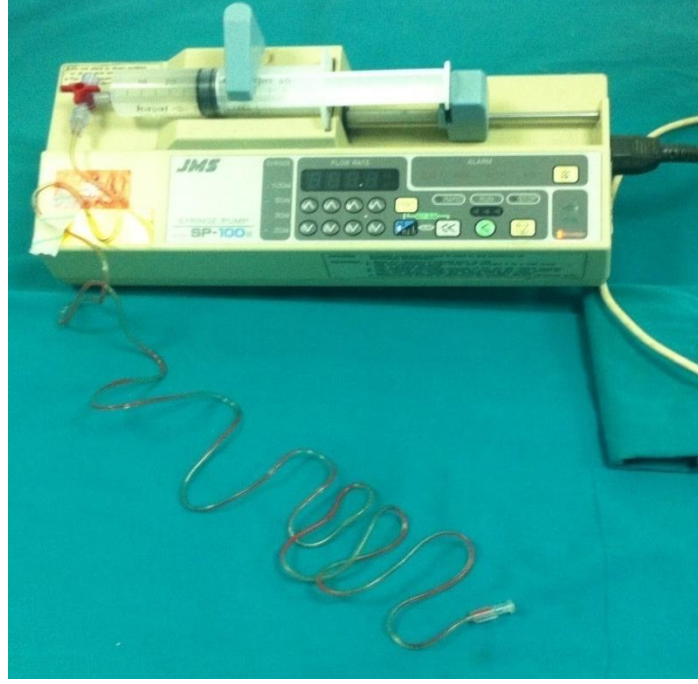
Şekil 3.5. Kolon anastomozlarının üzerine tatbik edilmesi sonrası (Anastomoz hattı okla gösterilmekte)

3.6. Anastomoz patlama basıncı ölçümü

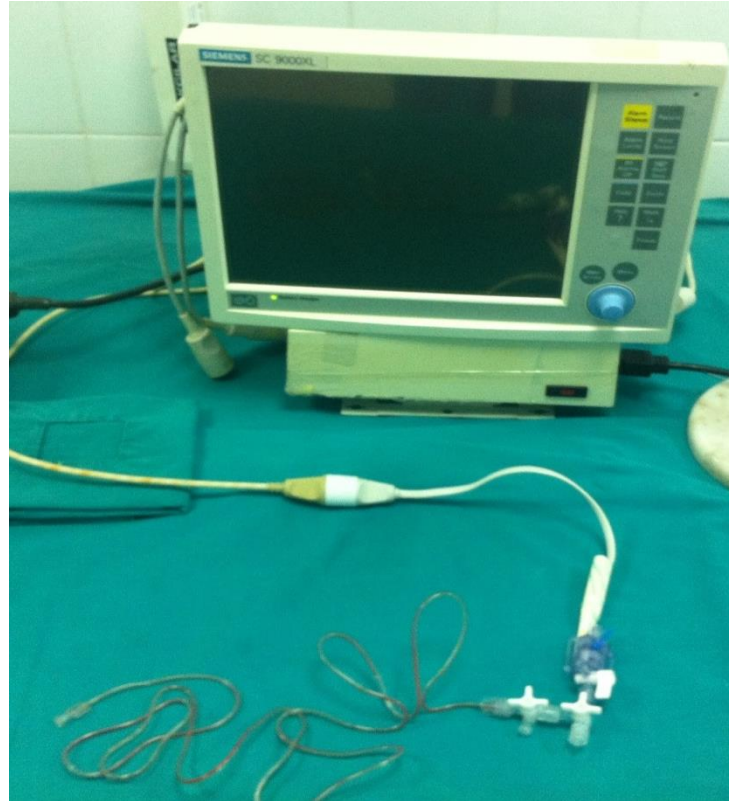Yapılan anastomozun 3 cm distali, 3 cm proksimali ve anastomoz hattını içine alacak şekilde barsak rezeke edildi. Mevcut fekal içerik serum fizyolojik ile yıkanarak uzaklaştırıldıktan sonra bir ucu infüzyon pompasına bir ucu da monitörün arter yoluna olmak üzere kolon 3/0 ipek dikişlerle bağlandı. İnfüzyon pompasıyla 1,6 ml/dk serum fizyolojik verilerek kolon segmenti şişirildi. (Şekil 3.6) Bu sırada monitörden sistemin basıncı takip edildi. Monitörde basıncın çıktığı en yüksek değer tespit edildi ve anastomoz patlama basıncı olarak kaydedildi (111). Ölçümler esnasında JMS BP-100 infüzyon pompası (Şekil 3.7) ve Siemens SC 9000XL monitor (Şekil 3.8) kullanıldı.



Şekil 3.6. Anastomoz patlama basıncı ölçümü



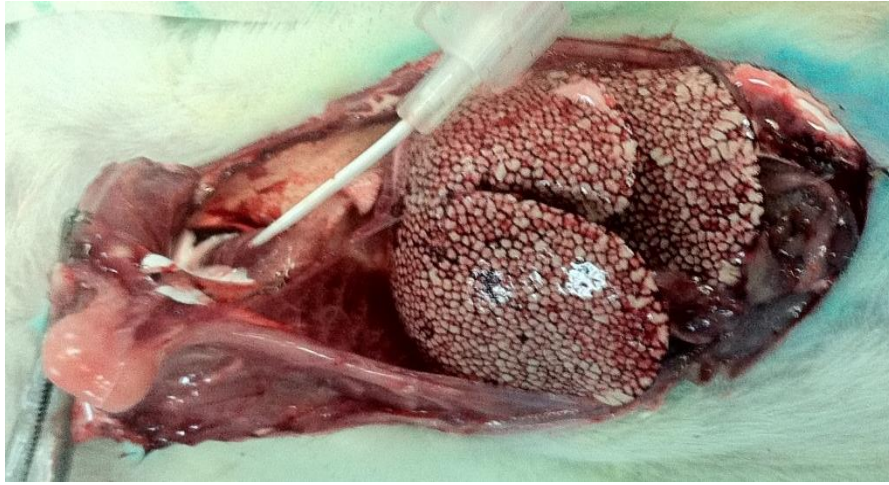Şekil 3.7. : JMS BP-100 infüzyon pompası



Şekil 3.8. Siemens SC 9000XL monitor

3.7. Anjiyografi protokolü

Postoperatif 7. günde anestezi verilmesini takiben subkostal insizyonla kalp ortaya konuldu. İntraket yardımıyla 1:1 oranında SF ve baryum ile hazırlanan opak madde kalbe yavaş puşe verildi. Her sıçana, dokulara gözle görülür miktarda baryum ulaşınca kadar enjeksiyon devam etti(Şekil 3.9). Bir gece -20 derecede muhafaza edilen sıçanlar, ertesi gün çözüldü. Anastomozun 3 cm proksimali ve distalini içine alacak şekilde rezeksiyon yapıldı. Köpük levha üstüne tespit edildikten sonra direkt grafileri çekildi.



Şekil 3.9. İntrakardiyak baryum verilmesi

3.8. Patolojik değerlendirme

Perianastomotik kolon segmentleri patolojik olarak gruplar bilinmeksizin, tek kör olacak şekilde hazırlandı. Parafin bloklar halinde hazırlanan doku örnekleri Hematoksilin-Eosin ile boyanarak ışık mikroskobu (Olympus CX 41, Ankara, Türkiye) altında bir patolojik tarafından anastomozdaki mukozal reepitelizasyon, fibrozis, iskemik nekroz, muskuler tabakada bozulma, vasküler proliferasyon ve inflamasyon incelendi.

Histopatolojik değerlendirmede reepitelizasyon olması ve olmaması değerlendirildi. Fibrozis değerlendirilmesinde, fibrozisin olmaması ve fokal yada diffüz fibrozis gelişmesine bakıldı. Anastomoz hattında iskemik nekroz varlığı ve yokluğu değerlendirildi. Muskuler tabakanın iyileşmesinde bozulma olmaması ve fokal yada diffüz bozulmaya bakıldı. Vasküler proliferasyon ve inflamasyonun hafif, orta yada şiddetli olması değerlendirildi.

3.9. İstatiksel Yöntem

Analizlere başlamadan önce verilerin birtakım varsayımlara uygunluğu araştırıldı. Normal dağılıma uygunluğun analizi için “Kolmogorov Smirnov Normallik Testi”, homojen varyans varsayımının uygunluğu içinse “Levene Test İstatistiği” kullanıldı. İlgili verilerin analizinde varsayımların sağlanıp sağlanmadığı ve verilerin yapısı göz önünde bulundurularak uygulanacak teste karar verildi. Sürekli değişkenlerin tanımlayıcı istatistikleri ortalama \pm standart sapma şeklinde, kategorik değişkenler ise hasta sayısı (N) ve yüzde (%) şeklinde gösterilmiştir.

Hasta gruplarının ilk ve son kilolarının karşılaştırılmasında *Eşleştirilmiş Gruplar İçin t Testi*, ilk ve son kilolar bakımından grupların karşılaştırılmasında ise *Tekrarlı Ölçümlerde İki Faktörlü Varyans Analizi* kullanılmıştır. Gruplar arasında patlama basıncı ve anjiyo değerlerinin karşılaştırılmasında *Tek Yönlü Varyans Analizi*’nden, yapışıklık durumunun karşılaştırılmasında ise *Ki-Kare Testi*’nden yararlanılmıştır. Tek Yönlü Varyans Analizi sonucunda anlamlı çıkan gruplarda ikili karşılaştırmalar için *Tukey Testi* kullanılmıştır. Hasta gruplarında patolojik sonuçların değerlendirilmesinde Ki-Kare Testi’nin varsayımları sağlanmadığından, ilişkinin araştırılmasında *Olağanlık Katsayısı (Contingency Coefficient)* ve *Kendall’s Tau-b* ilişki katsayıları ile *Fisher’s Exact Testi*’nden yararlanılmıştır.

Bu çalışmada istatistiksel analizler SPSS 20.0 istatistiksel paket programı kullanılarak yapılmıştır. Test sonuçlarında elde edilen p değerleri, $\alpha=0,05$ anlamlılık düzeyinde değerlendirilmiştir.

3.10. İşaretli kök hücrelerin tespiti

Bu değerlendirme sadece DiI işaretli kök hücre çalışma grubu için yapıldı. Parafine gömülü dokulardan 5 μ m kalınlıkta uygun kesitler hazırlanarak sadece hematoksilen ile boyandı. Bunun sebebi floresan mikroskopta, eozin boyasındaki kırmızı renk ile DiI işaretli hücrelerdeki kırmızı, mor rengin görüntü açısından karışıklık yaratmasıdır (108). Takip eden kesitlerde hematoksilen-eozin boyamaları da yapıldı. Dolayısıyla immünfloresan mikroskopta hematoksilen boyalı kesitlerde bakılan endotelial hücreler, takip eden hematoksilen-eozin boyalı kesitlerde teyit edildi. Bu endotelial hücrelerden mezenkimal kök hücre kaynaklı olanların (DiI ile işaretli olanlar) 565 nm dalga boyundaki

floresan mikroskopta kırmızı-mor renkte gözükmesi beklenmektedir. (107; 108) Preparatlar tarafımızca Başkent Üniversitesi Tıbbi Biyoloji ve Genetik Laboratuvarı'nda değerlendirildi. İmmünohistokimyasal incelemeler için floresan mikroskop (Nikon Eclipse E600, Tokyo, Japonya) kullanıldı. Preparatlar 20x, 40x, 60x ve 100x büyütmelemlerde incelendi. Görüntüler, renkli dijital video kamera (Nikon CCD) ile bilgisayar ortamına aktarıldı ve bilgisayar programı olarak Cytovision Genus Software kullanıldı.

3.11. Karın içi yapışıklıkların değerlendirilmesi

Karın içi yapışıklıkların değerlendirilmesinde Houston ve ark. kullandığının değerlendirme yöntemi kullanıldı (112). (Tablo 3.2)

Tablo 3.2. Yapışıklıkların değerlendirilmesi

1	Minimal adezyon (Sadece omentum-anastomoz)
2	Orta derece adezyon (Omentum-anastomoz yada anastomoz-ince barsak/karın duvarı)
3	Yaygın yapışıklık (Birden fazla ince barsak/karın duvarında yapışıklık)

4. BULGULAR

Deneilerin başlamasından bitimine kadar 7 günlük sürede hayvanlardan ölen veya deney dışı bırakılan olmadı.

4.1. Anastomoz Patlama Basıncı

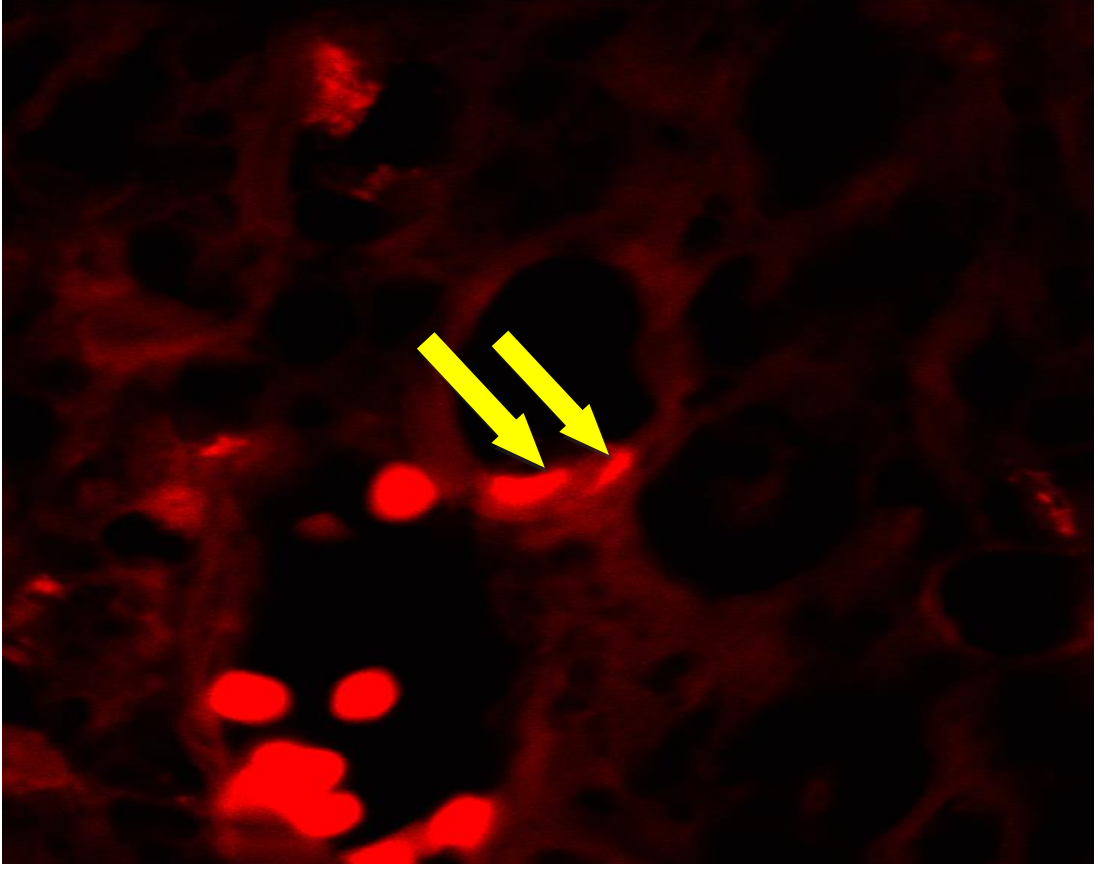
Postoperatif 7. günde 1A, 2A ve 3A grubundaki sıçanlar sakrifiye edilerek patlama basıncı ölçüldü.

4.2. Histopatolojik Değerlendirme

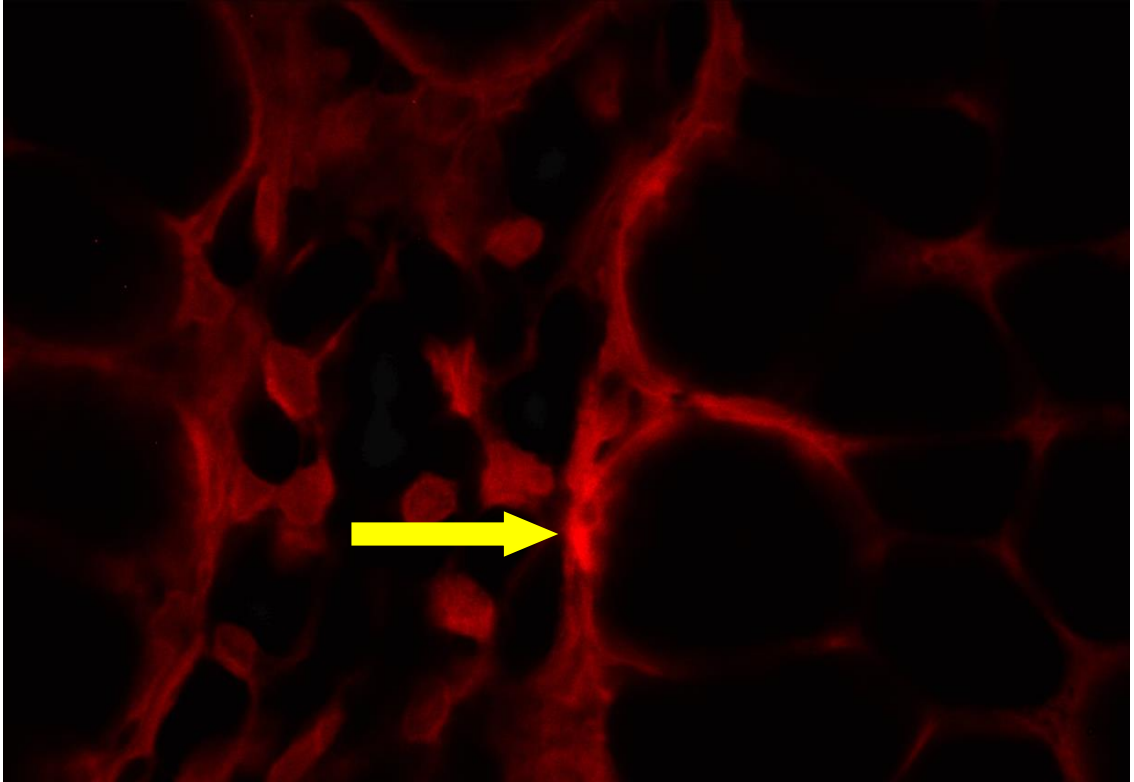
Postoperatif 7. günde sakrifiye edilen 1A, 2A ve 3A grubundaki sıçanların anastomoz hattındaki reepitelizasyon, fibrozis, iskemik nekroz, muskuler tabakada bozulma, vasküler proliferasyon ve inflamasyon değerlendirildi.

4.3. İmmünohistokimyasal bulgular

Dokulardan alınan kesitler hematoksilin-eosin boyasıyla boyandı. Eosin boyasının bırakacağı kırmızı renk ile DiI işaretli hücrelerin karışmaması için eozin ile boyama yapılmadı. İmmünohistokimyasal olarak, DiI ile işaretli adipoz kaynaklı kök hücrelerden transforme olan endotelial hücreler, floresan mikroskop altında 565 nm dalga boyunda incelendi. Adipoz kaynaklı kök hücrelerden endotel hücresi dönüşümü ve villus komşuluğunda kök hücre gösterildi (Şekil 4.1, 4.2).



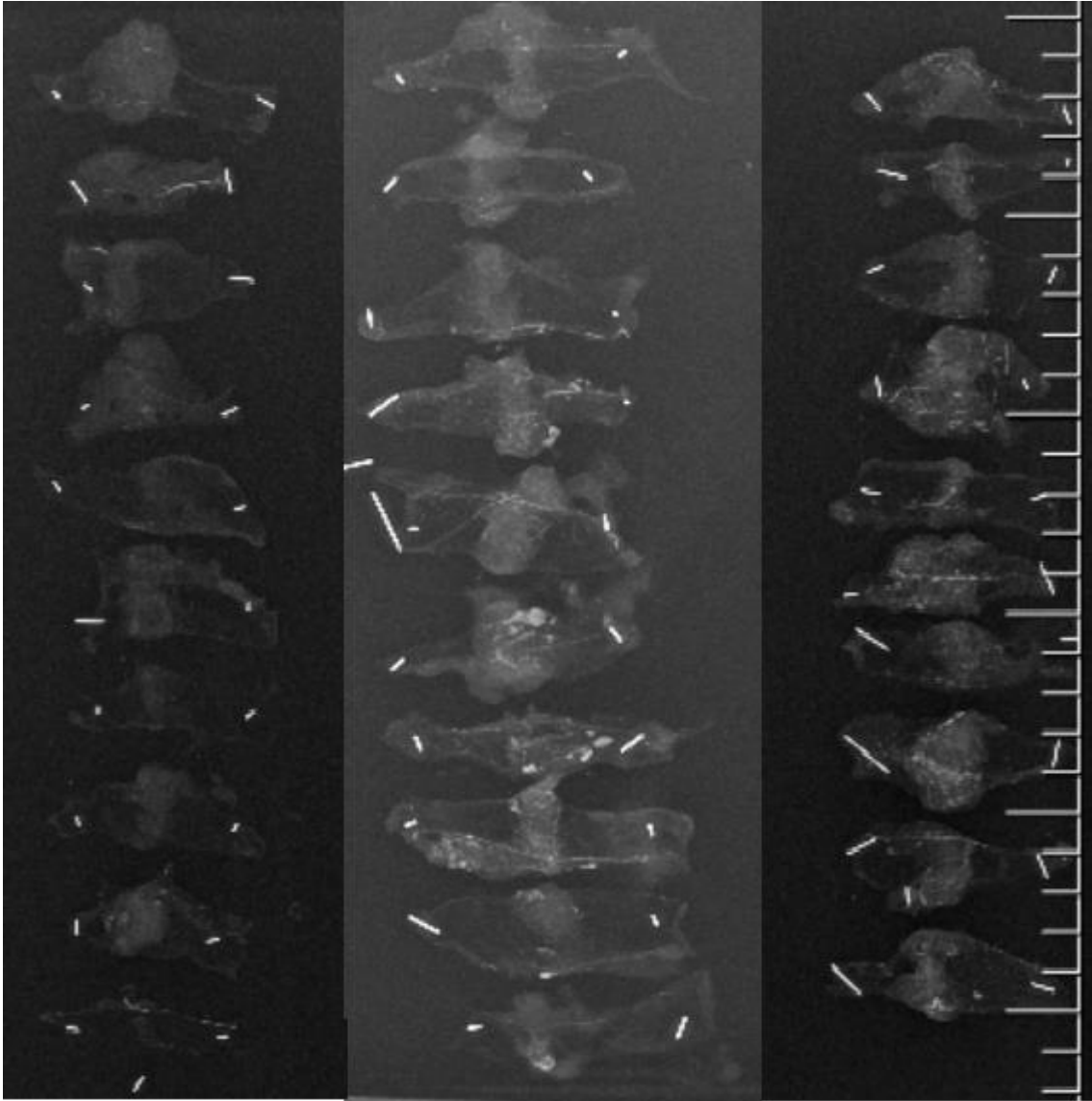
Şekil 4.1. Endotelde kök hücre (Kök hücreler okla gösterilmekte)



Şekil 4.2. Villus komşuluğunda kök hücre (Kök hücreler okla gösterilmekte)

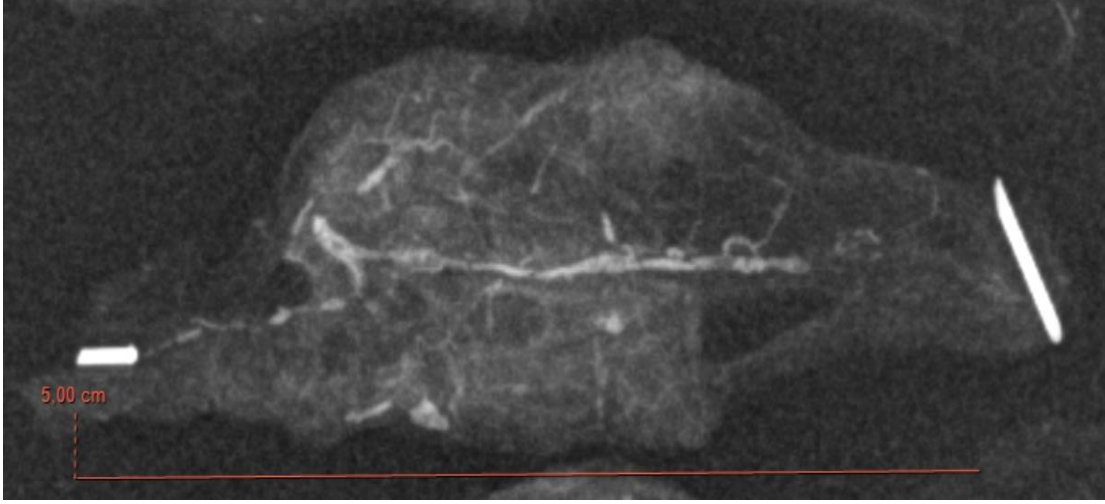
4.4. Anjiyografik Değerlendirme

Postoperatif 7. günde anestezi sonrası intrakardiyak baryum verilen 1B, 2B ve 3B grupları direk grafi çekilmesi sonrası anastomoz bölgesinde anjiogenez değerlendirildi. Bu değerlendirme için Başkent Üniversitesi Ankara hastanesinde kullanılmakta olan PACS programında çekilmiş olan anjiyografilerde anastomozun bulunduğu kolon segmenti 5x5 cm boyutunda ölçeklendi. Ölçeklenmiş bu filmler Microsoft Paint programı ile mm²'ye düşen vasküler yapılar değerlendirildi (79; 113). (Şekil 4.3, 4.4)



Şekil 4.3. Anjiyografi görüntüleri

(Soldan sağa, Kontrol, TZF ve TZF+Kök hücre grupları. Kolon segmentinin orta kısmında anastomoz bölgesi, radyoopak alanlarda vasküler yapılar izlenmekte)



Şekil 4.4. Ölçeklendirilmiş anastomoz hattı anjiyografi görüntüleri

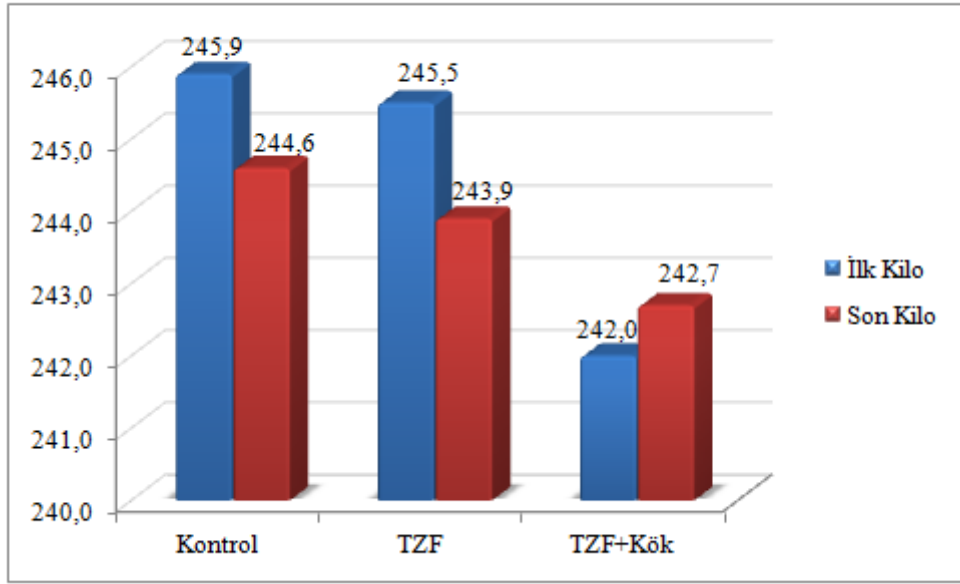
4.5. İstatiksel bulgular

Yapılan Eşleştirilmiş Gruplar İçin t Testleri sonucunda; sadece TZF grubunda ($p < 0,05$) ilk kilo ve son kilo arasında istatistiksel olarak anlamlı fark saptanmıştır. TZF grubundaki hastaların ilk kiloları son kilolarına göre daha yüksektir. Kontrol ve TZF+Kök hücre gruplarında ($p > 0,05$) ise ilk kilo ve son kilo arasında anlamlı fark bulunmamıştır.

Yapılan Tekrarlı Ölçümlerde İki Faktörlü Varyans Analizi sonucunda ilk kilo ve son kilo bakımından gruplar ($p = 0,306$) arasında istatistiksel olarak anlamlı fark bulunmamıştır (Tablo 4.1). Grupların ilk ve son kilo ortalamaları grafikte gösterilmiştir (Şekil 4.5).

Tablo 4.1. Ağırlık istatistik değerlendirmesi

		<i>Denek Sayısı (N)</i>	<i>Ortalama ± Standart Sapma</i>	<i>p değeri</i>
<i>Kontrol</i>	İlk Kilo	10	245,9 ± 7,0	0,253
	Son Kilo	10	244,6 ± 6,7	
<i>TZF</i>	İlk Kilo	10	245,5 ± 6,1	0,039
	Son Kilo	10	243,9 ± 6,7	
<i>TZF+Kök hücre</i>	İlk Kilo	10	242,0 ± 6,1	0,525
	Son Kilo	10	242,7 ± 7,1	



Şekil 4.5. Grupların ilk ve son kilo ortalamaları

Yapılan Ki-Kare Testi sonucunda; gruplar ile yapışıklık ($p < 0,05$) arasında istatistiksel olarak anlamlı ilişki saptanmıştır. Kontrol grubunda yapışıklık 3 olma oranı %65 iken, TZF grubunda bu oran %30'a düşmüş olup, TZF+Kök hücre grubunda %15 ile bu oran en düşüktür. Yapışıklık 1 olma oranı da %55 ile en yüksek TZF+Kök hücre grubundadır. Sonuç olarak TZF+Kök hücre grubundaki sıçanlarda yapışıklık en az olup, TZF grubundaki sıçanlar kontrol grubuna göre daha az yapışıklık değerlerine sahiptir (Tablo 4.2).

Tablo 4.2. Grupların yapışıklık arasındaki ilişkinin araştırılmasında Ki-Kare Testi sonuç tablosu

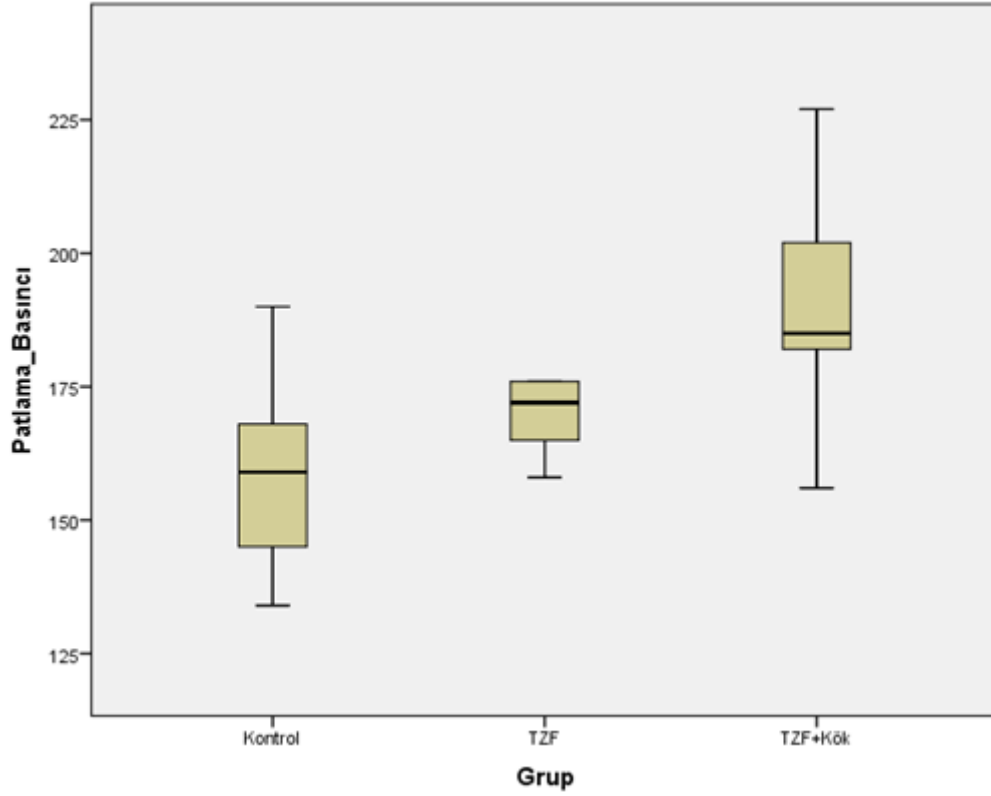
		Kontrol (N=10)	TZF (N=10)	TZF+Kök (N=10)	p değeri
Yapışıklık	1	0	6 (30%)	11 (55%)	0,001
	2	7 (35%)	8 (40%)	6 (30%)	
	3	13 (65%)	6 (30%)	3 (15%)	

Yapılan Tek Yönlü ANOVA Testi sonucunda; gruplar arasında patlama basıncı ($p < 0,05$) ve anjiyografi ($p < 0,05$) değerleri bakımından istatistiksel olarak anlamlı fark saptanmıştır. İkili karşılaştırmalar için yapılan Tukey Testleri sonucunda; sadece TZF+Kök hücre grubunun patlama basıncı değerleri kontrol grubuna göre ($p < 0,05$) istatistiksel olarak anlamlı derecede yüksektir. Anjiyografi değerleri ise kontrol grubunda en düşük olarak ($p < 0,05$) bulundu. En yüksek anjiyografi değerlerine ise TZF+Kök hücre grubunda

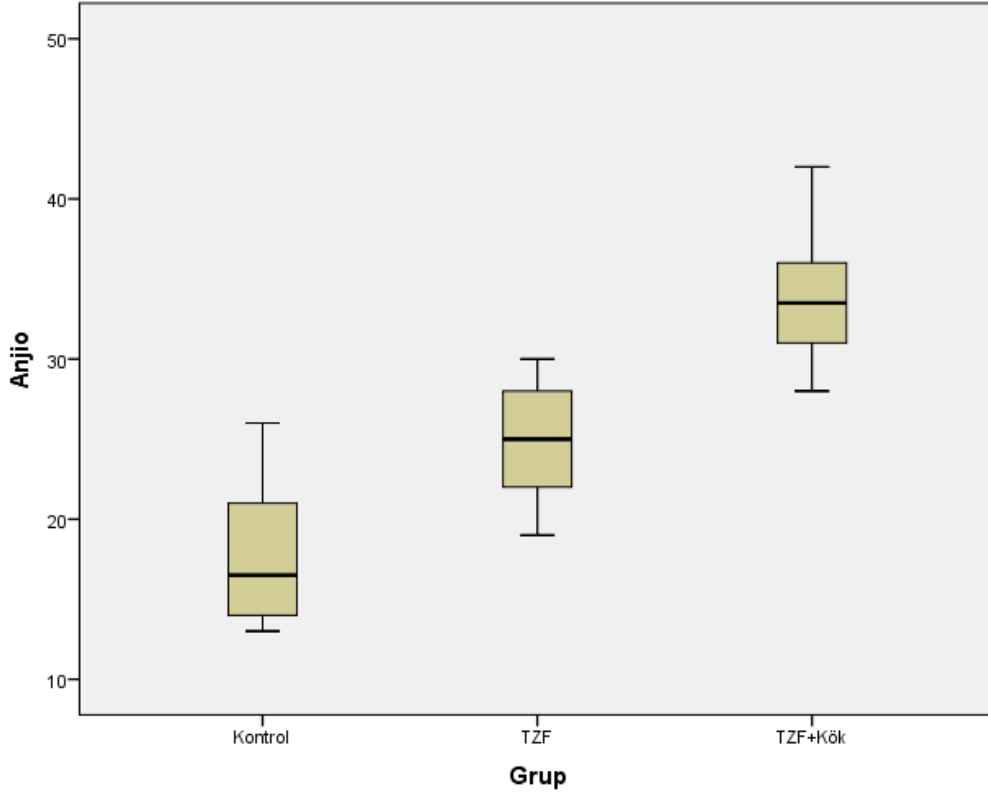
($p < 0,05$) bulundu (Tablo 4.3). Grupların patlama basıncı ve anjiyografi değerleri ortalamaları şekilde gösterilmiştir (Şekil 4.6, 4.7).

Tablo 4.3. Patlama basıncı ve anjiyografi değerlerinin tablosu

	<i>Kontrol</i> (<i>N=10</i>)	<i>TZF</i> (<i>N=10</i>)	<i>TZF+Kök</i> (<i>N=10</i>)	<i>p değeri</i>
Patlama Basıncı	159,1 ± 18,2	176 ± 24,3	191,1 ± 20,9	0,009
Anjiyografi	17,7 ± 4,3	25 ± 3,7	33,9 ± 4,1	0



Şekil 4.6. Grupların patlama basıncı değerleri ortalamaları

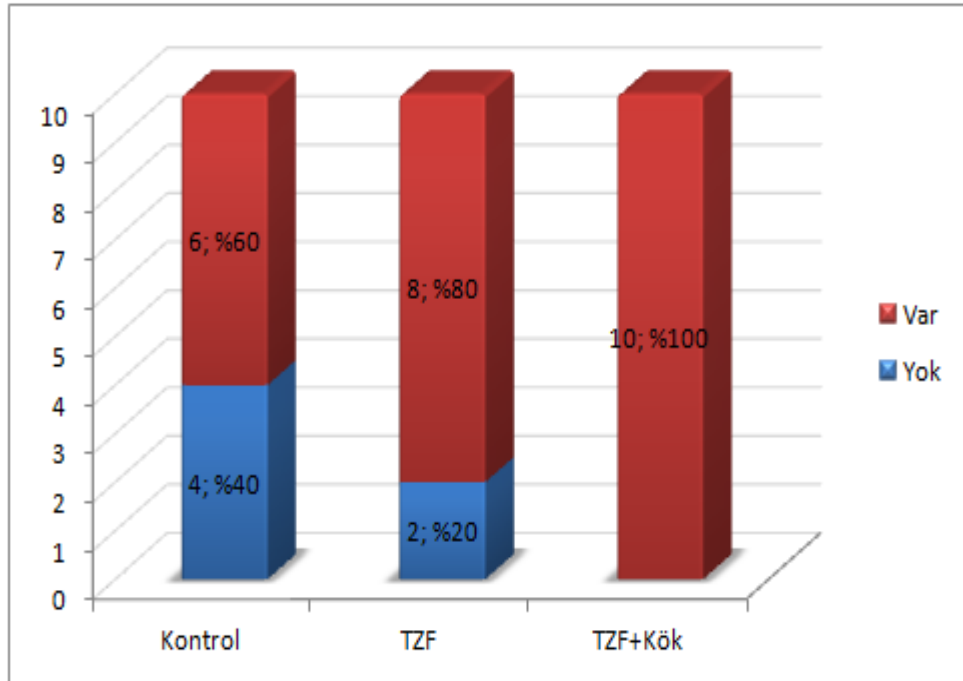


Şekil 4.7. Grupların anjiyografi değerleri ortalamaları

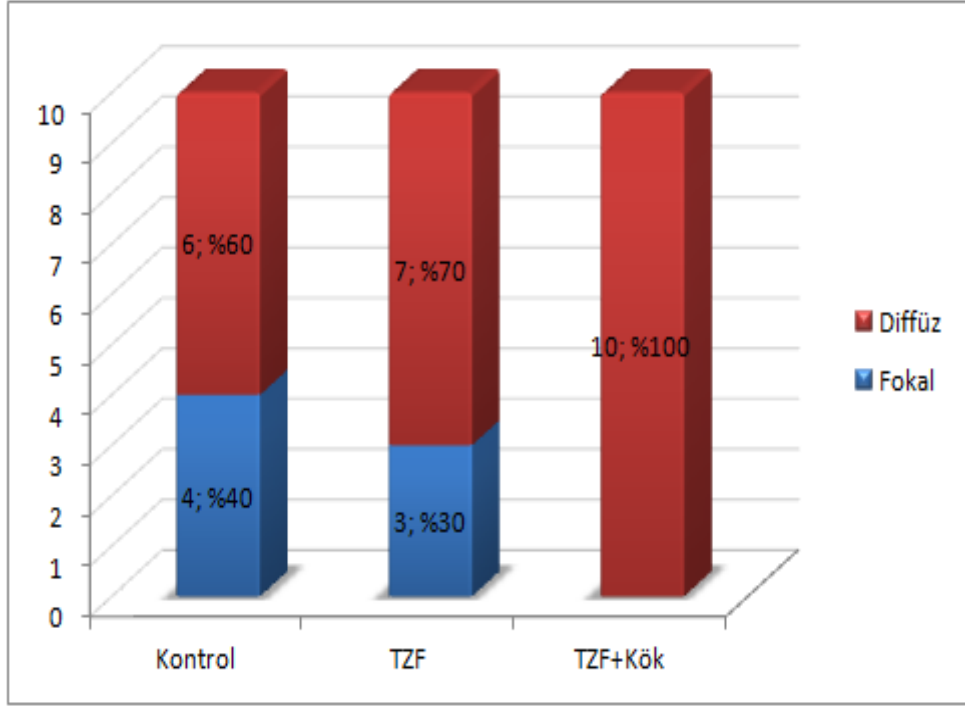
Hesaplanan ilişki katsayıları ve yapılan testler sonucunda; reepitelizasyon ($p>0,05$), fibrozis ($p>0,05$), iskemik nekroz ($p>0,05$) ve muskuler tabakada bozulma ($p>0,05$) bakımından gruplar arasında istatistiksel olarak anlamlı fark saptanmamıştır. Ancak vasküler proliferasyon ($p<0,05$) ve inflamasyon ($p<0,05$) bakımından gruplar arasında anlamlı fark bulunmuştur. Şiddetli vasküler proliferasyon görülme oranı kontrol grubunda %20 olup, TZF grubunda bu oran %70 çıkmış, %100 ile TZF+Kök hücre grubunda en yüksektir. Ayrıca şiddetli inflamasyon görülme oranı kontrol grubunda %60 olup, bu oran TZF grubunda ve TZF+Kök hücre grubunda sırasıyla %90'a ve %100'e artmıştır (Tablo 4.4). Grupların patolojik değerlendirme sonuçları şekillerde gösterilmiştir (Şekil 4.7-13).

Tablo 4.4. Grupların patolojik sonuçların ilişkisinin araştırılmasında ilişki katsayıları sonuç tablosu

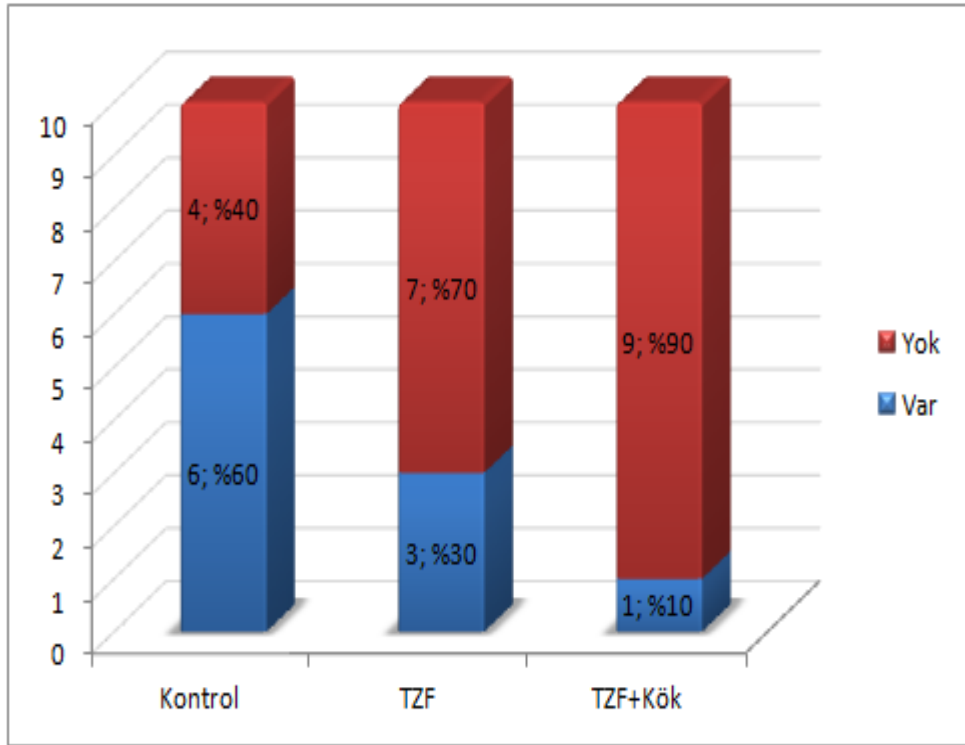
		<i>Kontrol</i> (N=10)	<i>TZF</i> (N=10)	<i>TZF+Kök</i> (N=10)	<i>Katsayı</i> <i>Değeri</i>	<i>p değeri</i>
Reepitelizasyon	Yok	4 (40%)	2 (20%)	0 (0%)	0,378	0,082
	Var	6 (60%)	8 (80%)	10 (100%)		
Fibrozis	Fokal	4 (40%)	3 (30%)	0 (0%)	0,373	0,089
	Diffüz	6 (60%)	7 (70%)	10 (100%)		
İskemik Nekroz	Var	6 (60%)	3 (30%)	1 (10%)	0,400	0,058
	Yok	4 (40%)	7 (70%)	9 (90%)		
Muskuler Tabakada	Fokal	7 (70%)	9 (90%)	10 (100%)	0,344	0,133
	Diffüz	3 (30%)	1 (10%)	0 (0%)		
Vasküler Proliferasyon	Hafif	2 (20%)	0 (0%)	0 (0%)	0,636	0
	Orta	6 (60%)	3 (30%)	0 (0%)		
	Şiddetli	2 (20%)	7 (70%)	10 (100%)		
İnflamasyon	Orta	4 (40%)	1 (10%)	0 (0%)	0,413	0,012
	Şiddetli	6 (60%)	9 (90%)	10 (100%)		



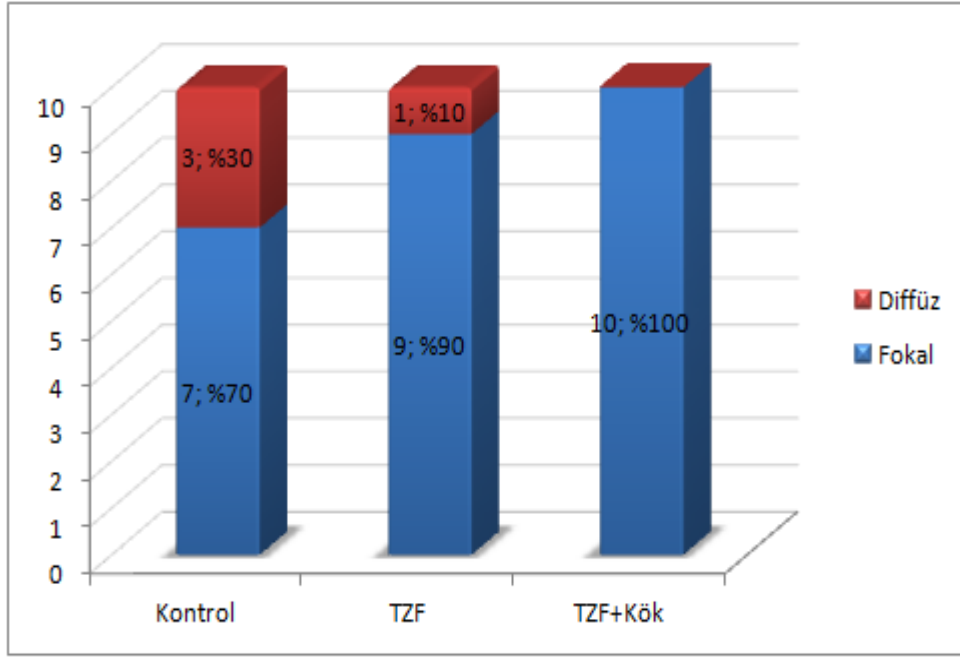
Şekil 4.8. Grupların reepitelizasyon dağılımları



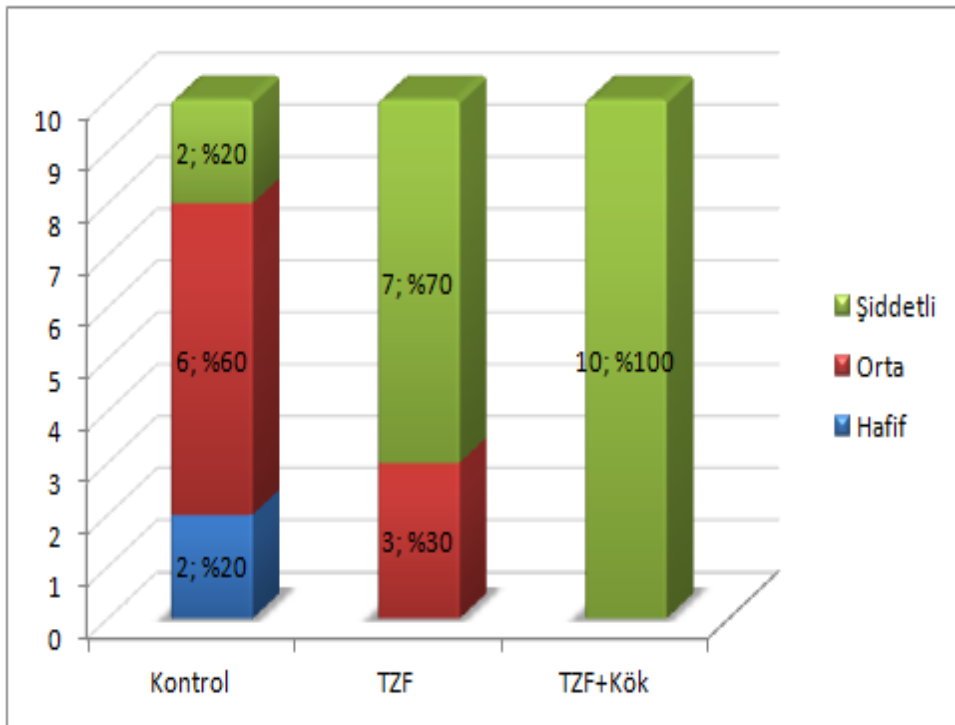
Şekil 4.9. Grupların fibrozis dağılımları



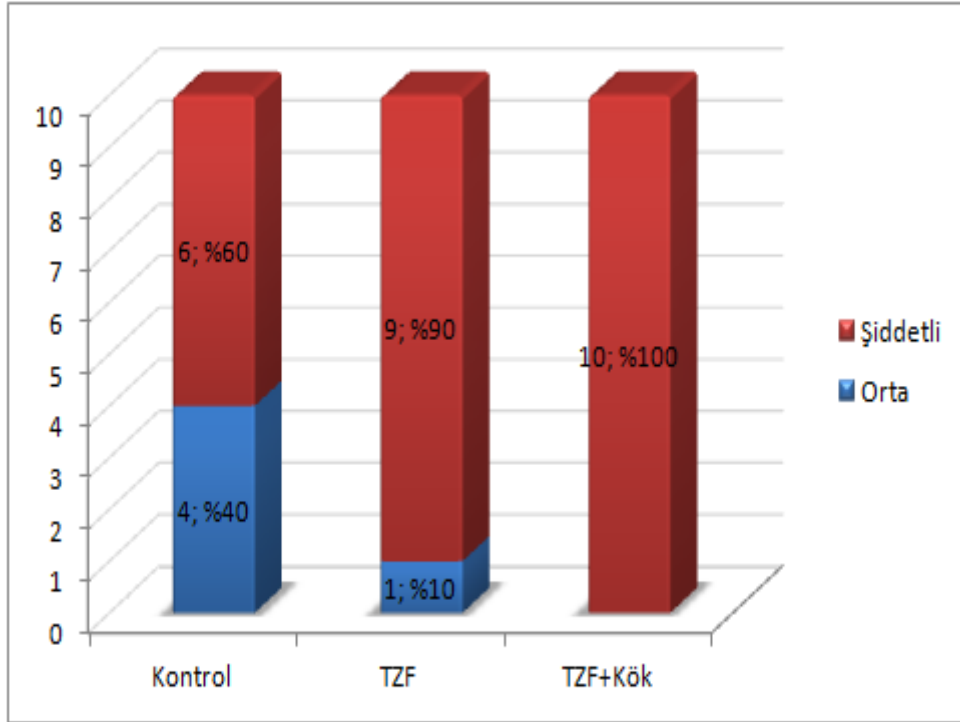
Şekil 4.10. Grupların iskemik nekroz dağılımları



Şekil 4.11. Grupların muskuler tabakada bozulma dağılımları



Şekil 4.12. Grupların vasküler proliferasyon dağılımları

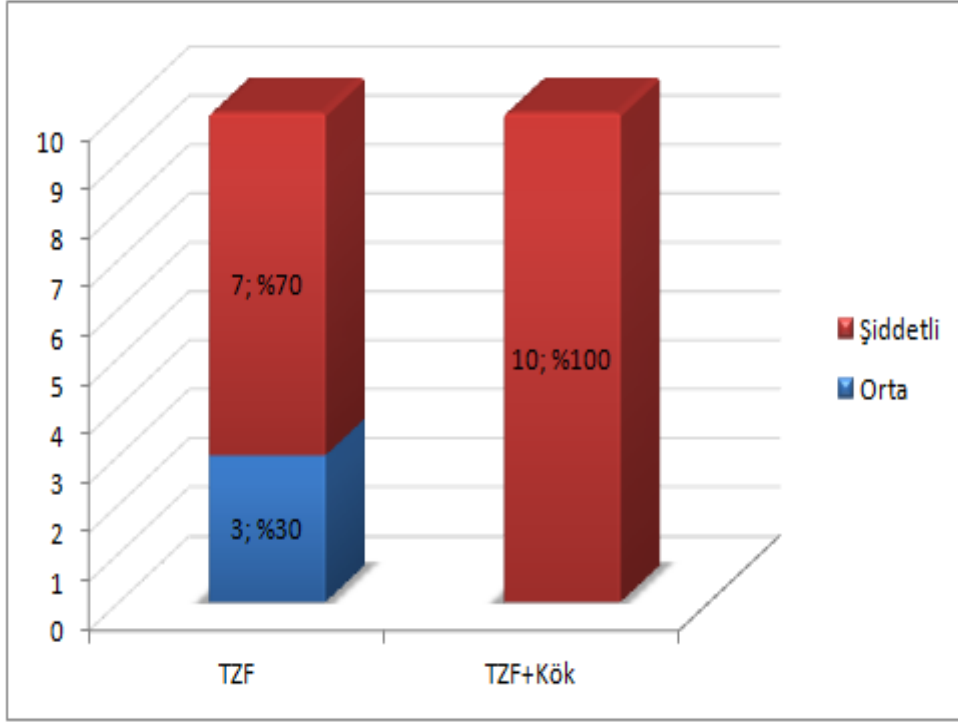


Şekil 4.13. Grupların inflamasyon dağılımları

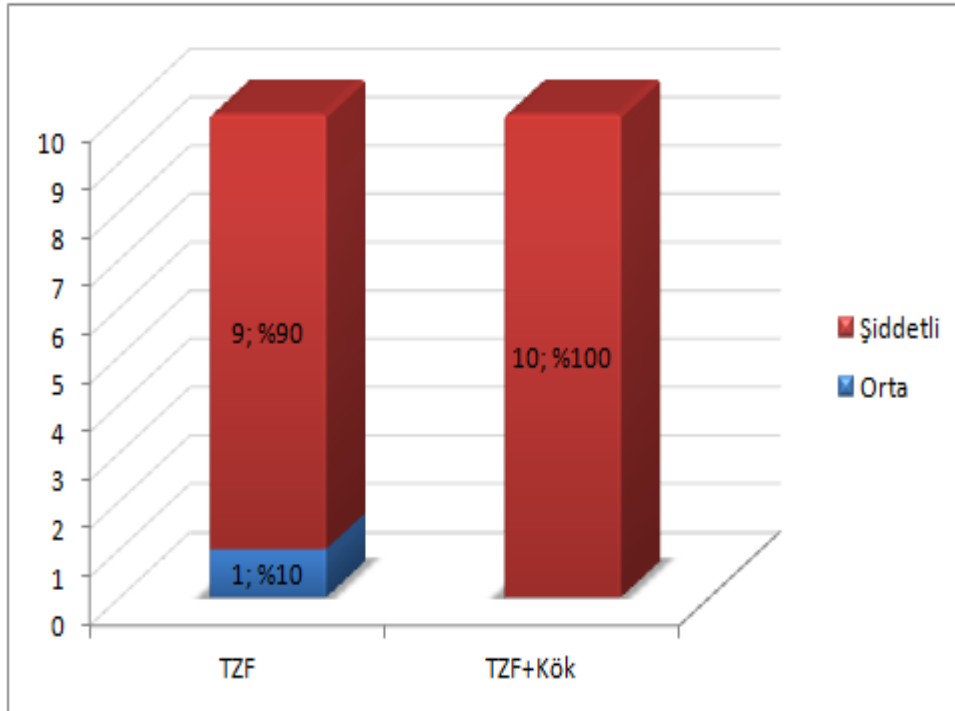
Yapılan Fisher's Exact Testleri sonucunda; TZF ve TZF+kök hücre gruplarında vasküler proliferasyon ($p>0,05$) ve inflamasyon ($p>0,05$) bakımından istatistiksel olarak anlamlı fark saptanmamıştır.(Tablo 4.5). TZF ve TZF+kök hücre gruplarının vasküler proliferasyon ve inflamasyon bakımından şekilleri gösterilmiştir. (Şekil 4.14, 4.15)

Tablo 4.5. Grupların patolojik sonuçların ilişkisinin araştırılmasında Fisher's Exact Testi sonuç tablosu

		TZF (N=10)	TZF+Kök (N=10)	<i>p değeri</i>
Vasküler Proliferasyon	Orta	3 (30%)	0 (0%)	0,211
	Şiddetli	7 (70%)	10 (100%)	
İnflamasyon	Orta	1 (10%)	0 (0%)	0,999
	Şiddetli	9 (90%)	10 (100%)	



Şekil 4.14. Grupların vasküler proliferasyon dağılımları



Tablo 4.6. Grupların inflamasyon dağılımları

5. TARTIŞMA

İnce barsak ve kalın barsakların cerrahi tedavisi genel cerrahi pratiğinin sıklıkla çoğunluğunu oluşturur. Kolorektal cerrahi işlemler ise ince barsak ameliyatlarına göre oluşabilecek komplikasyonlar açısından daha risklidir (114). Oluşan komplikasyonlar arasında mortalite ve morbiditesi en yüksek olan anastomoz kaçağıdır (115). Anastomoz kaçakları özellikle sol kolon ve rektumda diğer bölgelere göre daha fazladır (116). Anastomoz kaçağı sıklıkla 4.-6. günlerde görülür. Erken görülen kaçaklarda morbidite daha yüksektir. Karın içi yapışıklık olmadığı için enfeksiyonun sınırlandırılması güç olacaktır.

Anastomoz kaçağı oranları birçok seride farklı bildirilmesine rağmen acil cerrahi girişimlerde oran elektif ameliyatlara göre daha yüksektir. Bunun nedenleri arasında tartışmalı olmakla birlikte kolon hazırlığının yapılmamış olması suçlanmaktadır (117). Preoperatif barsak hazırlığı tartışmalıdır. Gastrointestinal içeriğin anastomoz bölgesinde toplanması sonucunda kaçak riskinin arttığını bildiren yayınlar vardır. Elektif kolon anastomozlarından sonra hastalar da klinik olarak belirgin kaçak oranı %1-2 iken kolon hazırlığı yapılmamış olgularda bu oran yaklaşık %3-7'dir. Anastomoz kaçağı nedenleri arasında suçlanan diğer bir nedense iskemidir. Barsak duvarındaki iskemi anastomoz hattının beslenmesini bozarak kaçağa yol açabilir. Sadece rengin ve peristaltik dalganın normal olması beslenme için yeterli değildir. Anastomoz hattındaki kan akımının barsağın diğer kısımlarına göre daha az olduğu birçok çalışmada gösterilmiştir. Bu nedenle hastanın durumuna göre gelişebilecek sistemik faktörlerden hipotansiyon, hipovolemi de bu azalmış kanlanmayı tetikleyeceği için anastomoz kaçağı riskini artırır. Anastomoz uçlarının aşırı gerginliği kaçak riskini arttıran diğer bir nedendir.

Herhangi bir anastomoz komplikasyonu yaşamamak için yeterli kanlanan ve gerginliksiz olarak bir araya getirilen iki barsak ansı uygun bir teknikle anastomoz edilmelidir. Çalışmanın amacı, temel cerrahi prensiplere uyularak TZF ve kök hücrenin anastomoz iyileşmesi üzerine olan etkilerini değerlendirebilmektir.

Büyük ameliyatlardan sonra katabolik oranın arttığı ve vücut kitlesinin kaybına sebep olduğu bilinmektedir. Bu da vücut ağırlığında ameliyat öncesine göre farklılığa sebep olmaktadır (118). Sıçanların ilk ve son ağırlıkları değerlendirildiğinde gruplar arasında anlamlı fark saptanmadı. Fakat TZF grubunda sıçanların ilk ağırlıkları, son ağırlığına göre istatistiksel olarak anlamlı farklılık olmasına rağmen daha yüksek saptandı.

Ağırlığın gruplar arasında benzer olması, anastomoz iyileşmesi sırasında nutrisyonel desteğin tüm gruplarda yeterli olduğunu gösterdi. Ayrıca TZF+kök hücre grubunda kayıp yerine artış olması bu katabolik sürecin kök hücre ile etkilenebildiğini ve anabolik bir süreç (istatistiksel olarak anlamlı farklılık olmamasına rağmen) gözlenebileceğini göstermektedir. Yinede bu durumu bilimsel olarak açıklamak için ek çalışmalar yapılmalıdır.

Karın içi yapışıklık skorlaması yapıldığında TZF ve TZF+kök hücre gruplarında, kontrol grubuna göre istatistiksel anlamlı olarak yapışıklığın az olduğunu gördük. Kolon anastomozlarıyla ilgili yapılan çalışmalarda karın içi yapışıklık sebebi genellikle anastomoz kaçağı oluşumuna bağlanmaktadır. Ancak çalışmada kontrol grubunda kaçak olmamasına rağmen yapışıklık yine azalmış görülmektedir. Bunun nedeni de hem TZF'nin hem de TZF+kök hücre grubunun fibrinolitik aktivite ve karın içi inflamasyonu düzenleyici etkilerinden olduğunu düşünmekteyiz (98). Tüm gruplarda barsak fistülizasyonu, anastomoz daralması ve karın içi apseye rastlanılmamıştır.

Çalışmamızda TZF kullanmamızın başlıca amaçları, TZF'nin anastomoz sağlamlığını mekanik olarak arttırması, içinde olan fibrin ağının rejenerasyon bölgesinin bütünleşmesini, damarlanmasını arttırması ve fibrin matris rezorbe oldukça trombosit sitokinlerinin uzun süre salgılanmasıyla iyileşmenin sürekli sağlanmasıdır. Yine fibrin ağı içindeki, lökosit ve sitokinlerin enfeksiyöz ve inflamatuvar olayda görevde alması nedeniyle TZF kullandık. Aynı zamanda daha önce kolon anastomozunda hiç uygulanılmamış bir teknik olarak, TZF'nin bir kök hücre taşıyıcısı olarak kullanılması planlandı.

TZF; plastik ve rekonstrüktif cerrahi ve ortopedi başta olmak üzere maxillofasyal cerrahi ve genel cerrahide de kullanılmaktadır (119). TZF organizmada immünojenik olarak en az yanıt oluşturan, kök hücrenin taşınabildiği, donörde en az morbidite oluşturan ve maliyeti en az olan taşıyıcıdır (120). TZF, nakil sonrası kök hücrenin anastomoz bölgesinde kalmasını da sağladı. Ayrıca TZF'yi içerdiği büyüme faktörleri nedeniyle anastomoz iyileşmesinde ve kök hücre için taşıyıcı olarak kullanmayı planladık.

Ehrenfest D. ve arkadaşları (121) tarafından yapılan bir çalışmada, TZF hazırlandıktan sonra TGF β -1, VEGF, PDGF ve TSP-1 hormon düzeyleri incelenmiş. Büyüme faktörlerinin yavaş fakat kümülatif bir salınımları olduğu görülmüş. 7. gündeki salınımlarının pik yaptığı ve etkilerinin arttığı görülmüş. Çalışmamızda da histopatolojik değerlendirmede damarlanma ve inflamasyon açısından TZF ile TZF+kök hücre grubunda anlamlı farklılık saptanmaması TZF'nin ilk 7 gündeki bu etkinliğine bağlandı.

Choukroun ve arkadaşları (100) tarafından yapılan bir çalışmada, maksillada odontojen kaynaklı bir kist enükleasyonunu takiben, kaviteyi TZF ile kapatılmış ve iyileşme süreci 6-12 aydan 2 aya kadar indirilmiştir. Bu iyileşme halini de TZF'ye bağlanmış.

Çalışmamızda kemik iliği kaynaklı kök hücre kullanımı yerine adipoz kökenli mezenkimal kök hücre kullanmayı tercih ettik. Hem kemik iliği kökenli mezenkimal kök hücrelerin (MKH) hem de adipoz kökenli MKH'lerin çalışıldığı bir çalışmada, damarlanmanın adipoz kökenli MKH grubunda anlamlı derece fazla olduğu görülmüş. (107). Ayrıca adipoz dokunun kemik iliğine göre santimetreküp başına 100 ila 1000 kat daha fazla pluripotent hücre içerdiği ve en az kemik iliği kaynaklı kök hücreler kadar değişik hücrelere farklılaşabildikleri yapılan çalışmalarda gösterilmiştir (81; 82). Çalışmamızda da kök hücrenin hem endotelial hücreye dönüşümü hem de villus hücresine dönüşümü flöresan mikroskopunda gösterildi.

Zuk ve ark.'nın yaptığı çalışmada (122) adipoz dokunun mezenkimal hücrelerden oldukça zengin olduğu gösterilmiş ve kemik iliğinden elde edilen kök hücrelere göre izolasyonlarının daha az acı verici olmaları, lipoaspirasyon yöntemi ile kolayca ve bol miktarda elde edilebilmeleri nedeniyle son yıllarda kök hücre kaynağı olarak kullanımı oldukça yaygınlaşmıştır.

İskemi-reperfüzyon modeli, Uysal ve arkadaşlarının (79) yaptığı bir çalışmada adipoz doku kökenli kök hücre kullanılmış. Çalışmada sıçanların sırt bölgesinde flep kaldırılmış. Sonrasında sırt bölgelerinin sol tarafına fosfatlanmış salin ve sağ tarafına da fosfatlanmış salinli kök hücre uygulanmıştır. Çalışmanın 7. gününde flep canlılığı termografik olarak değerlendirilmiş ve kök hücre grubunda flep canlılığı belirgin olarak daha fazla bulunmuş. Çalışmacılar bu sonucu kök hücrenin büyüme faktörlerini ve sitokinleri regüle etmesinden kaynaklandığı sonucuna varmışlar.

Anastomoz iyileşmesinde en önemli göstergelerden bir tanesi de patlama basıncıdır. TZF ve TZF+kök hücre gruplarında patlama basıncı istatistiksel olarak anlamlı yüksek bulunmuştur. En yüksek TZF+kök hücre grubundan elde edilen patlama basıncı değerleridir. Buna göre en iyi grup en çok damarlanmanın olduğu dolayısıyla beslenmenin olduğu gruptur. TZF grubunda damarlanmanın artmış olmakla birlikte TZF+kök hücre grubunda en iyidir. Damarlanmanın artışını yaptığımız anjiyografilerle gösterebildik. Bu sonuçlara göre TZF ve ADKKH'den salgılanan vaskülojenik büyüme faktörlerinin ve ADKKH'nin endotelial hücrelere direkt farklılaşmasının olduğu gösterilmektedir (123; 124). Damarlanmanın ve beslenmenin artmış olması bu alandaki sağlamlığı muhtemelen

kollajen artışına bağlı olarak arttırmıştır. Çalışmada kollajen miktarı bakılmamıştır. Yeni çalışmalarda bakılabilir.

İskemik kolon anastomozuna vasküler endotelial büyüme faktörü ve fibroblastik büyüme faktörü gen terapilerinin yapıldığı bir çalışmada anastomoz patlama basıncının kontrol grubu patlama basıncı oranla 2 kat daha fazla olduğu saptanmış. Büyüme faktörü genlerinin bu etkisi istatistiksel olarak ileri derecede anlamlı bulunmuş (125). Bizim çalışmamızda kullandığımız trombosit zengin fibrinin bu büyüme faktörlerini ve daha fazlasının salgılanmasını arttırdığını bilmekteyiz.

Jong Han Yoo ve arkadaşları (104) tarafından yapılan adipoz doku kökenli kök hücrelerin kullanıldığı iskemik modellenmiş kolon anastomozu çalışmasında, anastomozda 4-5 farklı noktadan kök hücre uygulanmış. Postoperatif 7. günde patlama basınçları değerlendirilmiş. Kök hücre grubunda patlama basıncı, kontrol grubu patlama basınçlarına göre belirgin yüksek bulunmuş. İmmunokimyasal değerlendirmede CD31 boyasıyla damarlanma değerlendirilmiş ve mm²'deki damarlar sayılmış. Kök hücre grubunda damarlanma belirgin yüksek saptanmış. Ayrıca kök hücre grubunda yapışıklığın daha az olduğu görülmüş. Araştırmacılar bu sonucu adipoz kökenli kök hücrelerin hem direkt etki olarak endotelial hücrelere dönüşümüne hem de indirekt etki olarak anjiyogenik büyüme faktörlerini salgılanmasına etki etmesine bağlamışlar. Çalışmamızda TZF+kök hücre grubunda patlama basıncı ortalama değeri daha fazla ve damarlanma diğer gruplara göre belirgindi.

Yapılan bir çalışmada, sıçanlarda flep uygulaması sonrası adipoz kökenli kök hücre uygulaması yapılmış. Damarlanmanın değerlendirilmesi amacıyla sıçanların sol ventrikülüne baryum enjeksiyonu yapılarak -20 C°'de bir gece bekletilmiş. Flep bölgeleri direkt grafide değerlendirilmiş. Kontrol grubunda milimetreye düşen ortalama damar sayısı 9.37±1,13 iken kök hücre grubunda 21,83±1,47 olarak bulunmuş. Bu değerlere göre her iki grup arasında istatistiksel olarak anlamlı farklılık saptanmış (79). Bizim çalışmamızda da kök hücre grubunda, TZF ve kontrol grubuna göre anlamlı derece de yükseklik saptandı.

Yapılan histopatoloji değerlendirmemizde, kontrol grubu, TZF grubu ve TZF+kök hücre grubunda reepitelizasyon, fibrozis, iskemik nekroz ve muskuler tabakada bozulma açısından anlamlı farklılık saptanmadı. Gruplar arasında bu dört parametrede farklılık saptanmaması yapılan cerrahi prosedürde herhangi bir farklılık olmadığı ve cerrahi prosedürün doğru olduğu şeklinde yorumlandı. Vasküler proliferasyon ve inflamasyon da ise kontrol grubunda, TZF ve TZF+kök hücre grubuna göre belirgin farklılık saptandı.

Fakat TZF ve TZF+kök hücre grupları kendi arasında değerlendirildiğinde gruplar arasında anlamlı farklılık saptanmadı. Damarlanmada TZF ve TZF+kök hücre grubunda anlamlı bir farklılık saptanmaması ise TZF'nin etkilerinin 7. günde pik yapması (121) ve kök hücre etkinliğinin uzun dönemde anlamlı fark yapacağına bağlandı.

Taşıyıcı olarak TZF kullanılan kök hücreleri işaretleyip takip ettiğimizde bu kök hücreleri hem endotelde hem de villöz yapılar içerisinde gördük. Kök hücrenin anastomoz duvarından endotele ve villöz yapılar arasına ilerleme ve farklılaşmamasını tam olarak açıklayamamaktayız. Adas ve arkadaşlarının yaptığı çalışmada (126), mezenkimal kök hücreler iskemik kolon duvarında tespit edilmiş fakat in vivo değişim ve anjiyogenik faktörler net olarak ortaya konamamıştır. Tadauchi ve arkadaşlarının KİKKH'nin iskemik kolitteki terapötik etkinliğinin araştırıldığı çalışmada (127), kök hücrelerin mukoza, submukoza, muskularis propria ve subserozal alanlarda olduğu gösterilmiş.

6. SONUÇ

Çalışmamızda kolon anastomozlarında TZF ve TZF'yi kök hücre taşıyıcısı olarak kullandık. Mezenkimal kök hücreler ve TZF günümüzde etkinliğinin yüksek olması, kolay elde edilebilmesi ve yan etkilerinin az olması sebebiyle birçok hastalıkta tedavi amaçlı kullanılmaktadır. Ayrıca adipoz doku mezenkimal kök hücre eldesi açısından zengin ve kolay ulaşılır bir dokudur. Her iki etkeninde kolon anastomozu üzerine olan etkilerini ortaya koymayı amaçladık.

Çalışmamızda günümüzde hala birçok anabilim dalının üzerinde deneysel çalışmalarını devam ettirdiği TZF ve kök hücreyi kullandık. Patlama basıncı ve anjiyografik değerlendirmede TZF+kök hücre grubu diğer gruplara göre anlamlı derece farklılık saptanmasına rağmen histopatolojik değerlendirmede TZF ve TZF+kök hücre grubunda anlamlı farklılık saptanmadı. Bu da TZF'nin kısa dönemdeki etkisine bağlandı.

Sonuç olarak TZF ve TZF+kök hücre uygulanmış kolon anastomozlarında, anastomoz damarlanmasının ve sağlamlığının arttığı ve karın içi yapışıklığın azaldığını gördük. Buna göre ADKKH, anastomoz yara iyileşmesinde kullanılabilir, olumlu etkileri olan yeni bir tedavi yöntemi olabilir. Ayrıca TZF ve kök hücrenin kolon anastomoz üzerinde olumlu etkileri olmasına rağmen, çalışma süresi daha uzun olacak çalışmalarla her iki etken arasında farklılıkların ortaya konması anlamlı olacaktır.

KAYNAKÇA

1. Kirchoff, P., Clavien, P. A., & Hahnloser, D. Complications in colorectal surgery: risk factors and preventive strategies. *Patient Saf Surg*, 4.1: 5,2010
2. Ruiz-Tovar, J., Morales-Castiñeiras, V., & Lobo-Martínez, E. Complicaciones posoperatorias de la cirugía colónica. *Cirugía y Cirujanos*, 78.3: 283-291,2010
3. Bieleck K, Gajda A. The Causes and Prevention of Anastomotic Leak After Colorectal Surgery, *Klinicka Onkologie Zvladni Cislo*, 25-30,1999.
4. Soetersa PB, Zoeteta J, Dejonga CH, Williamsb N. S, Baetena C. s.l. : Colorectal Surgery and Anastomotic Leakage, *Dig Surg*, 19:150–155, 2002.
5. Soeters, P. B., de Zoete, J. P. J. G. M., Dejong, C. H. C., Williams, N. S., & Baeten, C. G. M. I. Colorectal surgery and anastomotic leakage. *Digestive surgery*, 19.2: 150-155, 2002.
6. Fingerhut A, Hay JM, Elhadad A, Lacaine F, Flamant Y. Supraperitoneal Colorectal Anastomosis: hand-sewn versus circular staples, A controlled clinical trial: French Associations for Surgical Research. *Surgery*, 118:479-485, 1995.
7. Walker KG, Bell SW, Rickard MJ, Mehanna D, Dent OF, Chapuis PH, Bokey EL. Anastomotic leakage is predictive of diminished survival after potentially curative resection for colorectal cancer, *Ann. Surg*, 240:255-259, 2004.
8. Skandalakis,JE. *Surgical anatomy and Tecnique*.Springer, New York. 3th Edition,s 17;415-495, 2009
9. Romolo J.L. Embryology and anatomy of the colon, *Shackelford's Surgery of alimentary Tract*, Ed:George D. Zuideman;(4):3-16, 1996.
10. Menteş B., İrkörücü O. Kolon Fizyolojisi Bölüm 2.Kolon Rektum ve Anal Bölge Hastalıkları ed:Alemdaroğlu K., Akçal T., Buğra D. İstanbul, s 31-37, 2004.
11. Townsend MC. *Modern Cerrahi Pratiğin Biyolojik Temelleri*, Nobel, 17. Baskı,Ankara, Çeviri Editörü: Ulusoy AN. Bölüm 12: 1401-1483,2010.
12. Skandalakis, JE. *Colon and rectum, Surgical anatomy and tecnique*.Ed:Skandalakis E.J, Hamilton printing, New York, (13)401-70,1995.
13. Skandalakis JE, Kingsnorth AN, Colborn GL,Weidman TA, Skandalakis PN, Skandalakis LJ. s.l. : Land intestine and anorectum. In: Skandalakis JE, Colborn GL, Wiedman TA, eds. *Skandalakis' Surgical Anatomy*. McGraw-Hill's Access Surgery: p.861-1002, 2004.

14. Rosai J. In Ackerman's Surgical Pathology, 8 edition, ed: Rosai J. St.Louis. Mosby New York: (1): 729-799, 1996.
15. Karahasanoğlu T. Bölüm 8 Kolorektal Cerrahide İlkeler, İnsizyonlar, Anastomoz teknikleri, Drenler. Kolon Rektum ve Anal Bölge Hastalıkları ed: Alemdaroğlu K., Akçal T., Buğra D. İstanbul: s103-111, 2004.
16. O'Neil P, Healey JEJ, Clark RI : Nonsuture intestinal anastomosis. s.l. : Am J Surg 104:761, 1962.
17. Orr NWM: A single layer intestinal anastomosis. s.l. : Br J Surg 56:77, 1969.
18. Khoury GA, Waxman BP: Large bowel anastomosis: I. The healing process and sutured anastomoses: a review. s.l. : Br J Surg 70:61, 1983.
19. Templeton JL, McKelvey STD: Low colorectal anastomoses: an experimental assessment of two sutured and two stapled techniques. s.l. : Dis Colon Rectum 28:38, 1985.
20. Jiborn H, Ahonen J, Zederfeldt B: Healing of experimental colonic anastomoses: the effect of suture technique on collagen metabolism in the colonic wall. s.l. : Am J Surg 139:406, 1980.
21. Carrico TJ, Mehrhof Jr. Al, Cohen IK. Biology of Wound Healing. Surg Clin North Am; 64: 721-33, 1984.
22. Schrock TR, Deveney CW, Dunphy JE. Factors contributing to leakage of colonic anastomosis. Ann Surg; 177: 513-518, 1973.
23. Cronin K, Jackson DS, Dunphy JE. Changing bursting strength and collagen content of the healing colon. s.l. : Surg Gynecol obstet 126 (4):747-53, 1968.
24. Graham MF, Ducker DE, Diegelmann RE, Elson CO. Collagen synthesis by human intestinal smooth muscle cells in culture. s.l. : Gastroenterology 92 (2):400-405, 1987.
25. Martens MF, Huyben CM, Hendriks T. Collagen synthesis in fibroblast from human colon: Regulatory aspects differences with skin fibroblasts. s.l. : Gut 33(12):1666-70, 1992.
26. Thorntorn FJ, Barbul A. Healing in the gastrointestinal tract. Surg Clin North Am; 77: 549-73, 1997.
27. Ellison G. Wound healing in the gastrointestinal tract. Semin Vet Med Surg; 4: 287-92, 1989.
28. Mast BA: Healing in other tissues. s.l. : Surg Clin North Am 77:529-47, 1997.

29. Hawley PR, Faulk WP, Dunphy JE. Collagenase activity in the gastrointestinal tract. *Br J Surg* ; 57: 896-900,1970.
30. Hermann JB, Woodward SC, Puaski EJ. Healing of colonic anastomoses in the rat. *Surg Gynecol Obstet*; 119: 269-75,1964.
31. Chung RS. Blood flow in colonic anastomoses. Effect of stapling and suturing. *Ann Surg*; 206: 335-9,1987.
32. Shikata J, Shida T. Effects of tension on local blood flow in experimental intestinal anastomoses. *J Surg Res*; 40: 105-11,1986.
33. Sheridan WG, Lowndes R, Young HL. Tissue oxygen tension as a predictor of colonic anastomotic healing. *Dis Colon Rectum*; 30: 867-71, 1987.
34. Nichols RL, Condon RE. Preoperative preparation of the colon. *Surg Gynecol Obstet*; 132: 323-327,1971.
35. Waninger J, Kaufmann GW, Shah IA, Farhmann EH. Influence of the distance between interrupted sutures and the tension of sutures on the healing of experimental colonic anastomoses. *Am J Surg*; 163: 319-323, 1992.
36. Hunt TK, Hawley PR. Surgical judgement and colonic anastomoses. *Dis Colon Rectum*; 12:167-171,1969.
37. Irvin TT. Collagen metabolism in infected colonic anastomoses. *Surg Gynecol Obstet*; 143: 220-224, 1976.
38. Berliner SD, Burson LC, Lear PE: Use and abuse of intraperitoneal drains in colon surgery. *s.l. : Arch Surg* 89:686, 1964.
39. Ahrendt GM, Tantry US, Barbul A. Intraabdominal sepsis impairs colonic reparative collagen synthesis. *Am J Surg*; 171:102-107, 1996.
40. Kim SC, Buchmiller LT, Fonkalsrud WE, Philips D. The effect of anabolic steroids on ameliorating the adverse effect of chronic corticosteroids on intestinal anastomotic healing in rabbits. *Gyn. And Obs. Surg. s.l. :176:73-79, 1993.*
41. Schilling JA. Wound Healing. *Surgical Clinics of North America. s.l. : 56 (4): 859-874, 1976.*
42. Karaöz E, Ovalı E. Kök Hücreler. *Atı Teknoloji yayını no:1. Trabzon. 2004.*
43. Sale GE, Storb R. Bilateral diffuse pulmonary ectopic ossification after marrow allograft in a dog. Evidence for allotransplantation of hemopoietic and mesenchymal stem cells. *s.l. : Exp Hematol.;11(10):961-6, 1983.*
44. Trucco M. Regeneration of the pancreatic beta cell. *s.l. : J Clin Invest.;115(1):5-12, 2005.*

45. Can A, Karahüseyinoğlu S, Çınar Ö, Erdemli E, Özdağ H. İnsan kök hücrelerinin çoğalma ve farklılaşma aşamalarında yapısal protein dinamiğinin belirlenmesi. s.l. : Tübitak SBAG Proje 3314106S036. 2008:1-39.
46. Embriyonel ve mezodermal kök hücreler. Prof.Dr Ali Uğur Ural Ders notları. s.l. : GATA Hematoloji A.D. Ankara.
47. Karaöz E. Nedir bu kök hücreler? Türkiye kök hücre araştırmalarının neresinde? s.l. : Cumhuriyet Bilim ve Teknik Dergisi. 18(884):2-14;2004.
48. Şahin F, Saydam G, Omay SB. Kök hücre plastisitesi ve klinik pratikte kök hücre tedavisi. s.l. : Türk Hematoloji Onkoloji Dergisi.1(15):48-56;2005.
49. Bunnell BA, Flaat M, Gagliardi C, Patell B. Adipose-derived stem cells: Isolation, expansion and differentiation. s.l. : Methods. 45:115-20;2008.
50. Çamurdanoğlu BZ, Kansu E. Erişkin ve hematopoetik kök hücreler. In: Kansu E (ed). Kök Hücre Biyolojisi ve Klinik Uygulamalar. s.l. : Türkiye Bilimler Akademisi Raporları. Ankara: Yalçın Matbaacılık:41-51; 2009.
51. Friedenstein AJ, Gorskaja JF, Kulagina NN. Fibroblast precursors in normal and irradiated mouse hematopoietic organs. s.l. : Exp Hematol. 4(5):267-74; 1976.
52. Zuk PA, Zhu M, Mizuno H, Huang J, Futrell JW, Katz AJ. Multilineage cells from human adipose tissue: implications for cell-based therapies. s.l. : Tissue Eng. 7:211-28, 2001.
53. Rodriguez AM, Elabd C, Amri EZ, Ailhaud G, Dani C. The human adipose tissue is a source of multipotent cells. s.l. : Biochimie. 87:125-8, 2005.
54. Lendenckel S, Jödicke A, Christophis P, Heidinger K, Wolff J, Fraser JK. Autologous stem cells (adipose) and fibrin glue used to treat widespread traumatic calvarial defects: case report. s.l. : J Craniomaxillofac Surg. 32:370-3, 2004.
55. Pittenger MF, Mackay AM, Beck SC, Jaiswal RK, Douglas R, Mosca JD. Multilineage potential of adult human mesenchymal stem cells. s.l. : Science. 284:143-7, 1999.
56. Çetinkaya DU. Mezenkimal kök hücreler. In: Kansu E (ed). Kök Hücre Biyolojisi ve Klinik Uygulamalar. Türkiye Bilimler Akademisi Raporları. s.l. : Ankara: Yalçın Matbaacılık,53-62, 2009.
57. Preston SL, Alison MR, Forbes SJ, Direkze NC, Poulson R, Wright NA. The new stem cell biology: something for everyone. s.l. : Mol Pathol. 56:86-96, 2003.
58. Bianco P, Riminucci M, Gronthos S. Bone marrow stromal stem cells: nature, biology, and potential applications. s.l. : Stem Cells. 19(3):180-92, 2001.

59. Hawley RG, Sobieski DA. Stem cell bouillabaisse-potpourri. s.l. : Stem Cells. 20:360-3, 2002.
60. Karaoz E, Aksoy A, Ayhan S, Sariboyaci AE, Kaymaz F, Kasap M. Characterization of mesenchymal stem cells from rat bone marrow: ultrastructural properties, differentiation potential and immunophenotypic markers. s.l. : Histochem Cell Biol. 132(5):533-46, 2009.
61. Karaoz E, Ayhan S, Gacar G, Aksoy A, Duruksu G, Okçu A, et al. Isolation and characterization of stem cells from pancreatic islet: pluripotency, differentiation potential and ultrastructural characteristics. s.l. : Cytotherapy. 12(3):288-302, 2010.
62. Zheng Y, Yi C, Xia W, Ding T, Zhou Z, Han Y. Mesenchymal stem cells transduced by vascular endothelial growth factor gene for ischemic random skin flaps. s.l. : Plast Reconstr Surg. 121(1):59-69, 2008.
63. Simman R, Craft C, McKinney B. Improved survival of ischemic random skin flaps through the use of bone marrow nonhematopoietic stem cells and angiogenic growth factors. s.l. : Ann Plast Surg. 54(5):546-52, 2005.
64. Beksaç M. Kök hücre kaynağı olarak kordon kanı. In: Kansu E (ed). Kök Hücre Biyolojisi ve Klinik Uygulamalar. Türkiye Bilimler Akademisi Raporları. . s.l. : Ankara: Yalçın Matbaacılık, 29-39, 2009.
65. Ryan JM, Barry FP, Murphy JM, Mahon BP. Mesenchymal stem cells avoid allogeneic rejection. s.l. : J Inflamm (Lond). 26(7):2-8, 2005.
66. Tomiyama K, Murase N, Stolz DB, Toyokawa H, O'Donnell DR, Smith DM. Characterization of transplanted green fluorescent protein bone marrow cells into adipose tissue. s.l. : Stemcells. 26:330-8, 2008.
67. Baran Y, Ural A, Avcu F, Sarper P. Optimization of transfection of green fluorescent protein in pursuing mesenchymal stem cells in vivo. s.l. : Turk J Hematol. 25:172-5, 2008.
68. Strauer BE, Schannwell CM, Brehm M. Therapeutic potentials of stem cells in cardiac diseases. s.l. : Minerva Cardioangiol. 57(2):249-67, 2009.
69. Yoshioka T, Ageyama N, Shibata H, Yasu T, Misawa Y, Takeuchi K. Repair of infarcted myocardium mediated by transplanted bone marrow-derived CD34+ stem cells in a nonhuman primate model. s.l. : Stem Cells. 23(3):355-64, 2005.
70. Graham-Rowe D. Fetal tissue graft restores lost sight. s.l. : New Sci. 184(2471):16-17, 2004.

71. Vastag B. Stem cells step closer to the clinic: paralysis partially reversed in rats with ALS-like disease. *s.l. : JAMA.* 285(13):1691-1693, 2001.
72. Karaoz E, Okcu A, Saglam O, Genc ZS, Ayhan S, Kasap M. Pancreatic islet derived stem cells can express co-stimulatory molecules of antigen-presenting cells. *s.l. : Transplant Proc.* 42(9):3663-70, 2010.
73. Asahara T, Murohara T, Sullivan A, Silver M, van der Zee R, Li T. Isolation of putative progenitor endothelial cells for angiogenesis. *s.l. : Science.* 275(5302):964-7, 1997.
74. Kawamoto A, Gwon HC, Iwaguro H, Yamaguchi JI, Uchida S, Masuda H. Therapeutic potential of ex vivo expanded endothelial progenitor cells for myocardial ischemia. *s.l. : Circulation.* 103(5):634-637, 2001.
75. Heintz-Green A, Radke PW, Munkonge FM, Frass O, Zhu J, Vincent K. The efficacy of a 'master switch gene' HIF-1alpha in a porcine model of chronic myocardial ischaemia. *s.l. : Eur Heart J.* 26(13):1327-32, 2005.
76. Madeddu P. Therapeutic angiogenesis and vasculogenesis for tissue regeneration. *s.l. : Exp Physiol.* 90(3):315-26, 2005.
77. Ichioka S, Kudo S, Shibata M, Ando J, Sekiya N, Nakatsuka T. Bone marrow cell implantation improves flap viability after ischemia-reperfusion injury. *s.l. : Ann Plast Surg.* 52(4):414-8, 2004.
78. Zheng Y, Yi C, Xia W, Ding T, Zhou Z, Han Y. Mesenchymal stem cells transduced by vascular endothelial growth factor gene for ischemic random skin flaps. *s.l. : Plast Reconstr Surg.* 121(1):59-69, 2008.
79. Uysal AC, Mizuno H, Tobita M, Ogawa R, Hyakusoku H. The effect of adipose-derived stem cells on ischemia-reperfusion injury: immunohistochemical and ultrastructural evaluation. *s.l. : Plast Reconstr Surg.* 124(3):804-15, 2009.
80. Poznanski WJ, Waheed I, Van R. Human fat cell precursors. Morphologic and metabolic differentiation in culture. *s.l. : Lab Invest.* 29(5):570-6, 1973.
81. Strem BM, Hicok KC, Zhu M. Multipotential differentiation of adipose tissue derived stem cells. *s.l. : Keio J Med.* 54(3):132-41, 2005.
82. Aust L, Devlin B, Foster SJ, Halvorsen YD, Hicok K, du Laney T. Yield of human adipose-derived adult stem cells from liposuction aspirates. *s.l. : Cytotherapy.* 6(1):7-14, 2004.
83. Cannon B, Nedergaard J. Developmental Biology: Neither fat nor flesh. *s.l. : Nature* 21:947-8, 2008.

84. Mosesson, M.W., Siebenlist, K.R., Meh, D.A. The structure and biological features of fibrinogen and fibrin. s.l. : Ann N Y Acad Sci, S:11-30, 2001.
85. Clark, R.A. Fibrin and wound healing. s.l. : Ann N Y Acad Sci, 936,S: 355-367, 2001.
86. Collen, A., Koolwijk, P., Kroon, M., van Hinsbergh, V.W. Influence of fibrin structure on the formation and maintenance of capillary like tubules by human microvascular endothelial cells. s.l. : Angiogenesis, 2 (2), S:153-165, 1998.
87. van Hinsbergh, V.W., Collen, A.,Koolwijk, P. Role of fibrin matrix in angiogenesis. s.l. : Ann N Y Acad Sci, 936, S: 426-437, 2001.
88. Waclawiczek, H.W., Chmelizek, F. Endoscopic treatment of bronchus stump fistulae following pneumonectomy with fibrin sealant in domestic pigs. s.l. : Thorac Cardiovasc Surg, 33 (6), S: 344-346, 1985.
89. Mishra A, Pavelko T. Treatment of Chronic Elbow Tendinosis With Buffered Platelet Rich Plasma. s.l. : The American Journal of Sports Medicine. 34 (11), 2006.
90. Foster, T, Puskas B. Platelet-Rich Plasma. From Basic Science to Clinical Applications. s.l. : The American Journal of Sports Medicine. 37 (11), 2009.
91. Mishra A, Woodall J, Vieira A. Treatment of Tendon and Muscle Using Platelet-Rich Plasma. s.l. : Clinical Sports Medicine. 113-125, 2009.
92. Alsousou J, Thompson M, Hulley P. The biology of platelet-rich plasma and its application in trauma and orthopaedic surgery, A Review of the Literature. s.l. : Journal of Bone Joint Surgery. 91-B:987-996, 2009.
93. Esposito, M., Hirsch, J. M., Lekholm, U., Thomsen, P. Failure patterns of four osseointegrated oral implant systems. s.l. : J Mater Sci Mater Med, 8, 843-847, 1997.
94. Esposito, M., Hirsch, J. M., Lekholm, U., Thomsen, P. Biological factors contributing to failures of osseointegrated oral implants. s.l. : (II). Etiopathogenesis. Eur J Oral Sci, 106, 721-764, 1998.
95. Dohan, D. M., Choukroun, J., Diss, A., Dohan, S. L., Dohan, A. J.,Mouhyi, J., Gogly, B. Platelet-rich fibrin (PRF): a second-generation platelet concentrate. s.l. : Part I: technological concepts and evolution. Oral Surg Oral Med Oral Pathol Oral Radiol Endod, 101, 37-44, 2006.
96. Simonpieri, A., Choukroun, J., Del Corso, M., Sammartino, G., Dohan Ehrenfest, D. M. Simultaneous sinus-lift and implantation using microthreaded implants and leukocyte- and platelet rich fibrin as sole grafting material: a six-year experience. s.l. : Implant Dent,20, 2-12, 2011.

97. He, L., Lin, Y., Hu, X., Zhang, Y., Wu, H. A comparative study of platelet-rich fibrin (PRF) and platelet-rich plasma (PRP) on the effect of. s.l. : proliferation and differentiation of rat osteoblasts in vitro. *Oral Surg Oral Med Oral Pathol Oral Radiol Endod*, 108, 707-13, 2009.
98. Choukroun, J., Diss, A., Simonpieri, A., Girard, M. O., Schoeffler, C., Dohan, S. L., Dohan, A. J., Mouhyi, J., Dohan, D. M. Platelet-rich fibrin (PRF): a second-generation platelet. s.l. : concentrate. Part V: histologic evaluations of PRF effects on bone allograft maturation in sinus lift. *Oral Surg Oral Med Oral Pathol Oral Radiol Endod*, 101, 299-303, 2006.
99. Dohan, D. M., Choukroun, J., Diss, A., Dohan, S. L., Dohan, A. J., Mouhyi, J., Gogly, B. Platelet-rich fibrin (PRF): a second generation. s.l. : platelet concentrate. Part II: platelet-related biologic features. *Oral Surg Oral Med Oral Pathol Oral Radiol Endod*, 101, 45-50, 2006.
100. Choukroun, J., Diss, A., Simonpieri, A., Girard, M. O., Schoeffler, C., Dohan, S. L., Dohan, A. J., Mouhyi, J., Dohan, D. M. Platelet-rich fibrin (PRF): a second-generation platelet. s.l. : concentrate. Part IV: clinical effects on tissue healing. *Oral Surg Oral Med Oral Pathol Oral Radiol Endod*, 101, 56-60, 2006.
101. Gray, A. J., Bishop, J. E., Reeves, J. T., Laurent, G. J. A alpha and B beta chains of fibrinogen stimulate proliferation of human. s.l. : fibroblasts. *J Cell Sci*, 104 (Pt 2), 409-13, 1993.
102. Tuan, T. L., Song, A., Chang, S., Youn, S., Nimn, M. E. In vitro fibroplasia: matrix contraction, cell growth, and collagen production. s.l. : of fibroblasts cultured in fibrin gels. *Exp Cell Res*, 223, 127-34, 1996.
103. Nejdet B, Ayhan C, Doğan F, Mehmet A, Hüseyin E, Gülay D, Mustafa G, Nagehan B. An alternative to conventional hand-sewing colocolic anastomosis: anastomosis with absorbable surgical barrier film without sutures. s.l. : *Colorectal Dis.*;12(12):1260-7, 2010.
104. Yoo HJ, Shin JH, An MS Adipose-tissue-derived stem cells enhance the healing of ischemic colonic anastomoses: an experimental study in rats. s.l. : *J Korean Soc Coloproctol* 28:132–139, 2012.
105. Ogawa R, Mizuno H, Hyakusoku H, Watanabe A, Migita M, Shimada T. Chondrogenic and osteogenic differentiation of adipose-derived stem cells isolated from GFP transgenic mice. s.l. : *J Nihon Med Sch.* 71(4):240-1, 2004.

106. Lu F, Mizuno H, Uysal CA, Cai X, Ogawa R, Hyakusoku H. Improved viability of random pattern skin flaps through the use of adipose-derived stem cells. *s.l. : Plast Reconstr Surg.* 121(1):50-8, 2008.
107. Uysal CA, Ogawa R, Lu F, Hyakusoku H, Mizuno H. Effect of mesenchymal stem cells on skin graft to flap prefabrication: an experimental study. *s.l. : Ann Plast Surg.* 65(2):237-44, 2010.
108. Ogawa R. The importance of adipose-derived stem cells and vascularized tissue regeneration in the field of tissue transplantation. *s.l. : Curr. Stem Cell Res Ther.* 1:13-20, 2006.
109. Kanthan SR, Kavitha G, Addi S, Choon DSK, Kamarul T, Platelet-rich plasma (PRP) enhances bone healing in non-united critical-sized defects: A preliminary study involving rabbit models. *Injury, . s.l. : İnt. J. Care İnjured* 42 782-789, 2011.
110. Dijkman BG, Schemitsch EH, Bhandari M. When is a Fracture Healed? Radiographic and Clinical Criteria Revisited. *s.l. : J Orthop Trauma* 24: S76-S80, 2010.
111. Köksoy C. İskemi Reperfüzyon Modelleri. Cantürk Z, Sayek İ. *s.l. : Cerrahi Araştırma.* Ankara: Nobel Tıp Kitabevleri, Bölüm 8: 357-67, 2005.
112. Houston KA, Rotstein OD. Fibrin sealant in high-risk colonic anastomoses. *s.l. : Arch Surg* 123:230–34, 1998.
113. Hoang NT, Kloeppel M, Werner J, Staudenmaier R, Biemer E. Proposed new method for angiographically quantifying neovascularization in prefabricated flaps. *s.l. : Microsurgery* 25:220-226, 2005.
114. Carrico TJ, Mehrhof Jr. Al, Cohen IK. Biology of Wound Healing. *s.l. : Surg Clin North Am* 64: 721-33, 1984.
115. Lisanne A. E. Pasma, M.D., Robert P. Bleichrodt, M.D., Ph.D., Harry van Goor. Transient Profound Mesenteric Ischemia Strongly Affects the Strength of Intestinal Anastomoses in the Rat. *s.l. : Dis Colon Rectum* 50: 1070–1079, 2007.
116. Vignali A, Fazio VW, Lavery IC, Milsom JW. Factors associated with the occurrence of leaks in stapled rectal anastomoses: a review of 1014 patients. *s.l. : J Am Coll Surg* 185: 105-13, 1997.
117. Aguilar-Nascimento JE, Mathie RT, Man WK, Williamson RC. Enhanced intra-anastomotic healing by operative lavage with nutrient solutions in experimental left-sided colonic obstruction. *s.l. : Br J Surg* 82:461-4, 1995.

118. Ryan NT. Metabolic adaptations for energy production during trauma and sepsis. s.l. : Surg Clin North Am 1976;56:1073-1090, 1976 .
119. Us AK. Kırıklar hakkında genel bilgiler ve tedavi ilkeleri Erişim: (http://www.medicine.ankara.edu.tr/surgical_medical/orthopaedics/turkish/kadro/kus/khkgb.htm). s.l. : Erişim tarihi: 14/10/2013.
120. Uysal, A. C., and Mizuno, H. Tendon regeneration and repair with adipose derived stem cells. s.l. : Current stem cell research & therapy, 5.2: 161-167, 2010.
121. Ehrenfest D., David M. Slow release of growth factors and thrombospondin-1 in Choukroun's platelet-rich fibrin (PRF): a gold standard to achieve for all surgical platelet concentrates technologies. s.l. : Growth Factors, 27.1: 63-69, 2009.
122. Zuk PA, Zhu M, Ashjian P, De Ugarte DA, Huang JI, Mizuno H. Human adipose tissue is a source of multipotent stem cells. s.l. : Mol Biol Cell. 13:4279-95, 2002.
123. Zeng Q., Li X., Beck G., Balian G., Shen FH. Growth and differentiation factor-5 (GDF-5) stimulates osteogenic differentiation and increases vascular endothelial growth factor (VEGF) levels in fat derived stromal cells in vitro. s.l. : Bone 40:374-81, 2007.
124. Cao Y., Sun Z., Liao L., Meng Y., Han Q., Zhao RC. Human adipose tissue-derived stem cells differentiate into endothelial cells in vitro and improve postnatal neovascularization in vivo. s.l. : Biochem Biophys Res Commun 332:370-9, 2005.
125. Perçem AK. İskemik kolon anastomozunda plasmidlere klonlanmış vasküler endotelial growth faktör ve fibroblastik growth faktör' ün anastomoz yara iyileşmesi üzerine etkisi. s.l. : Uzmanlık tezi, 2009.
126. Adas G., Arikan S., Karatepe O., Kemik O., Ayhan S., Karaoz E. Mesenchymal stem cells improve the healing of ischemic colonic anastomoses (experimental study). . s.l. : Langenbecks Arch Surg 396:115-26, 2011.
127. Tadauchi A., Narita Y., Kagami H., Niwa Y, Ueda M., Goto H. Novel cell-based therapeutic strategy for ischemic colitis with use of bone marrow-derived mononuclear cells in rats. . s.l. : Dis Colon Rectum 52:1443-51, 2009.