

Tieteessä | kättä pidempää

EIJA HILTUNEN-BACK

LT, iho- ja sukupuolitautilien erikoislääkäri
HUS, Iho- ja allergiasairaala, sukupuolitautilien poliklinikka
eija.hiltunen-back@hus.fi

LEILA JESKANEN

LL, iho- ja sukupuolitautilien ja patologian erikoislääkäri, osastonlääkäri
HUS, Iho- ja allergiasairaala, ihopatologian laboratorio

Lipschützin haavauma vulvassa nuorilla naisilla

- Lipschützin haavauma on melko harvinainen reaktiivinen vulvan haavauma, joka esiintyy nuorilla, usein seksuaalisesti kokemattomilla tytöillä.
- Haavauman yleisimpänä laukaisevana tekijänä pidetään mononukleosia.
- Muutos on hyvänlaatuinen ja paranee itsestään. Se tulee tunnistaa ainakin pediatriin, gynekologin ja dermatologin vastaanotoilla, jotta vältetään turhilta, usein invasiivisilta tutkimuksilta ja hoitoyrityksiltä sekä potilaan ja vanhempien ahdistukselta.
- Diagnoosi tehdään yleensä kliinisen kuvan perusteella, ja hoito on oireenmukainen.
- Kyseessä ei ole seksiteitse tarttuva tauti.

Nuorilla, usein seksuaalisesti kokemattomilla tytöillä tavataan äkillisesti ilmaantuvia genitaalialueen haavaumia. Nämä voivat johtaa invasiivisiin tutkimuksiin tai jopa sairaalahoitoon. Epäillä turhaan sukupuolitautilähtöä tai seksuaalista hyväksikäyttöä. Tämä aiheuttaa ymmärrettävästi pelkoa ja ahdistusta sekä nuorena itsessään että hänen vanhemmissaan.

Itävaltalainen dermatologi Benjamin Lipschütz kuvasi ensimmäisenä vuonna 1913 nuorilla naisilla esiintyvän oireiston, johon kuuluu äkillisesti ilmaantuvat kivuliaat, nekroottiset genitaalialueen haavaumat, kuumeilu ja lymfadenopatia (1). Kirjallisuudessa käytetään myös termiä akuutti vulvan haavauma (acute genital ulcer, AGU) tai reaktiivinen ei-seksuaalinen

sen aineistossa oli 10 nuorta naispotilasta. Heistä kolmella haavaumia edelsi virusgastroenteriitti, kolmella lähengitystieinfektio, yhdellä streptokokin aiheuttama faryngiitti, yhdellä influenssa ja kahdella epäspesifinen kuumeilu (4).

Yhteys mononukleosiin

Vuonna 1977 Brown ja Stenchever sekä 1984 Portnoy ryhmineen löysivät yhteyden mononukleosiin aiheuttajaan Epstein-Barrin virukseen (EBV) (5,6). Nykyään selvästi yleisimpänä laukaisevana tekijänä pidetään EBV:ta, jonka on arvioitu selittävän noin kolmanneksen tapauksista (7). Chanalin kirjallisuuskatsauksessa löytyi 36 tapauselostusta, joissa etiologiana oli Epstein-Barrin virus. (7). Näiden potilaiden keski-ikä oli 17 vuotta, ja 82 %:lla heistä ei ollut anamneesissa seksikontakteja. Oireet kestivät keskimäärin 18,7 vuorokautta (7).

Lipschützin haavaumasta nähdään käytettävien englanninkielisiä termejä EBV-associated ulcer vulvae acutum (EBV-AUVA) sekä EBV vulvar ulceration (EBVVU) viitaten taudin etiologiaan (3). EBV eli ihmisen herpesvirus-4 (HHV-4) infektoi 95 % aikuisista ja esiintyy latenttina B-soluissa. Lapsilla primaari-infektio on usein oireeton, mutta oireista mononukleosia esiintyy noin 30–70 prosentilla nuorista aikuisista. On esitetty erilaisia mekanismeja, joilla EB-viruksen katsotaan siirtyvän genitaalialueelle. Viruksen tiedetään erittyvän sylkeen, virtsaan, spermaan, vaginaeritteeseen sekä kohdunkaulan epiteelisoluihin (7,8,9). Lisäksi taapuu leviämistä veriteitse (7).

Diagnostiikassa tulee varoa, ettei turhaan epäillä sukupuolitautia tai seksuaalista hyväksikäyttöä.

akuutti genitaalialueen haavauma (reactive non-sexually related acute genital ulcer, RNSRAGU) (2,3).

Huolimatta pitkästä historiasta tauti on edelleen huonosti tunnettu ja tunnistettu. Todennäköisesti osa lievemmistä tautimuodoista jää diagnosoimatta, koska potilaat eivät hakeudu hoitoon.

Etiologia

Lipschützin haavauma esiintyy tyypillisesti akuutin systeemisen infektion jälkeen. Yhdysvaltalaisessa Mayo-klinikassa tehdyn tutkimuk-

VERTAISARVIOITU 

KIRJALLISUUTTA

- 1 Hernandez-Nunez A, Cordoba S, Romero-Mate A, Minano R, Sanz T, Borbujo J. Lipschütz ulcers - four cases. *Pediatr Dermatol* 2008;25:364-7.
- 2 Huppert J. Lipschütz ulcers: evaluation and management of acute genital ulcers in women. *Dermatol Ther* 2010;23:533-40.
- 3 Barret MM, Sangüeza M, Werner B, Kutzner H, Carlson JA. Lymphocytic arteritis in Epstein-Barr virus vulvar ulceration (Lipschütz Disease): a report of 7 cases. *Am J Dermatopathol* 2015;37:691-8.
- 4 Lehman JS, Bruce AJ, Wetter DA, Ferguson SB, Rogers III RS. Reactive nonsexually related acute genital ulcers: review of cases evaluated at Mayo Clinic. *J Am Acad Dermatol* 2010;63:44-51.
- 5 Brown ZA, Stenchever MA. Genital ulceration and infectious mononucleosis: report of a case. *Am J Obstet Gynecol* 1977;127:673-4.
- 6 Portnoy J, Ahronheim GA, Ghibu F, Clecner B, Joncas JH. Recovery of Epstein-Barr virus from genital ulcers. *N Engl J Med* 1984;311:966-8.
- 7 Chanal J, Carlotti A, Laude H, Wallet-Faber N, Avril M, Dupin N. Lipschütz genital ulceration associated with mumps. *Dermatology* 2010;221:292-5.
- 8 Barnes CJ, Alio AB, Cunningham BB, Fallon Friedlander S. Epstein-Barr virus-associated genital ulcers: an under-recognized disorder. *Pediatr Dermatol* 2007;24:130-4.
- 9 Sardy M, Wollenberg A, Niedermeier A, Flaig MJ. Genital ulcers associated with Epstein-Barr virus infection (ulcus vulvae acutum). *Acta Derm Venereol* 2011;91:55-9.
- 10 Halvorsen JA, Brevig T, Aas T, Skar AG, Slevolden EM, Moi H. Genital ulcers as initial manifestation of Epstein-Barr virus infection: two cases and a review of the literature. *Acta Derm Venereol* 2006;86:439-42.

SIDONNAISUUDET

Eija Hiltunen-Back, Leila Jeskanen: ei sidonnoisuuksia.

TAULUKKO 1.

Vulvan haavaumien erotusdiagnostiikka.

Trauma
Sukupuolitaudit: genitaalierpes, kuppa, lymphogranuloma venereum (LGV)
Erythema fixum
Behçetin tauti
Rakkulataudit: pemfigus, pemfigoidi
Crohnin tauti
Lichen planus
Lichen sclerosus
Toistuva aftoosi

Muita yhteyksiä

Kirjallisuudessa on julkaistu yksittäisiä potilastapauksia, joissa Lipschütz-in haavaumien syntyyn on liitetty myös muita mikrobeja, kuten sytomegalovirus (CMV), influenssa A-virus, toksoplasmoosi, Mycoplasma pneumoniae (Mypn), Salmonella typhi ja paratyphi (3). Myös sikotaudin yhteydessä on raportoitu vulvahaavaumia (7). Kuitenkin edelleen suurella osalla potilaista etiologia jää avoimeksi (7).

Kliininen kuva

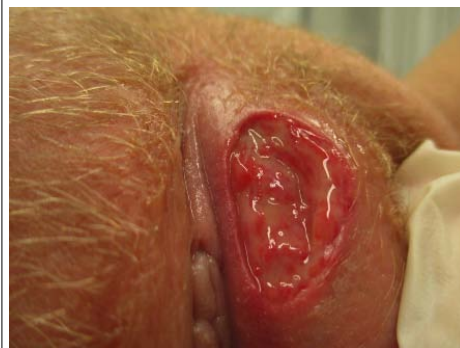Tyypillinen potilas on seksuaalisesti kokematon nuori tyttö tai nainen, joka hakeutuu vastaanotolle useita päiviä jatkuneen genitaalialueen oireilun vuoksi. Usein potilas on aluksi huomannut häpyhuulien alueella pienen tummanpunaisen rakkulan, joka sitten haavautuu (kuva 1). Haavaumat ovat erittäin kivuliaita (10). Kliinisessä tutkimuksessa todetaan pienten tai isojen häpyhuulten alueella ödeemaa sekä yksi tai useampi kivulias, nekroottinen, parin senttimetrin läpimittainen, tarkkarajainen haavauma (2). Nivusalueella todetaan suurentuneet imusolmukkeet. Valtaosalla potilaista on kuumeilua, päänsärkyä ja sairauden tunnetta (1,7). Usein genitaalialueen oireilua on edeltänyt muutaman päivän kestänyt hengitystieinfektio. Oireistoon voi liittyä myös samanaikaiset suun aftamaiset muutokset (4).

Erotusdiagnostiikka

Yleensä hoitavan lääkärin ensimmäinen diagnoosiehdotus on genitaalierpes. Usein näillä nuorilla naisilla ei ole ollut sukupuolitaudin tartuntamahdollisuutta, ja ensimmäinen ristiriita potilas-lääkärisuhteeseen syntyy, jos lääkäri

KUVA 1.

Labian alueella oleva tarkkarajainen Lipschütz-in haavauma nuorella naisella.



vain kivenkovaa on vakuuttunut tartunnasta. Seksuaalihistoria on tärkeä kartoittaa, mutta toisaalta on myös uskottava potilasta, jos tämä sen kieltää.

Sukupuolitaudeista genitaalierpes, kuppa ja lymphogranuloma venereum (LGV) voivat aiheuttaa genitaalialueen haavaumia (2). Genitaalierpes esiintyy yleensä selvästi rakkularykelminä ja sen haavaumat ovat pienempinä ja pinnallisempina. Kupan primaarivaiheeseen voi liittyä yleensä kivuton, tarkkarajainen ja siistipohjainen haava sekä toispuoliset imusolmukkeiden suurentumat nivusalueella. Suomessa harvinainen LGV voi aiheuttaa haavaumia ja kivuliaita nivusalueen absesseja.

Monet lääkkeet, esimerkiksi tetrasykliinit ja tulehduskipulääkkeet, voivat laukaista toistopuolittuman (erythema fixum) genitaalialueelle. Oireena on kookas rakkula, joka rikkoutuu. Behçetin taudissa haavaumat ovat selvästi pitkäkestoisempia, paranevat arpeuttamalla ja oireiden alkua on hitaampi, yleensä potilaalla on myös suun haavaumia. Vulvan toistuvassa aftoosissa muutokset ovat yleensä pinnallisempia. Rakkulatauteja (pemfigus, pemfigoidi) esiintyy tyypillisesti vanhemmilla ihmisillä ja leesioita todetaan myös genitaalialueen ulkopuolella. On myös otettava huomioon mahdollisen trauman sekä suolistosairauksien, esimerkiksi Crohnin taudin aiheuttamat haavaumat (2,4). Genitaalialueella esiintyvistä ihosairauksista

sista puna- (lichen planus) ja valkojäkäliä (lichen sclerosus) voivat esiintyä eroosiivisina (taulukko 1).

Diagnostiikka

Potilaan huolellinen haastattelu on diagnostikan kulmakivi. Diagnoosi perustuu anamneesiin ja tyypilliseen kliiniseen kuvaan. Diagnoosi varmistuu vasta retrospektiivisesti sulkemalla pois mahdolliset muut syyt (1). Ensisijaisina noninvasiivisina tutkimuksina otetaan haavau- masta bakteeriviljely sekä herpes simplex -vi- rusviljely tai nukleinihapon osoitus. Verinäyt- teistä voidaan kontrolloida täydellinen verenku- va ja CRP sekundaari-infektion poissulkemi- seksi. Etiologisina tutkimuksina tutkitaan EBV-, CMV- ja Mypn-vasta-aineet. Jos potilaalla on su- kupuolitautitartunnan mahdollisuus, tulee ot- taa klamydia-, tippuri- kuppa- ja HIV-näytteet.

Yleensä hoitavan lääkärin ensimmäinen diagnoosiehdotus on genitaalierpes.

Koepalan otto voi olla nuorelle traumaattinen kokemus, eikä sitä kannata ottaa ainakaan ensi vaiheessa. Kuitenkin, jos oireilu pitkittyy, tulee histologista tutkimusta harkita muiden syiden selvittämiseksi.

Histologia

Histologia on epäspesifinen. Ihokoepalan HE- värjäyksessä todetaan ulseraatiota ja rupea. Eiheän epidermoksen alueella on akantoosia, ödeema ja sekasolui- nen tulehdussolukko, joka nousee epidermoksen pintaan saakka (kuva 2). Ulseraatioalueella on tuhoutuneita verisuonia, joiden seinämässä on neutrofilejä. Tämä on ta- vallista ulseraatioalueella eikä sen kohdalta pidä koskaan tehdä leukosytoblastisen vaskuliitin diagnoosia. Sieni- ja virusinfektioiden poissul- kemiseksi tehdään PAS-värjäys, Epstein-Barrin virus- ja sytomegalovirus in situ -hybridisaatiot sekä herpes simplex -viruksen immunohistoke- miallinen värjäys (3).

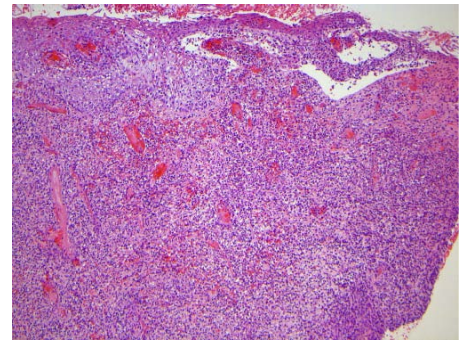
Hoito

Potilaan hoito on oireenmukaista ja päätavoite on kivun lievittäminen. Lievissä tapauksissa riittää yleensä paikallinen fusidiinihappoa sisäl-

KUVA 2.

Ihokoepala Lipschützin haavaumasta.

Näytteen toisessa reunassa on ulseraatiota ja toisessa reunassa tulehtunut epidermis. Dermiksessä on runsas sekasolui- nen tulehdusreaktio. HE-värjäys, 5 × suurennos.



tävä vahva kortikosteroidivoide, tarvittaessa puudetegeeli sekä tulehduskipulääke. Valtaosal- le potilaista on primaaristi aloitettu antiviraali- nen lääkitys, josta ei kuitenkaan ole osoitettu olevan mitään hyötyä (9). On tärkeää selittää po- tilaalle ja hänen vanhemmilleen taudin luon- nollinen kulku ja hyvä ennuste. Hankalissa ta- pauksissa paikallishoitoon voidaan liittää syste- minen mikrobilääke ja kortikosteroidi. Korti- kosteroidia (0,5 mg/kg/vrk) annetaan 4–5 päi- vää, ja tämän jälkeen pienenevin annoksin, kunnes lääkitys lopetetaan viikon kuluttua. Jos esiintyy virtsaretentiota, potilas otetaan osasto- hoitoon. Haavaumat paranevat täysin arpia jät- tämättä 2–6 viikon kuluessa hoidosta riippu- matta (2,8).

Lopuksi

Lipschützin haavauma on hyvänlaatuinen, it- sestään parantuva reaktiivinen muutos, joka tu- lee tunnistaa ainakin pediatriin, gynekologin ja dermatologin vastaanotoilla, jotta vältetään tur- hilta tutkimuksilta ja hoitoyrityksiltä sekä poti- laan ja vanhempien ahdistukselta. On tärkeää, että potilas saa mahdollisimman pian selityksen oireilleen ja asianmukaisen hoidon tai ohjauk- sen oikeaan hoitopaikkaan ilman turhia ylimää- räisiä käyntejä. ●

English summary

www.laakarilehti.fi
> in english
Vulvar Lipschütz ulcer
in young women

EIJA HILTUNEN-BACK
M.D., Ph.D., Specialist in
Dermatology and Venereology
Helsinki University Hospital, Skin
and Allergy Hospital, Venereal
Diseases Clinic
eija.hiltunen-back@hus.fi

LEILA JESKANEN
M.D., Specialist in Dermatology
and Venereology and Pathology
Helsinki University Hospital, Skin
and Allergy Hospital, Laboratory of
Dermatopahtology

Vulvar Lipschütz ulcer in young women

Lipschütz ulcer presents as acute painful necrotic vulvar ulcers in young girls without any history of sexual contact. In 1913 Austrian colleague Lipschütz already reported a series of young virginal girls with fever, genital ulceration and lymphadenopathy. However the natural history, aetiology and effective treatment are still incompletely understood. Nowadays Lipschütz ulcer refers to ulceration of the vulva of nonvenereal origin and is also known in the literature as acute genital ulcer (AGU) or reactive nonsexually related acute genital ulcer (RNSRAGU).

Onset of the ulceration is often preceded by an acute systemic illness. Fever, lymphadenopathy, malaise or influenza-like symptoms may be present. Primary Epstein-Barr virus (EBV) infection is the most frequently (30%) reported aetiology. There are case reports of other infectious agents such as cytomegalovirus, mycoplasma pneumoniae and influenza-A virus.

The diagnosis is established clinically and often made retrospectively by exclusion after ruling out STIs, trauma, autoimmune causes, drug reactions and local manifestations of systemic illness. Laboratory tests commonly include bacterial culture, herpes simplex virus (HSV) culture or PCR, a complete blood count and serologic testing or PCR for EBV. The histological findings are nonspecific: superficial oedema and dilated capillaries with neutrophilic infiltration and ulceration.

Management of the ulceration is mainly supportive and consists of symptomatic treatment. Antivirals have no proven benefit. Often oral and topical antibiotic and corticosteroid therapy are used. Lesions heal spontaneously in a few weeks with no sequelae. It is important for clinicians to recognize Lipschütz ulcer to avoid misdiagnoses and unnecessary invasive investigations, which can cause fear and anxiety for the girls and their parents.