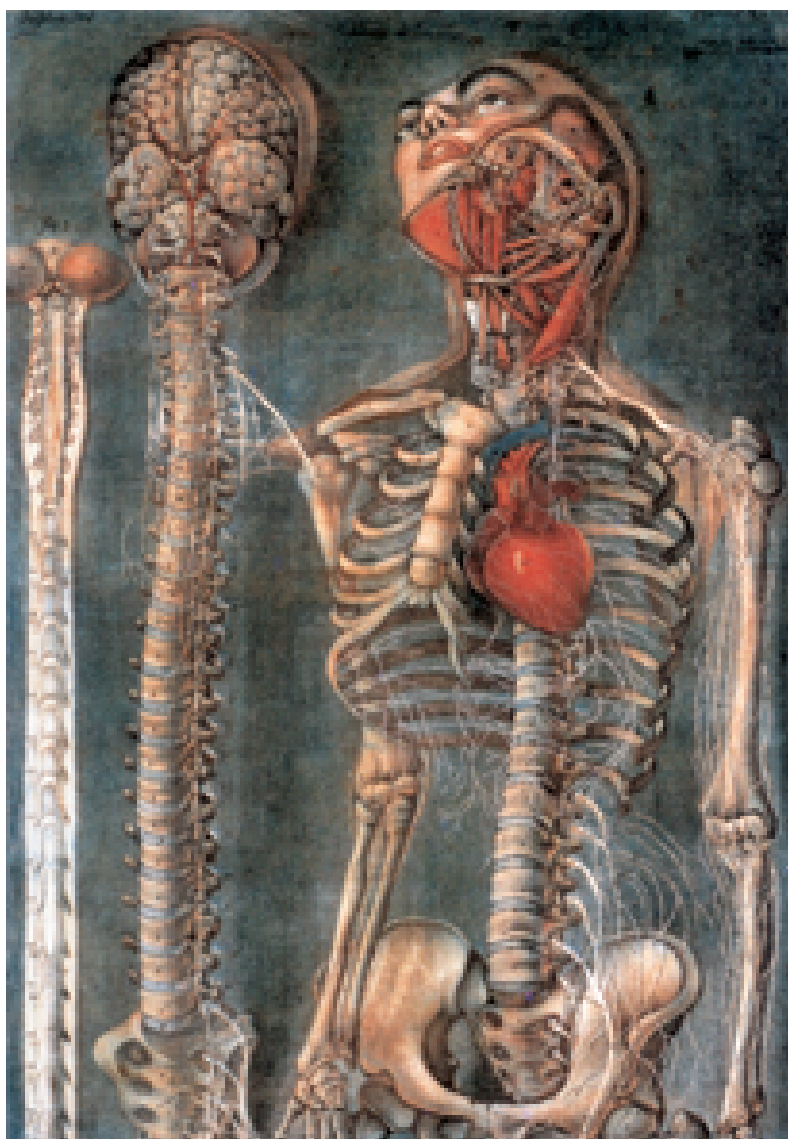

# Das Kreuz mit dem Kreuz

Wenn Wirbelsäule und Bandscheiben verschleißern – Abgestuftes Therapiekonzept ermöglicht differenzierte Behandlung

von Detlef Scale



Anatomische Bildtafel, 1745. Oberer Teil einer Buchillustration aus: Anatomie auf gedruckten Bildtafeln, Paris, 1745.

Rückenschmerzen bezeichnen die Mediziner inzwischen als Volkskrankheit oder gar als Epidemie der Neuzeit. So leiden zirka 80 Prozent der Deutschen wenigstens einmal in ihrem Leben an Kreuzschmerzen, 35 Prozent davon langfristig. Zirka 20 Millionen Bundesbürger begaben sich beispielsweise 1999 wegen derartiger Beschwerden in ärztliche Behandlung; keine andere Krankheit verursacht so viele Krankenhausaufenthalte. Beträgt die Krankheitsdauer mehr als sechs Monate, kehrt lediglich jeder Zweite in den Arbeitsprozess zurück. Während früher sehr viel schneller gravierende operative Methoden eingesetzt wurden, hat sich in den vergangenen Jahren ein abgestuftes Therapiekonzept entwickelt, das sich sehr differenziert an dem jeweiligen Stadium der Erkrankung ausrichtet.

**R**ückenschmerzen stellen nicht nur ein medizinisches, sondern auch ein erhebliches sozioökonomisches Problem dar. In der Skala der Erkrankungen, die in Deutschland für die meisten Ausfälle durch Arbeitsunfähigkeit verantwortlich sind, rangierten in der Vergangenheit Rückenschmerzen auf dem unrühmlichen ersten Platz – mit mindestens 13 Millio-

nen Tagen pro Jahr, eine Zahl, die in neuester Zeit aus Gründen der Angst um den Arbeitsplatz sicherlich nach unten korrigiert werden muss. Allein 60 Prozent aller Anträge auf Invalidität wurden aus diesem Grund gestellt und zirka 20 Prozent der Frührenten gingen auf Rückenschmerzen zurück. In den vergangenen Jahrzehnten hat die Zahl der Betroffenen, insbesondere in

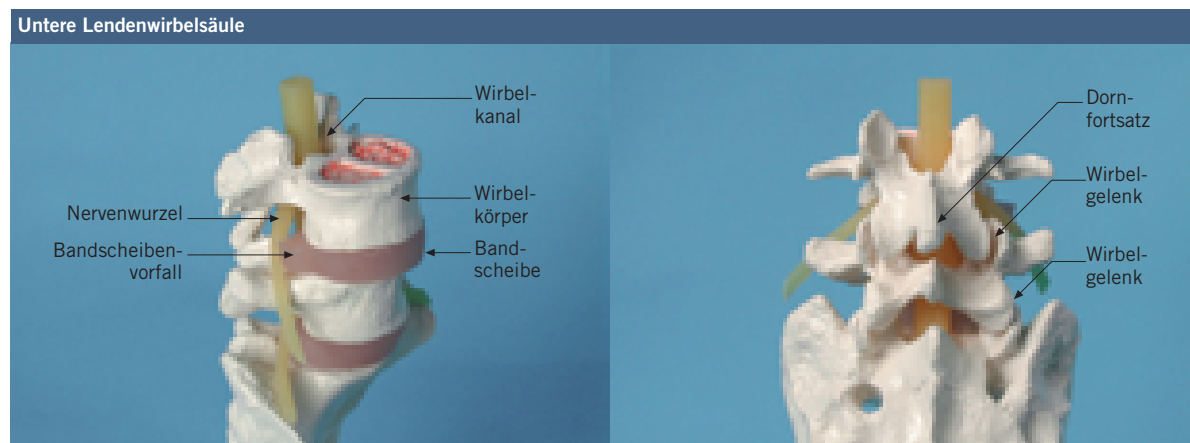
den Industrieländern, kontinuierlich zugenommen, dazu ein Beleg aus den USA: Die durch Kreuzschmerzen verursachten Kosten stiegen seit 1970 um den Faktor 2000.

## Was spielt sich rund um die Bandscheibe ab?

Meistens sind Rückenbeschwerden auf verschleißbedingte Veränderungen der Wirbelsäule zurückzuführen. Dieser degenerative Prozess wird überwiegend dadurch verursacht, dass die Bandscheibe, der Discus intervertebralis, zunehmend regressiven Veränderungen unterliegt – ausgelöst einmal durch ständige mechanische Überlastung, zum anderen durch eine mit dem Alter

80 kp (Kilopond), halten sich die beiden Drücke die Waage. Liegen und zurückgelehntes Sitzen mit einem Binnendruck unter 80 kp fördern daher den Wasser- und Nährstoffantransport. Alle anderen Körperpositionen wie Sitzen, Stehen und Bücken mit ihren höheren Belastungsdrücken führen zur Kompression der Bandscheiben mit Abtransport von Wasser und Stoffwechselschlacken.

Wechselbelastungen haben daher den Charakter eines Pumpmechanismus und wirken sich stoffwechselfördernd aus, während Haltungskonstanz, Übergewicht und Fehlstatiken die Ernährungssituation für die Bandscheibe verschlechtern. Dies ist auf Dauer verschleißfördernd. Langfristig führt der Verschleißprozess, der schon in der frühen Jugend beginnt, einerseits zu zunehmend



**1** Modellhafte Darstellung der unteren Lendenwirbelsäule: Ansicht von schräg vorne (links) zeigt Bandscheiben, Wirbelkörper, Rückenmarkskanal, abgehende Nervenwurzel mit Kompression durch Bandscheibenvorfall, die Bänder sind nicht dargestellt. Ansicht von hinten (rechts): Dabei sind die kleinen Wirbelgelenke (Wirbelgelenke oder Gelenkfacetten) und Dornfortsätze zu sehen.

zunehmend schlechtere Ernährungssituation des Bandscheibengewebes, das auf den passiven (osmotisch-gestützten) Transport von Nährstoffen und Stoffwechselschlacken angewiesen ist. Der spezielle Aufbau der Bandscheibe, die als Puffer jeweils zwei benachbarte Wirbelkörper miteinander verbindet, ermöglicht die zugrunde liegenden Diffusionsvorgänge: Der zentrale Gallertkern, der Nucleus pulposus, enthält neben Bandscheibenzellen eine Grundsubstanz, die vorwiegend aus Makromolekülen mit einer hohen Wasserbindungsfähigkeit besteht und dem Nucleus gewisse Fließeigenschaften verleiht. Umgeben wird der Gallertkern von einem Bandscheibenring, dem Anulus fibrosus. Er besteht insbesondere aus mehreren laminar angeordneten Schichten fester Gewebefasern, die helixartig ansteigen. Sie verbinden die benachbarten Wirbelkörper miteinander und begrenzen so die gegenseitige Beweglichkeit; darüber hinaus gewährleisten sie mit den anderen umgebenden Strukturen (Gelenke, Bänder) Stabilität **1**.

Da der Nucleus mit seinen Proteinen und Sacchariden hervorragend Wasser binden kann, ist er auch in der Lage, für den Einstrom an Flüssigkeit zu sorgen. Dieser stellt einerseits den nötigen Nährstofftransport sicher und erzeugt andererseits einen Quelldruck innerhalb des festen Anulus fibrosus, der die Bandscheibe ausdehnt. Doch steht diesem Binnendruck der Belastungsdruck auf die Bandscheibe entgegen; er wird durch Körpergewicht und zusätzlich einwirkende Muskelkräfte, die der Aufrechterhaltung und Haltungsänderung des Körpers dienen, hervorgerufen. Bei einer Belastung von

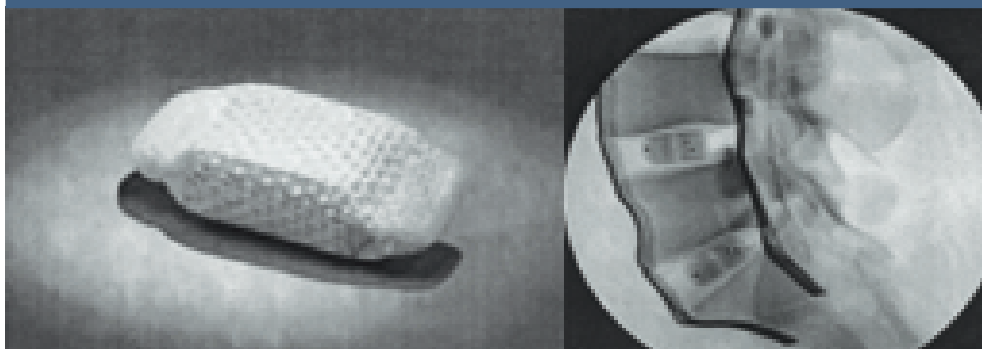
sich entwickelnden Einrissen des Anulus und andererseits zu Wasser- und Gewebsverlust der Bandscheibe.

Hieraus ergeben sich zwei schicksalhafte Entwicklungsmöglichkeiten für den weiteren Verlauf. Steht der Wasser- und Gewebsverlust im Vordergrund, resultiert mit nachlassendem Quelldruck des Nucleus primär eine Höhenminderung der Bandscheibe mit nachlassender Wandspannung des Anulus und der umliegenden Bänder. Dies führt dazu, dass sich der Bandscheibenring zunehmend auswölbt. Analog zur Auswulstung eines Autoreifens, der Luft verliert, wird dies als »bulging« bezeichnet.

Weitere Folgen, die durch die Höhenminderung des Discus und die verminderte Wandspannung des Anulus entstehen können:

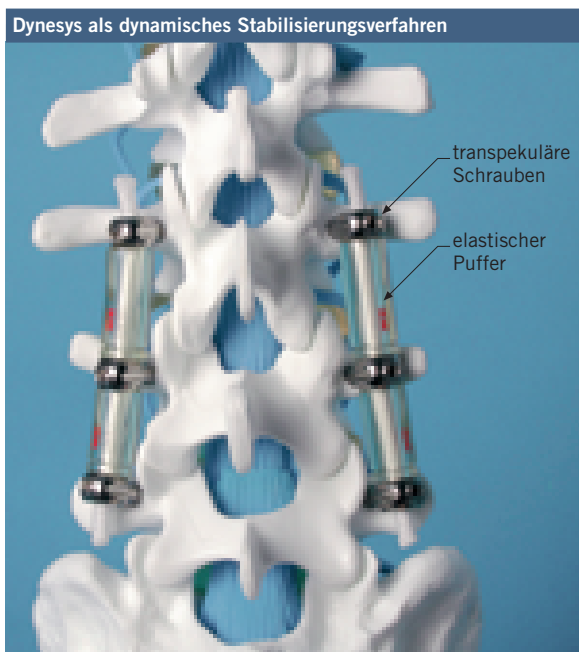- Die Nervenaustrittslöcher, Neuroforamina, werden eingeengt, was zu Reizerscheinungen der hier austretenden Nerven über mechanische Irritation führen kann. Der Schmerz strahlt dann in die Hautareale der Beine aus, die von dem betreffenden Nerven versorgt werden (radikuläre Schmerzausstrahlung).
- Durch die verminderte Wandspannung des Anulus kommt es zu einer unphysiologischen Beweglichkeit der durch die Bandscheiben verbundenen Wirbelkörper gegeneinander, was insbesondere dann zu Instabilitätsschmerzen führt, wenn die Wirbelsäule unzureichend muskulär gestützt wird.
- Die mit den Wirbelkörpern verbundenen kleinen Wirbelgelenke (Gelenkfacetten) werden aufgrund der Höhenminderung des Discus durch Einstauchen

Ersatz für Gallertkern



2 Hydrogelkissen wird als Ersatz für den Bandscheibenkern (Nucleus) verwendet (links); im seitlichen Röntgenbild (rechts) ist das Hydrogelkissen am Modell mit Markierung zur Positionskontrolle eingesetzt.

3 Anblick der Wirbelsäule von hinten: Dynesys mit transpedikulären Schrauben und eingebrachten Puffern.



(teleskopieren) und Instabilität vermehrt belastet und verschleißt schneller (Spondylarthrose). Die möglichen Reizzustände der Gelenkfacetten können zu lokalen Kreuzschmerzen führen oder zu Schmerzen, die flächenhaft in die Beine ausstrahlen und sich nicht an die Versorgungsgebiete der Nerven halten, sondern darüber hinausgehen. Man spricht deshalb nicht von einer radikulären, sondern so genannten pseudo-radikulären Schmerzausstrahlung. Das Beschwerdebild wird als Facetten-Syndrom bezeichnet.

### Wenn nicht-operative Methoden keine Linderung verschaffen

In allen Fällen wird zunächst immer konservativ, das heißt nicht operativ behandelt. Zur angepassten Schmerztherapie können muskelauflockernde und krankengymnastische sowie elektrotherapeutische Maßnahmen gewählt werden. Um die Behandlungsergebnisse zu stabilisieren, empfiehlt sich eine längerfristige Rückenschule. Führen diese nicht zu der gewünschten Beschwerdefreiheit, kommen operative Eingriffe (invasive Maßnahmen) zum Einsatz. Die operative Strategie beschränkt sich heute nicht mehr nur auf die Bandscheibenoperation (Nucleotomie) oder Versteifung der schmerzenden Wirbelsäulenanteile, sondern beinhaltet eine Reihe von zwischengeschalteten Operationsverfahren, um zumindest teilweise die Funktion erhalten zu

können. Weitere Entscheidungen sind davon abhängig, wie der Befund nach klinischem und bildgebendem Verfahren (Kernspintomogramm) beurteilt wird.

### Statt Versteifung der Wirbelkörper alternative Operationsmethode

Das differenzierte Vorgehen, wie es heute in unserer Klinik durchgeführt wird, soll im Folgenden dargestellt werden. Wenn die Degeneration des Bandscheibenkerns mit bandscheibenbezogener (discogener) Schmerzsymptomatik im Vordergrund steht, gibt es die Möglichkeit, den Nucleus durch ein »prothetic disc nucleus« (PDN) zu ersetzen 2. Dabei wird ein Hydrogelkissen, das osmotisch aktiv ist, in zunächst trockenem (dehydriertem) Zustand in den Bandscheibenraum implantiert, wo es durch Wasseraufnahme die Bandscheibenhöhe wieder herstellt. Diese Operation setzt voraus, dass der Bandscheibenring (Anulus fibrosus) weitgehend intakt ist 1/.

Ist der Anulus allerdings schon geschädigt und die Instabilität, die aufgrund des Verschleißprozesses entstanden ist, schmerzbestimmend, so wird heute die Stabilität nicht mehr gleich durch eine versteifende Operation (Spondylodese) der beteiligten Wirbelkörper hergestellt. Denn die Spondylodese führt häufig dazu, dass die benachbarten Segmente der Wirbelsäule überlastet werden und vorzeitig verschleißt. Es wird deshalb ein dynamisches Stabilisierungsverfahren gewählt, das so genannte Dynesys-Verfahren (dynamic neutralisation system) 3. Hierbei werden Schrauben, die von hinten durch die Bogenwurzeln in die beteiligten Wirbelkörper eingebracht werden, über elastische synthetische Puffer miteinander verbunden. Ziel ist es, die operierten Wirbelsäulenanteile partiell in ihrer Funktion zu erhalten 2/. Über die Puffer wird der Druck auch auf die Bandscheiben reduziert, was – dies zeigen neuere Untersuchungen – zur Erholung des Bandscheibengewebes führt, dessen Zellen nur in einem bestimmten Druckbereich eine optimale Stoffwechselleistung erbringen können 3/.

In leichteren Fällen der Bandscheibendegeneration mit nachfolgender Instabilität als Ursache chronischer Rückenschmerzen werden neuerdings über einen kleinen Hautschnitt zwischen die hinten liegenden Dornfortsätze so genannte »interspinöse Puffer« eingebracht. Sie bewirken ebenfalls eine Druckentlastung der Bandscheibe, die eine gewisse Heilung, insbesondere in der Anfangsphase der degenerativen Bandscheibenveränderungen, ermöglichen 4/.

Inwieweit sich biologische Methoden mit Gentransfer oder Implantation von autologen Bandscheiben-

Künstlicher Ersatz für die Bandscheibe



4 Künstlicher Bandscheibenersatz in Einzelteilen und zusammengesetzt.

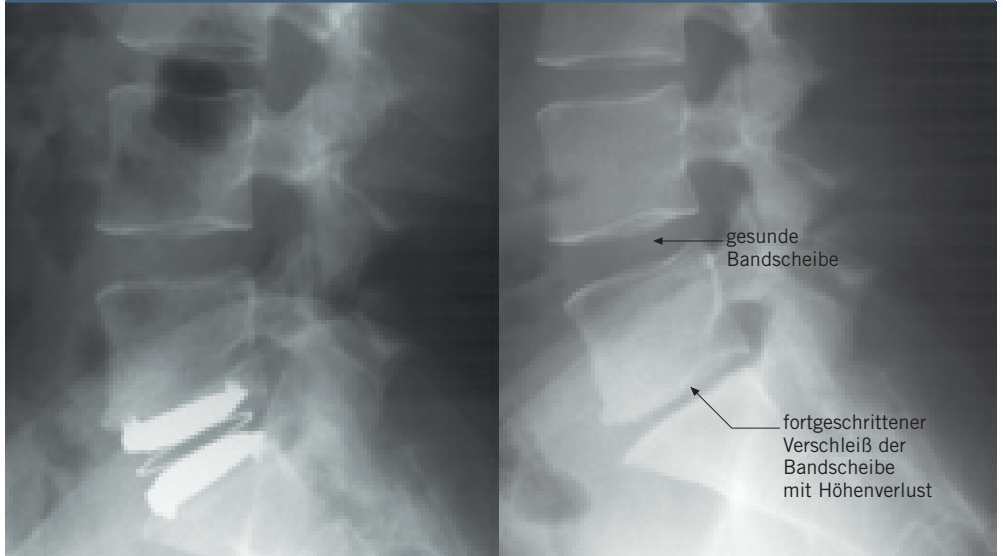
5 Künstliche Bandscheibe im seitlichen Röntgenbild eines Patienten (links); im rechten Bild ist der Ausgangsbefund mit erheblichem Verschleiß der Bandscheibe zu erkennen, dabei ist das Bandscheibenfach deutlich höhengemindert.

chondrozyten oder das Einspritzen von einem Gemisch aus Wachstumsfaktoren PDGF (plateless derived growth factor) und IGF (insulinlike growth factor) sowie des anti-entzündlichen Interleukin-1-Rezeptor-Antagonistprotein (Ie-1-ra) therapeutisch nutzen lassen, um das Bandscheibengewebe wieder herzustellen, kann noch nicht beantwortet werden. Diese Verfahren sind im Versuchsstadium<sup>5/</sup>.

Ist der Bandscheibenschaden weiter fortgeschritten und der Discus deutlich in seiner Höhen vermindert, so erfolgt heute der Totalersatz durch eine künstliche Bandscheibe 4 5. Dieser Eingriff lässt sich bis zu einer Altersgrenze von etwa 55 bis 60 Jahren je nach Knochenqualität durchführen und setzt voraus, dass keine wesentlichen Verschleißerscheinungen der hinten liegenden kleinen Wirbelgelenke gegeben sind<sup>6/</sup>.

Wird die Schmerzsymptomatik überwiegend durch die Gelenkfacetten hervorgerufen (Facetten-Syndrom) und kann dies durch eine Facetten-Anästhesie objektiviert werden, führen wir eine Kryo-Denervation durch. Hierbei werden die schmerzleitenden Nervenfasern der kleinen Wirbelgelenke über drei Millimeter dünne Sonden, die unter lokaler Betäubung über kleine Hautschnitte (transcutan) an die Gelenke gebracht werden, durch Abkühlung auf minus 63 Grad über einen längeren Zeitraum leitungsunfähig gemacht. All diese Verfahren sollen Folgeeingriffe vermeiden helfen und haben das Ziel, die Beweglichkeit im verschleißenden Band-

Bandscheibe im Röntgenbild



scheibenfach mehr oder weniger zu erhalten, um die benachbarten Bewegungssegmente der Wirbelsäule zu schonen.

Sind allerdings die Verschleißerscheinungen in dem von Bandscheibenverschleiß betroffenen Bewegungssegment schon sehr weit fortgeschritten (Spondylarthrose, Spondylose und Osteochondrose), so bietet sich die Fusionsoperation, also ein versteifender Eingriff, als wirklich letzte Lösung an. Dabei wird das Restbandscheibengewebe von vorne oder von hinten entfernt und ein röntgendurchlässigen Distanzkörpers (Peek-Implantat) zusammen mit Knochen eingebracht, der nach Einheilung für eine dauerhafte Stabilität sorgt. Um die zur Einheilung nötige Ruhigstellung des operierten Wirbelsäulenabschnitts zu gewährleisten, wird in der Regel

## Literatur

<sup>1/</sup> Charles D. Ray: Prosthetic Disc Nucleus 300 Case Update; Spine Arthroplasty; International Symposium on Intervertebral Disc Replacement, Munich, May 2001.

<sup>2/</sup> Thomas M. Stoll, Gilles Dubois, Othmar Schwar-

zenbach: The dynamic neutralisation system for the spine: a multi-center study of a novel non-fusion system. Eur Spine J. (2002) 11 (Suppl. 2) S. 170-178.

<sup>3/</sup> J. Senegas: Mechanical supplementation by non-rigid fixation in

degenerative intervertebral lumbar segments – the Wallis system. Eur Spine J. (2002) 11 (Suppl. 2) S. 164-169.

<sup>4/</sup> Markus Kroeber, Frank Unglaub, Wendy Campana, Claus Carstens: Disc Distraction

Reduces Apoptic Cell Number in Degenerated Discs in the lumbar Spine: An In Vivo Study On New Zealand White Rabbits. Noch nicht veröffentlicht.

<sup>5/</sup> Peter Wehling: Clinical Use of Local Growth Factors and Cytokineanta-

gonists in the Treatment of IVD Degeneration. Forum Wirbelsäulenchirurgie, Arosa, Januar 2003.

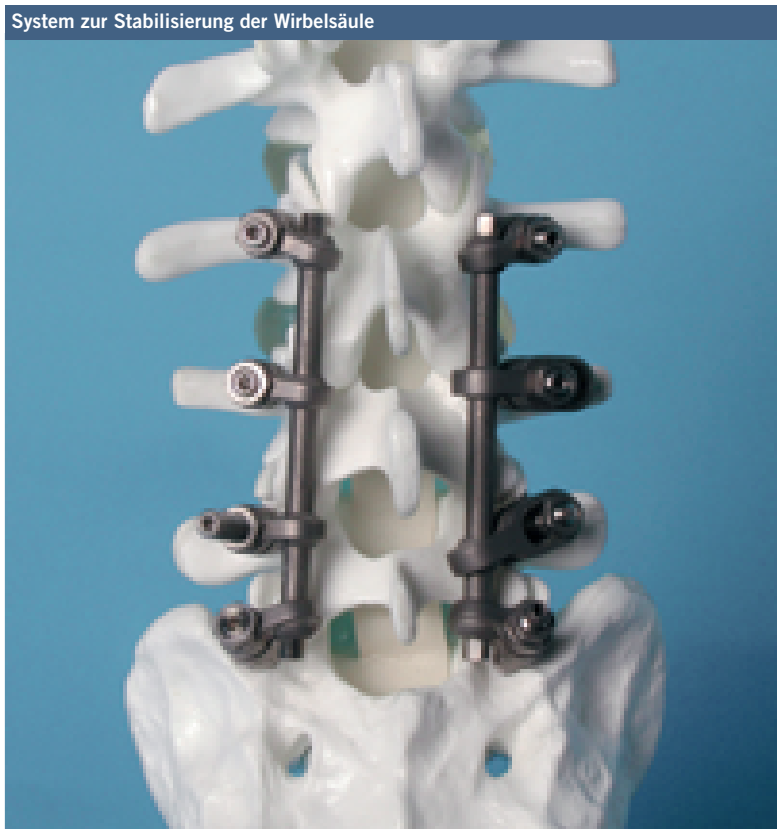<sup>6/</sup> Stephen H. Hochschuler: Early Experience with the Link SB Charite III Artificial Disc in

the US. Spine Arthroplasty, International Symposium, Munich, May 2001.

<sup>7/</sup> Detlef Scale, Ludwig Zichner: Spontanverlauf beim lumbalen Bandscheibenvorfall. Orthopäde (1994) 23, S. 236-242.



6 Hinteres Stabilisierungssystem mit Schrauben und Stäben, um den operierten Bereich ruhig zu stellen.

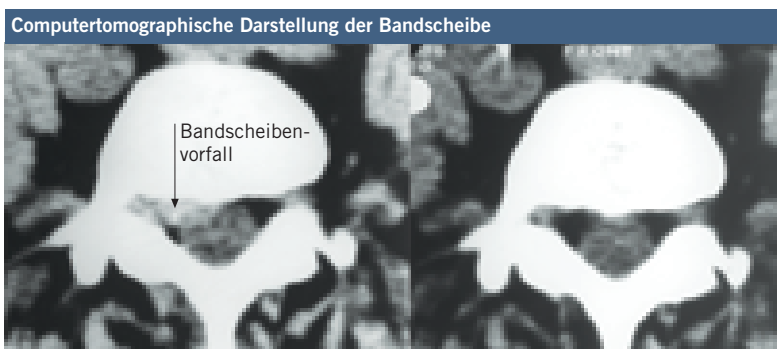

zusätzlich instrumentiert: Von hinten werden Schrauben in die Bögenwurzeln eingebracht, die durch Längsstäbe miteinander fest verbunden werden **6**. Die hierdurch erreichte Ruhigstellung dient der knöchernen Durchbauung des operierten, also versteiften Bandscheibenfaches, die ungefähr acht bis 16 Wochen benötigt.

### Riss im Bandscheibenring – Möglichkeiten der Behandlung

Eilt nun die Rissbildung des Bandscheibenrings der Verminderung des Quelldruckes voraus, dann ergibt sich ein anderer klinischer Verlauf. Die zähflüssigen Nucleusanteile können sich durch den erhöhten Quelldruck in den Rissbereich des Bandscheibenringes verlagern, der sich an dieser Stelle vorwölbt. Es entsteht die so genannte Protrusion, die je nach Lage und Größe eine plötzlich entstehende Rückenschmerz-Symptomatik oder bei Reizung eines in der Nähe gelegenen Beinnerven eine Ischiassymptomatik mit Schmerzausstrahlung in ein oder beide Beine auslöst. In dieser Phase besteht noch eine spontane und manualtherapeutische Rückverlagerungsmöglichkeit des Nucleus-Gewebes mit entsprechender Schmerzbesserung. Bleibt diese aus, existieren eine Reihe von Behandlungsmöglichkeiten, die folgende Ziele verfolgen: Das durch Protrusion gereizte Nervengewebe soll ab-

7 Bandscheibenvorfall im axialen computertomographischen Bild (links). Rechts das Kontrollbild nach einem Jahr: Dies weist nach, dass der Vorfall sich ohne operatives Vorgehen völlig zurückgebildet hat.



## Der Autor



**Dr. Detlef Scale**, 62, studierte Medizin in Frankfurt und Wien. Nach Staatsexamen und Promotion am Universitätsklinikum Frankfurt begann er seine berufliche Tätigkeit zunächst als Assistent in der Pathologie in Pforzheim, um dann in die Chirurgie und Unfallchirurgie zu wechseln. 1976 begann er die

Facharzt Ausbildung an der Orthopädischen Universitätsklinik Frankfurt, an der er nach Erwerb diverser Zusatzbezeichnungen und der Teilgebietsbezeichnung »Rheumatologie« sowie der Erteilung eines Lehrauftrags »Praktikum der Orthopädie« ab 1982 als leitender Oberarzt der Poliklinik tätig war. Nach sechs Jahren verlegte Scale seinen Schwerpunkt auf die orthopädische Chirurgie und spezialisierte sich zunehmend auf die Wirbelsäule. Nach dem Ausscheiden von Prof. Dr. Erich Schmitt übernahm Scale 2001 die

Abteilung Wirbelsäulen-Erkrankungen zunächst kommissarisch, ab Juni 2003 als Leiter. Wissenschaftlich beschäftigte er sich mit der Elektrostimulation des Knochenwachstums, später in Zusammenarbeit mit dem Institut für Mechanik I der TU Darmstadt mit der Entwicklung eines Computer-Modells zur Berechnung der Belastungsverteilung im Kniegelenk unter Gehbelastung vor und nach operativen Beinachsenkorrekturen. Ebenfalls in Kooperation mit den Darmstädter Wissenschaftlern entwickelte Scale auf Grundlage der Wirbelsäulen-Morphologie ein Computer-Simulationsmodell, um spezielle Zugangsinstrumente zur Wirbelsäule zu berechnen. Für diese Arbeit wurde er 1999 mit dem »Technological Advancement Award« ausgezeichnet, der für neue Technologien in der orthopädischen Chirurgie von der Zeitschrift »Orthopaedics Today« vergeben wird. Die Zusammenarbeit mit der TU Darmstadt setzt er auf anderen Gebieten, wie Hüftgelenksendoprothetik, fort.

schwellen und der Quelldruck vermindert werden. Dazu gehören:

- die Kathetermethode nach Racz, bei der eine Medikamentenlösung in den Rückenmarkskanal eingespritzt wird, um das durch den Bandscheibenvorfall gereizte Nervengewebe abzuswellen;
- die Laser-Dekompression, bei der eine Laserfaser möglichst nah an die Bandscheibenvorwölbung flouroskopisch oder endoskopisch kontrolliert eingebracht wird, um das Bandscheibengewebe thermisch zu reduzieren;
- die Chemo-Nucleolyse (CNL), bei der das Enzym Chymopapain zur enzymatischen Auflösung des Nucleus pulposus in die Bandscheibe eingespritzt wird;
- die automatisierte percutane lumbale Nucleotomie (APLD) bei der Nucleus-Gewebe über eine dünne Sonde abgesaugt wird;
- das Idet-Verfahren, durch das die schmerzleitenden Fasern, die den Bandscheibenring versorgen, im Protrusionsbereich thermisch geschädigt und damit abgeschaltet werden (Thermokoagulation).

Diese Methoden werden an den einzelnen Kliniken unterschiedlich bewertet und angewandt. Wegen der geringen Komplikationsrate und Verträglichkeit bevorzugen wir derzeit die automatisierte percutane lumbale Nucleotomie und das Idet-Verfahren.

Führt dagegen eine weitergehende Rissbildung des Anulus zur deutlichen Verlagerung größerer Bandscheibenanteile, so kann der Bandscheibenring gesprengt werden. Dann verlagert sich das Bandscheibengewebe in den Wirbelkanal (Prolaps) oder in das benachbarte Nervenaustrittsloch mit Kompression des Nervengewebes. Lage und Größe des Bandscheibenprolaps bestimmen in diesem Fall das Ausmaß der Nervenaustrittslocherkrankungen und entscheiden somit über die Notwendigkeit eines operativen Eingriffs.

Wenn es allerdings zu einer Blasen-Mastdarmstörung mit unfreiwilligem Stuhl- und Harnabgang, zu Teillähmungen (Paraparesen) der Beine und zu Gefühlsstörungen im Gesäß-Dammbereich und Oberschenkelinnenseite (Reithosenanästhesie) kommt, spricht man von einem akuten Cauda-Syndrom, bei dem unbedingt operiert werden muss. Eine Operation ist weiterhin dann angezeigt, wenn eine akute Nervenwurzelkompression mit deutlich motorischem Ausfall der zugehörigen Kennmuskeln vorliegt und wenn bereits bestehende neurologische Ausfälle zunehmen.

Bei leichteren neurologischen Ausfällen hat sich eine zunächst konservative Behandlung bewährt. Diese Vorgehensweise wird gestützt durch unsere eigenen Untersuchungen, die ergaben, dass die neurologischen Ausfälle eine erstaunliche Rückbildungsfähigkeit aufweisen können. Das scheint darauf zu beruhen, dass Bandscheibenvorfälle sich – wie computertomographisch nachgewiesen – um fast 50 Prozent zurückbilden. Wie groß diese Rückbildungsfähigkeit im Einzelfall ist, lässt sich allerdings nicht vorhersagen<sup>77</sup>.

Bleibt der erhoffte Erfolg der nicht-operativen Behandlung aber aus, so hat sich das offene chirurgische Vorgehen über einen kleinen Hautschnitt mit mikroskopischer oder videoskopisch kontrollierter Entfernung des Bandscheibenvorfalles bewährt. Die Ergebnisse zeigen in der Regel eine hohe Erfolgsrate von über 90 Prozent.

## Behandlungsstrategien – wer trägt die Kosten?

Grundsätzlich gilt für alle neuen Behandlungsansätze, dass sie sich an Langzeit- und Studienergebnissen messen lassen müssen. Danach muss darüber entschieden werden, ob man eine Behandlungsmaßnahme beibehält oder sie als Grundlage für weitere Entwicklungen nimmt.

Mit der Entwicklung differenzierter und vor allem zunehmend funktionell orientierter Behandlungsstrategien, die sich an den verschiedenen Stadien des Bandscheibenverschleißes orientieren, konnte in den vergangenen Jahren das duale chirurgische Behandlungsprinzip, das als letzte Behandlungsmöglichkeit nur die Bandscheibenentfernung oder Versteifung vorsieht, abgelöst werden. So kann Bandscheibenerkrankungen möglicherweise früher und effektiver Rechnung getragen werden und damit der Leidensweg und Krankheitsverlauf wesentlich gemildert werden. Dies ist allerdings nur um den Preis moderner, teilweise kostspieliger Therapieverfahren möglich. Die Gesellschaft wird entscheiden müssen, ob sie diese Therapien und ihre Weiterentwicklung in Zukunft bezahlen möchte. ♦

Anzeige

Anzeige 05  
Schmerztherapie-  
zentrum

90 x 128