



# Laser statt Brille?

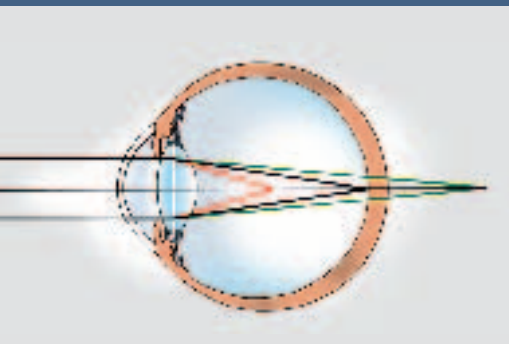
## Behandlungsmöglichkeiten von Brechungsfehlern des Auges

Von Thomas Kohnen

Neben Brille und Kontaktlinse stehen heute operative Maßnahmen zur Verfügung, um Sehfehler dauerhaft zu korrigieren. Dazu zählen Verfahren, bei denen die Hornhaut moduliert wird, sowie Methoden, bei denen der Sehfehler mit Hilfe eines Kunstimplantats behoben wird. Vor allem Kurzsichtigkeit, Weitsichtigkeit und Astigmatismus (Hornhautverkrümmung) können so effektiv und dauerhaft korrigiert werden. Das vorherrschende Verfahren für niedrige bis mittlere Refraktions(Brechungs)fehler ist die Hornhautkorrektur mit Hilfe eines Argon-Fluorid-Excimer-Lasers. Schon 24 Stunden nach der Operation können die Betroffenen wieder »normal« sehen, das heißt ohne Brille oder Kontaktlinsen. Höhere Refraktionsfehler werden heute vor allem mit implantierbaren Kunstlinsen behandelt. Die größte Herausforderung für die moderne Forschung auf dem Gebiet der Refraktionschirurgie in den nächsten Jahren bis Jahrzehnten wird die sichere Korrektur der Altersweitsichtigkeit bleiben.

Fehlsichtigkeiten lassen sich in achsensymmetrische und astigmatische Formen einteilen, wobei in den meisten Fällen eine gemischte Form vorliegt. Zu den achsensymmetrischen Fehlsichtigkeiten zählen die Kurzsichtigkeit und die Weitsichtigkeit. Beide Fehlsichtigkeitsformen sind häufig mit einer Stabsichtigkeit kombiniert, die unter anderem durch unterschiedliche Krümmungen der Hornhaut hervorgerufen wird. Eine weitere Fehlsichtigkeitsform ist die Altersweitsichtigkeit. Fehlsichtigkeiten **1** (Ametropien) lassen sich entweder durch ein Ungleichgewicht der Brechkraft des Auges (Brechkraftametropie) oder der Augenlänge im Vergleich zum Brechkraftapparat des Auges (Längenametropie) erklären. Während es sich bei den Fehlsich-

Abbildungsverhältnisse bei Fehlsichtigkeit



**1** Abbildungsverhältnisse bei Emmetropie (Normalsichtigkeit), Myopie (Kurzsichtigkeit) und Hyperopie (Weitsichtigkeit). Bei der Emmetropie wird ein Punkt im Unendlichen genau auf der Netzhaut abgebildet (schwarz), bei der Myopie dagegen im Raum vor der Netzhaut (rot), bei der Hyperopie im Raum hinter der Netzhaut (grün).

tigkeiten unter zwei Dioptrien im Allgemeinen um eine Brechkraftametropie handelt, liegt bei den Fehlsichtigkeiten über zwei Dioptrien in fast allen Fällen eine Längenametropie vor.

Eine Kurzsichtigkeit (Myopie) besteht dann, wenn das Auge im Verhältnis zu seinem Brechkraftapparat zu lang ist. Es gelingt den einfallenden Lichtstrahlen nicht, auf der Netzhaut ein scharfes Bild abzubilden, die Lichtstrahlen werden vor der Netzhaut in einem Punkt gebündelt und erzeugen schließlich auf der Netzhaut ein unklares Bild. Es gibt unterschiedliche Ausmaße der Myopie. Je höher die Kurzsichtigkeit ist, desto verschwommener erscheinen Objekte in der Ferne und desto stärker muss die gewünschte Korrektur (Brille oder Kontaktlinse) gewählt werden.

Hyperopie (oder Hypermetropie) ist der medizinische Ausdruck für die Weitsichtigkeit. Diese Fehlsichtigkeitsform entsteht, wenn das Auge für seinen Brechkraftapparat zu kurz ist. Lichtstrahlen, die ins Auge einfallen, werden hinter der Netzhaut fokussiert, weshalb auf der Netzhaut eine verschwommene Abbildung erzeugt wird. Einige weitsichtige Patienten, und dies trifft besonders für junge Patienten zu, setzen die Akkommodationsfähigkeit der Linse beim Sehen in die Nähe (Abkugeln) ein, um die Lichtstrahlen stärker zu bündeln und können dadurch auch in der Ferne trotzdem scharf sehen (latente Hyperopie). Daher fällt diese Fehlsichtigkeit bei diesen Patienten erst durch spezielle Untersuchungen auf. Besonders bei stärkerer Hyperopie und im Alter gelingt der Ausgleich durch den zusätzlichen Akkommodationseinsatz der Linse allerdings nicht. Diese Patienten brauchen somit für Nähe und Ferne eine Korrektur. Eine latente Hyperopie wird deshalb meist umso auffälliger, je älter die Patienten werden, da sie dann zusätzlich unter Altersweitsichtigkeit leiden.

Die Altersweitsichtigkeit (Presbyopie) ist ein Teil des normalen Alterungsprozesses, bei dem die Augenlinse mit der Zeit ihre Flexibilität verliert, die besonders das junge Auge auszeichnet. Durch den Verlust der Flexibilität kann sich die Linse nicht mehr abkugeln, um die Brechkraft zu erhöhen. Die meisten Menschen erfahren den Verlust der Nahsehfähigkeit zwischen dem 40. und 50. Lebensjahr. Aufgrund dieses normalen Alterungsprozesses brauchen weitsichtige Patienten, sobald sie älter als 40 Jahre sind, Brillen mit zwei unterschiedlichen Brechkraften (Bifokalbrillen), und normalsichtige Patienten, die vorher keine Sehhilfe brauchten, benötigen eine Lesebrille.

Stabsichtigkeit (Astigmatismus) entsteht, wenn die Hornhaut nicht rund, sondern oval geformt ist, das heißt die Hornhaut besitzt in zwei Meridianen eine unterschiedliche Krümmung und somit differente Brechkraften. Ein verzerrtes oder verschobenes Bild (»aus einem Punkt entsteht ein Stab«) wird auf die Netzhaut projiziert, das sich durch die ungleiche Brechung der Lichtstrahlen beim Eintritt durch die Hornhaut in das Auge erklären lässt. Patienten mit hohem Astigmatismus sehen nicht nur Objekte in der Ferne, sondern auch Objekte in der Nähe verschwommen. Vollständig-

## Der Autor

**Prof. Dr. Thomas Kohnen**, 42, studierte Medizin an den Universitäten in Aachen und Bonn, wo er 1989 promovierte. In Bonn und Gießen legte er seine Facharztausbildung zum Augenarzt ab und war 1994 im Rahmen des Wehrdiensts in der Augenabteilung des Militärkrankenhauses Ulm als Stabs- und später als Oberstabsarzt tätig. 1995 ging er mit einem Forschungsstipendium der Deutschen Forschungsgemeinschaft für zwei Jahre an das Cullen Eye Institute am Baylor College of Medicine in Houston, Texas (USA), wo er sich mit operativen Maßnahmen zur Korrektur von Refraktionsfehlern beschäftigte. Nach seiner Rückkehr aus den Vereinigten Staaten 1997 wurde er Oberarzt an der Klinik für Augenheilkunde der Johann Wolfgang Goethe-Universität, wo er sich im Jahr 2000 habilitierte. 2003 erhielt er den Ruf auf eine Professur für Augenheilkunde an die Johann Wolfgang Goethe-Universität. Die Arbeitsschwerpunkte von Thomas Kohnen sind, neben der klinischen und experimentellen Erforschung von Linsenpathologien, die Optik des mensch-

lichen Auges, moderne Katarakt-, Implant- und kindliche Linsen Chirurgie, refraktive Hornhaut-, Linsen- und Implant Chirurgie sowie Glaukom- und Hornhauttherapie und -Chirurgie. Von der European Society of Cataract and Refractive Surgeons wurde er 1996 zum Associate Editor des Journal of Cataract & Refractive Surgery ernannt. Seit 2000 ist er ebenfalls Visiting Professor am Baylor College of Medicine in Houston und berät weltweit Unternehmen bei Fragen der operativen Korrektur von Refraktionsfehlern.



keitshalber sollte als weitere Ursache für eine Stabsichtigkeit noch der selten auftretende Linsenastigmatismus genannt werden.

Die Verteilung der Refraktionswerte in der Bevölkerung wurde in umfangreichen Studien untersucht. Die Ergebnisse haben gezeigt, dass rund 25 Prozent der Menschen kurzsichtig, 25 Prozent normalsichtig und 50 Prozent weitsichtig sind.

## Refraktive Hornhautchirurgie

In den ersten 80 Jahren des letzten Jahrhunderts wurden Refraktionsfehler hauptsächlich mit Hornhautschnitten korrigiert, jedoch waren die Ergebnisse auf Dauer ungenau und instabil. Erst die 1983 zum ersten Mal beim Menschen angewendete Argon-Fluorid (Ar-F)-Lasertechnik erbrachte eine sensationelle, bis dahin nie erzielte Genauigkeit im Submikron-Bereich [2]. Anfänglich wurde der dabei verwendete Excimerlaser ausschließlich für die Remodellierung der Hornhautoberfläche angewandt, später setzte man ihn auch nach einem refraktiven Schnitt (Keratomileusis) zur Entfernung von stromalem Hornhautgewebe ein. Diese Kombination ist heute als »Laser-in-situ-Keratomileusis« (LASIK) bekannt und hat sich gegenüber anderen Verfahren weltweit durchgesetzt (siehe auch »Neue Lasertechnik: die wellenfrontgeführte Hornhautchirurgie«, Seite 24).

Die LASIK ist das inzwischen weltweit am häufigsten angewandte refraktiv-chirurgische Verfahren zur Hornhautkorrektur, aber durchaus nicht für jeden Patienten



**Menschliches Haar nach Excimer-Laser-Behandlung**  
 [2] Die hohe Präzision, mit der ein Excimer-Laser Gewebe abtragen kann, wird an einem Haar verdeutlicht. 1 Laserpuls entspricht 0,25 µm Hornhautgewebe (1000 µm = 1 Millimeter).


geeignet. Vor allem das Ausmaß der Fehlsichtigkeit ist ein limitierender Faktor: Für mehr als +4 und -10 Dioptrien sollte das Verfahren nicht eingesetzt werden. Weitere limitierende Faktoren sind eine zu große Pupillenweite bei niedrigen Lichtverhältnissen, die Hornhautdicke, Hornhauterkrankungen, Katarakt (grauer Star), fortgeschrittenes Glaukom (grüner Star) sowie Netzhauterkrankungen.

Zu den großen Vorteilen der LASIK gehören die im Vergleich zu anderen Verfahren schnellste Stabilisierung des Sehvermögens und der geringere postoperative Wundschmerz. Ein Jahr nach der Operation verfügen über 95 Prozent aller Patienten über ein optimales Sehvermögen ohne Korrektur. Nur in Einzelfällen muss zur Wiederherstellung der vollen Sehschärfe noch eine geringe Brillenkorrektur getragen werden.

## Augenkorrektur durch Kunstlinsen


Die meisten refraktiv-chirurgischen Eingriffe werden heute an der Hornhaut durchgeführt. Die Suche nach neuen Verfahren ist aber gerade für höhere Refraktionsfehler notwendig geworden, da sich gezeigt hat, dass LASIK, insbesondere bei Kurzsichtigen mit dünner Hornhaut, technisch nicht möglich ist. Hier sind Intra-

Anzeige



### Iris-fixierte phake IOL Eine ultimative Verbindung von Sicherheit und refraktiver Exzellenz.

VERISYSE<sup>®</sup>,  
 die phake  
 Intraokularlinse.  
 Minimaler  
 Kontakt mit  
 intraokularem  
 Gewebe



VERISYSE<sup>®</sup>, eine iris-fixierte phake IOL, bietet Ihnen die exzellente Vorhersagbarkeit, die Sie suchen.

Mit den myopen und hyperopen Versionen der VERISYSE<sup>®</sup> sind Sie in der Lage, Ihren Patienten exzellente refraktive Lösungen auch außerhalb des LASIK-Bereichs anzubieten.

Mittlerweile sind auch aphake und torische Versionen verfügbar. Zusammen mit der VERISYSE<sup>®</sup> erhalten Sie kompetente Unterstützung und professionelles Training durch AMO, einem der weltweit führenden Unternehmen in der Augenchirurgie. Fragen Sie Ihren AMO-Beauftragten nach der VERISYSE<sup>®</sup> und überbrücken Sie die Kluft zu optimalen refraktiven Ergebnissen.

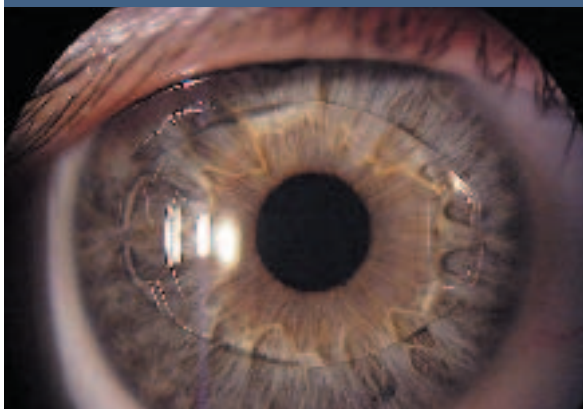AMO Germany GmbH, Bismarckstr. 10, D-42699 Solingen  
 AMO Switzerland GmbH, Liebigstr. 10, CH-8005 Zürich  
 www.amo.com



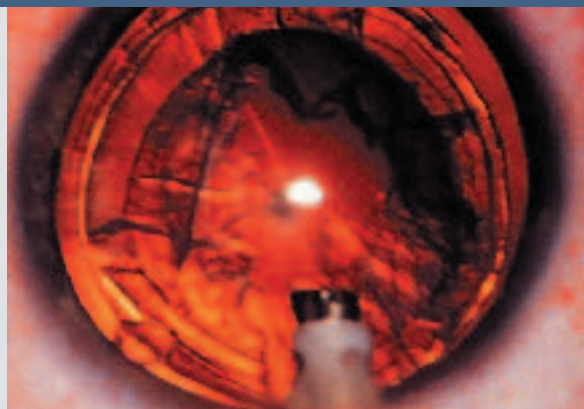


3 Die meisten refraktiv-chirurgischen Eingriffe werden heute an der Hornhaut durchgeführt. Die Suche nach neuen Verfahren ist aber gerade für höhere Refraktionsfehler notwendig geworden, da sich gezeigt hat, dass LASIK, insbesondere bei Kurzsichtigen mit dünner Hornhaut, nicht sicher möglich ist. Hier sind Intraokularlinsen (IOL) eine hervorragende Alternative. Dabei wird die Kunstlinse entweder zusätzlich in das ansonsten unveränderte Auge (phake Intraokularlinse, linkes Bild) oder anstelle der natürlichen menschlichen Linse in den Kapselsack implantiert (refraktiver Linsenaustausch, rechtes Bild).

Phake Intraokularlinse



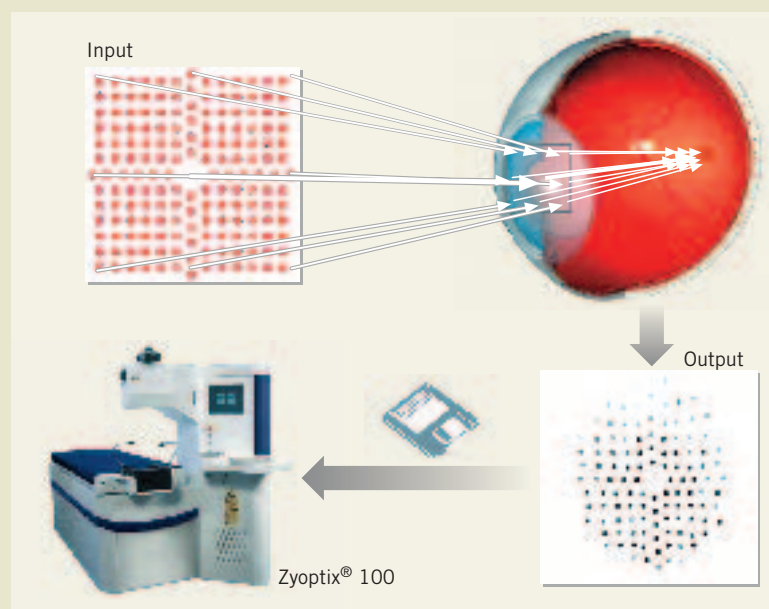
Refraktiver Linsenaustausch



okularlinsen (IOL) eine hervorragende Alternative. Dabei wird die Kunstlinse entweder zusätzlich in das ansonsten unveränderte Auge (phake Intraokularlinse, 3) oder anstelle der natürlichen menschlichen Linse in den Kapselsack implantiert (refraktiver Linsenaustausch, 4). So genannte multifokale IOL, die die Fähigkeit haben, in Ferne und Nähe scharf abzubilden, stellen bei Patienten mit refraktivem Linsenaustausch eine gute Funktionsfähigkeit des natürlichen Auges sicher.

Dagegen eignet sich die Implantation der phaken Intraokularlinse besonders für Menschen, deren Akkommodationsfähigkeit noch erhalten ist. Es stehen drei verschiedene Intraokularlinsentypen für die phake Intraokularlinsenimplantation zur Verfügung: Vorderkammerlinsen, irisgestützte Linsen und Intraokularlinsen, die in die Augenhinterkammer implantiert werden. Bei hohen Korrekturen sind diese Kunstlinsen-Verfahren den Excimerbehandlungen eindeutig überlegen;

### Neue Lasertechnik: Die wellenfrontgeführte Hornhautchirurgie



Prinzip der Wellenfrontbehandlung. Der Wellenfront-Sensor bestimmt die niedrigen und höheren Aberrationen des Auges, verarbeitet die Information zu einem Laserprofil, das dann mit Hilfe von modernen Lasersystemen auf die Hornhaut appliziert werden kann.

Die wellenfrontgeführte Hornhautchirurgie stellt eine Weiterentwicklung der »traditionellen« Excimerchirurgie dar. Während das Abtragungsprofil bei Standardbehandlungen lediglich sphärisch oder zylindrisch sein kann, erlaubt die wellenfrontgeführte Behandlung zusätzlich die Korrektur von Abweichungen des optischen Systems, die mit einer Brille nicht mehr ausgeglichen werden können. Der Abbildungsfehler des Auges wird dabei mit Hilfe eines Wellenfront-Sensors ermittelt. Die Berechnung der Wellenfrontdeformation beruht auf den, von dem niederländischen Mathematiker und Physiker Frits Zernike formulierten, unendlich vielen Polynomen. Der ermittelte Wellenfrontfehler ist umso genauer, je höher

die Zahl der verwendeten Polynome ist. Für die klinische Praxis werden meist die ersten 20 Polynome herangezogen, aus denen das Ablationsprofil für den Excimer-Laser berechnet wird. Der Durchmesser des Laserstrahls, der mit beweglichen Spiegeln über die Hornhaut geführt wird (flying spot-Prinzip), beträgt 0,6 bis 2,0 Millimeter und erlaubt eine getreue Modellierung des von der Software vorgegebenen Ablationsprofils.

Die Vorteile dieses Verfahrens im Vergleich zur konventionellen LASIK liegen in der besseren Vorhersagbarkeit der Behandlungsergebnisse sowie der deutlich besseren Sehfähigkeit auch unter Dämmerungsbedingungen.

Langzeitergebnisse der drei unterschiedlichen Modelle für die phake Intraokularlinsenimplantation werden in den nächsten Jahren über das bevorzugte Linsendesign entscheiden.

Eine sichere Korrektur der Altersweitsichtigkeit, die jeden Menschen nach physiologischen Gesetzen zwischen 40 und 50 Jahren ereilt, gehört jedoch zu den Herausforderungen der Wissenschaft für die nächsten Jahrzehnte. Für diese größte Fehlsichtigkeits-Patientengruppe wird es aller Voraussicht nach in absehbarer Zeit allerdings noch keine operative Standardtherapie geben. ♦

#### Literatur

- <sup>/1/</sup> Buratto L., Ferrari M., Rama P. Excimer laser intrastromal keratomileusis. *Am. J. Ophthalmol.* 1992; 113(3): Seiten 291–295.
- <sup>/2/</sup> Kohnen T., Steinkamp G. W., Schnitzler E. M., Baumeister M., Wellermann G., Bühren J., et al. LASIK mit superiorer Hinge und Scanning-Spot-Excimer laser ablation zur Korrektur von Myopien und myopem Astigmatismus. Einjahresergebnisse einer prospektiven klinischen Studie an 100 Augen. LASIK with a superior hinge and scanning spot excimer laser ablation for correction of myopia and myopic astigmatism. Results of a prospective study on 100 eyes with a 1-year follow-up. *Ophthalmologie* 2001; 98(11): Seiten 1044–1054.
- <sup>/3/</sup> Kohnen T., Mirshahi A., Cichocki M., Bühren J., Steinkamp G. W. Laser-in-situ-Keratomileusis zur Korrektur von Hyperopie und hyperopem Astigmatismus mit Scanning-Spot-Excimer-Laser. Einjahresergebnisse einer prospektiven klinischen Studie. *Laser in situ keratomileusis for correction of hyperopia and hyperopic astigmatism using a scanning spot excimer laser. Results of a prospective clinical study after 1 year.* *Ophthalmologie* 2003; 100(12): Seiten 1071–1078.
- <sup>/4/</sup> Kohnen T., Bühren J., Kühne C., Mirshahi A. Wavefront-guided LASIK with the Zyoptix 3.1 system for the correction of myopia and compound myopic astigmatism with 1-year follow-up. Clinical outcome and change in higher order aberrations. *Ophthalmology* 2004; 111: Seiten 2175–2185.
- <sup>/5/</sup> Kohnen T., Bühren J. Derzeitiger Stand der wellenfrontgeführten Hornhautchirurgie zur Korrektur von Refraktionsfehlern. Current state of wavefront guided corneal surgery to correct refraction disorders. *Ophthalmologie* 2004; 101(6): Seiten 631–45; quiz 646–647.
- <sup>/6/</sup> Kohnen T., Baumeister M., Kasper T., Cichocki M., Terzi E. Intraokularlinsen zur Korrektur von Refraktionsfehlern. *Ophthalmologie* (zur Publikation eingereicht).
- <sup>/7/</sup> Munnerlyn C. R., Koons S. J., Marshall J. Photorefractive keratectomy: a technique for laser refractive surgery. *J. Cataract Refract Surg.* 1988; 14(1): Seiten 46–52.
- <sup>/8/</sup> Pallikaris I. G., Papatzanaki M. E., Stathi E. Z., Frenschock O., Georgiadis A. Laser in situ keratomileusis. *Lasers Surg. Med.* 1990; 10(5): Seiten 463–468.
- <sup>/9/</sup> Seiler T., Mrochen M., Kaemmerer M. Operative correction of ocular aberrations to improve visual acuity. *J. Refract Surg.* 2000; 16(5): Seiten 619–622.
- <sup>/10/</sup> Schnitzler E. M., Kohnen T., Steinkamp G. W., Ohrloff C. Photoastigmatic refractive keratectomy for low, moderate and high astigmatism using a broad beam excimer laser: evaluation according to new international criteria. *Klin Monatsbl. Augenheilkd.* 1999; 215(5): Seiten 267–274.
- <sup>/11/</sup> Trokel AL, Srinivasan R, Braren B. Excimer laser surgery of the cornea. *American Journal of Ophthalmology* 1983;96: 710–715.

# Die neue Größe in der Stereomikroskopie.



**SteREO Lumar.V12.  
Brillante Fluoreszenz.**

Für spektakuläre und tiefenscharfe Bilder in 3D, für die hellste Fluoreszenz und bisher unerreichten Kontrast.

[www.zeiss.de/stereo](http://www.zeiss.de/stereo)



We make it visible.