

УДК 616-089+615.849+616-006+616.22

*І.Д. Костишин¹, Е.В. Лукач², О.А. Туманова³, Р.А. Левандовський⁴,
В.Р. Романчук⁵, Т.Б. Боднарчук⁵, Г.А. Гірна¹*

ПРОГНОСТИЧНА РОЛЬ КЛІНІЧНИХ ДАНИХ І МОЛЕКУЛЯРНО-БІОЛОГІЧНИХ ТКАНИННИХ МАРКЕРІВ ПРИ ВЕЛИКОФРАКЦІЙНОМУ ПЕРЕДОПЕРАЦІЙНОМУ ОПРОМІНЕННІ РАКУ ГОРТАНІ

¹ Івано-Франківський національний медичний університет

² Інститут отоларингології ім. проф. О.С. Коломійченка НАМН України, м. Київ

³ Тернопільський державний медичний університет ім. І.Я. Горбачевського

⁴ Буковинський державний медичний університет, м. Чернівці

⁵ Івано-Франківський обласний клінічний онкодиспансер

Резюме. Рак гортані посідає 10-те місце серед чоловіків у загальній структурі України. Проблема лікування цієї патології далека від вирішення. Проводиться пошук альтернативних методів лікування і прогнозу захворювання. Нами застосовано великофракційне передопераційне опромінення раку гортані, вивчено

основні клінічні прояви, онкомаркери, показники яких можуть використовуватися для прогнозу та вибору доцільності того чи іншого методу лікування.

Ключові слова: рак гортані, дистанційна гамма-терапія, лікування, онкомаркери, прогноз.

Вступ. За частотою захворюваності в Україні рак гортані посідає 10-те місце серед чоловіків, що становить 3,9 % у структурі контингентів хворих на злоякісні захворювання. У 2012 році радикальне лікування отримали 53,7 %. З них отримали тільки хірургічне лікування 16,3 %, комбіноване або комплексне – 37,4 % осіб [1]. Найбільш визнаним і ефективним методом лікування раку гортані є променева терапія, яка проводиться як самостійно, так і в комбінації з хірургічним та медикаментозним лікуванням [2]. Променева терапія передбачає максимальну девіталізацію, або пригнічення найбільш агресивних пухлинних клітин, а також вплив на мікрометастази [3].

В останні роки широке використання отримав метод великофракційного передопераційного опромінення злоякісних пухлин різних локалізацій, який дозволив значно зменшити кількість рецидивів, метастазування та терміни проведення всього курсу радикального лікування [4, 5].

Нами з 2002 року впроваджено модифікований метод великофракційного опромінення хворих на рак гортані в плані комбінованого лікування [6, 7, 8].

При плоскоклітинному раку гортані великому значенню надають анатомічній локалізації пухлини, стадії, ступені диференціювання, наявності метастазів у лімфатичних вузлах [9, 10]. Комплексне використання клінічних даних і молекулярно-біологічних тканинних маркерів можуть мати велике прогностичне значення [11, 12].

Мета дослідження. Виявити прогностичні відмінності клінічних проявів і онкомаркерів хворих на рак гортані, які в плані комбінованого лікування отримали передопераційний курс дистанційної гамма-терапії (ДГТ) великими фракціями.

Матеріал і методи. Проведена порівняльна характеристика клінічних даних і молекулярно-біологічних тканинних маркерів двох груп хворих на рак гортані, які в плані комбінованого лікування отримали ДГТ за інтенсивною програмою (РВД-5 Гр, СВД-20 Гр із подальшим опера-

тивним втручанням на 4-й день від початку опромінення). Першу групу склали 24 пацієнти, які прожили п'ять і більше років, другу – 20 пацієнтів, медіана виживаності яких становила менше п'яти років.

Вивчалися показники онкомаркерів Ki-67 і ERCC1. Імуногістохімічні дослідження проводили в патоморфологічній лабораторії клініко-діагностичного центру «CSDHealthCare» (м. Київ). Використовували наступні первинні антитіла: до білка Ki-67 – моноклональні мишачі клону MIB1 фірми DAKO (Данія), до білка ERCC1 – моноклональні мишачі клону 4F9 фірми DAKO (Данія). На препаратах, забарвлених на Ki-67, виконували морфометричний підрахунок відсотка позитивних клітин пухлини за допомогою комп'ютерної програми JMicroVision 1.2.7. Експресію ERCC1 оцінювали напівкількісно за 4-бальною системою: 0 – немає експресії, 1+ – слабка експресія (менша, ніж у малих лімфоцитах), 2+ – помірна експресія (відповідає експресії у малих лімфоцитах) і 3+ – сильна експресія (сильніша, ніж у малих лімфоцитах). Показники онкомаркерів у двох групах вивчали до опромінення і після опромінення + операції.

Для статистичного аналізу отриманих результатів проведеного дослідження використовували програму MedStat. Для оцінки якісних ознак розраховували частоту (%) і стандартну похибку (m%) [13]. При розрахунку виживаності і середньої тривалості життя використовували метод побудови кривих дожиття [14].

Результати дослідження та їх обговорення. У віці 50-59 років була найбільша кількість осіб – 14 у першій групі та вісім – у другій (рис. 1).

При проведенні аналізу статистично значимої відмінності розподілу за віком між двома групами не виявлено ($p=0,11$ за критерієм хі-квадрат).

У двох групах найбільше пацієнтів було із III стадією раку, відповідно 12 – у першій групі та 10 – у другій (рис. 2).

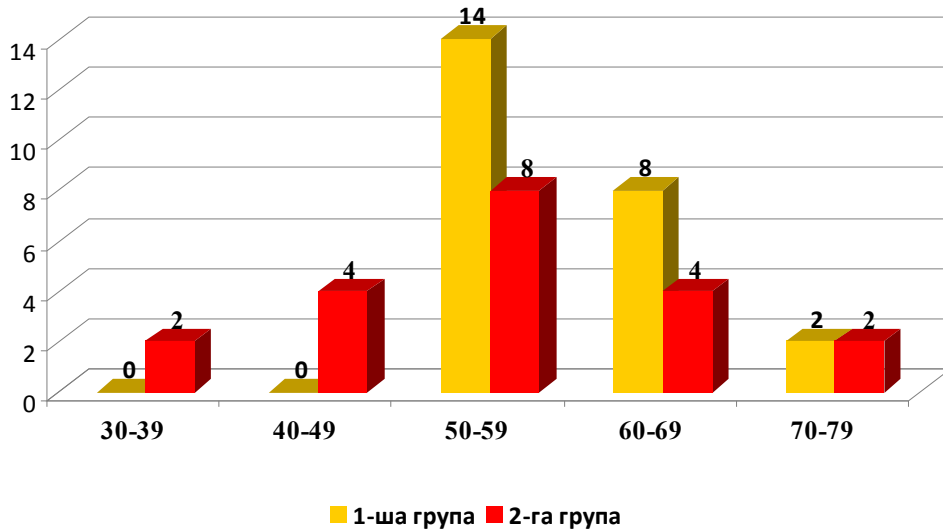


Рис. 1. Розподіл пацієнтів обох груп за віковою категорією

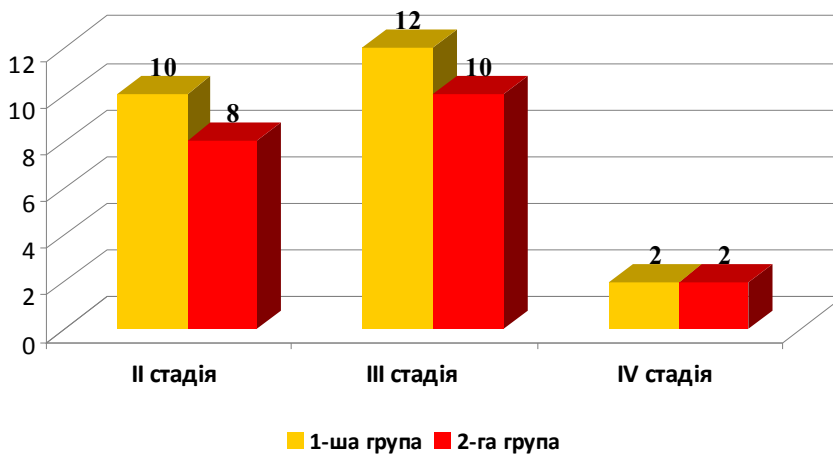


Рис. 2. Порівняльна характеристика пацієнтів обох груп за стадією раку гортані

Таблиця 1

Порівняльна характеристика пацієнтів обох груп, залежно від локалізації пухлини, абс., %

Локалізація (відділ) раку гортані	I група	II група
Складковий	10 (41,7 %)	10 (50,0 %)
Складково-підкладковий	12 (50,0 %)	4 (20,0 %)
Тотальне ураження	2 (8,3 %)	–
Гортаноглотка	–	6 (30,0 %)

Таблиця 2

Розподіл пацієнтів обох груп, залежно від форми росту пухлини, абс., %

Форма росту пухлини	I група	II група
Екзофітна	4 (16,7 %)	8 (40,0 %)
Ендофітна	8 (33,3 %)	4 (20,0 %)
Змішана	12 (50,0 %)	8 (40,0 %)

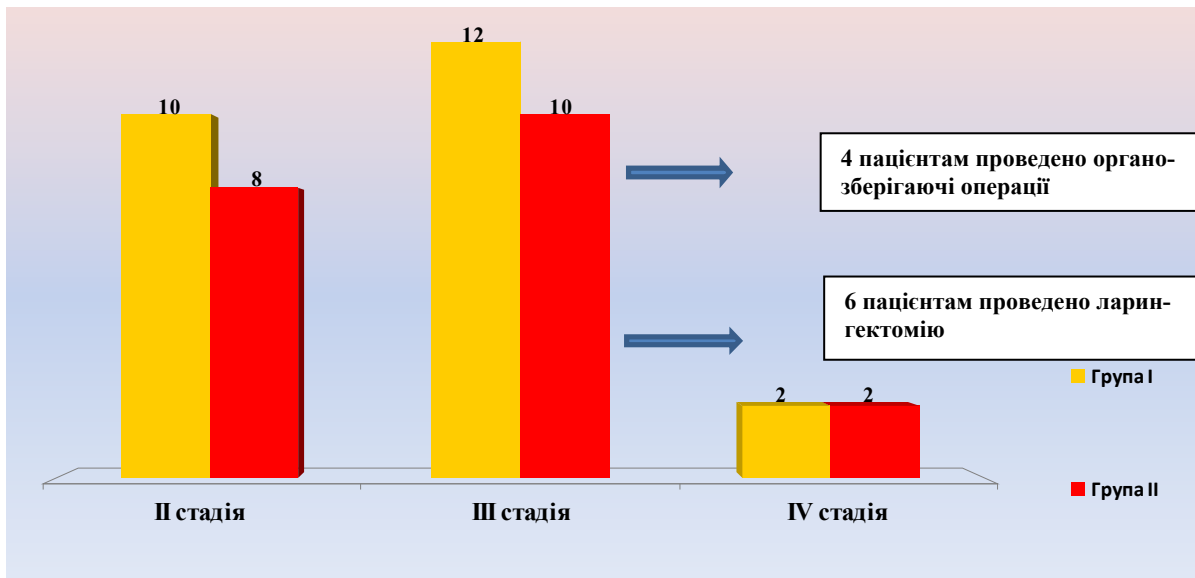


Рис. 3. Розподіл пацієнтів обох груп, залежно від стадії захворювання та проведеної операції, абс.

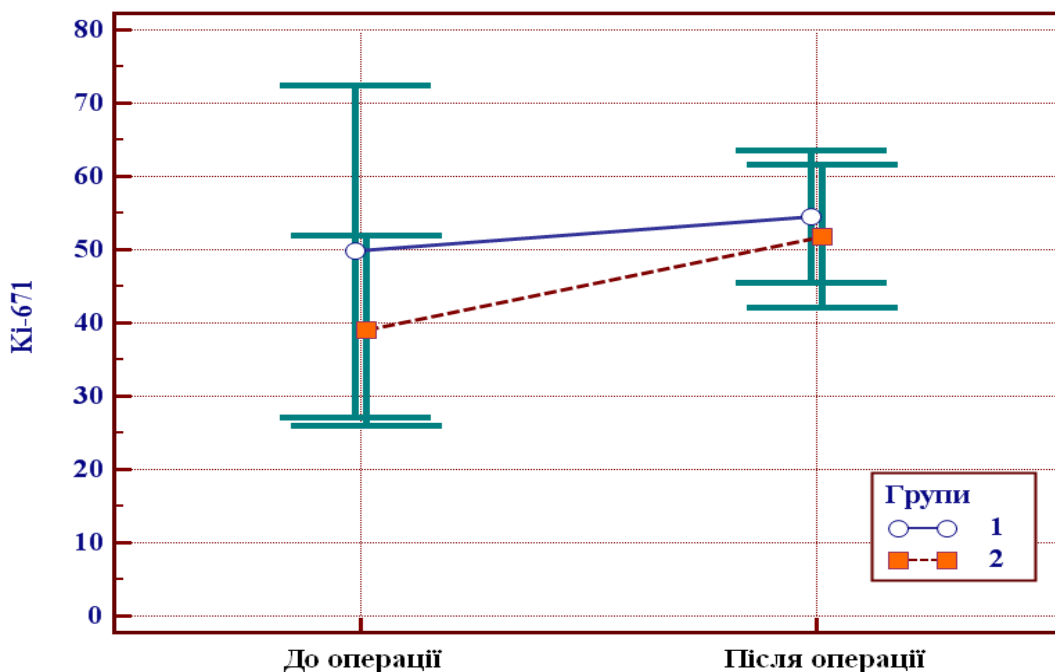


Рис. 4. Значення показника Ki-67 до і після операції: 1 – група осіб, виживаність яких склала п’ять років; 2 – група, що мали рецидиви і не пережили 5-річного періоду (вказано середні значення та 95 % ВІ)

Статистично значимої відмінності розподілу за формою росту пухлини між групами не виявлено ($p=0,21$ за критерієм хі-квадрат).

При гістологічному дослідженні встановлено, що домінував плоскоклітинний зроговілий варіант раку в обох групах. У першій – 100 %, у другій – 90% зроговілий плоскоклітинний рак, і 10 % – незроговілий.

Всім пацієнтам з II стадією раку гортані (10) першої та (8) другої груп було проведено органозберігаючі операції. Усім особам з III стадією першої групи та шести пацієнтам другої групи виконано ларингектомії, чотирьом пацієнтам другої групи – резекції гортані (рис. 3). Пацієнтам IV стадії виконали розширені ларингектомії.

Таким чином, органозберігаючі операції проведені у 22 ($91,7\pm 5,6\%$) пацієнтів першої групи та 12 ($60,0\pm 11,0\%$) особам другої групи (відмінність статистично значима, $p=0,03$ за критерієм хі-квадрат).

Провівши порівняльну характеристику клінічних даних обох груп хворих на рак гортані (група осіб, які прожили більше п’яти років і група осіб, у яких медіана виживання менше п’яти років, які в плані комбінованого лікування отримали ДГТ за інтенсивною програмою) виявили статистично значиму відмінність між двома групами розподілу за локалізацією раку гортані і видом оперативного втручання. Так, у першій групі складково-підкладкова локалізація трапля-

Таблиця 3

Показники онкомаркерів хворих на рак гортані до опромінення, які прожили більше п'яти років (група 1), і які померли до п'яти років (група 2)

Показник	Середнє значення показника, $\bar{X} \pm m$		Рівень значимості відмінності, p
	Гр. 1 (n=12)	Гр. 2 (n=9)	
Ki-67, %	49,8±9,3	39,0±5,3	0,33
ERCC, балів	2,7±0,2	2,7±0,2	>0,9

Примітка. n – кількість осіб

Таблиця 4

Показники онкомаркерів хворих на рак гортані після опромінення і операції, які прожили більше п'яти років (група 1), і які померли до п'яти років (група 2)

Показник	Середнє значення показника, $\bar{X} \pm m$		Рівень значимості відмінності, p
	Гр. 1 (n=12)	Гр. 2 (n=9)	
Ki-67, %	54,5±4,1	51,8±4,2	0,67
ERCC, балів	2,8±0,1	2,8±0,1	>0,9

Примітка. n – кількість осіб

лася в половині пацієнтів, що є хорошою прогностичною ознакою. У другій групі гортанно-глоткова локалізація спостерігалася у 30,0±10,2 % випадків, що є несприятливим у плані виживаності.

При проведенні аналізу (табл. 3) не виявлено статистично значимої відмінності (p=0,33 за критерієм Стьюдента для незалежних вибірок) середніх значень показника Ki-67 до проведення опромінення, між групою осіб, виживаність яких склала більше п'яти років (49,8±9,3 %), та групою, що мали рецидиви і не пережили цей період (39,0±5,3 %). Не виявлено також відмінностей (p>0,9 за критерієм W-Вілкоксона) показників ERCC до проведення опромінення (середнє значення склало 2,7±0,2 бала в кожній групі).

Значення цих показників після опромінення і операції наведені в таблиці 4.

Не виявлено статистично значимої відмінності (p=0,67 за критерієм Стьюдента для незалежних вибірок) середніх значень показника Ki-67 після проведення операції між групою пацієнтів, виживаність яких склала п'ять років та групою, що мали рецидиви і не пережили цього періоду, 54,5±4,1 % і 51,8±4,2 %, відповідно (табл. 4). Не виявлено також відмінностей (p>0,9 за критерієм W-Вілкоксона) показників ERCC після проведення опромінення і операції (середнє значення склало 2,8±0,2 бала в кожній групі).

На рисунку 4 наведено порівняння показників Ki-67 до і після операції в кожній групі.

При проведенні аналізу, для групи осіб, виживаність яких склала п'ять років, не виявлено статистично значимої зміни показника Ki-67 до

опромінення та після опромінення і операції (p=0,70 за критерієм Стьюдента для пов'язаних вибірок).

Для групи осіб, що мали рецидиви і не пережили 5-річного періоду, статистично значимої зміни показника Ki-67 до та після операції також не виявлено (p=0,07 за критерієм Стьюдента для пов'язаних вибірок, для двоїчної критичної ділянки).

Однак слід зауважити, що для однобічної критичної ділянки можна говорити про збільшення (p=0,04) показника Ki-67 від 39,0±5,3 % до 51,8±4,2 % для групи осіб, що мали рецидиви і не пережили 5-річного періоду, водночас зміни цього показника для групи осіб, виживаність яких склала п'ять років, не виявлено (49,8±9,3 % до операції та 54,5±4,1 % після операції).

Висновки

1. Найбільш сприятливою локалізацією раку гортані в плані виживаності є складково-підкладкова. Гортанно-глоткова локалізація значно погіршує прогноз.

2. Онкомаркер ERCC1 не виявив відмінностей між двома групами в динаміці лікування, тому не може бути використаний як прогностичний.

3. Збільшення показника онкомаркера Ki-67 після опромінення може бути прогностичною ознакою, яка свідчить про високу ймовірність розвитку рецидиву захворювання і короткий безрецидивний період.

Перспективи подальших досліджень. Вважаємо за доцільне більш глибоке вивчення інших специфічних онкомаркерів раку гортані з прогностичною метою.

Література

1. Рак в Україні, 2011-2012. Захворюваність, смертність, показники діяльності онкологічної служби / Бюл. Нац. канцер-реєстру України. – К.: 2013. – № 13. – С. 13.
2. Рак в Україні, 2012-2013. Захворюваність, смертність, показники діяльності онкологічної служби / Бюл. Нац. канцер-реєстру України. – К.: 2014. – № 14. – С. 34-35.
3. Щепотин И.Б. Лечение больных раком прямой кишки / И.Б. Щепотин, Е.А. Колесник, В.В. Приймак // Онкология. – 2010. – Т. 12, № 2 (44). – С. 72-76.
4. Андреев В.Г. (1998) Лучевое и комбинированное лечение рака гортани / В.Г. Андреев, Ю.С. Мардынский. – М.: 1998. – С. 3-116.
5. Бондарь Г.В. Эффективность предоперационного облучения на фоне эндолимфатической химиотерапии в лечении резектабельного рака прямой кишки / Г.В. Бондарь, В.Х. Башеев, С.С. Золотухин [и др.] // Онкология. – 2010. – Т. 12, № 2 (44). – С. 8-10.
6. Пат. 74001 Україна, МПК А61N 5/10 (2006.01), А61В 17/00, А61М 15/00, G01N 1/02 (2006.01), G01N 33/48 (2006.01), А61P 11/04 (2006.01). Спосіб комбінованого лікування хворих з місцевопоширеним раком гортані / Костишин І.Д., Вівчаренко Ю.К., Костінський І.Ю., Цибран С.С., Зендровська Л.М.; Заявник Костишин І.Д., Вівчаренко Ю.К., Костінський І.Ю., Цибран С.С., Зендровська Л.М. – № заяви 2003021528 від 21.03.2003; опубл. 17.10.2005, бюл. № 10.
7. Костишин І.Д. Крупнофракційне дистанційне опромінення раку гортані. / І.Д. Костишин, І.Ю. Костінський, Ю.К. Вівчаренко [та ін.] // Ж. вуш., нос. і горл. хвороб. – 2003. – № 3. – С. 1.
8. Костишин І.Д. Комбінований метод лікування раку гортані $T_2N_0M_0$ - $T_3N_0M_0$ з використанням крупнофракційного доопераційного опромінення / І.Д. Костишин, Ю.К. Вівчаренко, І.Ю. Костінський [та ін.] // Укр. радіол. ж. – 2003. – № 2. – С. 195-196.
9. Бойков В.П. Рак гортани (клинико-морфологические особенности, эффективность лечения и индивидуальный прогноз): автореф. дис. д-ра мед. наук / В.П. Бойков. – М.: 1989. – 33 с.
10. Вержицкий Г. В. Клинико-морфологическое обоснование тактики лечения и прогноза рака гортани: автореф. дис. на соискание уч. ст. д-ра мед. наук. / Г.В. Вержицкий. М.: 1983. – 37 с.
11. Рожнов В.А. Значение лучевой терапии при органосберегающем комбинированном лечении радиорезистентных форм рака гортани: автореф. дис. на соискание уч. ст. канд. мед. наук. / В.А. Рожнов. – Обнинск, 2002. – 21 с.
12. Горбань Н.А. Клинико-морфологическая и иммуногистохимическая характеристика и прогностические критерии плоскоклеточного рака гортани: автореф. дис. на соискание уч. ст. канд. мед. наук. / Н.А. Горбань. – М., 2008. – 22с.
13. Лях Ю.Е. Анализ результатов медико-биологических исследований и клинических испытаний в специализированном статистическом пакете MEDSTAT / Ю.Е. Лях, В.Г. Гурьянов // Вестн. гигиены и эпидемиол. – 2004. – Т. 8, № 1. – С. 155-167.
14. Петри А. Наглядная статистика в медицине; Пер. с англ. В.П. Леонова / А. Петри, К. Сэбин. – М.: ГЭОТАР-МЕДИА, 2009. – 166 с.

ПРОГНОСТИЧЕСКАЯ РОЛЬ КЛИНИЧЕСКИХ ДАННЫХ И МОЛЕКУЛЯРНО-БИОЛОГИЧЕСКИХ ТКАНЕВЫХ МАРКЕРОВ ПРИ КРУПНОФРАКЦИОННОМ ПРЕДОПЕРАЦИОННОМ ОБЛУЧЕНИИ РАКА ГОРТАНИ

*И.Д. Костышин¹, Е.В. Лукач², А.А. Туманова³, Р.А. Левандовский⁴,
В.Р. Романчук⁵, Т.Б. Боднарчук⁵, Г.А. Гирна¹*

Резюме. Рак гортани занимает 10-ое место среди мужчин в общей структуре Украины. Проблема лечения этой патологии далека от разрешения. Проводится поиск альтернативных методов лечения и прогноза заболевания. Нами применено крупнофракционное предоперационное облучение рака гортани, изучены основные клинические проявления и онкомаркеры, показатели которых могут использоваться для прогноза и выбора целесообразности того или иного метода лечения.

Ключевые слова: рак гортани, дистанционная гамма-терапия, лечение, онкомаркеры, прогноз.

THE PROGNOSTIC ROLE OF CLINICAL MANIFESTATIONS AND MOLECULAR-BIOLOGICAL TISSUE MARKERS USING LARGE-FRACTIONAL PREOPERATIVE IRRADIATION OF CANCER OF THE LARYNX

*I. D. Kostyshyn¹, E.V. Lukach², A.A. Tumanova³, P.A. Levandovsky⁴,
V.R. Romanchuk⁵, T.B. Bodnaruk⁵, G.A. Hyrna¹*

Abstract. Cancer of the larynx ranks 10th among men in the general structure of Ukraine. The problem of the treatment of this disease is far from being solved. Alternative methods of treatment and prognosis are being searched for. We used large-fractional preoperative irradiation of cancer of the larynx, studied the main clinical features and tumor markers indicators which can be used for prediction and feasibility selection of a method of treatment.

Key words: cancer of the larynx, distance gamma therapy, treatment, tumor markers, prognosis.

¹National Medical University(Ivano-Frankivsk)

²Prof. A.S. Kolomiychenko Institute of Otolaryngology of NAMS of Ukraine (Kyiv)

³State Medical University(Ternopil)

⁴Bukovinian State Medical University (Chernivtsi)

⁵Regional clinical oncologic dispensary (Ivano-Frankivsk)