

О.В.Цигикало

Буковинський державний
медичний університет
(Чернівці)

Ключові слова: позапечі-
нкові жовчні протоки,
сфінктерний апарат, роз-
виток, плід, людина.

Надійшла: 17.08.2009

Прийнята: 13.09.2009

УДК 611.342

СОМАТО-ВІСЦЕРАЛЬНІ КОРЕЛЯЦІЇ СФІНКТЕРНОГО АПАРАТУ ПОЗАПЕЧІНКОВИХ ЖОВЧНИХ ПРОТОК У ДРУГОМУ ТРИМЕСТРІ ВНУТРІШНЬОУТРОБНОГО РОЗВИТКУ ЛЮДИНИ

Дослідження проведено у рамках науково-дослідної роботи “Статеві-вікові закономірності будови і топографоанатомічних взаємовідношень органів та структур в онтогенезі людини. Особливості вікової та статеві ембріотопографії” (№ державної реєстрації 0105U002927).

Резюме. Досліджені 72 нефіксованих трупів 4-6-місячних плодів людини комплексом методів морфологічного дослідження (соматоскопія, антропометрія, контрастна рентгенографія) та статистичного аналізу. Встановлено, що у другому триместрі внутрішньоутробного розвитку в плодів чоловічої статі простежується тенденція до більш низької скелетотопічної позиції та більший діапазон анатомічної мінливості сфінктерних ланок позапечінкових жовчних проток у порівнянні з плодами жіночої статі такої ж тім'яно-п'яtkової довжини. Скелетотопія сфінктерних ланок позапечінкових жовчних проток вірогідно корелює із соматотипом плодів. Починаючи з 6-го місяця розвитку, відбувається асиметрична динаміка змін скелетотопії сфінктерних ланок позапечінкових жовчних проток, яка залежить від соматотипу плодів. Кінець 4-го – початок 5-го та початок 6-го місяців можна вважати критичними періодами розвитку основних сфінктерних ланок позапечінкових жовчних проток – часом появи варіантів їх будови та можливого виникнення природжених вад.

Морфологія. – 2009. – Т. III, № 3. – С. 136-141.

© О.В.Цигикало, 2009

Tsyhykalo O.V. Somato-visceral correlation of the sphincter apparatus of the extrahepatic bile ducts in the second trimester of human intrauterine development.

Summary. Seventy two unfixed bodies of 4-6-month old human fetuses have been studied by means of a complex of methods of a morphologic research (somatoscopy, anthropometry, contrast radiography) and a statistical analysis. It has been established that during the second trimester of the intrauterine development a tendency towards a lower skeletopic position and the larger diapason of the individual position of the sphincter components of the extrahepatic bile ducts (EBD) in the fetuses of male gender is traced compared with the fetuses of the female gender of the same parietocalcaneal length. The skeletopy of the sphincter components of the EBD reliably correlates with the somatotype of the fetuses. Asymmetric dynamics of changes of the skeletopy of the sphincter components of the EBD is traced in the fetuses from the beginning of 6th month of development and depend on the somatotype of fetuses. The periods from the end of the 4th and to the beginning of the 5th months and the beginning of the 6th month may be considered to be critical in the development of the sphincter components of the EBD as a time of appearance of variants of its structure and a feasible appearing of malformations.

Key words: extrahepatic bile ducts, sphincter complex, development, fetus, human.

Вступ

Вивчення топографо-анатомічних особливостей замикальних пристроїв позапечінкових жовчних проток (ПЖП), закономірностей динаміки їх вікових змін та взаємовідношення із статтю і соматотипом є актуальним завданням морфологічних наук (Колесников Л.Л., 2006). Аналіз літератури свідчить про суперечливість сучасних уявлень про будову замикальних пристроїв між ланками ПЖП, в місці їх сполучення з кишкою та головною протокою підшлункової залози, а

також про відсутність комплексних морфологічних досліджень сфінктерного апарату ПЖП у віковій динаміці (Ахтемійчук Ю.Т., Цигикало О.В., 2008; Roskams T., 2008). Систематизовані дані щодо індивідуалізації норми, особливостей динаміки просторово-часових змін морфологічних показників та з'ясування сомато-вісцеральних кореляцій сфінктерного апарату ПЖП в пренатальному періоді онтогенезу людини сприятимуть удосконаленню методів ранньої діагностики та розробці нових способів хірургіч-

ної корекції природжених вад жовчної системи (Gilmore I., 2006; Karaliotas C.Ch., 2006).

Мета

Встановити особливості скелетотопії сфінктерного апарату позапечінкових жовчних проток та з'ясувати їх кореляцію із соматотипом та статтю в плодів другого триместру внутрішньоутробного розвитку.

Матеріали та методи

Досліджені 72 нефіксованих трупів 4-6-місячних плодів людини (52,8% чоловічої статі

та 47,2% – жіночої) 95,0-300,0 мм тім'яно-куприкової довжини (ТКД) (табл. 1) комплексом методів морфологічного дослідження (соматоскопія, антропометрія, оглядова рентгенографія, рентгенографія з рентгеноконтрастними мітками і аплікаційними сумішами) та статистичного аналізу. Анамнестично причини, які призвели до викидня чи переривання вагітності, не були пов'язані з патологією органів травлення і, зокрема, ПЖП.

Таблиця 1

Віковий і кількісний склад об'єктів дослідження

№	Вік об'єктів, міс.	Тім'яно-п'яткова довжина (ТКД), мм	Кількість		
			Чоловіча стать	Жіноча стать	Всього
1	4	95,0-200,0	17 (73,9%)	6 (26,1%)	23
2	5	205,0-250,0	10 (40%)	15 (60%)	25
3	6	251,0-300,0	11 (45,8%)	13 (54,2%)	24
Всього			38 (52,8%)	34 (47,2%)	72

Під час соматоскопії визначали характер можливих зовнішніх пошкоджень, мацерацій, а також варіанти будови і наявність природжених вад. За допомогою антропометрії визначали вік та особливості соматотипу плода. Для цього вимірювали поздовжні розміри (тім'яно-куприкову довжину, тім'яно-п'яткову довжину, висоту тулуба) за допомогою сантиметрової стрічки; поперечні розміри (поперечний розмір грудей, відстань між передніми верхніми клубовими остями) – за допомогою штангельного чи товстотного циркулів. За результатами вимірювань обчислювали коефіцієнти соматотипу К1-К3 (1-3).

$K1 = \text{міжреброва відстань} / \text{міжостьова відстань} \times 100; (1)$

$K2 = \text{міжостьова відстань} \times 100 / \text{ТКД}; (2)$

$K3 = \text{висота тулуба} / \text{ТКД} \times 100, (3)$

Оглядові рентгенологічні методики, зокрема, з використанням контрастних міток, дозволяють з'ясувати особливості форми, синтопію, скелетотопію, голотопію, проєкційну та рентгенанатомію органів (Ахтемійчук Ю.Т. та співавт., 2005). Для якісної рентгенографії трупів плодів нами запропоновані експозиційні параметри (Посвідчення на раціоналізаторську пропозицію № 9/99 БДМА). Визначали скелетотопію дна та лійки жовчного міхура, великого сосочка дванадцятипалої кишки. Статистичний аналіз морфометричних даних проводили методами описової статистики (Реброва О.Ю., 2003) з використанням обчислювальної техніки з програмним забезпеченням у вигляді математичного апарату електронних таблиць StatPlus (AnalystSoft, 2006). Для обробки результатів, які ввійшли в нормальний розподіл, використовували методи варіаційної статистики з врахуванням середньої арифметичної величини (\bar{x}) та середньоквадратичної похибки середньої арифметичної (S_x). Взаємо-

зв'язок між статтю, коефіцієнтами соматотипу та варіантами скелетотопії вивчали за допомогою кореляції Пірсона та графіків розсіювання. Статистично вірогідним вважали $P < 0,05$.

Результати та їх обговорення

Встановлено, що лійка жовчного міхура розміщується переважно на рівні 11-го грудного хребця, але діапазон анатомічної мінливості її скелетотопії значно більший у плодів чоловічої статі: він коливається у межах 10-12 грудних хребців, тоді як у плодів жіночої статі – від нижньої третини тіла 10-го грудного хребця до проміжку між 11-м та 12-м грудними хребцями (рис. 1). Селетотопічно великий сосочок дванадцятипалої кишки у плодів чоловічої статі відповідає, переважно, рівню верхньої третини тіла 12-го грудного хребця, а у плодів жіночої статі – наближений до верхнього краю 12-го грудного хребця. Слід зазначити, що діапазон анатомічної мінливості скелетотопії великого сосочка дванадцятипалої кишки також більший у плодів чоловічої статі: коливається у межах верхнього краю 11-го грудного хребця – середини тіла першого поперекового хребця. У плодів жіночої статі тільки в трьох спостереженнях великий сосочок дванадцятипалої кишки досягав рівня тіла чи верхньої третини першого поперекового хребця. У скелетотопії дна жовчного міхура простежується менша статева різниця – в більшості спостережень його рівень відповідав нижній третині тіла 12-го грудного хребця. В окремих випадках у плодів чоловічої статі від досягав нижньої третини тіла першого поперекового хребця, а у плодів жіночої статі – проміжку між першим та другим поперековими хребцями.

За допомогою статистичного аналізу встановлений слабкий взаємозв'язок між статтю та скелетотопією основних ланок ПЖП, тобто у

розвитку плодів чоловічої статі простежується тенденція до більш низької їх скелетотопії у по-

рівнянні з плодами жіночої статі такої ж тім'яно-п'яткової довжини (табл. 2).

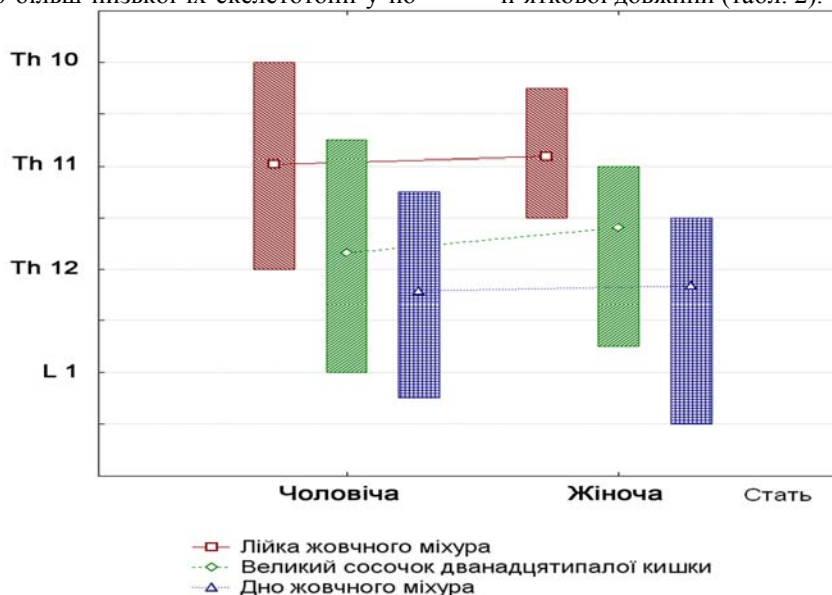


Рис. 1. Скелетотопія основних сфінктерних ділянок позапечінкових жовчних проток у плодів другого триместру внутрішньоутробного розвитку (середній показник та діапазон анатомічної мінливості).

Таблиця 2

Пари вірогідних взаємозв'язків між морфологічними показниками у плодів людини другого триместру внутрішньоутробного розвитку

№	Пари морфологічних показників	Коефіцієнт кореляції Пірсона, r	Вірогідність кореляції, p
1	Стать / Скелетотопія великого сосочка дванадцятипалої кишки	0,4	< 0,2
2	Соматотип (K1) / Скелетотопія великого сосочка дванадцятипалої кишки	0,4	< 0,2
3	Соматотип (K1) / Скелетотопія дна жовчного міхура	0,4	< 0,2
4	Соматотип (K2) / Скелетотопія лійки жовчного міхура	0,58	< 0,05
5	Соматотип (K2) / Скелетотопія великого сосочка дванадцятипалої кишки	0,67	< 0,02
6	Соматотип (K2) / Скелетотопія дна жовчного міхура	0,69	< 0,02
7	Скелетотопія лійки жовчного міхура / Скелетотопія великого сосочка дванадцятипалої кишки	0,67	< 0,001
8	Скелетотопія лійки жовчного міхура / Скелетотопія дна жовчного міхура	0,5	< 0,02
9	Скелетотопія великого сосочка дванадцятипалої кишки / Скелетотопія дна жовчного міхура	0,86	< 0,001

Скелетотопія великого сосочка дванадцятипалої кишки та дна жовчного міхура вірогідно корелює з соматотипом (K1) плодів обох статей. Зі збільшенням коефіцієнту K1 ці анатомічні структури мають тенденцію до більш низького розміщення по відношенню до хребта. Виходячи з морфометричних показників, на основі яких вираховується коефіцієнт соматотипу K1, можна дійти висновку, що більш низьке розташування цих сфінктерних ланок ПЖП притаманне плодам

з більшою міжребровою відстанню відносно міжостевої. Скелетотопія основних сфінктерних ланок ПЖП вірогідно корелює (табл. 2) з коефіцієнтом соматотипу K2, який обчислюється на основі міжостевої відстані та ТПД плода. Статистичний кореляційний аналіз довів взаємозв'язок між скелетотопічними показниками основних сфінктерних ділянок ПЖП у плодів другого триместру внутрішньоутробного розвитку (табл. 2).

Для з'ясування тенденцій змін соматотипу (К1) та скелетотопії сфінктерних ділянок позапечінкових жовчних проток у віковій динаміці, проведений багатofакторний регресійний аналіз. Тривимірні графіки (рис. 2-4) демонструють

вплив конституційного типу плода на діапазон індивідуальної анатомічної мінливості скелетотопії сфінктерних ланок ПЖП та характер змін скелетотопії у віковій динаміці розвитку плодів.

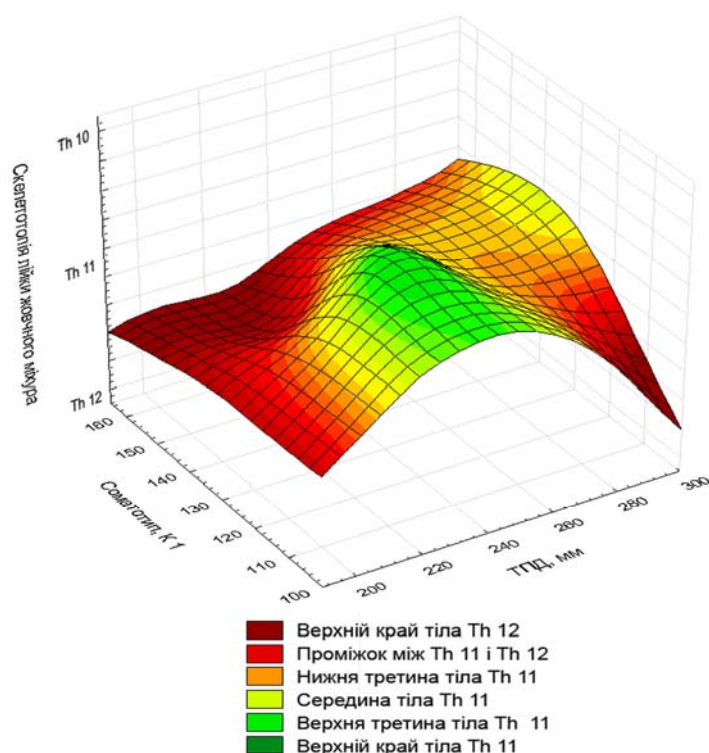


Рис. 2. Багатofакторний регресійний аналіз між скелетотопією ліжки жовчного міхура, соматотипом та тім'яно-п'яtkовою довжиною плодів людини другого триместру внутрішньоутробного розвитку.

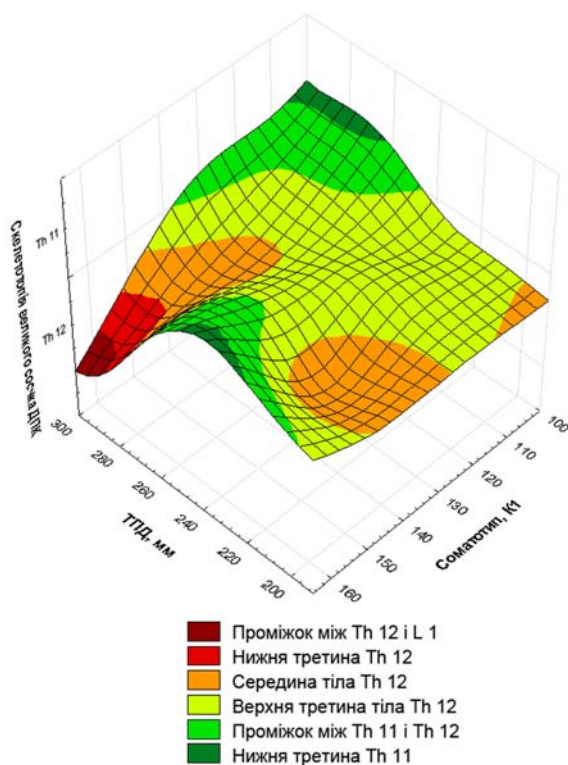


Рис. 3. Багатофакторний регресійний аналіз між скелетотопією великого сосочка дванадцятипалої кишки, соматотипом та тім'яно-п'яtkовою довжиною плодів людини другого триместру внутрішньоутробного розвитку.

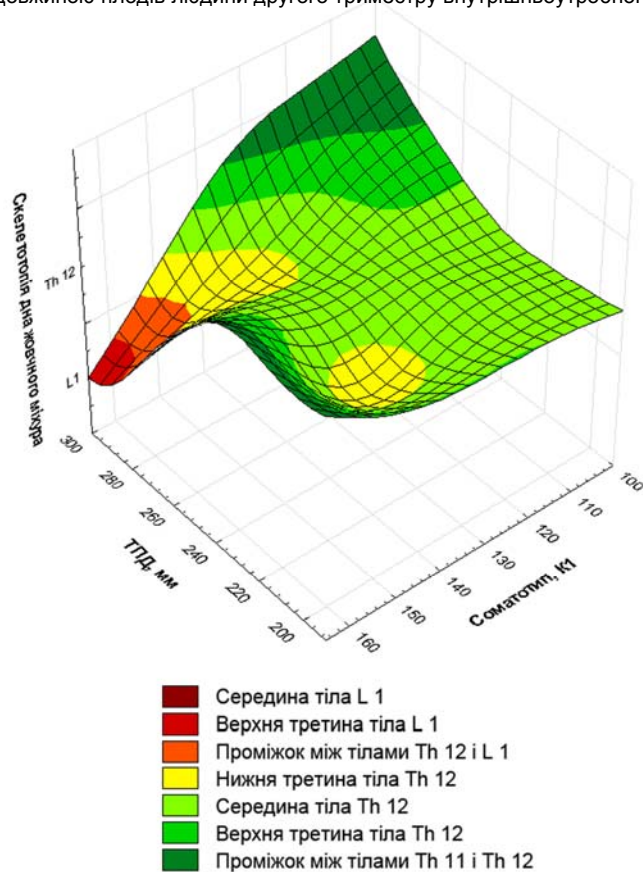


Рис. 4. Багатофакторний регресійний аналіз між скелетотопією дна жовчного міхура, соматотипом та тім'яно-п'яtkовою довжиною плодів людини другого триместру внутрішньоутробного розвитку.

Багатофакторний регресійний аналіз морфологічних параметрів, представлених на графіках, демонструє інтенсивну динаміку змін скелетотопії основних ланок ПЖП (опускання структур майже на половину висоти тіла хребця, а потім відновлення попередньої скелетотопії) наприкінці 4-го – на початку 5-го місяців розвитку, причому вона більш виражена у плодів з крайніми показниками типу тілобудови. Починаючи з 6-го місяця розвитку, простежується значна асиметрія динаміки зміни скелетотопії основних сфінктерних ланок ПЖП: у плодів з найменшим коефіцієнтом соматотипу К1 інтенсивно підвищується, а з найбільшим – інтенсивно знижується скелетотопічний рівень великого сосочка дванадцятипалої кишки та дна жовчного міхура. Для динаміки зміни скелетотопії лійки жовчного міхура в цей віковий період притаманний зворотній характер асиметрії в залежності від соматотипу: у плодів з найменшим коефіцієнтом К1 скелетотопічний рівень лійки жовчного міхура інтенсивно зменшується, а з найбільшим К1 – інтенсивно підвищується.

Періоди прискореної зміни скелетотопії основних ланок ПЖП непрямо свідчать про інтенсивний вплив суміжних структур (печінки, під-

шлункової залози, дванадцятипалої кишки тощо), імовірно, внаслідок їх інтенсивного росту, формоутворення та зміни топографії. Тому їх можна вважати критичними періодами розвитку сфінктерного апарату ПЖП – часом можливого виникнення їх природжених вад та варіантів будови, про що свідчить залежність характеру цих змін від типу тілобудови.

Висновки

1. У другому триместрі внутрішньоутробного розвитку в плодів чоловічої статі простежується тенденція до більш низької скелетотопічної позиції та більший діапазон анатомічної мінливості сфінктерних ланок ПЖП у порівнянні з плодами жіночої статі такої ж тім'яно-п'яtkової довжини.

2. Скелетотопія сфінктерних ланок ПЖП вірогідно корелює із соматотипом плодів.

3. Починаючи з 6-го місяця розвитку, відбувається асиметрична динаміка змін скелетотопії сфінктерних ланок ПЖП, яка залежить від соматотипу плодів.

4. Кінець 4-го – початок 5-го та початок 6-го місяців можна вважати критичними періодами розвитку основних сфінктерних ланок ПЖП – часом появи варіантів їх будови та можливого

виникнення природжених вад.

Перспективи подальших розробок

Вважаємо за доцільне простежити особливості динаміки змін скелетотопії основних сфінктерних ланок ПЖП в третьому триместрі внутрішньоутробного розвитку та у новонароджених, зокрема, для з'ясування часових змін діапазону їх анатомічної мінливості.

нктерних ланок ПЖП в третьому триместрі внутрішньоутробного розвитку та у новонароджених, зокрема, для з'ясування часових змін діапазону їх анатомічної мінливості.

Літературні джерела

Ахтемійчук Ю. Т. Історія вивчення анатомії сфінктерного апарату позапечіночних жовчних проток людини / Ю. Т. Ахтемійчук, О. В. Цигикало // Таврический медико-биологический вестник. – 2008. – Т. 11, № 2. – С. 166-168.

Ахтемійчук Ю. Т. Методика вивчення топографічної анатомії органокомплексів плодів та новонароджених людини рентгенполіконтрастною ін'єкцією судин та порожнистих органів / Ю. Т. Ахтемійчук, О. В. Цигикало, С. О. Лісничок // Матер. наук.-практ. конф. : [«Сучасні проблеми клінічної та теоретичної медицини»]. – Суми, 2005. – С. 42-43.

Колесников Л. Л. Сфинктерные аппараты человека. Новый взгляд на проблему / Л. Л. Колесников // Морфология. – 2006. – Т. 129, № 4. –

С. 65.

Реброва О. Ю. Статистический анализ медицинских данных / О. Ю. Реброва. – М. : Медиа Сфера, 2003. – 305 с.

Gilmore I. Investigating and imaging the liver and biliary tract / I. Gilmore, C. J. Garvey // Medicine. – 2006. – Vol. 35, № 1. – P. 5-12.

Karaliotas C. Ch. Liver and biliary tract surgery: embryological anatomy to 3D-imaging and transplant innovations / C. Ch. Karaliotas, C. E. Broelsch, N. A. Habib. – Wien: Springer-Verlag, 2006. – 640 p.

Roskams T. Embryology of extra- and intrahepatic bile ducts, the ductal plate / T. Roskams, V. Desmet // Anat. Rec. – 2008. – Vol. 291. – P. 628-635.

Цигикало А.В. Сомато-висцеральные корреляции сфинктерного аппарата внепеченочных желчных протоков во втором триместре внутриутробного развития человека.

Резюме. Исследовано 72 нефиксированных трупа 4-6-месячных плодов человека комплексом методов морфологического исследования (соматоскопия, антропометрия, контрастная рентгенография) и статистического анализа. Установлено, что во втором триместре внутриутробного развития у плодов мужского пола прослеживается тенденция к более низкой скелетотопической позиции и большему диапазону анатомической изменчивости сфинктерных участков внепеченочных желчных протоков в сравнении с плодами женского пола такой же теменно-пяточной длины. Скелетотопия сфинктерных участков внепеченочных желчных протоков достоверно коррелирует с соматотипом плодов. Начиная с 6-го месяца развития, происходит асимметрическая динамика изменений скелетотопии сфинктерных участков внепеченочных желчных протоков, которая зависит от соматотипа плодов. Конец 4-го – начало 5-го и начало 6-го месяцев можно считать критическими периодами развития основных сфинктерных участков внепеченочных желчных протоков – временем появления вариантов их строения и возможного возникновения врожденных пороков.

Ключевые слова: внепеченочные желчные протоки, сфинктерный аппарат, развитие, плод, человек.