236.971.

Bibliotheca Universitatis Dorpatensis

Aus dem Physiologischen Institut der Universität Dorpat/Estland.

Direktor: Professor Alexander Lipschütz.

Quantitative Untersuchungen über experimentellen Hermaphroditismus.

Von

Dr. Wilhelm Krause /Reval/.

Mit 28 Abbildungen.

Inhaltsverzeichnis.

I. Einleitung.

Die ersten Versuche, den Organismus durch Implantation heterologer Keimdrüsen zu beeinflussen, reichen anderthalb Jahrhunderte zurück. Hunter scheint der erste gewesen zu sein, der im Jahre 1780 über einen solchen Versuch berichtet hat. In jüngerer Zeit haben sich Foges, Meisenheimer, Bucura und andere mit diesem Problem beschäftigt.

Viele Autoren sind allein der Frage nachgegangen, wie sich das Transplantat im andersgeschlechtlichen Organismus verhält, vor allem Werner Schultz.

Das Verdienst, als erster eine systematische und erfolgreiche Untersuchung über die hormonale Beeinflussung des Organismus durch die heterologe Geschlechtsdrüse an Säugetieren ausgeführt zu haben, gebührt Steinach.

Steinach führte vor der Transplantation die doppelseitige Kastration des Empfängers aus und implantierte darauf subkutan oder superperitoneal bei Meerschweinchen und Ratten die heterologen Drüsen. Die Transplantate heilten in einer grösseren Anzahl von Fällen an. Dabei trat eine tiefgehende Veränderung der somatischen Geschlechtsmerkmale ein. Auch das psychosexuelle Verhalten der Tiere wies eine deutliche Umstimmung auf. Die Versuche Steinachs über "Maskulierung" und "Feminierung" hatten also gezeigt, dass die Hormone des Testikels und des Ovariums verschieden oder geschlechtsspezifisch wirken. Die Befunde Steinachs sind durch viele Autoren wie Athias, Brandes, Goodale, Harms, Lillie und seine Mitarbeiter Moore und Minoura, durch Lipschütz, Pézard und Sand nachgeprüft und bestätigt worden, wobei durch diese Untersuchungen unsere

Kenntnisse auf diesem Gebiete ausserordentlich vertieft wurden.

Im Anschluss an seine Maskulierungs- und Feminierungsversuche ist Steinach auch an die Frage des Hermaphroditismus experimentell herangetreten. Um eine Zwitterbildung zu erreichen, implantierte Steinach in männliche Meerschweinchen, einige Zeit nach vorhergegangener Kastration, gleichzeitig Testikel und Ovarium. Durch dieses Verfahren schienen, nach der Annahme von Steinach, günstigere Vorbedingungen für das Anheilen des Transplantats geschaffen zu sein. Wenn die eine Geschlechtsdrüse an ihrer natürlichen Stelle, also gestielt, im natürlichen Zusammenhange mit dem Mutterboden stehend, im Empfänger belassen wird, so arbeite sie durch ihre antagonistischen Hormone der heterosexuellen Drüse entgegen; die Verhältnisse für das Anheilen des Transplantats liegen jedoch, wie Steinach ferner annahm, viel günstiger, wenn beide Geschlechtsdrüsen frei, d.h. ungestielt, unter gleichen Bedingungen auf vorher durch die Kastration neutralisierten Boden verpflanzt werden. Die Versuche zeigten, dass ein Zwitterzustand beim Tier auf diese Weise erzielt werden kann und dass gleichzeitig Ovarium und Testikel im Organismus ihre innersekretorische Funktion ausüber können.

Wesentlich gefördert und vertieft wurde das Problem des experimentellen Hermaphroditismus durch die Untersuchungen, die Sand mit einer von ihm erdachten Methode ausgeführt hat. Sand gab in diesen

Versuchen die Methode der subkutanen und supraperitonealen Transplantation auf. Er verpflanzte bei jugendlichen Meerschweinchen intratestikulär je ein Ovarium in jeden Hoden. Mit dieser neuen Methode hat Sand gute Resultate erzielen können, über die er zuletzt auf Grund einer grösseren Anzahl von Versuchen ausführlich berichtet hat. In seiner ersten Arbeit berichtete Sand über einen positiven Fall, in der letzten Arbeit über vier weitere sicher positive Fälle beim Meerschweinchen. Die verpflanzten Ovarien erhielten sich monatelang. Sand fand einerseits im Transplantat Follikel verschiedenen Entwicklungs - grades, Corpora lutea und interstitielles Gewebe, andrerseits vollkommene Spermatogenese und normale Zwischenzellen in dem Wirtshoden. Es hatten in diesen Versuchen beide Geschlechtsdrüsen ihre innersekretorische Funktion ausgeübt." Sand schliesst aus diesen Befunden, dass nicht ein eigentlicher Antagonismus im Sinne einer entgegengesetzten Beeinflussung der männlichen und weiblichen Geschlechtsdrüse vorhanden ist, sondern eine Art Immunität des normalen Organismus gegenüber der heterologen Geschlechtsdrüse. Nach Sand könnte man sich diese "Immunität" in der Weise denken, dass die normalgelagerten Geschlechtsdrüsen bestimmte, für sie notwendige Stoffe leichter aus dem Organismus aufnehmen können, als die implantierten, so dass die letzteren nicht genug von diesen Stoffen bekommen können und darum zugrunde gehen müssen. Für gleichzeitig implantierte Hoden und Ovarien sind dagegen gleiche

Möglichkeiten vorhanden, was augenscheinlich auch der Fall ist, wenn man einen künstlichen Ovariotestis herstellt". (Zitiert nach Lipschütz, Die Pubertätsdrüse und ihre Wirkungen, S.346)

Nach den Versuchen von Steinach und von Sand unterliegt es keinem Zweifel mehr, dass Ovarium und Testikel in ein und demselben Organismus gedeihen und ihre hormonalen Wirkungen ausüben können.

Steinach hatte bereits die Frage aufgeworfen, ob nicht quantitative Beziehungen die simultane Wirkung von Ovarium und Testikel im Organismus beherrschen. Lipschütz hat die hierhergehörigen Probleme weiter ausgebaut und die Möglichkeit herangezogen, dass das Mengenverhältnis von Ovarium und Testikel, die in ein und demselben Organismus gegenwärtig sind, für den Erfolg eines Hermaphrodisierungsversuches von Bedeutung sein könnte.

In den letzten Jahren ist nun eine ganze Reihe von Untersuchungen ausgeführt worden, um das Problem der inneren Sekretion der Geschlechtsdrüsen auch von quantitativen Gesichtspunkten anzugreifen. Pézard hat als erster diese Frage in ausgedehnten Untersuchungen an Hühnervögeln verfolgt; Lipschütz hat sie in über mehrere Jahre fortgesetzten Arbeiten beim Säugetier untersucht. Lipschütz und seine Mitarbeiter haben auch die Frage über das Verhalten kleiner Hoden- und Ovarialfragmente beim Säugetier (Meerschweinchen, Kaninchen, Maus) eingehend bearbeitet. Es hat sich ergeben, dass ausserordentlich kleine Hodenfragmente noch hormonal wirksam sind

und die normale Testikelmasse ersetzen können. Pézard hat die Vermutung ausgesprochen, dass diejenige minimale Hodenmenge, die einen sichtbaren hormonalen Effekt im Organismus hervorzurufen vermag, stets den maximalen Effekt zustandebringt. Es würde das heissen, dass für die innere Sekretion des Hodens im tierischen Organismus das Alles- oder Nichts-Gesetz gilt, das ja bereits für verschiedene andere Beziehungen in der Reizphysiologie Anwendung gefunden hat. Pézard hat seine Vermutung durch eine Reihe von experimentellen Beobachtungen belegt. Lipschütz hat auf Grund seiner Versuche an Säugetieren auf verschiedene Schwierigkeiten hingewiesen, die dem Alles- oder Nichts-Gesetz noch entgegenstehen. Aber auch Lipschütz hat sich schliesslich der Auffassung von Pézard über die Giltigkeit des Alles- oder Nichts-Gesetz angeschlossen. Auch kleine Ovarialfragmente sind imstande einen normalen hormonalen Effekt hervorzurufen. Es muss jedoch berücksichtigt werden, dass Ovarialfragmente, wie bereits Carmichael und Marshall nachgewiesen haben, und wie von Lipschütz bestätigt wurde, im Organismus des Tieres hypertrophieren und unter Umständen das Gewicht eines normalen Ovariums erreichen können.

Es ist nötig, die durch die Untersuchungen von Pézard und Lipschütz neugewonnenen Gesichtspunkte auch in der Lehre vom Hermaphroditismus anzuwenden, mit Rücksicht auf das Problem des Antagonismus der Geschlechtsdrüsen. Ist der hormonale Effekt von dem Mengenverhältnis der beiden verschieden-geschlecht-

lichen Drüsen, die gegenwärtig sind, abhängig? Kann mit einem Testikel- oder Ovarialfragment in einem Organismus, in dem sich eine grössere Menge der andersgeschlechtlichen Drüse befindet, derselbe hormonale Effekt erzielt werden, wie mit einem Testikel- oder Ovarialfragment, das allein im männlichen oder weiblichen Körper zugegen ist ?

Auf Veranlassung von Herrn Professor Lipschütz habe ich diese Fragen in einer Reihe von Versuchen geprüft. Der Plan der Untersuchung war, intratestikuläre Ovarientransplantationen mit der Sand'schen Methode beim Meerschweinchen auszuführen, wobei aber das Mengenverhältnis der beiden Drüsen variiert werden sollte. Diese Variation wurde dadurch erzielt, dass jeweils verschiedene Mengen Ovarium implantiert wurden bezw. der eine Testikel vorher entfernt wurde. Auf diesem von Herrn Professor Lipschütz angegebenen Wege schien es möglich, sich dem erwähnten Problem zu nähern. Es waren vor allem zwei spezielle Fragen, die durch diese Untersuchungen experimentell in Angriff genommen werden sollten: 1) ob das Zustandekommen eines hormonalen Effekts und 2) ob die Stärke desselben von dem Mengenverhältnis von Testikel und Ovarium abhängig ist. Durch eine Bearbeitung dieser beiden Probleme sollten die Grundlagen für eine Diskussion über das Problem des Antagonismus erweitert werden. Ferner sollte eine Reihe von Partialproblemen, die mit der gestellten Frage in Zusammenhang stehen, bearbeitet werden, vor allem die Frage der Latenz - zeit in Abhängigkeit von dem Mengenverhältnis der

beiden verschieden-geschlechtlichen Drüsen u.a.

II. Methodisches.

Die Untersuchungen wurden im Oktober 1922 begonnen. Es sind insgesamt 44 Homoiotransplantationen an männlichen Meerschweinchen ausgeführt worden. Das Alter betrug 4 bis 8 Wochen, das Körpergewicht 100 bis 335 gr. Alle Operationen fanden in Aether-Narkose statt. Das Operationsfeld wurde, nach vorherigem Schneiden der Haare, mit 5%-ger Jodtinktur desinfiziert. Transplantiert wurde ausnahmslos intratestikulär nach Sand per laparatomiam. Die Anfrischung des zu transplantierenden Organs wurde durch Nadelstiche, wie Sand es empfiehlt, oder durch Skarifikation mit dem Messer vorgenommen. Sand ist in der Weise verfahren, dass er die Albuginea anschnitt und dann das Transplantat mit der Pinzette einführte. In Abweichung davon wurde die Albuginea nicht angeschnitten, sondern mit der Pinzette ein Kanal hergestellt und dann das Transplantat eingeführt. Die kleine Wunde, die dabei in der Albuginea entsteht, wurde nach Einführung des Implantats, in Abweichung von Sand, durch eine feinste Seidenknopfnaht geschlossen. Man läuft dabei Gefahr, den Testikel zu zertrümmern, da die Albuginea ausserordentlich dünn ist. Um das zu vermeiden, wurde der Fettkörper, der den oberen Pol des Testikels bedeckt, mit in die Naht genommen; will man eine solche Naht machen, so muss man den Stichkanal für das zu implantierende Ovarium in der Nähe

des Fettkörpers beginnen.

Die Ovarien wurden Tieren entnommen, die teils ebenso alt waren, wie das Empfangstier, teils erwachsen waren. Jedes Berühren des Implantats beim Präparieren ist tunlichst vermieden worden. Der Testikel wurde für die Implantation aus der Bauchhöhle hervorgeholt und auf einen sterilen Tupfer gelagert. Nach vollführter Implantation wurde der Testikel wieder versenkt. Die Bauchwunde wurde in zwei Etagen mit fortlaufender Seidennaht geschlossen; in den meisten Fällen wurde ein Collodium-Watteverband aufgelegt.

Am Tage der Operation wurde jedes Tier gewogen, seine Fellzeichnung skizziert und durch Einschnitte an einem oder beiden Ohren gekennzeichnet. Die Versuchstiere wurden von Zeit zu Zeit gewogen und genau besichtigt, wobei der Zustand des Penis und der Brustwarzen beachtet wurde. Bezüglich des Penis wurde ganz besonders auf die Stachelorgane und auf die Schleimhaut des Blindsacks geachtet. Durch Druck auf die hypertrophische Mamma sind die Tiere auf Milchsekretion geprüft worden. Leider habe ich es jedoch unterlassen, diese letztere Prüfung regelmässig vorzunehmen. Jedes Tier wurde mindestens einmal in zwei Wochen gründlich untersucht. Die Tiere, die einen positiven Befund aufzuweisen begannen, wurden öfter untersucht. Neben den operierten Tieren wurden normale Männchen als Kontrolltiere gehalten. Alle Tiere erhielten das-

selbe Futter und wuchsen unter den gleichen Bedingungen auf.

Von einer Prüfung des psychosexuellen Verhaltens habe ich auf Anraten von Herrn Prof. Lipschütz abgesehen, da eine solche Prüfung mit grossen Schwierigkeiten verbunden ist; die Befunde sind nicht so sicher, wie der Ausschlag an den Zitzen. Es eignet sich darum eine Prüfung des psychosexuellen Verhaltens nicht für eine Untersuchung, die von quantitativen Gesichtspunkten geleitet ist. Am Obduktionstage wurden die Tiere gewogen; die meisten positiven Fälle wurden photographiert.

Die Versuche wurden in zwei Hauptserien eingeteilt: Versuche, in denen beide Testikel vorhanden waren, und Versuche, in denen der eine Testikel entfernt wurde. Diese beiden Hauptgruppen zerfielen wiederum in Untergruppen, die sich voneinander durch die Menge oder durch das Alter des implantierten Ovariums unterschieden. Über die ausgeführten Versuche unterrichtet das folgende Schema:

Erste Hauptgruppe:

Hodenmenge normal, Ovarialmenge variiert.

I. Serie (Ovarien jugendlicher Tiere)

Bezeichnung	Ausgeführte Operation	Mengenverhältnis von Ovarium und Testikel
I,B	Implantation von je einem Ovarium in jeden Testikel	2:2
I,C	Implantation eines Ovariums in einen Testikel	1:2
I,D	Implantation eines halben Ovariums in einen Testikel	$\frac{1}{2}$:2

II. Serie (Ovarien erwachsener Tiere)

II,B	Implantation eines Ovariums in einen Testikel	1:2
II,C	Implantation eines halben Ovariums in einen Testikel	$\frac{1}{2}$:2

Zweite Hauptgruppe:

Ein Hoden entfernt, Ovarialmenge variiert.

I. Serie (Ovarien jugendlicher Tiere)

Bezeichnung	Ausgeführte Operation	Mengenverhältnis von Ovarium und Testikel
I.A	Einseitige Kastration. Implantation von zwei Ovarien in den zurückgebliebenen Hoden.	2:1

II. Serie (Ovarien erwachsener Tiere)

II.A	Einseitige Kastration. Implantation eines Ovariums in den zurückgebliebenen Testikel	1:1

III. Versuchsergebnisse und Diskussion derselben.

Von den 44 operierten Tieren starb eines unmittelbar nach der Operation; acht starben kürzere oder längere Zeit nach der Operation, namentlich an den Folgen plötzlich einsetzender, sehr strenger Winterkälte. So konnten insgesamt 36 Tiere länger als einen Monat bis sieben Monate nach der Operation beobachtet werden.

Im Folgenden seien beide Hauptgruppen gesondert betrachtet.

Erste Hauptgruppe.

Dieses Ergebnis ist in den Tabellen 1, 2, 3, 4 und 5 dargestellt.

Tabelle 1.

Serie I B: 00

Nr.	Gewicht des ♂ bei der Operation Gramm	Gewicht des ♀ dem das Ovarium entnommen wurde Gramm	Gewicht des Versuchstiers nach Abschluss der Beobachtung Gramm	Gestorben: Tage nach d. Operation	Beobachtet: Monate nach d. Operation	Befund an den Zitzen	Latenz Wochen nach d. Operation	Maximale Entwicklung der Zitzen Wochen nach der Operation
1	150	gleichaltrige	470		länger als 6	negativ		
2	170	Tiere	450		" " "	positiv	7 bis 8	17 bis 18
3	180	100 bis	405		" " "	negativ		
4	185	120		9				
5	140	(nicht alle gewogen)	400		" " "	negativ		
6	155	gleich	420		" " "	positiv	12 bis 13	17 bis 18
7	140	grosse		7				
8	200	Weibchen		11				
9	170	(nicht ge-		18				
10	190	wogen)		18				
11	185			22				

Tabelle 2.

Serie I C : ♂♂

Nr.	Gewicht des ♂ bei der Operation Gramm	Gewicht des ♀ dem das Ovarium entnommen wurde Gramm	Gewicht des Versuchstiers nach Abschluss der Beobachtung Gramm	Gestorben: Tage nach d. Operation	Beobachtet: Monate nach d Operation.	Befund an den Zitzen	Latenz Wochen nach d.Operation	Maximale Entwicklung der Zitzen Wochen nach d.Operation
1	320	140	420		7	positiv	18 bis 19	20 bis 21
2	355	"	505		"	negativ		
3	220	130	575		"	"		
4	260	"	400		"	"		
5	205	140	470		"	"		
6	165	110	420		"	"		
7	125	"	355		"	"		
8	110	110		116				
9	120	"		40				
10	220	250	473		"	negativ		

Tabelle 3.

Serie I D: O ♂ ½ Ovarium

Nr.	Gewicht des ♂ bei der Operation Gramm	Gewicht des ♀, dem das Ovarium entnommen wurde Gramm	Gewicht des Versuchstiers nach Abschluss der Beobachtung Gramm	Gestorben: Tage nach d. Operation	Beobachtet: Monate nach d. Operation	Befund an den Zitzen	Latenz Wochen nach d. Operation	Maximale Entwicklung der Zitzen Wochen nach d. Operation
1	138	240		103				
2	145	"		65				
3	240	"	435		6	positiv	13 bis 14	15 bis 16
4	120	"	335°)		"	negativ		
5	200	200	370°)		"	"		
6	165	"	415		"	positiv	20 bis 21	22 bis 23
7	135	"	357°)		"	negativ		
8	220	250		23				

°) Mehrere Wochen vor der Sektion gewogen; siehe Protokolle.

Tabelle 4.

Serie II B:

Nr.	Gewicht des ♂ bei der Operation Gramm	Gewicht des ♀, dem das Ovarium entnommen wurde Gramm	Gewicht des Versuchstiers nach Abschluss der Beobachtung Gramm	Gestorben: Tage nach d. Operation	Beobachtet: Monate nach d. Operation	Befund an den Zitzen	Latenz Wochen nach d. Operation	Maximale Entwicklung der Zitzen Wochen nach d. Operation
1	290	erwachsen	560		2 1/4	positiv	7 bis 8	9

Tabelle 5.

Serie II C: ♀♀ ½ Ovarium

Nr.	Gewicht des ♂ bei der Operation Gramm	Gewicht des ♀ dem das Ovarium entnommen wurde Gramm	Gewicht des Versuchst. nach Abschluss d. Beobachtung Gramm	Gestorben: Tage nach d. Operation	Beobachtet: Monate nach d. Operation	Befund an den Zitzen
1	220	380	545		6	negativ
2	230	"	550		"	"
3	210	"		am Tage der Operation		
4	170	"	445		"	"
5	260	erwachsen	erwachsen		5 1/2	"
6	240	"	"		"	"
7	195	"	"		"	"
8	165	"	"		"	"

Das Gesamtergebnis der Versuche der ersten Hauptgruppe sei in der folgenden Übersichtstabelle noch einmal zusammengestellt.

Tabelle 6. Erste Hauptgruppe : Übersichtstabelle.

Serie	Mengenverhältnis Ovarium Testis	Anfangsgewicht d. ♂ Gramm	Gewicht der ♀, denen die Ovarien entnommen wurden Gramm	Endgewicht der Versuchstiere Gramm	Zahl der Tiere, die länger als einen Monat beobachtet wurden	Zahl der positiven Fälle	Dauer der Beobachtung Wochen nach d. Operation	Latenz Wochen nach d. Operation	Maximale Grösse der Zitzen Wochen nach der Operation
I,B	2 : 2	140 bis 180	110 bis 200	400 bis 470	5	2	28 bis 30	7 bis 13	17 bis 18
I,C	1 : 2	110 bis 335	110 bis 250	355 bis 575	10	1	26	18 bis 19	20 bis 21
I,D	½ : 2	120 bis 240	200 bis 250	335 bis 435	7	2	24	13 bis 20	15 bis 23
II,B	1 : 2	290	erwachsen, nicht gewogen	560	1	1	9	7 bis 8	9
II,C	½ : 2	165 bis 260	"	445 bis 550	7	0	21 bis 24	–	–

Wie aus den Tabellen 1, 2, 3, 4, 5 und 6 ersichtlich, sind von 30 Tieren, die längere Zeit beobachtet wurden, 6 positiv gewesen. Es war eine deutliche Hypertrophie der Brustwarzen eingetreten. Das Wachstum der Zitzen machte sich 7 bis 20 Wochen nach der Operation bemerkbar. Die maximale Grösse der Zitzen wurde 15 bis 23 Wochen nach der Operation erreicht. Die maximale Länge der Zitzen betrug 7 mm. Das entspricht fast der Länge der Zitzen bei einem säugenden Weibchen, während die Brustwarzen beim normalen Männchen eine Länge von 1 bis höchstens 2 mm haben. Noch auffälliger ist die Formveränderung, die die Zitzen erfahren. Sie hatten ausnahmslos die für das normale säugebereite Weibchen charakteristische Form, die bei den einen mehr, bei den anderen weniger ausgesprochen war. Die Zitzen waren breit an der Basis, wie das beim normalen säugebereiten Weibchen ohne weiteres auffällt, namentlich zu Ende der Schwangerschaft und zu Beginn der Laktation. Der Warzenhof war vorgewölbt. Über die Sekretion und den mikroskopischen Befund der Brustdrüsen wird eingehend in Kapitel VII die Rede sein.

Vergleichen wir nun das Ergebnis in den einzelnen Untergruppen, so sehen wir, dass ein hormonaler Effekt des implantierten Ovariums, an der Hypertrophie der Brustwarzen beurteilt, mit Ausnahme von II.C, in allen Gruppen zustandegekommen ist, unabhängig von der implantierten Ovairalmenge. Ein hormonaler Effekt ist auch in der Untergruppe I.D vorhanden gewesen, wo das Mengenverhältnis von Ovarium und Testikel am ungünstig

sten für das letztere war. In dieser Untergruppe hat sich ein halbes Ovarium gegenüber zwei Testikeln im männlichen Organismus als hormonal wirksam erwiesen. Ob die Möglichkeit der hormonalen Wirkung in einem solchen Falle gewährleistet wird durch eine Massenzunahme des Implantats, wie sie bei Ovarialfragmenten im weiblichen Körper beobachtet wird, ist eine Frage für sich, die erst durch eine besondere darauf gerichtete quantitative Untersuchung behandelt werden kann.

Von grossem Interesse ist ferner die Tatsache, dass auch bei einem Mengenverhältnis von einem halben Ovarium gegenüber zwei Testikeln die hormonale Wirkung des Ovariums eine maximale sein kann. Die Tiere, die der Untergruppe I,D angehörten, unterschieden sich weder bezüglich der Grösse, noch der Form der Brustwarzen von denjenigen anderer Untergruppen.

Wir wollen nun das Ergebnis der ersten Hauptgruppe unserer Versuche den früheren Befunden von Sand in seinen intratestikulären Versuchen gegenüberstellen. Was zunächst die Häufigkeit des positiven Ergebnisses anbetrifft, so decken sich unsere Ergebnisse mit denjenigen von Sand, obwohl die implantierte Ovarialmenge in unseren Versuchen eine geringere war. Sand hat insgesamt 22 Tiere intratestikulär mit je zwei Ovarien implantiert. Er erhielt in 5 Fällen einen sicheren positiven Erfolg. Von den 30 Tieren, die ich operiert habe, zeigten 6 einen sicheren weiblichen hormonalen Effekt. In beiden

Versuchsreihen waren somit, bei Belassung beider Hoden im Körper, etwa 20 bzw. 23% der operierten Tiere positiv. Von meinen 30 Tieren der ersten Hauptgruppe waren jedoch nur 5, in die zwei Ovarien implantiert wurden, und von diesen waren 2 Tiere positiv. Von den übrigen 25 Tieren der ersten Hauptgruppe, die mit einem halben oder einem ganzen Ovarium implantiert wurden, waren, bei Gegenwart beider Testikel im Körper, 4 Tiere positiv. Berücksichtigen wir nur diese 25 Tiere mit geringeren Ovarialmengen als Sand sie benutzt hat, so ergibt sich, dass 16% positive Fälle bei Implantation von 1/2 bis 2 Ovarien vorhanden waren. Man wird kaum geneigt sein, daraufhin zu schliessen, dass eine geringere Ovarialmenge weniger Aussicht auf einen weiblichen hormonalen Effekt, bei Gegenwart von zwei Testikeln im Körper, sichert. Der Unterschied gegenüber der Sand'schen Zahl ist zu gering. Der Schluss ist wohl berechtigt, dass die Häufigkeit, mit der bei kleineren Ovarialmengen und bei Gegenwart beider Testikel der weibliche hormonale Effekt eintritt, nicht geringer ist als in dem Fall, wo eine normale Ovarialmenge, d.h. zwei Ovarien implantiert werden. Dass in unseren Versuchen mit einem halben Ovarium der weibliche Erfolg ebenfalls ein maximaler war, ist oben schon hervorgehoben worden.

Nur in einer Gruppe (II,C) ist kein einziges Mal ein weiblicher hormonaler Effekt eingetreten. Es handelt sich um 7 Tiere, denen je ein halbes Ovarium von erwachsenen Weibchen implantiert wurde. Es

ist schwer zu sagen, worauf das Versagen in dieser Gruppe zurückzuführen ist. Man kann hier nur Vermutungen aussprechen. Man könnte daran denken, dass die geringere Zahl der Primärfollikel im erwachsenen Ovarium, die in follikuläre Entwicklung eintreten können, daran schuld war, dass ein positiver hormonaler Effekt nicht zustandekam. Wie wir unten noch besonders hervorheben werden, kann nun die Latenzzeit, bei Gegenwart zweier Hoden, eine sehr lange sein. Es wäre denkbar, dass die Primärfollikel durch follikuläre Entwicklung verbraucht würden, lange bevor ein hormonaler Effekt hätte zustandekommen können. Damit war dann das Schicksal des Transplantats in einem negativen Sinn entschieden, bevor ein weiblicher hormonaler Effekt eintreten konnte. Zur Stütze einer solchen Auffassung könnte man noch die Tatsache heranziehen, dass Ovarialtransplantate, wie verschiedene Autoren festgestellt haben, zu einer beschleunigten follikulären Entwicklung neigen. Kann doch, wie Long und Evans und unabhängig von ihnen Lipschütz und seine Mitarbeiter nachgewiesen haben, ein transplantiertes Ovarium schneller reifen, als dasselbe Ovarium in situ, und es kann das transplantierte Ovarium eine vorzeitige hormonale Wirkung auslösen. Ob jedoch diese Erklärung des Versagens in der Untergruppe II.C durch vorzeitigen Verbrauch der in geringerer Anzahl vorhandenen Primärfollikel ausreichend ist, ist schwer zu sagen. Namentlich

wenn man berücksichtigt, dass in den intratestikulären Versuchen, wie wir nach den letzten Versuchen von Lipschütz und seinen Mitarbeitern wissen, noch der antagonistische Einfluss des Testikels in Rechnung zu ziehen ist; diese antagonistische Wirkung des Testikels gegenüber dem weiblichen hormonalen Effekt ist auch von dem Zustand des Testikels abhängig. So ist in jedem intratestikulären Versuch ein Faktor im Spiel, den man bisher noch gar nicht berücksichtigen konnte. Wir kommen auf diese Frage im sechsten Kapitel zurück.

Zweite Hauptgruppe.

Das Ergebnis ist in den Tabellen 6 und 7 dargestellt.

Tabelle 7. Serie I A: ⊗ ⊙

Nr.	Gewicht des ♂ bei der Operation Gramm	Gewicht des ♀, dem das Ovarium entnommen wurde Gramm	Gewicht des Versuchstiers nach Abschluss der Beobachtung Gramm	Gestorben: Tage nach d. Operation	Beobachtet: Monate nach d. Operation	Befund an den Zitzen	Latenz Wochen nach d. Operation	Maximale Entwicklung der Zitzen Wochen nach d. Operation
1	255		510	—	länger als 2	positiv	6 bis 7	8 bis 9
2	225	200 bis 250	ebenso gross wie Nr. 1	—	" " "	"	" " "	" " "
3	245		" " "	—	" " "	"	" " "	" " "

Tabelle 8. Serie IIA: ⊗ ⊙

Nr.	Gewicht des ♂ bei der Operation Gramm	Gewicht des ♀, dem das Ovarium entnommen wurde Gramm	Gewicht des Versuchstiers nach Abschluss der Beobachtung Gramm	Gestorben: Tage nach d. Operation	Beobachtet: Monate nach d. Operation	Befund an den Zitzen	Latenz Wochen nach d. Operation	Maximale Entwicklung der Zitzen Wochen nach d. Operation
1	310	erwachsen	375		1 2/3	positiv	5 bis 6	6 bis 7
2	310	"	470		2 1/4	"	7	8
3	295	"			7	"	5 bis 6	8

Das Gesamtergebnis der Versuche der zweiten Hauptgruppe sei noch einmal in einer Übersichtstabelle zusammengestellt.

Tabelle 9. Zweite Hauptgruppe: Übersichtstabelle.

Serie	Mengenverhältnis Ovarium Testis	Anfangsgewicht des ♂ Gramm	Gewicht der ♀, denen die Ovarien entnommen wurden Gramm	Endgewicht der Versuchstiere Gramm	Zahl der Tiere die länger als einen Monat beobachtet wurden	Zahl der positiven Fälle	Dauer der Beobachtung Wochen nach d. Operation	Latenz Wochen nach d. Operation	Maximale Grösse der Zitzen Wochen nach d. Operation
I,A	2 : 1	225 bis 255	200 bis 250	ca 250	3	3	9	6 bis 7	8 bis 9
II,A	1:1	295 bis 310	erwachsen nicht gewogen	375 bis 560	3	3	7 W. bis 7 Mon.	5 bis 7	6 bis 8

Das wichtigste Ergebnis der zweiten Hauptgruppe ist, dass ein weiblicher hormonaler Effekt bei allen sechs operierten Tieren eintrat. Stellen wir dieses Ergebnis demjenigen in der ersten Hauptgruppe gegenüber. In der ersten Hauptgruppe waren bei Implantation von einem halben bis zu einem ganzen Ovarium 4 von 25 Tieren positiv; berücksichtigen wir zunächst nur diejenigen Fälle der ersten Hauptgruppe, wo ein ganzes Ovarium implantiert wurde (I,C, II,B), so waren von allen 11 Tieren 2 weiblich positiv. Bei Implantation von zwei Ovarien bei Gegenwart von zwei Testikeln (I,B), waren von 5 Versuchen 2 positiv; in den Sand'schen Versuchen bei demselben Mengenverhältnis waren von 22 operierten Tieren 5 positiv. Man wird also bei Gegenwart von zwei Testikeln im Durchschnitt bestenfalls mit etwa 20 bis 25% weiblich positiver Fälle rechnen können; der Maximalwert hat, wie in I,B (wenn man mit den kleinen Zahlen einer Einzelgruppe überhaupt operieren darf!), 40% positiver Fälle betragen. In der zweiten Hauptgruppe wurden in I,A zwei Ovarien in einen Testikel implantiert, in II,A dagegen bloss ein Ovarium. In beiden Untergruppen waren sämtlich Versuche positiv. Die Tatsache, dass ein oder zwei Ovarien bei Gegenwart bloss eines Testikels in 100% der Fälle einen weiblichen

hormonalen Effekt bedingt hatten, statt der 20 oder höchstens 40% bei Gegenwart von beiden Testikeln, wird man kaum auf einen Zufall zurückführen wollen. Dass hier kein Zufall vorliegt, geht auch daraus hervor, dass die Latenzzeit in den Versuchen mit einem Testikel viel kürzer war als in den Versuchen mit zwei Testikeln. Wir kommen auf diese Frage im fünften Kapitel zurück.

Es kann natürlich von vornherein nicht ausgeschlossen werden, dass das Verschiedene Alter der benutzten Männchen und Weibchen das Resultat beeinflusst haben könnte. So hatten die Weibchen in den Untergruppen I,A und II,A (zweite Hauptgruppe) ein Gewicht von 200 bis 250 gr oder sie waren bereits vollkommen ausgewachsen; in den Untergruppen I,B und I,C wurde die Mehrzahl der Versuche mit jüngeren Ovarien gemacht. Aber auch in der Untergruppe I,C (Nr.10) und in der Untergruppe I,D (Nr.3 und 4) wurden Weibchen von 200 und mehr gr benutzt, ohne dass dadurch stets ein positiver Erfolg gesichert war; auch die Versuche I,D 1 und 2 könnten hier in Betracht gezogen werden, da die Beobachtungsdauer hier nicht kürzer war, als die Latenzzeit in I,A. Von allen diesen Versuchen in I,C und I,D mit Ovarien von Weibchen, wie ein solches in I,A stets einen positiven Erfolg sicherte, war jedoch nur ein einziger Fall positiv (I,D 3). Auf der anderen Seite sehen wir, dass bei einem für das Ovarium ungünstigen Mengenverhältnis (II,C)

die Implantation von vorlausgebildeten Ovarien durchaus nicht immer einen positiven Erfolg sichert. Noch ein anderer Einwand wäre hier möglich. Hand vermutet, dass sehr junge Männchen sich für den Versuch weniger eignen, d.h. seltener einen positiven Erfolg geben als Tiere, die sich der Pubertät nähern. Vergleicht man daraufhin die Gruppe I,A mit der Gruppe I,C, so erweist sich jedoch, dass eine ganze Reihe von Tieren, die sich bereits der Pubertät näherten (I,C 2, 3, 4, 10), negativ verblieben ist. Fernerhin ist von den beiden positiven Tieren in I,D das eine (Nr.6) ein sehr jugendliches Tier gewesen. Man könnte in diesem Zusammenhang allerdings auf ein anderes schwerwiegendes Moment hinweisen. Es wäre denkbar, dass,wo in ein älteres Männchen Ovarium von einem entsprechenden Weibchen implantiert wurde, d.h. wo die beiden oben als günstig vermuteten Faktoren gleichzeitig vorhanden waren, das Ergebnis positiv sein musste. Hierher gehören die Versuche I,A 1, 2 und 3 und der Versuch I,D 3; dagegen spricht aber I,C 10.

Die erwähnten Einwände erweisen sich übrigens als bedeutungslos gegenüber neuen Versuchen, die Lipschütz und seine Mitarbeiter ausgeführt haben. In Versuchen von Lipschütz und Voss wurde in fünf erwachsene kastrierte männliche Meerschweinchen, deren Gewicht 630 bis 845 gr betrug, je ein Ovarium von erwachsenen Weibchen intrarenal implan-

tiert. Die von Lipschütz angewendete intrarenale Methode ergab auch hier wieder einen Erfolg von 100%, d.h. sämtliche Tiere zeigten einen weiblichen hormonalen Effekt, der bereits 2 bis 3 Wochen nach der Operation sich bemerkbar machte. In einer anderen Versuchsreihe von Lipschütz und Voss konnte ein weiblicher hormonaler Effekt bei jugendlichen Männchen von nicht mehr als 305 gr Körpergewicht erzielt werden durch Implantation von Ovarium, das einem 17 Tage alten Weibchen entnommen wurde. Man wird nach alledem kaum Veranlassung haben, dem Alter der Spenderin und dem Alter des Empfängers (jedenfalls wenn es sich um kastrierte oder partialkastrierte Männchen handelt) bei der Diskussion und Auswertung unserer Versuchsergebnisse eine Bedeutung zuzusprechen.

Was nun die Stärke der Hypertrophie der Brustwarzen anbetrifft, so konnte in der zweiten Hauptgruppe dasselbe festgestellt werden wie in der ersten. Auch hier war das Ausmass des hormonalen Effekts vom Mengenverhältnis der heterologen Gonaden unabhängig. Die Tiere der Untergruppe II,A hatten nicht geringer entwickelte Brustwarzen als die Tiere der Untergruppe I,A, obgleich den Tieren in II,A, bei gleicher Testikelmenge nur ein, den Tieren in I,A zwei ganze Ovarien implantiert wurden.

Am Schluss dieses Abschnittes sei noch erwähnt, dass im Wachstum der Tiere keine deutliche Abweichung von den Kontrolltieren festgestellt werden konnte. Allerdings ist dieser Frage keine

besondere Aufmerksamkeit zugewendet worden.

IV. Das Verhalten der männlichen Geschlechtsmerkmale.

Die männlichen Geschlechtsmerkmale reagieren beim Meerschweinchen in empfindlicher Weise auf einen Ausfall der Sexualhormone. Verschiedene Autoren haben diese Reaktionen im Einzelnen untersucht und beschrieben. Das Verhalten der Samenblasen beim Meerschweinchen nach d r Kastration ist in den letzten Jahren von Gley und Pézard, das Verhalten des Penis und seiner Hilfsapparate, namentlich von Lipschütz untersucht worden. Die Stachelorgane und die Epidermalzähnchen des Blindsacks, der sich im Corpus cavernosum urethrae findet, weisen sehr ausgesprochene Veränderungen auf, wenn eine Frühkastration oder eine Spätkastration ausgeführt wird. Die Samenblasen erfahren nach der Kastration eine sehr weitgehende Reduktion in der Breite und in der Länge. Bemerkenswert ist auch das Verhalten des Samenblaseninhalts beim kastrierten Meerschweinchen, Camus und Gley haben gezeigt, dass die Gerinnung des Samenblaseninhalts, wie sie nach der Ejakulation zustandekommt, durch Prostatasekret bedingt ist. Die Gerinnung bleibt nun, wie Gley und Pézard es als erste beschrieben haben und wie

Lipschütz es in zahlreichen Fällen beobachtet hat, beim kastrierten Tier aus. Es dauert allerdings einige Zeit (einige Wochen oder mehr), bis Kastrationsfolgen sich bemerkbar machen; in unseren Versuchen, die sich, wie aus den Tabellen ersichtlich, über mehr als 6 Monate erstrecken, kam jedoch die zuletzt erwähnte Schwierigkeit nicht in Betracht.

Was die Entwicklung und das Verhalten des Penis bei meinen Versuchstieren anbetrifft, so war niemals eine Abweichung vom normalen Bilde zu beobachten; das trifft für sämtliche Tiere sowohl der ersten als der zweiten Hauptgruppe zu. Schon auf Grund dieser Beobachtungen am Penis können wir mit Bestimmtheit sagen, dass in meinen Versuchen eine endokrine Dysfunktion der männlichen Geschlechtsdrüse ausgeschlosen war. Diese Feststellung wird durch die Beobachtungen an den Samenblasen und der Prostata bei meinen Versuchstieren bestätigt. Samenblasen und Prostata hatten bei allen Tieren ein vollkommen normales Aussehen. Es trat in weniger als einer Minute Gerinnung wie beim normalen Tier ein. Nach nicht veröffentlichten Befunden von Lipschütz bleibt die Gerinnungsfähigkeit in den ersten Wochen nach der Spätkastration allerdings erhalten. Auf Grund der Befunde an meinen Versuchstieren kann also gesagt werden, dass jedenfalls bis in die letzten Wochen vor der Sektion nicht nur das Ovarium, sondern auch der Testikel in normaler Weise hormo-

nal aktiv waren.

V. Die Latenzzeit der weiblichen hormonalen Wirkung.

Schon Steinach hat darauf hingewiesen, dass die weibliche hormonale Wirkung bei dem mit Ovarium implantierten vorher kastrierten Männchen sich erst einige Wochen nach der Implantation bemerkbar macht. Das Problem der Latenzzeit, d.h. die Frage, welch ein Zeitraum zwischen der Implantation des Ovariums und dem Beginn der weiblichen hormonalen Wirkung im Feminierungs- oder Hermaphrodisierungsversuch gelegen ist, ist jedoch erst von Lipschütz in genügender Weise gewürdigt worden.

In meinen Versuchen variierte die Latenzzeit in ausserordentlich weitem Masse. In den Versuchen der ersten Hauptgruppe, wo ein halbes bis zwei Ovarien implantiert wurden, schwankte die Latenzzeit zwischen 7 und 20 Wochen. Geht man die einzelnen Untergruppen durch, so hat man auf den ersten Blick zwar den Eindruck, dass die Latenzzeit geringer ist, wenn mehr Ovarium implantiert wird. Mit Sicherheit kann das jedoch nicht gesagt werden. Nach neuen Befunden von Lipschütz und seinen Mitarbeitern ist das auch nicht wahrscheinlich, wenn nicht die implantierte Ovarialmenge ausserordentlich gering ist. Auch kommt bei der

Beurteilung intratestikulärer Versuche hinzu, dass die Latenzzeit möglicherweise von dem Zustand des Testikels abhängig ist. Lipschütz und seine Mitarbeiter haben vor kurzem gezeigt, dass dem tatsächlich so ist.

Betrachten wir nun das Ergebnis der Versuche in der zweiten Hauptgruppe, wo ein bis zwei Ovarien, bei Gegenwart von bloss einem Testikel, implantiert wurden, so finden wir, dass die Latenzzeit hier eine viel geringere war. Betrug sie doch in keinem Falle mehr als 7 Wochen und sie betrug in einigen Fällen sogar bloss 5 Wochen. Es dürfte klar sein, dass die Reduktion der Testikelmasse die Latenzzeit des weiblichen hormonalen Effekts weitgehend herabsetzt. Wohl könnte man auch hier wieder den Einwand machen, dass in der zweiten Hauptgruppe Ovarium von erwachsenen Weibchen benutzt wurde, während in der ersten Untergruppe vornehmlich jugendliche Weibchen verwendet wurden. Dass jedoch dieses Moment nicht von ausschlaggebender Bedeutung sein kann, geht daraus hervor, dass auch in der Untergruppe I,B in einem Fall eine kurze Latenzzeit vorhanden war, obwohl die Ovarien einem ganz jugendlichen Weibchen entnommen wurden.

Wie im dritten Kapitel festgestellt wurde, hängt die Häufigkeit der positiven Fälle von der gegenwärtigen Testikelmenge ab. Eine Reduktion der Testikelmasse führt auch, wie wir sehen, zu einer Kürzung der Latenzzeit. Diese beiden Momente sind

für das Problem des Antagonismus zwischen den Geschlechtsdrüsen, wie es von Steinach aufgeworfen ist, von grosser Bedeutung.

VI. Das Problem des Antagonismus.

Wir haben bereits in der Einleitung den von Steinach vertretenen Standpunkt erwähnt, dass zwischen der männlichen und weiblichen Geschlechtsdrüse ein Antagonismus vorhanden ist. Die Geschlechtsdrüsen in situ sind nach Steinach imstande, die implantierte andersgeschlechtliche Drüse antagonistisch zu beeinflussen, so dass sie zugrunde geht. Wenn die Testikel im Körper belassen wurden, kam es in den Versuchen von Steinach nicht zur Anheilung des Transplantats und ein weiblicher hormonaler Effekt blieb aus. Die Tatsache nun, dass bei gleichzeitiger Implantation von Testikel und Ovarium dieses anheilt und einen hormonalen Effekt hervorruft, erklärt Steinach durch die Annahme, dass auf diese Weise der Antagonismus zum Teil aufgehoben wird. Steinach ist dabei von der Vorstellung ausgegabgen, "dass ein wesentlicher Unterschied bestehen müsste, wenn eine Gonade in einen Organismus verpflanzt wird, welcher von seiner normalen Pubertätsdrüse affiziert, also vom homologen

Hormon durchflossen ist, oder wenn die männliche und weibliche Gonade gleichzeitig in einen zuvor neutralisierten Organismus übertragen werden. und daher unter gleichen und zwar gleich ungünstigen Bedingungen um ihre Existenz und Wirkung zu kämpfen gezwungen werden." (Steinach, Pubertätsdrüsen und Zwitterbildung, S.311.)

Sand hat einen anderen Standpunkt in dieser Frage vertreten. Er hat gezeigt, dass intratestikulär implantiertes Ovarium auch bei Gegenwart von beiden Testikeln überleben und hormonal wirken kann. Er glaubte damit die Steinach'sche Auffassung vom Antagonismus widerlegt zu haben. Sand hat die Vermutung ausgesprochen, dass das Versagen des ovariellen Transplantats darauf zurückzuführen sei, dass dem implantierten Organ lebensnotwendige Stoffe entzogen werden, die durch die normal vaskularisierten Geschlechtsdrüsen in situ sozusagen bereits mit Beschlag belegt worden sind. Bei Implantation in den Testikel wird das Ovarium, wie Sand annahm, in eine günstigere Situation, mit Bezug auf die fraglichen Nährstoffe, gebracht, als bei Transplantation unter die Haut oder auf das Peritoneum.

Wie aus den vorausgegangenen Kapiteln ersichtlich, finden die Sand'schen Befunde durch die von mir ausgeführten Versuche eine vollkommene Bestätigung: die intratestikuläre Ovarientransplantation sichert eine bestimmte Anzahl von Fällen, in denen

gleichzeitig männliche und weibliche Hormone zirkulieren. Man könnte zunächst geneigt sein, damit auch die Sand'sche Auffassung über den Gegensatz zwischen der Geschlechtsdrüse in situ und der implantierten Geschlechtsdrüse bestätigt zu sehen. Unterdes hat jedoch Lipschütz gezeigt, dass die Verhältnisse anders liegen, als Sand ursprünglich vermuten konnte.

Lipschütz hat gefunden, dass eine intrarenale Ovarientransplantation beim kastrierten Männchen oder beim Männchen mit einem Testikelfragment stets einen weiblichen hormonalen Effekt hervorruft. Der weibliche hormonale Effekt bleibt jedoch aus, wenn die Testikel in situ belassen werden. Werden die Testikel später entfernt, so tritt binnen kurzem der bisher ausgebliebene weibliche hormonale Effekt ein ("Entriegelungsversuch"). Der weibliche hormonale Effekt kann jedoch bei Gegenwart von beiden Testikeln möglich gemacht werden, wenn die Testikel in die Bauchhöhle geschoben und fixiert werden. Lipschütz hat nun die Frage aufgeworfen, ob nicht der weibliche hormonale Effekt bei der intratestikulären Ovarientransplantation dadurch ermöglicht wird, dass bei dieser Operation ohne Absicht eine Fixation des Hodens in der Bauchhöhle hervorgerufen wird. Lipschütz hat darauf aufmerksam gemacht, dass in den meisten positiven Fällen von Sand tatsächlich eine Fixation eines oder beider Hoden in der Bauchhöhle zustandegekommen war. Nach Lipschütz ist "die Annahme von Sand, seine positiven Ergebnisse bei Gegenwart von zwei Testikeln

seien daraus zu erklären, dass der Testikel ein besonders geeignetes Bett für das Ovarium sei, . . . nicht mehr haltbar".

Es fragt sich nun, ob auch in meinen positiven Fällen ohne Absicht ein Kryptorchismus durch die intratestikuläre Operation hervorgerufen wurde.

In der folgenden Tabelle ist das Ergebnis meiner Versuche mit Rücksicht auf die Lage des Hodens zusammengestellt.

T a b e l l e 10.

Wie aus der Tabelle hervorgeht, waren in sämtlichen positiven Versuchen der eine oder beide Testikel in der Bauchhöhle fixiert. Die von Lipschütz ausgesprochene Vermutung hat sich somit bestätigt. In meinen Versuchen ist die Spermatogenese durch die Fixation des Hodens in der Bauchhöhle nur in einigen Fällen vollkommen unterdrückt worden. Von 18 kryptorchen Hoden war nur in drei Fällen die Spermatogenese vollkommen ausgeschaltet.

Wie verhielten sich die Hoden in den weiblich negativen Fällen von intratestikulärer Ovarientransplantation ? Wie aus den Protokollen hervorgeht, war auch hier in sehr vielen Fällen ohne Absicht eine Fixation des Hodens in der Bauchhöhle hervorgerufen worden. In zwei Fällen (I,C und I,C 10), in denen ein Ovarium bei Gegenwart von zwei Testikeln implantiert wurde, war ein Hoden kryptorch geworden. Die

Tabelle 10, zu Seite 31.

Serie und Nr.	Lage des Hodens kryptorch + frei beweglich –		Spermatozoen im Vas def.		Mikroskopischer Befund des Ovarienimplantats	Latenzzeit
	r.	l.	r.	l.		Wochen
I,B,Nr.2	+ impl.	+ impl.	+	+	l.:Grosse Anzahl von Primärfollikeln und zystisch erweiterten grossen Follikeln; r.: nicht geschnitten	7 bis 8
I,B,Nr.6	– impl.	+ impl.	+	+	l.:Primärfollikel, Graaf'sche und atretische Follikel. r.:wie links, nur stärker bindegewebig degeneriert	12 bis 13
I,C,Nr.1	+ impl.	– nicht impl.	–	+	Keine Spur vom Ovarium zu finden	18 bis 19
I,D,Nr.3	+ impl.	– nicht impl.	+	+	Graaf'sche Follikel u. atretisch erweiterte Follikel vorhanden	13 bis 14
I,D,Nr.6	+ (in der Inguinalgegend verwachsen) impl.	– nicht impl.	+	+	Gut erhalten. Wenig Primärfollikel, aber viele Follikel in verschiedenen Entwicklungsstadien.	20 bis 21
II,B,Nr.1	+ impl.	– nicht impl.	+	+	Ovarium z.T. bindegewebig degeneriert. Primärfollikel und Graaf'sche Follikel, z.T. zystisch erweitert.	7 bis 8
I,A,Nr.1	+ impl.	entfernt	+	entf.	Beide in einen Testikel impl. Ovarien erhalten, aber stark bindegewebig verändert. Grosse atretische Follikel.	6 bis 7
I,A,Nr.2	+ impl.	"	+	"	Ovarien z.T. erhalten, teilweise bindegewebig entartet. Primärfollikel, Graaf'sche u. atretische Follikel.	6 bis 7
I,A,Nr.3	+ impl.	"	–	"	Ovarium enthält wenig Bindegewebe. Graaf'sche u. atretische Follikel.	6 bis 7
II,A,Nr.1	+ impl.	"	+	"	Partielle bindegewebige Degeneration des Ovariums. Primärfollikel u. Graaf'sche Follikel.	5 bis 6
II,A,Nr.2	+ impl.	"	+	"	Ovarium bindegewebig stark degeneriert. Graaf'sche u. atretische Follikel.	7
II,A,Nr.3	+ (in der Inguinalgegend verwachsen) impl.	"	+	"	Ovarium bindegewebig stark degeneriert. Graaf'sche und atretische Follikel.	5 bis 6

u

Tiere wurden 7 Monate lang beobachtet. Das Ovarium konnte in beiden Fällen nachgewiesen werden. Trotzdem kam es nicht zu einem weiblicher hormonalen Effekt. Es ist unmöglich zu sagen, wie solche Fälle zu erklären sind.

Wenn auch einstweilen noch nicht die Möglichkeit besteht, die antagonistischen Beziehungen zwischen Ovarium und Testikel in genügender Weise zu erklären, so unterliegt es, nach den mitgeteilten Versuchen und nach zahlreichen anderen Versuchen im hiesigen Institut, doch keinem Zweifel mehr, dass der von Steinach vermutete Antagonismus wirklich vorhanden ist. Die ursprüngliche Steinach'sche Auffassung von der Unterdrückung der implantierten andersgeschlechtlichen Drüse durch die Geschlechtsdrüse in situ lässt sich, angesichts der Befunde von Sand, Moore u.a. und namentlich nach den Untersuchungen von Lipschütz und seinen Mitarbeitern, allerdings nicht mehr aufrechterhalten; ebensowenig die Auffassung von Sand, dass die intratestikuläre Transplantation ein besonders günstiges Bett für das Ovarium schaffe. Wie die antagonistischen Beziehungen zwischen Testikel und Ovarium zu erklären sind, müssen erst weitere Versuche lehren.

VII. Das mikroskopische Verhalten der Brustdrüsen beim hermaphrodisierten Männchen.

Steinach, Athias, Sand, Lipschütz haben in vielen Fällen eine Milchsekretion bei feminierten Männchen beobachtet. Meine Versuche geben über die Milchsekretion keinen Aufschluss. Fünf Tiere der zweiten Hauptgruppe wurden, mit Rücksicht auf die mikroskopische Untersuchung des ovariellen Transplantats, frühzeitig getötet, d.h. gleich nachdem die weibliche hormonale Wirkung an den Brustwarzen bemerkbar wurde. In den anderen sechs positiven Fällen (erste Hauptgruppe), die längere Zeit beobachtet wurden, war dreimal eine gelbliche zähe Masse aus den Brustwarzen auszupressen. Eine richtige Milchsekretion habe ich jedoch bei keinen Tier beobachtet; vielleicht beruht das darauf, dass ich zu selten auf Milchsekretion untersucht habe. Bei einem Tier der zweiten Hauptgruppe (II,A Nr.3) hat Herr Prof. Lipschütz ca 6 Monate nach der Operation eine klare Flüssigkeit aus den Brustwarzen auspressen können. Das Sekret erwies sich mikroskopisch als Kolostrum.

Dass jedoch eine Veränderung der Brustdrüse bei meinen Versuchstieren stattgefunden hatte, konnte bereits makroskopisch festegstellt werden.

Die Vorwölbung des Warzenhofes war in charakteristischer Weise vorhanden. Ferner konnte bei der Sektion die Brustdrüse in den positiven Tieren als ein flaches rötlich-graues Gewebe festgestellt werden. Bei normalen Männchen ist ein solches Drüsenpaket niemals zu finden.

Die Brustwarzen können einige Wochen, nachdem ihre maximale Entwicklung erreicht ist, an Länge abnehmen. Niemals trat jedoch eine Rückkehr der Zitzen bis zur Grösse eines normalen männlichen Organs ein. Dieser Befund stimmt vollkommen mit denjenigen von Sand überein. Wie wir in diesem Abschnitt sehen werden, bleibt nun auch die Brustdrüse monatelang im Zustande hochgradiger Hypertrophie und sie verbleibt noch vielev Monate lang in einem vorgeschrittenen Entwicklungsgrad als beim normalen Weibchen nach der Laktation.

Ich habe die Brustdrüsen von insgesamt 9 Männchen mit weiblicher hormonaler Wirkung mikroskopisch untersucht. Ausserdem habe ich die Brustdrüsen von fünf normalen Weibchen mikroskopiert. Die untersuchten Weibchen waren zum Teil schwanger, zum Teil befanden sie sich in der Laktation oder es waren 2 bis 3 Monate nach der Laktation vergangen. Schliesslich habe ich zum Vergleich die Brustdrüsen von drei normalen Männchen untersucht. Alles Material wurde in 10%iger Formollösung fixiert. Es wurde in Paraffin oder Celloidin, manchmal auch in Gelatine eingebettet. Gefärbt habe ich

Tabelle 11. zu Seite 35.

Serie und Nr.	Mengenverhältnis Ov.	Mengenverhältnis Test.	Zeitdauer seit Beginn d. Hypertrophie bis zur Erreichung der Maximalgrösse. Wochen	Beobachtungsdauer seit Beginn der Hypertrophie. Wochen	Ergebnis d. mikroskopischen Untersuchung: +weiblich gut entw. Mamma, -nicht entwickelte Mamma, 0 nicht untersucht — r.	l.	Mikroskopischer Befund an der Mamma.
I,B,Nr.2	2	2	10	18	+	+	Formol, Van Gieson, Zelloidin. Sehr reichliches Drüsengewebe und einige weite Ausführungsgänge. Die einzelnen Lobuli sind durch schmale Bindegewebsstreifen oder durch Fett voneinander getrennt. In den interlobulären Gewebspartien vereinzelte Blutgefässe. Die Ausführungsgänge und einige Alveolen sind teils mit flachem Epithel, teils mit Zylinderepithel ausgekleidet. Die Zellen der Epithelschläuche und kleinen Milchgänge sind teils kubisch, teils zylindrisch. Die Lumina der Ausführungsgänge und einzelnen Epithelschläuche sind z.T. mit gelb gefärbter Masse ausgefüllt. Die Epithelschläuche liegen ziemlich eng aneinander.
I,B,Nr.6	"	"	5	13	+	0	Formol, Zelloidin, Van Gieson. Reichliches Drüsengewebe. Zwischen den Lobuli viel Fett und eine geringe Menge Bindegewebe; einige Gefässe. Ausführungsgänge teils quer, teils längs getroffen, in grösserer Anzahl vorhanden. Die meisten enthalten bräunlich gekörnte Massen (Pigment?). Neben den Epithelschläuchen eine grössere Anzahl von Alveolen, die z.T. mit derselben Masse ausgefüllt sind. Die Alveolarzellen sind teils kubisch, teils flach, die der Ausführungsgänge hoch. Die Alveolen und Epithelschläuche liegen unmittelbar nebeneinander, namentlich an einigen Stellen.
I,C,Nr.1	1	2	2	12	+	0	Formol, Paraffin, Haem.-Eos. Drüsengewebe reichlich vorhanden. Die einzelnen Lobuli von Fettgewebe umschlossen. Bindegewebe relativ gering. Das Drüsengewebe besteht aus Epithelschläuchen und Ausführungsgängen. In einigen Epithelschläuchen und Ausführungsgängen ist eine homogene rosa gefärbte Masse zu sehen. Während die Epithelschläuche mehr aus höherem Epithel bestehen, sind die Ausführungsgänge mit flachen Epithelien ausgekleidet.
I,D,Nr.3	$\frac{1}{2}$	2	2	13	-	0	Formol, Zelloidin, Haem.-Eos. In sehr reichlichem Fettgewebe einzelne quer getroffene Milchgänge, die mit flachem Epithel ausgekleidet sind und keinen Inhalt enthalten, nebenan einige Epithelschläuche, teils mit kubischem, teils mit flachem Epithel versehen. Vereinzelte Epithelschläuche enthalten eine homogen aussehende Masse, die rosa gefärbt ist.
I,D,Nr.6	"	"	2	6	+	0	Formol, Zelloidin, Van Gieson. Viele Lobuli durch Fett und Bindegewebe voneinander getrennt. Epithelschläuche in grösserer Anzahl, teils mit kubischem, teils mit flachem Epithel ausgekleidet, mit gelb gekörntem Inhalt in den Lumina. Vereinzelte Alveolen und kleine Milchgänge. Grössere Milchgänge fehlen. Die Epithelschläuche liegen einander sehr nahe.
II,B,Nr.1	1	2	1-2	1-2	+	0	Formol, Paraffin, Haem.-Eos. Längs getroffene Ausführungsgänge, die mit flachem Epithel ausgekleidet sind. Je weiter die Milchgänge von der Mamilla zu liegen kommen, umso höher ist das Epithel. In der Tiefe sind nur noch teils quer, teils längs getroffene Drüsenschläuche und Alveolen anzutreffen. Einige enthalten eine gekörnte Masse. Die Epithelschläuche und Alveolen liegen dicht nebeneinander.
I,A,Nr.1	2	1	2	2	0	0	
I,A,Nr.2	"	"	2	2	0	0	
I,A,Nr.3	2	1	2	2	+	0	Formol, Zelloidin, Van Gieson. In dem der Mamella näher gelegenen Abschnitt quer- und längsgetroffene Ausführungsgänge mit flachem einschichtigen Epithel ausgekleidet und ohne Inhalt. Sie verjüngen sich in der Tiefe. Hier Drüsenläppchen, die durch lockeres Bindegewebe und Fett voneinander getrennt sind. In den Lobuli Epithelschläuche und Alveolen. Die Alveolen sind mit kubischem Epithel ausgekleidet und teilweise mit einer bräunlich gekörnten Masse angefüllt. Die Alveolen sind durch Bindegdegewebe voneinander getrennt.
II,A,Nr.1	1	1	1	1	0	0	
II,A,Nr.2	"	"	"	2	-	0	Formol, Zelloidin, Van Gieson. Grössere und kleinere Milchgänge, die mit kubischem Epithel ausgekleidet, aber ohne Inhalt sind; auch Epithelschläuche in grosser Anzahl. Hier und da einige Endstücke. Auch die Endstücke ohne Inhalt. Zwischen den Lobuli viel Bindegewebe, kaum Fett vorhanden. Die einzelnen Elemente (Epithel, Schläuche und Milchgänge) liegen weit voneinander.
II,A,Nr.5	"	"	"	20	+	0	Formol, Paraffin, Haem.-Eos. Sehr viel Drüsenlobuli, die teils durch Fett, teils durch schmale Bindegewebsstränge voneinander getrennt sind. Im Bindegewebe Blutgefässe in grösserer Anzahl. In den Lobuli sieht man Ausführungsgänge, die teilweise mit einer rotlichen Masse angefüllt sind. Die Ausführungsgänge sind mit flachem Epithel ausgekleidet. Das Drüsengewebe besteht aus eng aneinander liegenden Epithelschläuchen. Die Zellen in ihnen sind höher als die Epithelien der Ausführungsgänge. In einigen Epithelschläuchen ist ein Inhalt, wie in den Milchgängen, anzutreffen. Die Masse ist zum Teil gekörnt.

mit Haematoxylin-Eosin oder nach Van Gieson. Gefrierschnitte bzw. Gefrier-Gelatineschnitte wurden mit Sudan oder Haematoxylin gefärbt.

Das Ergebnis der mikroskopischen Untersuchung der Brustdrüsen der untersuchten positiven Fälle ist in der Tabelle 11 zusammengefasst. In der Tabelle ist auch angegeben, welch ein Zeitraum zwischen der beginnenden Hypertrophie und der maximalen Entwicklung in jedem einzelnen Fall gelegen war, ferner wie lange seit Beginn der Hypertrophie in jedem einzelnen Fall beobachtet worden ist.

T a b e l l e 11.*)

Wie aus der Tabelle ersichtlich, verhielt sich die Brustdrüse in den meisten untersuchten Fällen wie eine weibliche Drüse in verschiedenen funktionellen Zuständen. Nur in zwei Fällen war die Brustdrüse weniger entwickelt als bei einem normalen nicht graviden Weibchen; aber auch in diesen zwei Fällen war sie weiter ausgebildet als beim normalen Männchen (vgl. II, A 2 und I, D 3).

In den meisten positiven Fällen bestand die Brustdrüse aus einer grossen Anzahl gut entwickelter Lobuli mit weiten Milchgängen. Die Alveolen und Epithelschläuche waren zum Teil leer; in anderen

*) Es ist nicht immer leicht, die kleinen Milchgänge von Alveolen zu unterscheiden. Um Missverständnisse zu vermeiden, habe ich den Ausdruck "Alveole" nur in denjenigen Fällen benutzt, wo ich mit Sicherheit eine Alveole vor mir hatte. In allen anderen Fällen habe ich den Ausdruck Epithelschläuche verwendet.

Fällen enthielten sie eine Masse, über deren Beschaffenheit und Provenienz ich nicht ins Klare kommen konnte. Es kann sich kaum um Fett handeln, jedenfalls habe ich in diesen Massen niemals Fetttröpfchen gesehen. Beim normalen Weibchen dagegen kann man während der Laktation mit Leichtigkeit Fetttröpfchen in den Hohlräumen der Alveolen und Milchgänge finden. Auch bei Sudanfärbung konnte bei den weiblich positiven Männchen Fett in den Hohlräumen nicht gefunden werden. Ebensowenig in den Zellen der Alveolen. Eine ähnliche Masse wie in den Alveolen und Epithelschläuchen fand sich auch in den Milchgängen; auch in diesen konnte Fett mit Sicherheit nicht nachgewiesen werden.

Die hypertrophierte Brustdrüse in unseren positiven Fällen befand sich nach alledem nicht im Zustand der Laktation, obwohl die Brustdrüse unvergleichlich mächtiger war, als bei einem normalen virginellen Weibchen oder als bei einem Weibchen mehrere Monate nach der Laktation. Auch das Lumen der Alveolen war in manchen positiven Fällen grösser, als beim virginellen Weibchen oder als beim Weibchen nach der Laktation. Im allgemeinen war das Lumen der Alveolen geringer als beim Weibchen <u>während</u> der Laktation, wenn auch unter Umständen der Durchmesser der Alveolen bei den weiblich positiven Männchen fast so gross sein kann wie beim normalen Weibchen während der Laktation (vgl. I, B 2, Abb. 20).

Das Aussehen der Zellen der Alveolwand war anders als während der Laktation. Sie waren stets von gleicher Höhe; die sehr hohen oder sehr niedrigen Zellformen, die wir beim normalen Weibchen während der Laktation finden, waren nicht vorhanden.

Nach alledem wird die Masse, die in den Alveolen und in den Ausführungsgängen bei den positiven Tieren gefunden wurde, wohl nicht fetthaltiges Sekret der Drüsen gewesen sein; es dürfte sich um Detritusmassen handeln.

Die mikroskopische Untersuchung der weiblich positiven Männchen ergibt somit, dass anatomisch eine Umbildung der Brustdrüse im Sinne der weiblichen Drüse stattgefunden hatte. Es waren Drüsenläppchen, mit dicht aneinander gedrängten Alveolen und erweiterten Milchgängen, in mächtigen Massen vorhanden, die, wie hervorgehoben, viel imposanter waren, als beim virginellen Weibchen oder wie beim Weibchen einige Zeit nach der Laktation. Das mikroskopische Bild der hypertrophierten männlichen Brustdrüse erinnert am ehesten an dasjenige beim Weibchen ~~während~~ unmittelbar an Beginn der Laktation, ohne dass stets eine so weit fortgeschrittene Entwicklung der Alveolen in allen Fällen eintritt. Ich habe jedoch oben bereits erwähnt, dass ich nicht häufig genug auf die sekretorische Tätigkeit der Brustdrüse geprüft habe. Der Säugereiz ist nun sicherlich für die weitere Entwicklung der Brust-

drüse zur Zeit der Laktation von grösster Bedeutung. Bei den weiblich positiven Männchen fällt dieser Säugereiz weg; er kann wohl durch häufige Prüfung auf Milchsekretion ersetzt werden°). Jedenfalls hat neuerdings Lipschütz auch in seinen Versuchen mit intrarenaler Ovarientransplantation in zahlreichen Fällen Milchsekretion beobachtet.

VIII. Das mikroskopische Verhalten des ovariellen Transplantats.

In der Darstellung des mikroskopischen Verhaltens des ovariellen Transplantats werde ich mich auf das Wichtigste beschränken, um die Orientierung über die von mir operierten Fälle zu erleichtern. Die Frage über das Verhalten des ovariellen Transplantats ist eine ausserordentlich komplexe und sie muss Gegenstand einer besonders darauf gerichteten Untersuchung sein.

Die Fixierung der Hoden geschah teils in 10% Formol, teils in der von Bouin angegebenen Fixierungsflüssigkeit (15 Teile gesättigte wässrige Pikrinsäure, 5 Teile Formol, 1 Teil Eisessig). Die Präparate wurden über Alkohol und Benzol in Paraffin

°) Herr J.Hammond, Cambridge, hat Herrn Prof.Lipschütz auf diesen Gesichtspunkt aufmerksam gemacht.

eingebettet und in Serienschnitte von 5 bis 7,5μ, zuweilen 10μ zerlegt. Die Herstellung von Serienschnitten war unumgänglich, damit das Vorhandensein oder Fehlen des Implantats mit Sicherheit nachgewiesen werden konnte. Die Schnitte wurden mit Hansen'schem Haematoxylin und Eosin, mit Einsehaematoxylin nach Heidenhain, nach Van Gieson und mit Kull'schem Kupferkarmin gefärbt. Es wurden insgesamt 12 positive und 7 negative Fälle mikroskopisch untersucht.

In allen positiven Fällen, mit Ausnahme eines einzigen, der später besonders behandelt wird, wurden das implantierte Ovarium bzw. die implantierten Ovarien vorgefunden. Das Implantat lag stets sehr oberflächlich im Testikelgewebe; manchmal war es an der Peripherie entblöst, in den übrigen Fällen peripher nur von einer dünnen Schicht von Samenkanälchen bedeckt. Das Implantat erwies sich als gut eingeheilt; das umgebende Testikelgewebe schliesst sich meist eng an die bindegewebige, in manchen Fällen stark verdickte, Hülle des Ovariums ein. Kapillaren traten aus dem Testikelgewebe, zum Teil in grosser Zahl, an das Ovarium heran und dringen durch das Bindegewebe in das Ovarium ein.

Die Ovarien enthielten in den meisten Fällen Primärfollikel in wechselnder Menge; Graaf'sche Follikel und atheretische Follikel waren gewöhnlich in grosser Zahl vorhanden. Auch interstitielle Zellen waren in grösseren und kleineren Nestern

festzustellen. Manche der implantierten Ovarien zeigten eine mehr oder weniger fortgeschrittene bindgewebige Degeneration, die jedoch nirgends so weit ging, dass sie das typische Ovarialgewebe vollständig verdrängte. Der vorher erwähnte einzige positive Fall (I,C Nr.1), in dem sich kein funktionierendes Ovarialgewebe feststellen liess, zeigte auf Serienschnitten nur einige im Testikelgewebe liegende bindegewebige Inseln. Es lässt sich nicht mit Sicherheit sagen, ob sie den letzten degenerierten Rest des implantierten Ovariums darstellen.

Was das Testikelgewebe anbetrifft, so zeigte es in der nächsten Umgebung des Implantats fast immer eine deutliche Degeneration der Samenkanälchen, die zusammengefallen und verödet sind; weiter entfernt sind die Kanälchen normal ausgebildet und enthalten verschiedene Stadien der Spermatogenese bis zu fertigen Samenfäden in den meisten Fällen.

In dem mikroskopisch untersuchten negativen Fällen war das Verhalten des Ovarialimplantats ein ausserordentlich verschiedenes. In einem Falle enthielt das Ovarium sowohl Primärfollikel, als reife Follikel verschiedenen Ausbildungsgrades. Das Ovarium bot das Bild eines durchaus nicht degenerierten Organs dar; eine Vermehrung des Bindegewebes war nicht zu beobachten. In einem

anderen Fall waren Primärfollikel und athretische Follikel vorhanden, aber der grösste Teil des Ovariums war sklerosiert. In anderen Fällen war die bindegewebige Degeneration noch weiter fortgeschritten und hatte nahezu das ganze Ovarium erfasst, so dass der funktionswichtige Teil des Ovariums auf ein Minimum beschränkt war. Gerade diese letzten Fälle beziehen sich auf Tiere, die bereits 17 Tage nach der Implantation zugrunde gingen; es hatte also in einer kurzen Frist bereits eine sehr weitgehende Degeneration des Implantats stattgefunden. In einem weiteren Falle liess sich im Testikel eine bindegewebige Insel feststellen, die nach ihrer Lage an der Peripherie und nach ihrem Gehalt an granulosaähnliche Zellen wohl als letzter Rest des implantierten Ovariums gedeutet werden muss. Ein vollständiges Verschwinden des Implantats wurde in einen Falle gefunden, wo aber auch das Testikelgewebe bis auf einen geringen Rest gänzlich zugrunde gegangen war; in das Gewebe des Nebenhodens war hier nur eine bindegewebige Insel eingelagert, die eine geringe Zahl von Samenkanälchen mit Sertolizellen enthielt.

IX. Zusammenfassung.

1) In Übereinstimmung mit Steinach und Sand hat sich ergeben, dass bei gleichzeitigem Vorhandensein von Testikel und Ovarium eine Ausbildung von weiblichen Geschlechtsmerkmalen im männlichen Organismus möglich ist, ohne dass die Ausbildung der männlichen Geschlechtsmerkmale unterdrückt wird.

2) Von sechsunddreissig Versuchen, die mit der Sand'schen Methode der intratestikulären Ovarientransplantation ausgeführt wurde, waren zwölf Versuche positiv.

3) Von den zwölf weiblich positiven Fällen waren sechs Versuche, in denen der eine Testikel vor der Implantation entfernt wurde. Sämtliche Versuche dieser Art waren positiv.

4) Die übrigen sechs positiven Fälle gehörten zu denjenigen dreissig Versuchen, in denen beide Testikel im Körper belassen wurden. In dieser Gruppe waren somit 20% positiver Fälle vorhanden.

5) Aus §3 und 4 folgt, dass die vorausgegangene Entfernung von Testikelsubstanz die hormonale Wirksamkeit des ovariellen Transplantats begünstigt.

6) Das Ovarium kann auch dann zur Wirksamkeit gelnagen, wenn seine ursprüngliche Menge beträchtlich geringer ist, als der normalen Ovarialmenge entspricht.

7) Ein maximaler, weiblicher hormonaler Effekt ist auch dann möglich, wenn auf zwei Testikel nur ein halbes Ovarium kommt.

8) Die Zeit zwischen Operation und beginnender hormonaler Wirkung (Latenzzeit) schwankte innerhalb sehr weiter Grenzen. Die Latenzzeit war am geringsten in denjenigen Fällen, wo ein Testikel vorher entfernt wurde.

9) Es liess sich nicht mir Sicherheit feststellen, ob die Latenzzeit bei normaler Testikelmenge von der implantierten Ovarialmenge beeinflusst wird.

10) In sämtlichen positiven Versuchen waren der eine oder beide Testikel durch Adhaesionen in der Bauchhöhle fixiert. Diese Tatsache spricht im Sinne der von Lipschütz ausgesprochenen Vermutung, dass der weibliche hormonale Effekt, wie er bei intratestikulärer Ovarientransplantation auch bei Gegenwart von zwei Testikeln zustandekommt, dadurch ermöglicht wird, dass bei der Operation häufig ohne Absicht ein einseitiger oder beidseitiger experimenteller Kryptorchismus hervorgerufen wird.

11) In den meisten Fällen war die Spermatogenese im kryptorchen Testikel im Gange und es waren in den meisten Fällen Spermatozoen vorhanden.

12) Die Brustdrüse war bei den positiven Männchen in den meisten Fällen in einem Zustand einer Entwicklung, die viel weiter vorgeschritten war als beim normalen virginellen Weibchen oder beim Weibchen nach der Laktation. Die Brustdrüse erinnert in ihrem mikroskopischen Verhalten am ehesten an diejenige ~~während~~ unmittelbar vor Beginn der Laktation, wenn auch Unterschiede vorhanden waren.

13) Die mikroskopische Untersuchung hat den Befund frührerer Autoren bestätigt, dass Ovarium im Testikel vorhanden sein kann, ohne dass es zu einer hormonalen Wirkung zu kommen braucht. In einem Falle erwies sich das hormonal wirksam gebliebene Ovarium als vollkommen entwickelt, wie aus der Gegenwart von reifen Follikel zu ersehen war.

----oOOo----

Für die Überlassung des Themas und für die Leitung bei der Ausführung der Arbeit spreche ich Herrn Prof. A. Lipschütz auch an dieser Stelle meinen aufrichtigen Dank aus.

Für die Unterstützung bei der Herstellung der mikroskopischen Präparate, sowie für die Überlassung der Präparate für die Abbildungen 24 bis 28 schilde ich Herrn Dr. H.E.V. Voss vielen Dank.

Den Herren Dr. H. Kull und stud. E. Veličkov danke ich für die Ausführung der Mikrophotographien.

----oOOo----

X. Literaturverzeichnis.

Die Literatur bis 1919 in:

Lipschütz, 1919. Die Pubertätsdrüse und ihre Wirkungen. Bern.

Carmichael and Marshall, 1908. On the occurence of compensatory hypertrophy in the ovary. Jl. of Physiol. 36.

Die Literatur von 1919 bis 1924 in:

Lipschütz, 1924. The internal secretions of the sex glands. Cambridge.

Bormann, 1922. Über die Folgen der Kastration in ihren zeitlichen Beziehungen. Skand. Arch. f. Physiol., Bd. 42, S. 240.

Kroman, 1923. Untersuchungen über Partialkastration an weissen Mäusen. Skandin. Arch. f. Physiol., Bd. 44, S. 76.

Kull, 1923. Eesti Arst. Heft 11/12.

Lipschütz, 1921. L'action spécifique de la sécrétion interne des glands sexuelles et l'hypothèse de l'asexualité de la forme embryonnaire. Revue Scientifique, Nr. 1.

Lipschütz und Ottow, 1920. Sur les conséquences de la castration partielle. C. R. de la Soc. de Biol., 83, 1340.

Lipschütz, 1921. Quantitative Untersuchungen über die innersekretorische Funktion der Testikel. Deutsche Med. Wochenschr. 15.

Lipschütz, Ottow und Wagner, 1921. Über das Minimum der Hodensubstanz, das für die normale Gestaltung der Geschlechtsmerkmale ausreichend ist. Pflüger's Archiv, Bd. 188, H. 1/3.

Lipschütz, Ottow et Wagner 1921. Nouvelles observations sur la castration partielle. C.R.de la Soc.de Biol., 65, p.42,86 et 88.

Lipschütz, Wagner et Tamm 1922. Sur l'hypertrophie des fragments ovariens dans la castration partielle. C.R.de la Soc.de Biol.,Bd.86, S.240.

Lipschütz 1922. Neue experimentelle Untersuchungen zur Frage der kompensatorischen Hypertrophie des Testikels. Nesti Arst, Nr.8/9.

Lipschütz et Wagner 1922. Nouvelles observations sur l'hypertrophie des fragments ovaires. C.R.de la Soc.de Biol.86, p.1122.

Lipschütz 1922. Sur lehypertrophie du testicule dans la castration unilatérale. C.R.de la Soc.de Biol., 86,p.60.

Lipschütz, Wagner et Kropman 1922. Nouvelles observations sur la quantité minimale de masse testiculaire suffisante pour une masculinisation complète. C.R.de la Soc.de Biol.87, p.122.

Lipschütz 1922. L'ipogenitalismo dal punto di vista sperimentale. Rassegna di Studi Sessuali. Jahrg.II.

Lipschütz 1922. Further experimental investigations on the hypertrophy of the sexualglands.Proceeding of the Royal Soc., Bd.94.

Lipschütz 1922. The so-called compensatory hypertrophy of the testicle after unilateral castration.Jl.of Physiol.,56, Nr.6.

" 1923. Über die kompensatorischen Reaktionen der Geschlechtsdrüsen. Skand.Arch.f.Physiol., 43,S.45.

" 1923. Castration unilatérale chez la Souris blanche. C.R.de la Soc. de Biol., 89, p.1137.

Lipschütz et Voss, 1924. Hermaphrodisme expérimental causé par transplantation ovarienne intrarénale avec réduction de la masse testiculaire. C.R. de la Soc. de Biol. 90, p. 1139.

Lipschütz et Voss, 1924. Le problème de l'antagonisme des glandes sexuelles dans l'hermaphrodisme expérimentale. C.R. de la Soc. de Biol., 90, p. 1141.

Lipschütz et Voss, 1924. Déclanchement de l'action hormonale féminine par castration testiculaire dans l'hermaphrodisme expérimental glandulaire. C.R. de la Soc. de Biol., 90, p. 1239.

Lipschütz et Voss, 1924. A propos du mécanisme de l'action inhibitrice du testicule dans l'hermaphrodisme expérimental glandulaire. C.R. de la Soc. de Biol., 90, p. 1332.

Lipschütz et Voss, 1924. Nouvelles observations sur le temps de latence de l'action hormonale et la quantité d'ovaire implanté, dans l'hermaphrodisme expérimental. C.R. de la Soc. de Biol., 90, p. 1410.

Lipschütz, 1924. Über den Antagonismus der Geschlechtsdrüsen und seine Bedingung für die Pathologie. Klin. Wochenschr. III Jahrg., Nr. 42.

Lipschütz, 1924. Intervention opératoire et antagonisme des glandes sexuelles. C.R. de la Soc. de Biol., 91, p. 865.

Lipschütz et Voss, 1924. Nouveaux faits concernant l'antagonisme entre les glandes sexuelles. C.R. de la Soc. de Biol., 91, p. 868.

Lipschütz, 1924. A propos du mécanisme de l'action féminisante de la greffe ovairenne. L'hétérogreffe ovarienne de la Lapine au Cobaye n'évieille pas d'effet hormonal féminin. C.R. de la Soc. de Biol., 91, p. 870.

Pézard, 1918. Le conditionnement physiologique des caractères sexuels secondaires chez les oiseaux. Edition du Bull. Biol. de la France et de la Belgique. Paris.

Pézard, 1922. La loi du "tout ou rien" et la gynandromorphosme chez les oiseaux Journal de Physiol.et de Pathol. Génér.,p.200.

" 1923. La loi du "tout ou rien" et le gynandromorphisme chez les oiseaux. Journal de Physiol.et de Pathol. Génér., p.495.

Sand, 1918a. Experimentelle Studier over Kønskarakterer hos Pattedyr. Kopenhagen.

" 1918b. Experimenteller Hermaphroditismus. Pflüger's Archiv, Bd.173.

" 1918. Experimenteller Hermaphroditismus. Pflüger's Archiv, Bd.173.

" 1919. Expériments on the internal secretion of the sexual glands,especially on experimental hermaphroditism. Jl.of Physiology, 53,9. 257.

" 1921. Etudes expériment.sur les glands sexuelles chez les mammifères. Jl.de Physiol.et Pathol.Génér., p.305.

" 1922. De l'hermaphrodisme expérimental. C.R.de la Soc.de Biol.

" 1922. L'hermaphrodisme expérimental. Jl.de Physiol.et de Pathol.Génér., XX, No.4, p.472.

Steinach, 1912. Willkürliche Umwandlung von Säugetier-Männchen in Tiere mit ausgeprägt weiblichen Geschlechtscharakteren und weiblicher Psyche. Pflüger's Archiv, Bd.144.

" 1913. Feminierung von Männchen und Maskulierung von Weibchen.Zertralbl. f.Physiologie, 27.

" 1916. Experimentell erzeugte Zwitterbildungen beim Säugetier.Anz.d. Akad.d.Wissensch., Wien, Nr.12.

" 1916. Pubertätsdrüsen und Zwitterbildung. Archiv f.Entw.-Mech.42.

Steinach, 1919. Die antagonistisch-geschlechtsspezifische Wirkung der Sexualhormone vor und nach der Pubertät. Anz.d. Akad.d.Wissensch., Wien, Nr.11.

" 1919. Künstliche Zwitterbildung bei Säugern und Vögeln. Anz.d.Akad.d. Wissensch., Wien,Nr.11.

" 1920a. Künstliche und natürliche Zwitterdrüsen und ihre analogen Wirkungen. Arch.f.Entw.-Mech.,46, S.12.

XI. Versuchsprotokolle.

Erste Hauptgruppe.

Serie I B.

Meg. Versuch Nr.1. Operat. 9.XI.22. In beide Hoden eines Männchens von 150 gr Gewicht werden je ein Ovarium eines jungen Weibchens implantiert. Gewicht des Weibchens 100 gr. Hypertrophie der Zitzen wird nicht beobachtet. Gewicht am 15.V. 470 gr. Am 26.VII. Autopsie: Penis normal, ebenso Zitzen. Netz an Bauchwand durch Adhaesionen fixiert. Beide Testikel durch Narbenstrang miteinander verbunden. R. Testikel von normaler Grösse, l. fast um die Hälfte kleiner, dieser ist mit der Bauchwand verwachsen. Länge beider Samenblasen 8 cm, Breite an der Basis 5 mm. Im r. Hoden ein stecknadelkopfgrosser weisser Fleck sichtbar. Das Gewicht des vom Nebenhoden abgetrennten r.Testikels beträgt 1 gr, das des l. 0,7 gr. Im letzteren sind mehrere harte Narbenstellen palpierbar.

Pos. Versuch Nr.2. Operat.9.XI.22, ebenso wieb bei Versuch Nr.1. Gewicht des Männchens 170 gr, Gewicht des Weibchens 110 gr. Beim Herauspräparieren des 1.Ovariums zerreisst letzteres, es wird daher in den 1.Hoden weniger als ein ganzes Ovarium implantiert. Beginn der Hypertrophie der Zitzen am 7.I.23. Maximalhypertrophie am 15.V. An demselben Tage photographiert. 23.V. Sektion. Gewicht 450 gr. Länge der Zitzen: r. 6 mm, l. etwas kürzer. Zitzen unten sehr breit, rechts pigmentierter Hof. Makroskopisch die r.Brustdrüse sichtbar; sie wird in Formol eingelegt. Linke Brustdrüse nicht deutlich wahrnehmbar; ebenso in Formol. Penislänge bei Vorstülpung desselben ca 3 cm. Stachelorgane ca 4 mm lang, Epidermalzähnchem im Blindsack vorhanden. Beide Hoden wölben sich aus der eröffneten Bauchhöhle hervor. Samenblasenbreite an der Basis 5 bis 6 mm, Länge 8 cm. Beide Hoden durch Adhaesionen an der Bauchwand fixiert. Rechter Hoden grösser als linker. In beiden Nebenhoden Spermatozoen. Linker Hoden in Bouin, r.h.in Formol.Prostata sehr gross. Gley nicht ausgeführt.

Meg. Versuch Nr.3. Operat. d.9.XI.22. Technik ebenso wie bei Nr.1. Gewicht des Männchens 180 gr. Gewicht des Weibchens 100 gr. Es tritt keine Hypertrophie d r Zitzen ein. Gewicht am 15.V.23 575 gr. Autopsie: d.26.VI.25. Mammen, Zitzen, Penis ohne Befund. Beide Hoden nicht verwachsen und frei beweglich. Beide ductus deferentes enthalten Spermatozoen. In beiden Hoden weisser Fleck (Implantat) sichtbar. Samenblasen 8,5 cm lang, an der Basis 0,5 cm breit.

Meg. Versuch Nr.4. Operat.d.10.XI.22, ebenso wie bei Nr.1. Gewicht des Männchens 175 gr. Gewicht des Weibchens 100 gr. Es tritt keine Hypertrophie der Zitzen ein. Stirbt am 19.XI.22. Sektion: Frische per primam geheilte Operationswunde. Bauchhöhle von normalem Aussehen. Auf der nicht vergrösserten Milz einige gelbe Höcker. Lunge, Herz o.B. Beide Testikel von normaler Grösse. In denselben ist je ein mässig grosses Haematon sichtbar. Beim Durchschneiden desselben kein Implantat, dagegen ein kleiner Hohlraum, der teilweise mit Ovarialgewebe ausgekleidet ist, deutlich zu sehen. Beide Testikel durch Adhaesionen an die Peritonealwunde fixiert, der rechte in stärkerem Masse, als der linke.

Neg. Versuch Nr.5. Operat.d. 10.XI.22. Technik wie früher. Gewicht des Männchens 140 gr, Gewicht des Weibchens 100 gr. Letztes Gewicht am 15.V.23 400 gr. Autopsie d.20.VI.23. Mammen, Zitzen, Penis ohne Befund; Dünndarm ist mit Bauchwand auf 0,5 cm Länge adhärent. R.Testikel sehr verunstaltet, erbsengross, mit der Bauchwand verbacken. R.Testikel frei, von normaler Grösse. In beiden ductus deferentes Spermatozoen. Samenblasen 8,5 cm lang, an der Basis 0,6 cm breit.

Pos. Versuch Nr.6. Operat.d. 30.XII.22, Gewicht des Männchens 155 gr. Weibchen ebenso wie Männchen. Technik dieselbe. Beginn der Hypertrophie der Zitzen am 5.IV.23. Maximalgrösse um den 15.V.23. Zu dieser Zeit photographiert. Autopsie d. 25.V. Gewicht 335 gr. Länge der Zitzen ca 4 mm, sehr dick, von hellroter Farbe. Brustdrüsen nicht zu fühlen. Penis normal, ca 2,7 cm, Stachelorgane 3 bis 4 mm lang. Epidermalzähnchen im Blindsack vorhanden. Rechte Brustdrüse in Formol. Bei Eröffnung der Bauchhöhle präsentieren sich beide Hoden: der rechte frei, der linke adhärent am Peritoneum partiale. R.Hoden grösser als linker. In beiden ductus deferentes Spermatozoen vorhanden. R.Hoden, getrennt vom Nebenhoden und Fettkörper, wiegt 0,6 gr, wird in Bouin eingelegt. L.Hoden von Adhäsionen schwer zu trennen, das ganze Paket in 3 Teile zerschnitten, gleichfalls in Bouin. Samenblasen 7 cm lang, an der Basis 0,6 cm breit.

Neg. Versuch Nr. 7. Operat. d. 2.I.23. Technik wie früher. Gewicht des Männchens 140 gr, ebenso Gew. des Weibchens. 9.I. gestorben: der Bauch ist von den anderen Tieren aufgefressen, dessen Inhalt nicht mehr vorhanden.

Neg. Versuch Nr. 8. Operat. d. 2.I.23. Gewicht des Männchens 200 gr, ebenso Gew. des Weibchens, wie Männchen 13.I. gestorben. Autopsie: Beide Testikel an der Bauchwand verwachsen, sonst alles normal. Beim Aufschneiden der Testikel sieht man deutlich, dass das Ovarium mit der Umgebung verklebt ist.

Neg. Versuch Nr. 9. Operat. d. 4.I.23. Technik wie früher. Gewicht des Männchens 170 gr, ebenso Gew. des Weibchens. 22.I. gestorben. Autopsie: Beide Testikel mit Peritonealwunde verwachsen, sonst nichts Abnormes. Im linken Testikel sieht man einen Rest des Versenkungsfadens und einen stecknadelkopfgrossen gelben Fleck daneben. Moden in Bouin.

Neg. Versuch Nr. 10. Operat. d. 4.I. Technik wie früher. Gewicht des Männchens 190 gr, ebenso Gew. des Weibchens, ~~wiederum~~ am 22.I. gestorben. Sektion erweist adhärente Testikel, sonst nichts von Belang. Testikel in Bouin.

Neg. Versuch Nr.11. Operat.d. 30.XII.22. Technik wie früher. Gewicht des Männchens 175 gr, ebenso Weibchen. Gestorben d.22.I.23. Autopsie erweist, dass beide Testikel adhärent und von normaler Grösse sind, sonst nichts von Belang. Hoden in Bouin.

Serie I C.

Pos. Versuch Nr.1. Operat.d. 20.X.22. Gewicht des Männchens 320 gr, Gew.des Weibchens 140 gr. Implantation eines Ovariums in den r.Hoden. 20.X. Beginn der Hypertrophie beider Zitzen. 12.III. ist die Maximalgrösse erreicht. Beim Quetschen der Zitzen gelbliche, zähe, klebrige Masse auszupressen. Am.15.V. Photographie. 25.V.23 Autopsie: Gewicht 420gr. Penis vollkommen normal, ca 3 cm lang. Stachelorgane ca 4 mm lang. Epidermalzähnchen im Blindsack vorhanden. Zitzen, links ca 5 bis 6 mm lang, rechts etwas kürzer. Dieselben sind breit. Brustdrüse nicht palpabel. R.Brustdrüse und Zitze in Formol. Bei Eröffnung der Bauchhöhle wird adhärenter Dünndarm angeschnitten. Beide Hoden liegen vor, der r.ist vorne mit dem Bauchfell verwachsen. Der l. Hoden von normaler Grösse, der rechte erweist sich als ein etwas abgeplattetes bohnengrosses Gebilde. Im linken

Hoden Spermatozoen, im rechten nicht. Im rechten Hoden, der mehrfach angeschnitten wird, findet sich ein kleiner, bei Berührung sich hart anfühlender Körper. Derselbe sieht bei Beobachtung mit der Lupe glasig aus. Gley positiv.

Meg. Versuch Nr.2. Operat.am 20.X.22. Technik wie Nr.1. Gewicht des Männchens 535 gr, Gwe.des Weibchens 140 gr. Es tritt keine Hypertrophie der Zitzen ein. Zuletzt am 26.III.23 gewogen, damals 505 gr schwer. Erkrankt am 12.V.23.an Symptomen von Peritonitis (Meteorismus) und wird sofort getötet. Autopsie: Zitzen, Mammen nicht vergrössert. Penis von normaler Form. Bei Eröffnung der Bauchhöhle entweicht aus derselben zischend Gas. Zwischen den Darmschlingen trübe übelriechende Flüssigkeit. Der Magen weist vorne einen queren Riss auf. Aus demselben ist grober Speiseinhalt herausgetreten. Testikel von normaler Grösse, der rechte, vielleicht etwas kleiner, an die Bauchwand durch Narbenstrang fixiert. Beide Testikel in Bouin. In dem rechten Testikel an der Adhaesionsstelle deutlich heller Punkt sichtbar, der sich beim Zerschneiden als Narbe anfühlt.

Leg. Versuch Nr. 3. Operat. am 20.X.22. Technik ebenso wie bei Nr. 1. Gewicht des Männchens 220 gr. Gewicht des Weibchens 130 gr. Hat sofort nach der Operation eine ca zwei Wochen anhaltende Plexus-Lähmung der beiden Vorderbeine. (Wohl wegen der festen Jmschnürung während der Operation.) Es tritt keine Hypertrophie der Zitzen und Mamma ein. Letztes Gewicht am 15.V. 575 gr. Autopsie: den 31.V.23. Penis, Mammen und Zitzen von normalem Aussehen. In beiden gut entwickelten Testikeln Spermatozoen. Rechter Hoden ein wenig kleiner als linker, ist an der Bauchwand adhärent und weist in seiner Substanz einen stecknadelkopfgrossen weissen Fleck auf. An dieser Stelle wird der Testis zerschnitten und in Bouin eingelegt. Gewicht des vom Fettkörper und Nebenhoden entblössten Testikels 0,9 gr. Länge der Samenblasen 9 cm, Breite an der Basis 0,7 cm.

Meg. Versuch Nr.4. Operat. am 20.X.22. Technik wie früher. Gewicht des Männchens 260 gr. Gewicht des Weibchens 130 gr. Es tritt keine Hypertrophie der Zitzen und Mammen ein. Letztes Gewicht am 15.V.400 gr. Autopsie: am 31.V. Penis, Mammen und Zitzen von normaler Grösse. Zwischen Ihnen und Bauchwand ein Adhaesionsstrang. Linker Testikel an der Bauchwand adhärent, sonst normal entwickelt, rechter Testikel gleichfalls fest an die Bauchwand verbacken, mit viel Narbengewebe umgeben, erbsengross und sehr verunstaltet. Beide Hoden in Bouin. In beiden ductus deferentes Spermatozoen. Länge der Samenblasen 6,5 cm, Breite an der Basis 0,4 cm.

Meg. Versuch Nr.5. Operat. am 24.X.22. Technik wie früher. Gewicht des Männchens 205 gr. Gewicht des Weibchens 140 gr. Es tritt keine Hypertrophie der Zitzen und Mammen ein. Letztes Gewicht am 15.V.23 470 gr.

Neg. Versuch Nr. 6. Operat. d. 3.XI.22. Technik wie früher. Gewicht des Männchens 164 gr. Gew. des Weibchens 110 gr. Es tritt keine Hypertrophie der Zitzen ind Mammen ein. Letztes Gewicht am 15.V. 420 gr. Autopsie: am 31.V. Penis ohne Befund. Zitzen etwas grösser, als in der Norm. Rechte Zitze in Formol. Beide Hoden an der Bauchwand adhärent. Linker Hoden normal gross, rechter Hoden bedeutend kleiner. Im linken ductus deferens keine Spermatozoen, rechts vorhanden. Samenblasen 3 cm lang, 0,8 cm breit an der Basis.

Neg. Versuch Nr. 7. Operat. am 3.XI.22. Technik dieselbe. Gewicht des Männchens 123 gr. Gewicht des Weibchens 110 gr. Es tritt keine Hypertrophie der Zitzen und Mammen ein. Letztes Gewicht am 15.V.23 355 gr. Autopsie: den 30.XI. 22. Penis, Mammen und Zitzen ohne Befund. Beide Testikel gleich gross, rechter, an der Bauchwand adhärent, wiegt entblöst von Nebenhoden und Fettkörper 870 mgr. In beiden ductus deferentes Spermatozoen.

Neg. Versuch Nr.8. Operat.d.6.XI.22.Technik wie früher. Während Narkose Synkope, jedoch nur vorübergehend. Gewicht des Männchens 106 gr,Gew.d.Weibchens 110gr 1 Monat post operat. (6.XII). Vielleicht eine geringe kurze Zeit anhaltende Vergrösserung bei den Zitzen zu bemerken. Stirbt plötzlich am 2.II.23. Sektion ergibt: L.Testikel, adhärent an der Bauchwand, ziemlich verunstaltet. In demselben ist ein harter heller Fleck (Implantat) sichtbar. Der r. Testis in Bouin eingelegt.

Neg. Versuch Nr.9 Operat.d.6.XI.22. Gewicht des Männchens 121 gr, Gew.d.Weibchens 110 gr. Technik wie früher. Es wird keine Hypertrophie der Zitzen und Mammen beobachtet. Stirbt 40 Tage post operat. Sektion nicht ausgeführt.

Neg. Versuch Nr.10. Operat.d. 11.I.23. Technik wie früher. Gewicht des Männchens 222,5 gr, Gewicht des Weibchens 250 gr. Es tritt keine Hypertrophie der Zitzen und Mammen ein. Endgewicht am 15.V. 473 gr. Sektion den 31.V. Penis, Zitzen und Mammen ohne Befund. Beide Testikel von normaler Grösse, linker etwas kleiner und adhärent. Implantat und Narbengewebe im rechten Testis nicht sichtbar. Derselbe wiegt ohne Nebenhoden und Fettkörper 780 mgr. In beiden ductus deferentes Spermatozoen.

Serie I D.

Neg. Versuch Nr. 1. Operat. am 30.XI.22. Es wird in den rechten Hoden eines 185 gr wiegenden Männchens 1/2 Ovarium eines 240 gr wiegenden Weibchens implantiert. Es tritt keine Hypertrophie der Zitzen und Mammen ein. 13.III.23 plötzlich gestorben. Autopsie: Penis, Mammen und Zitzen normal entwickelt. Bauchhöhle ohne Befund. Rechter Testikel viel kleiner als linker an der Bauchwand verwachsen, von normaler Form. Beide Hoden in Bouin.

Neg. Versuch Nr. 2. Operat. am 30.XI.22. Technik wie in Fall Nr. 1. Gewicht des Männchens 143 gr. Gewicht des Weibchens 240 gr. Stirbt am 4.II.23. Bis dahin keine Hypertrophie der Mammen und Zitzen eingetreten. Autopsie: Penis, Brustdrüse und Zitzen ohne Befund. Linker Testikel von normaler Grösse, rechter mit Bauchwand verwachsen, sehr entstellt und klein. Implantat nicht sichtbar. Bouin.

Fos. Versuch Nr.3. Operat. am 30.XI.23. Technik wie früher. Gewicht des Männchens 240 gr. Gewicht des Weibchens 240 gr. Am 12.III. beginnen die Zitzen sich zu vergrössern und erreichen am 26. III. die grösste Wachstumsstufe. Autopsie: den 28.V.: Gewicht 435 gr. Rechte Brustdrüse stärker entwickelt als die linke. Die rechte könnte man von einer normalen weiblichen jungfräulichen Brust nicht unterscheiden. Die rechte Zitze 3,5 mm lang, die linke 1 mm. Penis vollkommen normal. Länge ca 2,5 cm. Stachelorgane ca 4 mm lang, Schleimhaut des Blindsacks mit Epidermalzähnchen versehen. Unterhalb der Zitzen ist makroskopisch Drüsengewebe nicht nachzuweisen. Rechte Zitze mit der Brustdrüse in Formol eingelegt. Der l. Hoden wölbt sich vor, der rechte nicht. L. Hoden vollkommen normal, im Nebenhoden Spermatozoen. L. vas deferens von weissem, milchigem Aussehen, r. vas deferens von glasigem Aussehen, aber von gleicher Dicke. R. Hoden stark reduziert und am Darm verwachsen. Nebenhoden klein; aus der Cauda lässt eine ganz geringe Menge von Flüssigkeit auspressen, wenige Spermatozoen vorhanden. Gewicht des l. Hodens 1,2 gr. Der l. Hoden in Formol. Vom r. Hoden zwei Stücke in Formol, ein Stück in Bouin. Samenblasen von normalem Aussehen, Länge ca 6 cm, Breite an der Basis ca 4 bis 5 mm. Gley positiv in weniger als einer Minute. Prostata normal.

Neg. Versuch Nr.4. Operat.am 30.XI.22. Technik wie früher. Gewicht des Männchens 120 gr, Gewicht des Weibchens 240 gr. Es tritt keine Hypertrophie der Zitzen und Mammen ein. Letztes Gewicht den 15.V.23 - 335 gr. Autopsie den 20.VI.: Penis, Mammen und Zitzen von normaler Grösse. Linker Hoden gross und mobil, rechter Hoden ganz an der Bauchwand fixiert und sehr verunstaltet. Im l.Hebenhoden Spermatozoen, im r. nicht. Samenblasen 5 cm lanf und 0,4cm an der Basis breit.

Neg. Versuch Nr.5. Operat.den 1.XII.22. Gewicht des Männchens 200 gr; Gewicht des Weibchens 200 gr. Technik wie früher. Es tritt keine Hypertrophie der Zitzen und Mammen ein. Letztes Gewicht am 15.V.23 beträgt 370 gr. Autopsie den 26.VI.: Penis, Mammen und Zitzen normal entwickelt. Beide Testikel durch Adhaesionen verbunden und an der vorderen Bauchwand fixiert. Linker Testikel normal gross, rechter kleiner. In demselben ist eine härtere Stelle beim Palpieren festzustellen. In beiden ductus deferentes Spermatozoen. Rechter Testikel in Bouin.

Pos. Versuch Nr.6. Operat.am 1.XII.22. Technik wie früher. Gewicht des Männchens 165 gr. Gewicht des Weibchens 200 gr. Am 2.V.23 beginnt die Hypertrophie der Zitzen, am 15.V. ist ihre Maximalgrösse erreicht. Zu dieser Zeit Photographie. Autopsie am 22.V.23: Gewicht 415 gr. Die Brustdrüsen können als flache hellrote Gebilde erkannt werden. Sie werden flach von der Haut getrennt und in Formol eingelegt. Der linke Hoden vollkommen normal beweglich von typischem Aussehen. In demselben viele Spermatozoen. Der rechte Hoden in der Gegend des Leistenringes an der Bauchwand verwachsen. Die Form des Testikels ist normal, nur ist er etwas kleiner als der linke. Es werden mit dem Messer durch den Hoden mehrere Schnitte gemacht, bis unten ein bläschenförmiges zystenähnliches Gebilde gefunden wird. Zum Teil in Formol, zum Teil in Bouin. eingelegt. Länge der Samenblasen 8 cm, Breite an der Basis 0,4 cm. Länge des Penis 2,8cm. Blindsack mit Epidermalzähnchen, Stachelorgane ca 3 mm lang. Glev positiv in einer Minute.

Neg. Versuch Nr. 7. Operat. am 1.XII.22. Technik wie früher. Gewicht des Männchens 135 gr; Gewicht des Weibchens 200 gr. Es tritt keine Hypertrophie der Zitzen und Mammen ein. Letztes Gewicht am 15.V.23 - 360 gr. Autopsie am 26.VI.23: Penis, Mammen und Zitzen ohne Befund. Linker Testikel normal und frei beweglich, rechter mit der Bauchwand adhärent, halb so gross als linker. In beiden Testikeln Spermatozoen. Kein Implantat sichtbar. Samenblasen 9,5 cm lang, 0,5 cm breit an der Basis.

Neg. Versuch Nr. 8. Operat. am 11.I.23. Technik wie früher. Gewicht des Männchens 220 gr, Gewicht des Weibchens 250 gr. Es tritt keine Hypertrophie sowohl der Zitzen, als auch der Mammen ein. Stirbt am 2.II.23. Autopsie: Linker Testikel normal, rechter stark adhärent mit der Peritonealwunde. Wird in Bouin eingelegt. Penis von normaler Grösse und normalem Aussehen.

Serie II B.

Pos. Versuch Nr.1. Operat.am 25.IV. Von einem erwachsenen Weibchen wird ein Ovarium in den rechten Hoden implantiert. Am 21. VI. Beginn der Hypertrophie der Zitzen. 30.VI. Maximalgrösse erreicht. Diese beträgt 3 bis 4 mm. Am 2.VII. photographiert. Gewicht 560 gr. Am 3.VII. Autopsie: Rechter Testikel adhärent, linker viel kleiner und frei beweglich. Implantat nicht zu sehen oder zu fühlen. In beiden ductus deferentes Spermatozoen, Samenblasen ca 8 cm lang. Beide Testikel und Mammen in Formol. Penis von normaler Grösse und Aussehen.

Serie II C.

Neg. Versuch Nr. 1. Operat. am 27.XI.22. In den rechten Hoden eines 217 gr wiegenden Männchens wird eine Hälfte eines in zwei Teile zerschnittenen voll entwickelten Ovariums implantiert. Gewicht des Weibchens 580 gr. Keine Hypertrophie der Brustdrüsen und Zitzen. Letztes Gewicht am 15.V. beträgt 545 gr. Autopsie am 26.VI.: Mammen, Zitzen und Penis von normalem Aussehen und von normaler Gestlat. Beide Testikel gleichgross, der rechte adhärent, jedoch nicht entstellt. Implantat daselbst weder sichtbar, noch fühlbar. Samenblasen 7,5 cm lang, an der Basis 0,7 cm breit. In beiden ductus deferentes Spermatozoen. Gewicht des operierten Hodens, entblösst vom Fettkörper und Epididymis 1,5 gr. (Bouin).

Neg. Versuch Nr.2. Operat.d.27.XI.22. Technik wie früher. Gewicht des Männchens 250 gr; Gew.d.Weibchens 380 gr. Letztes Gewicht am 15.V. - 550 gr. Autopsie am 26.VI.: R.Zitze fehlt vollständig (an ihrer Stelle die Narbe der Bauchwunde). L. Zitze nicht vergrössert. Ebenso l.Mamma. Penis von normalem Aussehen und Gestalt. R. Testikel von normaler Form und Grösse, liegt frei in der Bauchhöhle, l. Testikel adhärent an der Bauchwand, halb so gross, etwas abgeplattet. Beide Hoden in Bouin.

Neg. Versuch Nr.3. Operat.am 27.XI.22. Technik wie früher. Gewicht des Männchens 212 gr; Gew.des Weibchens 380 gr. Nach beendigter Implantation und Peritonealnaht tritt Narkosentod ein.

Neg. Versuch Nr.4. Operat. am 27.XI.22. Technik wie früher. Gewicht des Männchens 182 gr; Gewicht des Weibchens 380 gr. Letztes Gewicht am 15.V. 370 gr. Keine Hypertrophie der Zitzen und Mammen. Autopsie am 26.VI.: Penis von normalem Aussehen und Gestalt. Linker Testikel normal, rechter Testikel an der Bauchwand adhärent; halb so gross wie links. In beiden ductus deferentes lebende Spermatozoen. Samenblasen 0,5 cm lang, an der Basis 0,5 cm breit. Hoden in Bouin.

Neg. Versuch Nr.5. Operat. am 4.V.23. In den rechten Hoden eines 260 gr wiegenden Männchens wird die Hälfte eines in zwei Teile zerschnittenen voll entwickelten Ovariums implantiert. Die Spenderin wird nicht gewogen, ist jedoch ein voll ausgewachsenes Tier. Keine Hypertrophie der Mammen und Zitzen. Autopsie am 19.X.: Tier vollkommen erwachsen und gut im Stande. Penis von normaler Grösse und Aussehen. Beide Testikel frei, gleich gross und von normaler Gestalt. Im Sektionsschnitt des rechten Hodens weisse härtere Stelle in der Mitte sichtbar. Hoden in Formol. In beiden ductus deferentes lebende Spermatozoen.

Neg. Versuch Nr.6. Operat. am 4.V.23. Technik wie ~~xxxxx~~ bei Nr.1. Gewicht des Männchens 240 gr, Weibchen erwachsen. Keine Hypertrophie der Mammen und Zitzen. Autopsie am 19.X.: Voll ausgewachsenes gut ernährtes Tier. Penis von normaler Grösse und Aussehen. Beide Hoden frei und von normaler Form. Spermatozoen beiderseits vorhanden. Implantat nicht sichtbar. Testikel in Formol.

Neg. Versuch Nr. 7. Operat. am 4.V. Technik ebenso wie bei Nr.5. Gewicht des Männchens 195 gr. Weibchen erwachsen. Keine Hypertrophie der Mammen und Zitzen. Autopsie am 19.X.: Penis normal. Rechter und linker Testikel frei, von normalem Aussehen und normaler Grösse. In beiden Samenleitern lebende Spermatozoen. Implantat nicht sichtbar. Beide Hoden in Formol.

Neg. Versuch Nr.8. Operat. am 4.V. Technik dieselbe wie bei Nr.5. Gewicht des Männchens 165 gr. Weibchen erwachsen. Keine Hypertrophie der Mammen und Zitzen. Autopsie am 19. X.: Befund derselbe wie bei Nr.7. Beide Hoden in Formol.

Zweite Hauptgruppe.

Serie I A.

Pos. Versuch Nr.1. Operation am 28.IV.23. Ablatio testis sin. In den rechten Hoden eines 225 gr wiegenden Männchens werden zwei Ovarien eines Weibchens von 200 gr implantiert. Am 15.VI. Beginn der Hypertrophie der Zitzen. Am 30.VI. Maximalgrösse erreicht. Am 2.VII. Photographie. Am 3.VII. Autopsie: Gewicht 510 gr, rechte Zitze 6 mm, linke 4,5 mm lang, an der Basis 3,5 mm breit. Penis 3 cm lang, vollkommen normal. Makroskopisch beim Abpräparieren der Haut kein deutlich zu erkennendes Drüsengewebe sichtbar. Rechte Zitze in Formol. Rechts allein vorhandener Testikel mit Bauchdecke verwachsen, vielleicht etwas kleiner als in der Norm, jedoch von normalem Aussehen. Spermatozoen im ductus deferens vorhanden. Im Testikel Implantat deutlich sichtbar. Fixation in Formol. Beide Samenblasen ca 7,5 cm lang, an der Basis 0,7 cm breit.

Pos. Versuch Nr.2. Operat. d. 28.IV., ebenso wie bei Nr.1. Gewicht des Männchens 225 gr, Gew.d.Weibchens 250 gr. Beginn der Hypertrophie der Zitzen am 7.VI. Maximalgrösse d.21.VI. wird photographiert und an demselben Tage autopsiert; Tier ebenso gross wie Nr.1, Zitzen: rechts 4 mm, links 3,5 mm lang. Rechter Hoden von normaler Grösse, etwas deformiert, nur durch feinen Strang an der Bauchwand fixiert. Spermatozoen nicht vorhanden. Im Hoden sichtbares Implantat von der Grösse eines Stecknadelkopfes. Fixation in Bouin. Samenblasen 5 cm lang, an der Basis 0,3 cm breit. Drüsengewebe makroskopisch unter den Zitzen sichtbar. Fixation in Formol.

Pos. Versuch Nr.3. Operation am 27.IV.23., ebenso wie Nr.1. Beginn der Hypertrophie der Zitzen um den 7.VI. herum . Maximalgrösse am 21.VI. , am selben Tage Photographie und Autopsie; Tier gleich gross, wie Nr.1. Zitzen ca 3 mm lang. Penis ohne Befund. Rechter Hoden von normaler Grösse und Form, mit Bauchwand leicht verwachsen. Am unteren Pol Seidenfaden noch im Parenchym sichtbar. Im Präparat härtere Stelle fühlbar. Spermatozoen nicht vorhanden. Fiyation in Bouin. Samenblasen ca 6,5 cm lang, an der Basis 0,35 cm breit. Unter den Zitzen makroskopisch kein Drüsengewebe sichtbar. Fixation in Formol.

Serie II A.

Pos. Versuch Nr. 1. Operat. d. 23. IV. 23. Implantation eines voll entwickelten, einem erwachsenen Weibchen entnommenen Ovariums in den linken Testikel. Rechts ablatio testis. Gew. des Männchens 310 gr. Den 4. VI. Beginn der Hypertrophie der Zitzen, am 7. VI. ist die Maximalgrösse erreicht. Länge der Zitzen 4 bis 5 mm. Am 15. VI. photographiert, dann autopsiert: Gewicht 375 gr. Zitzen ca 4 mm lang, schon kleiner als am 7. VI. Die Umgebung der linken Zitze mit klebrigen Brocken bedeckt. Linker Testis an der Bauchwand fixiert, von normalem Aussehen, aber etwas kleiner; entblöst von Fettkörper und Nebenhoden wiegt er 420 mgr. Er enthält lebende Spermatozoen. In der Masse des Hodens ein stecknadelkopfgrosser härterer weisser Fleck sichtbar. Bouin. Samenblasen 7,5 cm lang, an der Basis 0,5 cm breit.

Pos. Versuch Nr. 2. Operat. am 26. IV. 23. Technik wie Nr. 1. Ablatio testis sin. Gew. des Männchens 310 gr, Weibchen erwachsen. Ovarium wird in den rechten Hoden implantiert. Während der Narkose Synkope, die durch künstliche Atmung behoben wird. Am 15. VI. Beginn der Hypertrophie der Zitzen. Am 21. VI. ist die Maximalgrösse erreicht; Länge der Zitzen 4 mm. Am 2. VII. Photographie, jedoch versehentlich ohne Penisvorstülpung. Am 3. VII. Autopsie: Gewicht 470 gr. Rechter Testis von normaler Grösse, mit Bauchwand anhärent. Im Zentrum des Hodens deutlich fühlbares und wahrnehmbares über stecknadelkopfgrosses Gebilde. Samenblasen etwa 6 cm lang. Zitzen ebenso gross wie am 21. VI. Zitzen und Testikel in Formol. Penis-vollkommen normales Aussehen.

Pos. Versuch Nr.3. Operat.den 25.IV. ebenso wie Nr.2. Gew. des Männchens 295 gr, Weibchen erwachsen. Am 7.VI. Beginn der Hypertrophie der Zitzen. Am 9.VII. Photographie. Am 16.VII. Maximalgrösse der Zitzen erreicht. Diese beträgt rechts 5mm, links 6mm. Am 20.VII. beginnen die Zitzen sich mit klebrigen Brocken zu bedecken jedoch ist keine Laktation in wiederholten Versuchen nachweisbar. Am 25.VII. gelingt es, eine fettartige, gelbe Masse von der Grösse eines kleinen Tropfens auszudrücken. Die Masse sieht dem Exkret von Talgdrüsen ähnlich. Am 30.VII. status idem. Am 16.VIII. sind die Zitzen wieder etwas grösser und ca 5 mm lang. Am 22. VIII. keine Milch nachzuweisen. Am 10.X. Grösse der Zitzen ebenso gross wie am 16.VIII. Bei starkem Druck ein wenig talgartiges Exkret. Wurde weiter von Herrn Prof.Lipschütz beobachtet: zeigte im Oktober bis Ende November Sekretion einer kolostrumähnlichen Flüssigkeit (mikroskopisch untersucht). Die Sektion ergab am 26.XI.23: Samenblasen ca 8 cm lang, an der Basis ca 6 mm breit. Reaktion von Camus und Gley positiv in weniger als einer Minute. Spermatozoen im Nebenhoden beweglich. --- Der Hoden konnte auf skrotalem Wege entfernt werden; es mussten jedoch Verwachsungen in der Inguinalgegend gelöst werden.

XII. Abbildungen.

Abb.1. Fall I,B,2. Operation d.9.XI.22.-Photogr.d.15.23.

Abb.2. Fall I,D,6. Operation d.1.XII.22.-Photogr.d.15.V.23.

Abb.3. Fall II.B.1. Operation d.25.IV.23.-Photogr.d.3.VII.23.

Abb.4. Fall I.A.1. Operation d.28.IV.23.-Photogr.d.3.VII.23.

Abb.5. Fall I A,2. Operation d.28.IV.23.-Photogr.d.21.VI.23.

Abb.6. Fall II,A,1. Operation d.28.IV.23-Photogr.d.13.23.

Abb. 7. Männliches Kontrolltier.

Abb.8. Normales erwachsenes, nicht gravides Weibchen.

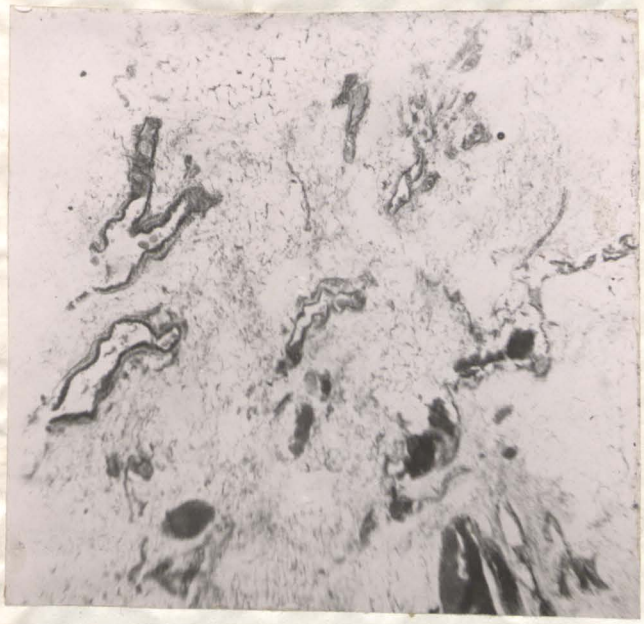

Abb.9. Mamma eines normalen Männchens. Formol-Paraffin, Haem.-Eos. Vergr.43x.— Man sieht nur einige Milchgänge und Endstücke, zwischen denselben reichliche Mengen von Fett und Bindgewebe. Das Fehlen von ausgebildetem Drüsengewebe und einzelner Lobuli ist typisch für die Mamma des normalen Männchens.

Abb.10. Dasselbe Präparat wie Abb.9. 180x vergrössert.-- Man sieht einen längsgetroffenen Milchgang mit kolbigem Ende.

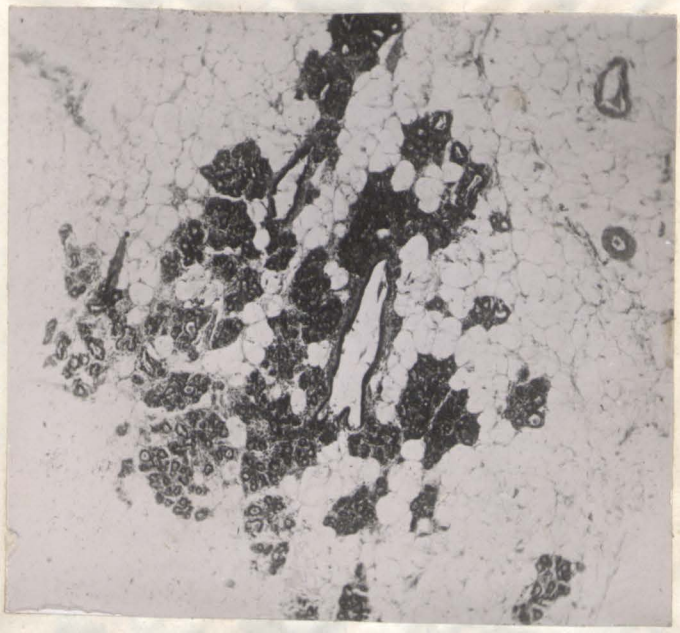

Abb.11. Mamma eines schwangeren jungen Weibchens, welches früher noch nicht geboren hat. Formol, Paraffin, Haem.-Eos. Vergr.43x. -- Megrere gut ausgebildete Drüsenläppchen, die durch Bindegewebe und Fett von einander getrennt sind. In der Mitte zwei Ausführungsgänge.

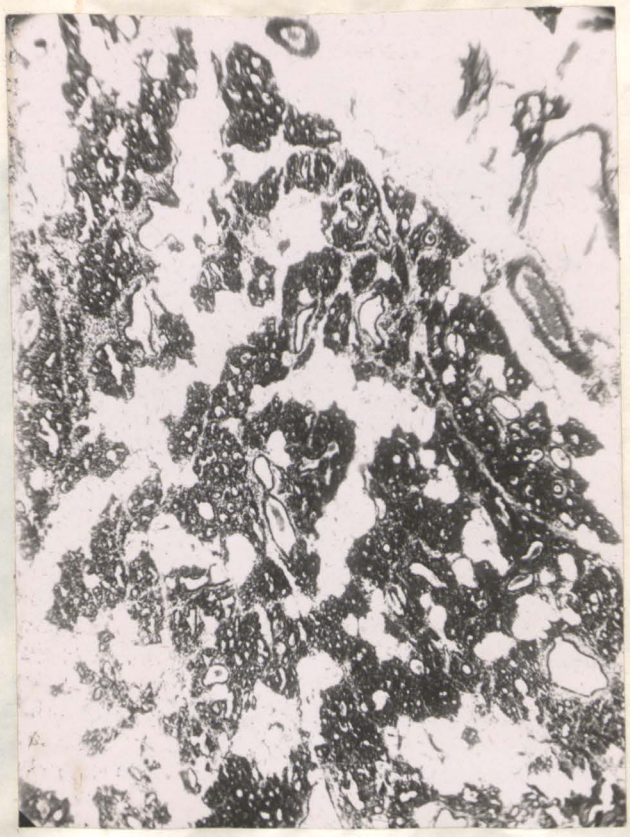

Abb.12. Dasselbe Präparat wie Abb.11. 180x vergr.-- Mehrere Ausführungsgänge und kleine voneinander entfernt liegende Epithelschläuche mit Lumina bzw.Alveolen.

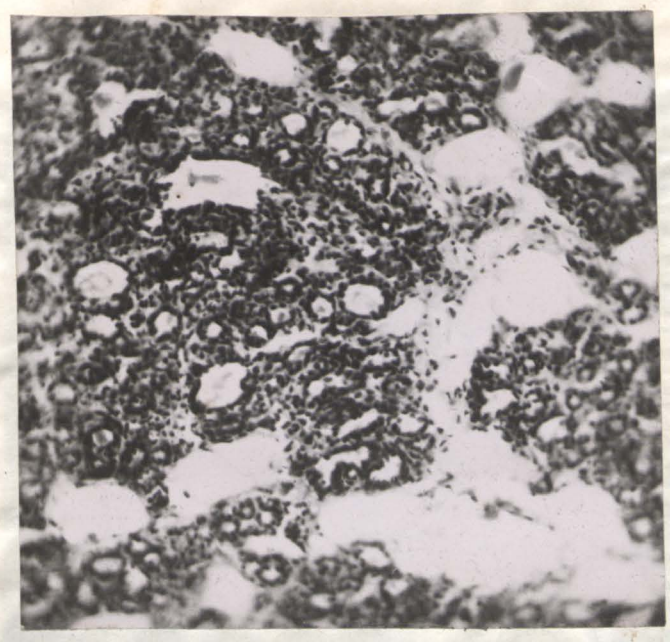

Abb.13. Mamma eines erwachsenen Weibchens, 2 bis 3 Monate nach der Laktation. Formol, Paraffin, Haem.-Eos. Vergr.40x. -- Reichliche Menge von Drüsengewebe. Zwischen den einzelnen Lobuli viel Fett. Mehrere Milchgänge.

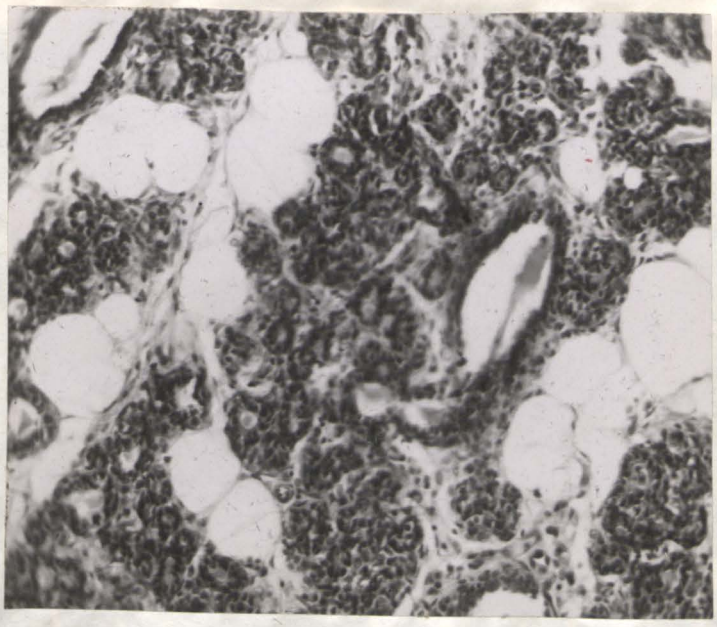

Abb.14. Dasselbe Präparat wie Abb.13. Vergr 180x. — Epithelstränge bzw. Alveolen und Ausführungsgänge.

Abb.15. Mamma während der Laktation. Formol, Paraffin. Haem.-Eos. Vergr.43x. -- Die Lobuli liegen dicht nebeneinander. Einige Ausführungsgänge.

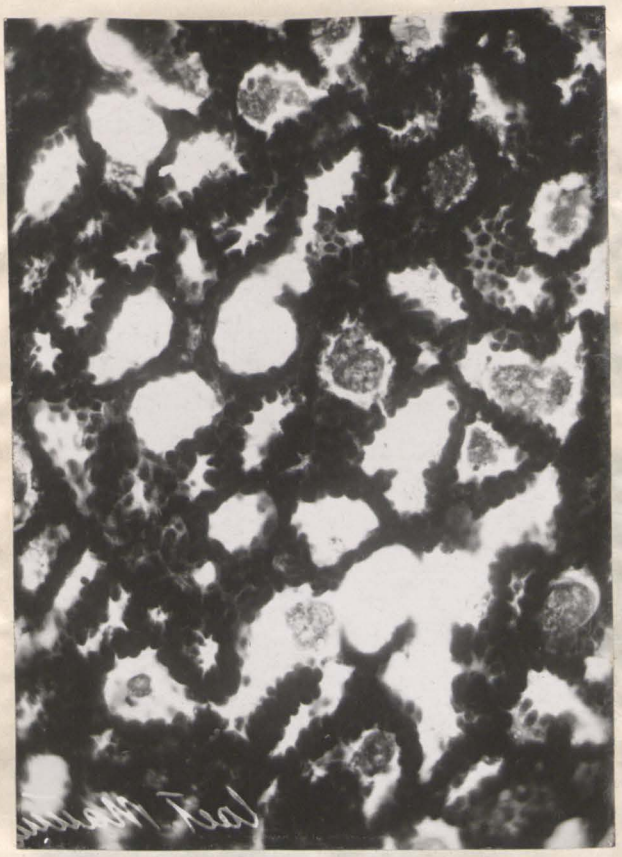

Abb.16. Dasselbe Präparat wie Abb.15. Vergr.180x. — Alveolen, die unmittelbar einander anliegen. Die Alveolen sind mit hohem resp. kubischem Epithel ausgekleidet. Einzelne Zellen sind niedriger, die anderen hoch und ragen konvex in die Alveolen hinein. Auf dem Originalpräparat sind in den Milchgängen Fettropfen deutlich erkennbar.

Abb.17. Mamma eines hermaphrodisierten Männchens (I.B.6). 13 Wochen nach Beginn der Hypertrophie der Brustwarzen. — Formol, Zelloidin, Van Gieson. Vergr.43x.— Drüsengewebe reichlich vorhanden. Zwischen den einzelnen Lobuli reichlich Fett; einige Lobuli sind durch geringe Mengen von Bindegewebe von einander getrennt. Zwei dilatierte grössere und einige kleinere Milchgänge, z.T. eine homogen-gekörnte Masse enthaltend.

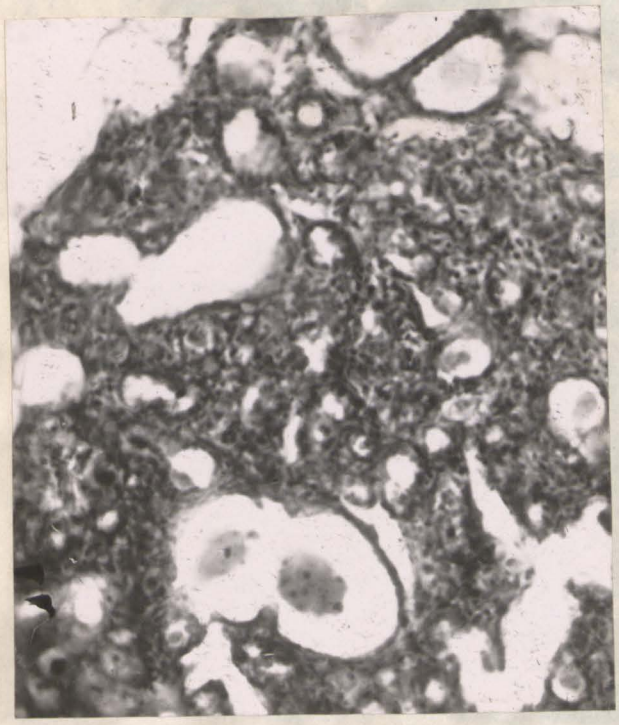

Abb.18. Dasselbe Präparat wie Abb.17. Vergr.180x. Einige Milchgänge, eine grössere Anzahl von Epithelschläuchen und weiten Alveolen. Die Epithelstränge und Alveolen liegen sehr nahe aneinander. Sie enthalten eine grkörnte Masse. Das Epithel in den Milchgängen ist flach, in den Alveolen und Epithelsträngen kubisch und von gleichmässiger Höhe.

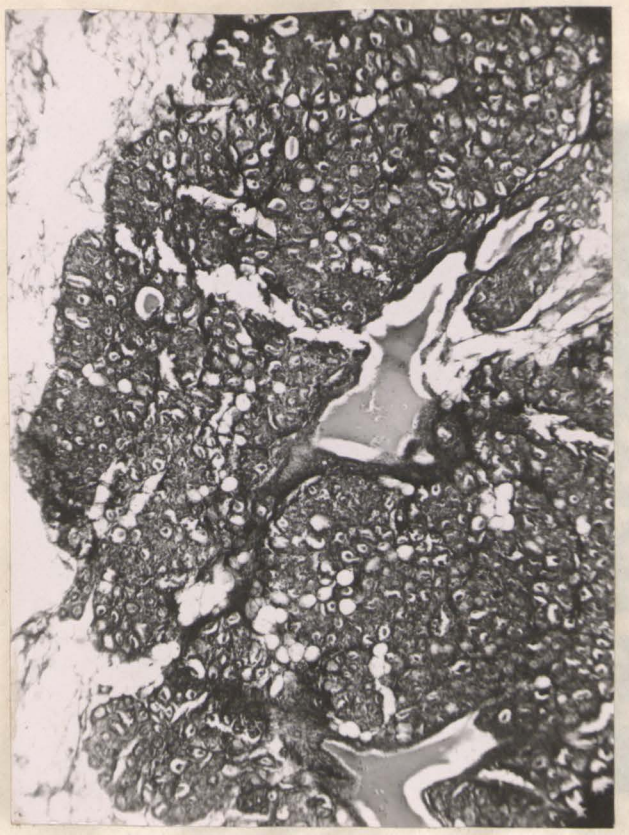

Abb.19. Mamma eines hermaphrodisierten Männchens (I,B,2). 18 Wochen nach Beginn der Hypertrophie der Brustwarzen. Formol, Zelloidin. Vergr.43x. -- Grosse Mengen von Drüsengewebe. Die Lobuli liegen einander sehr nahe. Einige sind durch Fett und schmale Bindegewebsstreifen voneinander getrennt. In der Mitte ein dilatierter mit homogener Masse gefüllter Milchgang, ebenso unten. Überall weite Alveolen, in denen sich gleichfalls eine homogene Masse findet.

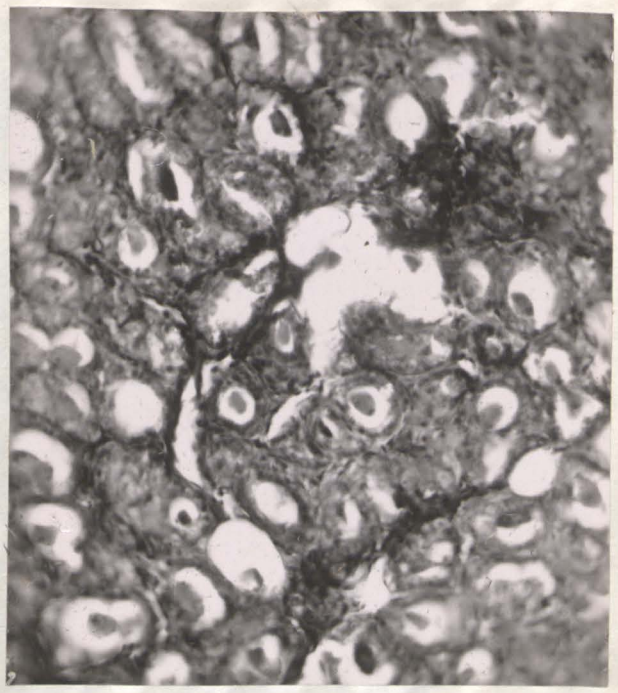

Abb.20. Dasselbe Präparat wie Abb.19. Vergr.180x. -- Eine grosse Anzahl weiter Alveolen. Die Alveolen enthalten eine teils homogene, teils gekörnte Masse und liegen dicht nebeneinander. Die Zellen der Alveolen sind kubisch.

Abb.21. Mamma eines hermaphrodisierten Männchens (II,A,3). 20 Wochen nach Beginn der Hypertrophie der Brustwarzen. Autopsie am 26 November. Zeigte im Oktober bis Ende November Sekretion einer kolostrumähnlichen Flüssigkeit (siehe Abb.23).-- Formol, Paraffin, Haem.-Eos. Vergr.43x. Viel Drüsengewebe. Die Lobuli sind durch reichliche Mengen von Fett voneinander getrennt. Kleinere und grössere Ausführungsgänge.

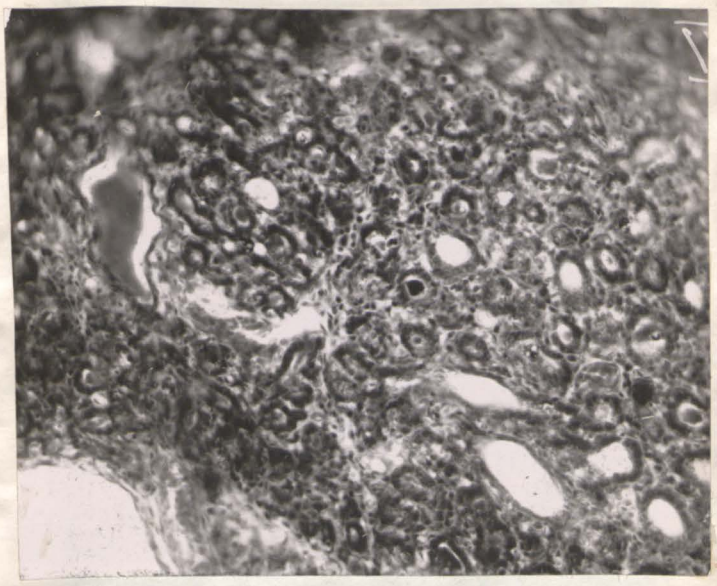

Abb.22. Dasselbe Präparat wie Abb.21. Vergr.180x. — Eng einander anliegende Epithelschläuche resp. Alveolen. Mehrere Milchgänge. In den Milchgängen und Alveolen eine zum Teil homogene, zum Teil gekörnte Masse.

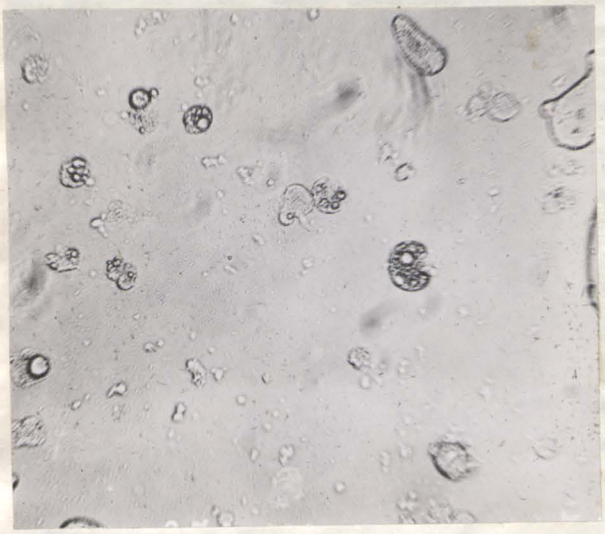

Abb.23. Kolostrum von II A.3. 7 Monate nach der Implantation. — Man sieht Kolostrumkörperchen, die Fettröpfchen enthalten.

Abb.24. Ovariotestis eines positiven Falles (I,D,6). Fast 6 Monate nach der Operation. Ein halbes Ovarium in einen Testikel, der andere Testikel in situ. — Gut erhaltenes Implantat. Wenig Primärfollikel, grosse Anzahl von Follikeln in verschiedenen Ausbildungsstadien. Samenkanälchen teils verödet, teils in voller Spermatogenese. Haematoxylin-Eosin. Vergr.30x.

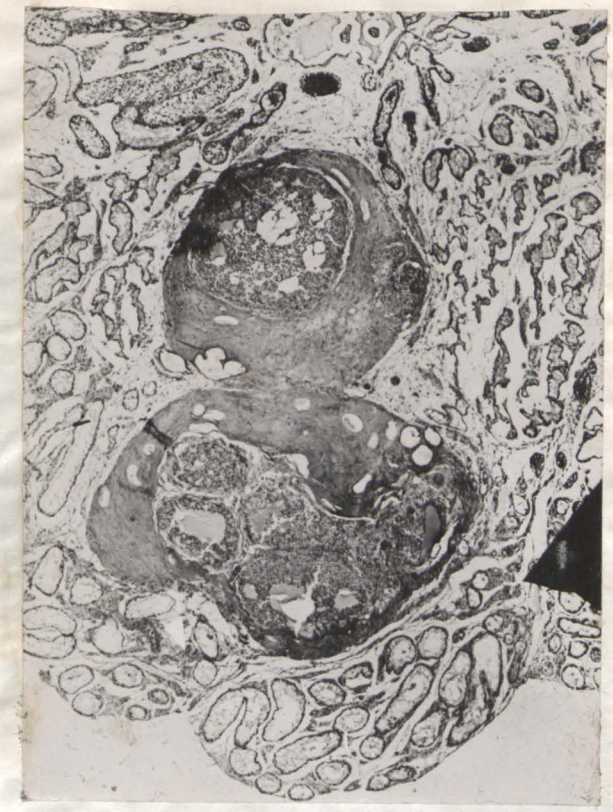

Abb.25. Ovariotestis eines positiven Falles (I,A,1). Etwas über 2 Monate nach der Operation. Zwei Ovarien in einen Testikel, der andere Testikel entfernt. Beide Ovarien erhalten, aber stark bindegewebig verändert. Grosse Graaf'sche Follikel. Samenkanälchen rings um das Implantat verödet. Van Giesen. Vergr.30x.

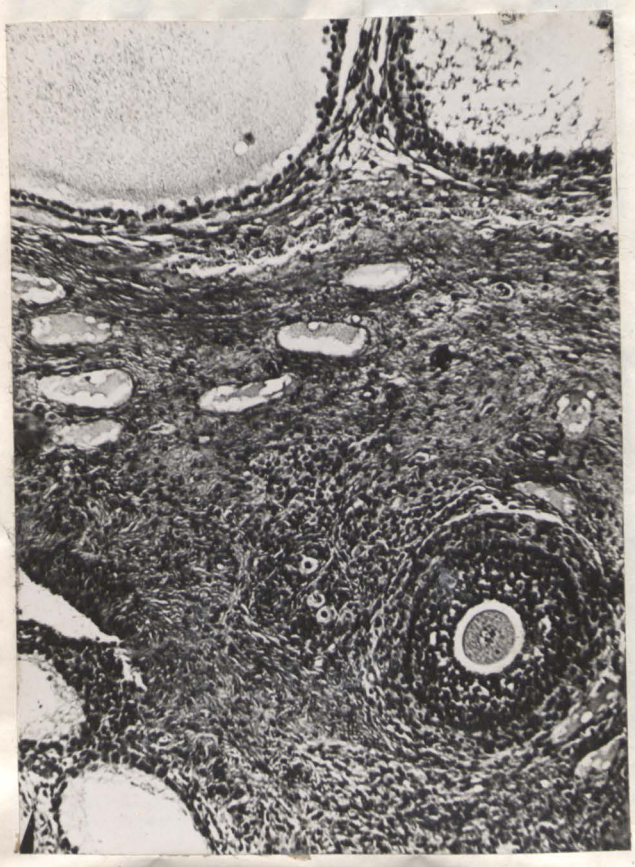

Abb.26. Ovariotestis eines positiven Falles (I,A,2). Fast 2 Monate nach der Operation. Zwei Ovarien in einen Testikel, anderer Testikel entfernt. Nur ein geringer Teil des Implantats sichtbar: Follikel mit Eizelle, links davon drei Primärfollikel, oben die Anschnitte zweier grosser Graaf'scher Follikel. Van Gieson. Vergr.100x.

Abb.27. Ovariotestis eines negativen Falles (I,C,3).
7 Monate nach der Operation. Ein ganzes Ovarium in einen Testikel, der andere Testikel in situ. Gut erhaltenes Ovarialimplantat mit Primärfollikeln und Graaf'schen Follikeln. Links angrenzend Samenkanälchen, teils in Degeneration, teils in voller Spermatogenese. Van Gieson. Vergr.100x.

Abb.28. Ovariotestis eines negativen Falles (I,C,8). Fast 3 Monate nach der Operation. Ein ganzes Ovarium in einen Testikel, der andere Testikel in situ. Implantat bindegewebig stark degeneriert. Keine Follikel, dagegen grosse Zahl von Primärfollikeln. Hoden weitgehend regeneriert. Van Gieson. Vergr. 100x.

Beilage zur Dissertation von Dr. W. Krause - Reval.

THESEN.

1) Bei der " intratestikulären Ovarialimplantation " nach Sand kann am jugendlichen Meerschweinchen-Männchen das Ovarium auch dann zur Wirksamkeit galangen, wenn seine ursprüngliche Menge beträchtlich geringer ist, als die ursprünglich vorhandene Testikelmenge.

2) Ein maximaler weiblicher hormonaler Effekt ist auch dann möglich, wenn auf zwei Testikel nur ein halbes Ovarium in jugendliche Meerschweinchen-Männchen " intratestikulär " nach Sand implantiert worden ist.

3) Die Dauerresultate der " supravaginalen " Sehnenverlagerung nach Stoffel bei irreparabler Radialislähmung sind als durchaus befriedigend zu bezeichnen.

4) Dieselbe Sehnenverlagerung plus Tenodese gibt Rezidive und ist der reinen Stoffelschen Sehnenverlagerung unterlegen.

5) Bei der Sehnenverlagerung nach Stoffel stellt sich die Hand, im Gegensatz zu der von Perthes gemachten Beobachtung, bei maximalem Faustschluss nicht in Flexionstellung und verliert daher nicht an Druckkraft.

6) Die Vorderung des Jejunum bei der hinteren horizontalen Gastroenterostomie prinzipiell isoperistaltisch am Magen anzuheften ist unberechtigt.

7) Bei der Mobilisation des synostotischen Ellenbogengelenks durch freie Fascientransplantation verdient der Kochersche Lateralschnitt den Vorzug vor dem Querschnitt nach Lexer.

8) In schwierigen Fällen giebt die Resection der Caput plus Collum femoris bis zum Trochanter major bei der Mobilisation ankylotischer Hüftgelenke durch freie Fetttransplantation ein tragfähiges, aktiv gut bewegliches Gelenk.

9) Die von mir (Centralblatt für Chir. 1922 Nr. 44) angegeben Modification der Operation der Varikokele nach Prof. Zoege von Manteuffel und Prof. Isnardi ist ihrer Einfachheit und guten Dauerresultate wegen empfehlenswert.