

PIOGENI JETRENI APSCES UZROKOVAN BAKTERIJOM *KLEBSIELLA PNEUMONIAE*

IVAN ZORIČIĆ, DARKO VUKUŠIĆ, MARKO SEVER, NERMIN LOJO i MARKO BARIĆ

Klinička bolnica Sveti Duh; Klinika za kirurgiju, Zagreb, Hrvatska

Piogeni apsces jetre uzrokovan bakterijom *Klebsiella pneumoniae* najčešće se nalazi u jugoistočnoj Aziji, dok u Europi kao uzročnici piogenog jetrenog apscesa prednjače *Escherichia coli*, *Streptococcus* spp. ili *Staphylococcus* spp. U slučaju neuspjele ultrazvučno kontrolirane aspiracije apscesa, indicirano je operacijsko liječenje. U radu je prikazan klinički slučaj piogenog apscesa jetre uzrokovanog bakterijom *Klebsiella pneumoniae* liječenog kirurškom drenažom. Šezdesetogodišnji bolesnik premješten je u našu ustanovu iz Klinike za infektivne bolesti u Zagrebu; septičan, bolnog trbuha s verificiranim jetrenim apscesom, koji nije reagirao na provedenu antibiotsku terapiju. Nakon prijma učinjena je dodatna laboratorijska i višeslojna kompjutorska tomografija (*MultiSlice Computed Tomography* – MSCT) kojom je potvrđena početna dijagnoza. S obzirom na lokalizaciju apscesa koja je tehnički onemogućavala ultrazvučno kontroliranu punkciju i drenažu apscesa, nakon adekvatne prijeoperacijske pripreme pristupilo se kirurškom zahvatu. Učinjena je laparotomija, incizija i drenaža jetrenog apscesa. Mikrobiološki pregled aspirata apscesa potvrdio je *Klebsiella pneumoniae* kao uzročnika jetrenog apscesa.

Ključne riječi: piogeni jetreni apsces, *Klebsiella pneumoniae*

Adresa za dopisivanje: Doc. dr. sc. Ivan Zoričić, dr. med.
Klinička bolnica Sveti Duh
Sveti Duh 64
10000 Zagreb, Hrvatska
Tel: +38598585120; faks: +3851 37 12 038
E-pošta: ivanzoricic@net.hr.

UVOD

Najčešći uzročnici piogenog jetrenog apscesa u Europi su *Escherichia coli*, *Streptococcus* spp. ili *Staphylococcus* spp., dok *Klebsiella pneumoniae* prevladava u jugoistočnoj Aziji uz porast incidencije u Sjevernoj Americi. Bolesnici koji obolijevaju od piogenog jetrenog apscesa obično su starije životne dobi te boluju od maligne bolesti, bilijarnih abnormalnosti ili dijabetesa (1-11).

Početkom dvadesetog stoljeća liječenje piogenog jetrenog apscesa sastojalo se isključivo od otvorene kirurške incizije i drenaže jetrenog apscesa (8,12).

S otkrićem antibiotika te razvojem kompjutorizirane tomografije (CT) i ultrazvučne dijagnostike, ultrazvučno kontrolirana aspiracija i drenaža apscesa uz antibiotsku terapiju postale su metode izbora liječenja piogenog jetrenog apscesa (12-17).

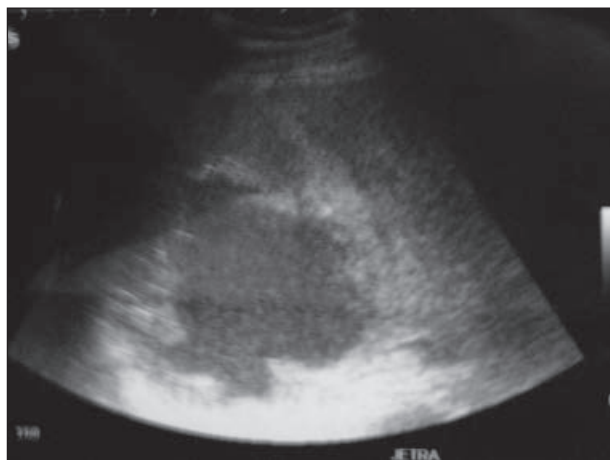
Kirurška incizija i drenaža ostaju rezervirane za liječenje komplikacija te u slučaju neuspjele ili neizvedive

aspiracije i drenaže pod kontrolom ultrazvuka (multilokularnost jetrenog apscesa, nepovoljni anatomske položaj, ruptura jetrenog apscesa, komunikacija apscesne šupljine s bilijarnim stablom, povišene razine ureje, kreatinina i serumskog bilirubina) (15-22).

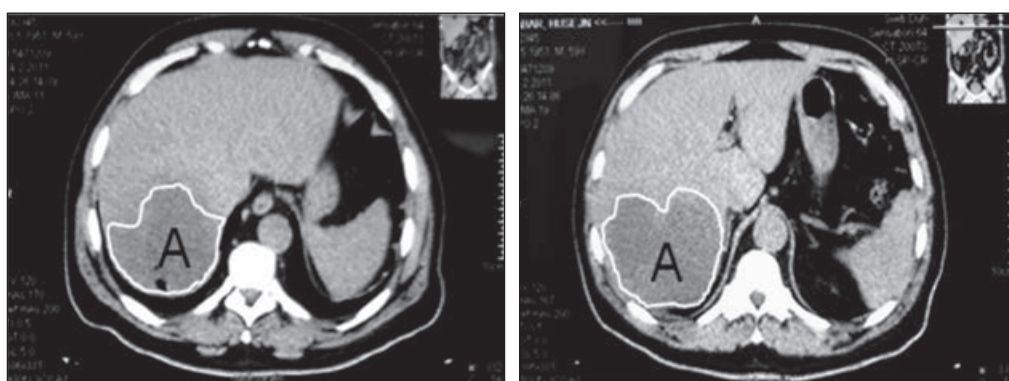
U slučaju piogenog jetrenog apscesa i sumnje na neoplazmu ili prisutnost hepatolitijaze indicirana je resekcija jetre (17).

PRIKAZ BOLESNIKA

Šezdesetogodišnji bolesnik je premješten u našu ustanovu iz Klinike za zarazne bolesti u Zagrebu; septičan, s bolovima pod desnim rebrenim lukom, mikrobiološki dokazanom *Klebsiella pneumoniae* iz hemokulture te ultrazvučno postavljenom dijagnozom piogenog jetrenog apscesa, koji nije reagirao na provedenu antibiotsku terapiju. Nakon prijma se učinilo laboratorijsku, UZV i MSCT obradu abdomena. Nađeni su



Sl. 1. UZV abdomena pokazuje u desnom jetrenom režnju kolekciju 10x10 cm.



Sl. 2. i 3. MSCT abdomena; označena je kuglasta hipodenzna tvorba s tragovima plina (apsces), dimenzija 100x120x100 mm u desnom jetrenom režnju odnosno šestom i sedmom portalnom segmentu jetre.

povišeni upalni parametri (L- $18 \times 10^9/L$, C-reaktivni protein - CRP- 183 mg/L, sedimentacija eritrocita 49 mm/3,6ks), povišene razine jetrenih enzima (AST- 75 U/L, ALT- 103 U/L), bilirubina (ukupni - 24,7 $\mu\text{mol/L}$, direktni - 8,9 $\mu\text{mol/L}$), hipoproteinemija (ukupni protein 45 g/L, albumini 22g/L). Ultrazvučno je dijagnosticiran apsces desnog jetrenog režnja (sl. 1).

MSCT-om abdomena verificirana je kuglasta hipodenzna tvorba s tragovima plina, dimenzije 100x120x100 mm u desnom jetrenom režnju odnosno šestom i sedmom portalnom segmentu jetre (sl. 2 i 3).

S obzirom na rezultate dijagnostičkih postupaka, zbog nepovoljne anatomske lokalizacije apscesa (pretežito sedmi jetreni segment), niskog stava ošita (velike opasnosti lezije ošita) odustalo se od pokušane perkutane incizije i drenaže jetrenog apscesa pod kontrolom ultrazvuka, te se pristupilo kirurškom liječenju.

Prijeoperacijski je korigirana hipoproteinemija humanim albuminima, započelo se antitrombotskom profilaksom niskomolekularnim heparinom (Fragmin 5000 ij. sc.), ulkusnom profilaksom inhibitorom protonske pumpe (pantoprazol 40 mg) te antibiotskom terapijom: amoksicilin s klavulanatom (3x1,2g i.v.), gentamicin (240 mg i.v.), i metronidazol (3x500 mg i.v.).

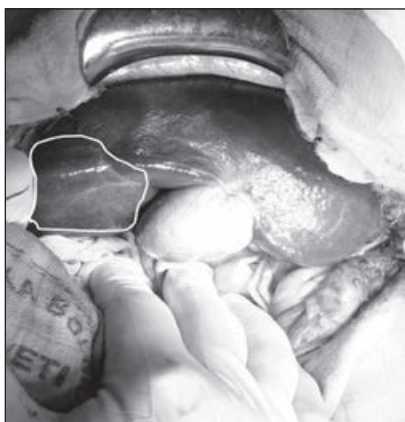Desnim subkostalnim rezom se pristupilo u trbušnu šupljinu. Eksploracijom trbušne šupljine nađen je jetreni apsces koji zahvaća veći dio šestog i sedmog jetrenog segmenta. Učinjena je fenestracija jetrenog apscesa (jedna u području šestog, druga u području sedmog jetrenog segmenta), evakuacija gnojnog sadržaja i lavaža apscesne šupljine. Aspirat apscesa poslan je na mikrobiološku obradu. Postavljena su 4 abdominalna drena (2 u apscesnu šupljinu kroz mjesta fenestracije, jedan subfrenično desno, drugi subhepatalno) (sl. 4-9).

Kirurški zahvat je protekao uredno.

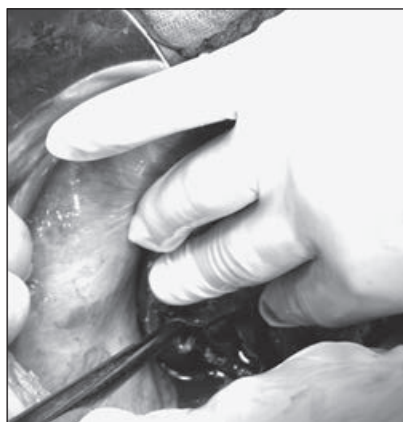
Mikrobiološka obrada aspirata apscesa potvrdila je *Klebsiella pneumoniae* osjetljivu na amoksicilin s klavulanatom i gentamicin.

Nakon stabilizacije u jedinici intenzivne njege bolesnik je premješten na odjel.

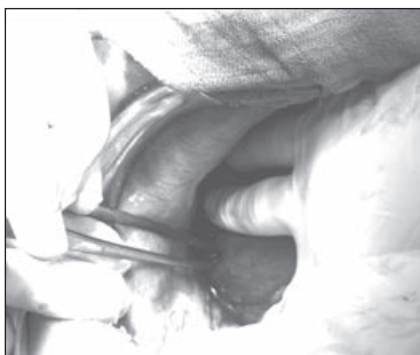Poslijeoperacijski je nastavljena ciljana antibiotska terapija (gentamicin i amoksicilin s klavulanatom), antitrombotska terapija niskomolekularnim heparinom, antiulkusna terapija te davanje analgetika. Apscesna šupljina je tijekom 7 dana (jednom dnevno) ispirana fiziološkom otopinom zbog prisutne guste sekrecije i mogućnosti začepljivanja drenova. Peti poslijeope-



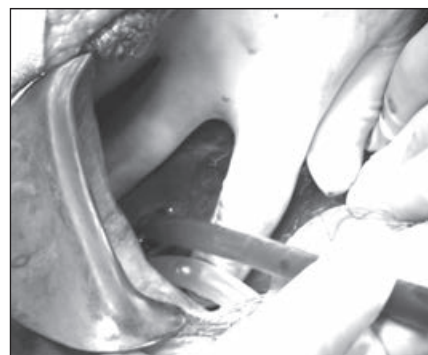
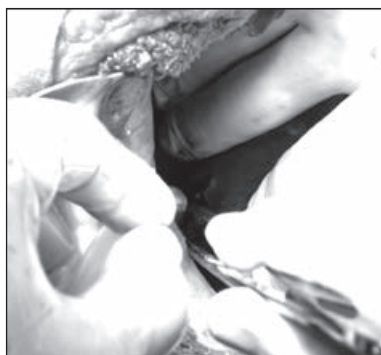Sl. 4. Intraoperacijski prikaz nakon mobilizacije desne strane jetre, označena je lokalizacija jetrenog apscesa u šestom i sedmom jetrenom segmentu.



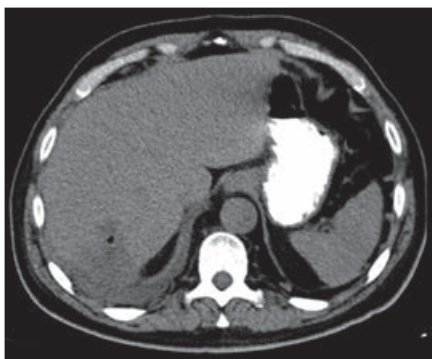
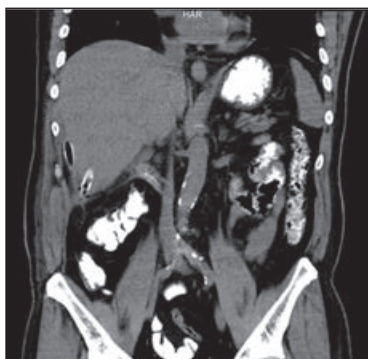Sl. 5. i 6. Fenestracija i aspiracija apscesa u području šestog jetrenog segmenta.



Sl. 7. i 8. Fenestracija i aspiracija apscesa u području sedmog jetrenog segmenta.



Sl. 9. Postavljena 2 drena u apscesnu šupljinu (gornji u sedmom, donji u šestom jetrenom segmentu).



Sl. 10. i 11. Poslijeoperacijski kontrolni MSCT abdomena, vidljiv položen dren intrahepatalno, bez upalne kolekcije.

racijski dan bolesnik postaje afebrilan. Šestog i dvanaestog poslijeoperacijskog dana uzeti su kontrolni aspirati iz drenova postavljenih intrahepatalno sa sterilnim nalazom. Abdominalni drenovi su uklonjeni nakon prestanka sekrecije, intrahepatalno uvedeni u apscesnu šupljinu trinaestog poslijeoperacijskog dana, subhepatalni i subfrenični osamnaestog poslijeoperacijskog dana.

Kontrolnim poslijeoperacijskim laboratorijskom nalazima utvrđeno je postupno snižavanje upalnih parametara (sedmi dan $L-8 \times 10^9$, CRP- 30 mg/L), jetrenih enzima (AST- 27 U/L, ALT 43 U/L), bilirubina (ukupni- 14,1 $\mu\text{mol/L}$, direktni- 3,6 $\mu\text{mol/L}$).

Dvanaestog poslijeoperacijskog dana učinjen je kontrolni MSCT abdomena, te je verificirana redukcija apscesne šupljine (sl. 10 i 11).

Bolesnik je urednog poslijeoperacijskog abdominalnog statusa i afebrilan otpušten na kućnu njegu.

Na kontrolnim poslijeoperacijskim pregledima (30 i 60 dana nakon kirurškog zahvata) bolesnik je bio afebrilan, bez tegoba, urednih kontrolnih laboratorijskih nalaza, urednog kontrolnog UZV abdomena. Učinjnim kontrolnim MSCT abdomena 6 mjeseci nakon kirurškog zahvata potvrđena je potpuna regresija apscesne šupljine, uz uredne kontrolne laboratorijske nalaze.

RASPRAVA

Uobičajena incidencija piogenog jetrenog apscesa u svijetu iznosi oko 0,03% (1,7-9, 15).

Klebsiella pneumoniae kao uzročnik piogenog jetrenog apscesa prednjači u jugoistočnoj Aziji, rjeđe se javlja u Europi, što daje značenje našem prikazu slučaja. Također je uočen porast incidencije piogenog jetrenog apscesa uzrokovanog bakterijom *Klebsiella pneumoniae* u sjevernoj Americi (2-6,13).

Bolesnici s piogenim jetrenim apscesom su obično starije životne dobi, većinom dijabetičari, bolesnici s malignim bolestima ili abnormalnostima bilijarnog stabla. U Europi kao uzročnici piogenog jetrenog apscesa prednjače *Escherichia coli*, *Streptococci* spp. ili *Staphylococci* spp. (2-6, 13).

U slučaju neadekvatnog liječenja piogenog jetrenog apscesa uzrokovanog *Klebsiella pneumoniae* često dolazi do diseminacije infekcije (u CNS, oči) uz visoki mortalitet od 80% do 100% (2-6,23-25).

Početak dvadesetog stoljeća liječenje piogenog jetrenog apscesa sastojalo se isključivo od otvorene kirurške incizije i drenaže jetrenog apscesa (7,8,15).

Razvojem antibiotika, slikovnih metoda prikaza (UZV, CT) ultrazvučno kontrolirana aspiracija i drenaža apscesa uz primjenu antibiotika, postaju metoda izbora u liječenju. Uspješnost liječenja u bolesnika s unilokularnim jetrenim apscesima je 70-90%. U bolesnika s multilokularnošću manjih apscesa jetre moguća je primjena samo antibiotske terapije, ali takav oblik terapije bez aspiracije gnojnog sadržaja i drenaže često je neuspjšan (2,3,7,12-19,21,22).

Prednosti aspiracije i drenaže pod kontrolom ultrazvuka su kraće vrijeme hospitalizacije, izbjegavanje opće anestezije, manja invazivnost u liječenju, niži mortalitet; (6-14% kod aspiracije i drenaže pod kontrolom ultrazvuka, 20% kod otvorene operacijske aspiracije i

drenaže) te manji ukupni troškovi liječenja (2,3,7,12-19,21,22).

Do neuspjeha aspiracije i drenaže piogenog jetrenog apscesa pod kontrolom ultrazvuka najčešće dolazi zbog začepjenosti drena gnojnim sadržajem, neadekvatno postavljenog drena, prerano uklonjenog drena, imunokompromitiranosti bolesnika ili multilokularnosti apscesa (7,8,16-23).

Kirurška incizija i drenaža ostaju rezervirane za liječenje komplikacija te u slučaju neuspjele ili neizvedive aspiracije i drenaže pod kontrolom ultrazvuka; multilokularnosti, nepovoljnog anatomskog položaja, rupture jetrenog apscesa, komunikacije apscesne šupljine s bilijarnim stablom, povišene razine ureje, kreatinina i serumskog bilirubina (7,8,11-23).

U slučaju piogenog jetrenog apscesa i sumnje na neoplazmu jetre ili prisutnost hepatolitijaze indicirana je resekcija jetre (17).

LITERATURA

1. Cerwenka H. Pyogenic liver abscess: Differences in etiology and treatment in Southeast Asia and Central Europe. *World J Gastroenterol* 2010; 16: 2458-62.
2. Fung CP, Lin YT, Lin JC i sur. *Klebsiella pneumoniae* in gastrointestinal tract and pyogenic liver abscess. *Emerg Infect Dis* 2012; 18: 1322-5.
3. Casella F, Finazzi L, Repetti Vi sur. Liver abscess caused by *Klebsiella pneumoniae*: two case reports. *Cases J* 2009; 2: 68-79.
4. Enani MA, El-Khizzi NA. Community acquired *Klebsiella pneumoniae*, K1 serotype. Invasive liver abscess with bacteremia and endophthalmitis. *Saudi Med J* 2012; 33: 782-6.
5. Abate G, Koh TH, Gardner M, Siu L. Clinical and bacteriological characteristics of *Klebsiella pneumoniae* causing liver abscess with less frequently observed multi-locus sequence type, ST163, from Singapore and Missouri, US. *J Microbiol Immunol Infect* 2012; 45: 31-6.
6. Kohayagawa Y, Nakao K, Ushita M i sur. Pyogenic liver abscess caused by *Klebsiella pneumoniae* genetic serotype K1 in Japan. *J Infect Chemother* 2009; 15: 248-51.
7. Ho MP, Cheung WK. Pyogenic liver abscess in older adults: comparison with younger individuals. *J Am Geriatr Soc* 2011; 59: 1160.
8. Pang TC, Fung T, Samra J, Hugh TJ, Smith RC. Pyogenic liver abscess: an audit of 10 years' experience. *World J Gastroenterol* 2011; 17: 1622-30.
9. Yu CW, Lee CH. Images in clinical medicine. Pyogenic liver abscess. *N Engl J Med* 201; 364: 1154.

10. Brisse S, Fevre C, Passet V i sur. Virulent clones of *Klebsiella pneumoniae*: identification and evolutionary scenario based on genomic and phenotypic characterization. *PLoS One* 2009; 4: e4982.
11. Pope JV, Teich DL, Clardy P, McGillicuddy DC. *Klebsiella pneumoniae* Liver Abscess: An Emerging Problem in North America. *J Emerg Med* 2008; Epub ahead of print.
12. Zerem E, Hadzic A. Sonographically guided percutaneous catheter drainage versus needle aspiration in the management of pyogenic liver abscess. *AJR Am J Roentgenol* 2007; 189: 138-42.
13. Li J, Fu Y, Wang JY i sur. Early diagnosis and therapeutic choice of *Klebsiella pneumoniae* liver abscess. *Front Med China* 2010; 4: 308-16.
14. Ng SS, Lee JF, Lai PB. Role and outcome of conventional surgery in the treatment of pyogenic liver abscess in the modern era of minimally invasive therapy. *World J Gastroenterol* 2008; 14: 747-51.
15. Nazir NT, Penfield JD, Hajjar V. Pyogenic liver abscess. *Cleve Clin J Med* 2010; 77: 426-7.
16. Chung YFA, Tan YM, Lui HF i sur. Management of pyogenic liver abscesses – percutaneous or open drainage? *Singapore Med J* 2007; 48: 1158-65.
17. Chung YFA. Pyogenic liver abscess – predicting failure to improve outcome. *Neth J Med* 2008; 66: 183-4.
18. Yu SC, Ho SS, Lau WY i sur. Treatment of pyogenic liver abscess: prospective randomized comparison of catheter drainage and needle aspiration. *Hepatology* 2004; 39: 932-8.
19. Ajaz AM, Shams ULB, Khawaja AR, Khurshid AW. Pyogenic liver abscess: Changing patterns in approach. *World J Gastrointest Surg* 2010; 2: 395-401.
20. Aydin C, Piskin T, Sumer F, Barut B, Kayaalp C. Laparoscopic drainage of pyogenic liver abscess. *JLS* 2010; 14: 418-20.
21. Bari S, Sheikh KA, Malik AA, Wani RA, Naqash SH. Percutaneous aspiration versus open drainage of liver abscess in children. *Pediatr Surg Int* 2007; 23: 69-74.
22. Alvarez Perez JA, Gonzalez JJ, Baldonado RF i sur. Clinical course, treatment, and multivariate analysis of risk factors for pyogenic liver abscess. *Am J Surg* 2001; 181: 177-86.
23. Lee SS, Chen YS, Tsai HC i sur. Predictors of septic metastatic infection and mortality among patients with *Klebsiella pneumoniae* liver abscess. *Clin Infect Dis* 2008; 47: 642-50.
24. Chong VH, Zainal-Abidin Z, Hassan H, Chong CF. Rare complications of pyogenic liver abscess. *Singapore Med J* 2010; 51: e169-72.
25. Al-Mahmood AM, Al-Binali GY, Alkatan H, Abboud EB, Abu El-Asrar AM. Endogenous endophthalmitis associated with liver abscess caused by *Klebsiella pneumoniae*. *Int Ophthalmol* 2011; 31: 145-8.

SUMMARY

PYOGENIC LIVER ABSCESS CAUSED BY *KLEBSIELLA PNEUMONIAE*

I. ZORIČIĆ, D. VUKUŠIĆ, M. SEVER, N. LOJO and M. BARIĆ

Sveti Duh University Hospital, University Department of Surgery, Zagreb, Croatia

Pyogenic liver abscess caused by *Klebsiella pneumoniae* is usually found in Southeast Asia, while in Europe *Escherichia coli*, *Streptococcus* or *Staphylococcus* are most common. In case of a failed ultrasound controlled abscess, aspiration surgical treatment is indicated. This paper reports the clinical case of pyogenic liver abscess caused by *Klebsiella pneumoniae*, which was treated by operative drainage. A 60-year-old patient was transferred to our institution from the University Hospital for Infectious Diseases with septic temperature, abdominal pain and finding of *Klebsiella pneumoniae* liver abscess (resistant to antibiotic therapy). Additional laboratory tests and abdominal MSCT scan confirmed the initial diagnosis. The localization of abscesses technically prevented ultrasound-controlled abscess aspiration and drainage; after appropriate preparation, operative liver abscess incision and drainage were performed. Microbiological examination of the abscess sample revealed *Klebsiella pneumoniae* as the cause of liver abscess.

Key words: pyogenic liver abscess, *Klebsiella pneumoniae*