

**GORUĆA PITANJA U
GASTROENTEROLOGIJI**

**BURNING ISSUES IN
GASTROENTEROLOGY**

Mjesto enteroskopije videokapsulom u opskurnom krvarenju

The Role of Video Capsule Enteroscopy in Obscure Haemorrhage

Roland Pulanić

Zavod za gastroenterologiju i hepatologiju

Klinika za unutarnje bolesti

KBC Zagreb i Medicinski fakultet Sveučilišta u Zagrebu

10000 Zagreb, Kišpatićeva 12

Sažetak Opskurna krvarenja iz GI trakta ona su koja se ne mogu otkriti rutinskim endoskopskim ili radiološkim pretragama. Od svih gastrointestinalnih krvarenja 5% njih odnosi se na opskurna krvarenja. U oko 75% slučajeva izvorište krvarenja je u tankom crijevu, a u ostalih 25% u gornjem ili donjem dijelu GI trakta koje se previdi tijekom gornje ili donje endoskopske pretrage. Enteroskopija videokapsulom (EVK) i enteroskopima potpomognutim balonom (EPB) revolucionirale su pregled tankoga crijeva; bolje su dijagnoza bolesti, njezina klasifikacija, terapijske odluke i procjena ishoda bolesti. EVK je prvo prihvaćena kao važan inicijalni dijagnostički postupak u otkrivanju upravo opskurnih krvarenja iz probavnog sustava neinvazivnim putem. Točnost otkrivanja opskurnih krvarenja videokapsulom varira od 50% do 81%. Kombinirani pristup opskurnim krvarenjima prvo kapsulom i nakon toga EPB-om uz endoskopsku hemostazu, ako je ona indicirana, vrijedan je dijagnostički i terapijski postupak koji zamjenjuje mnogo kompleksnije i rizičnije metode. Radiološki prikaz tankoga crijeva i njegove vaskularizacije ili intraoperativna enteroskopija komplementarne su metode.

Ključne riječi: opskurno krvarenje, videokapsula, enteroskopija potpomognuta balonom

Summary Obscure gastrointestinal (GI) haemorrhages are those that cannot be detected by routine endoscopic or radiologic examination. Obscure haemorrhages account for 5% of all GI haemorrhages. In 75% of cases, the haemorrhage originates in the small intestine, and in 25% in upper or lower GI tract passing unnoticed during upper or lower GI endoscopy. Video capsule enteroscopy (VCE) and balloon-assisted enteroscopy (BAE) have revolutionized small intestine examination by improving disease diagnosis and classification, therapeutic decisions and evaluation of disease outcome. VCE was first accepted as an important initial diagnostic procedure for non-invasive detection of obscure GI haemorrhages. The accuracy of obscure haemorrhage VCE detection ranges from 50% to 81%. A combined approach to obscure haemorrhages by VCE followed by BAE with endoscopic haemostasis, if indicated, is a valuable diagnostic and therapeutic procedure replacing more complex and risk methods. Complementary methods include radiology of the small intestine and its vascularisation or intraoperative enteroscopy.

Key words: obscure haemorrhage, video capsule, balloon-assisted enteroscopy

Gastrointestinalno (GI) krvarenje definirano je pojavom krvi u probavnom sustavu. Prikazuje se povraćanjem krvi (hematemeza), krvarenjem kroz rektum (hematokezija, enteroragija), crnom, katranastom stolicom (melena) te okultnim i opskurnim krvarenjem.

Težina krvarenja dakle varira od akutnog i teškog krvarenja opasnog za život do kroničnoga gubitka krvi s pojavom sideropenijske anemije.

Klinička manifestacija GI krvarenja ovisi o mjestu krvarenja, jačini krvarenja i prisutnosti drugih bolesti.

Opskurna krvarenja iz probavnog sustava

Opskurna krvarenja iz GI trakta ona su koja se ne mogu otkriti rutinskim endoskopskim ili radiološkim pretragama (1). Prikazuju se rekurentnim akutnim ili kroničnim krvarenjima. Ako se tijekom kolonoskopskog pregleda nalaze angiodisplazije i divertikuli ili polip i divertikuli, a nema akutnoga krvarenja, vrlo je teško ustanoviti koja je lezija bila odgovorna za krvarenje. Lezije koje su slabo vidljive, po-

put *Dieulafoyeve* lezije (samo vidljiva krvna žila bez ulkuzne lezije), teško je dijagnosticirati ako ne krvare tijekom pregleda. Isto tako, izvorište krvarenja može biti nedostupno standardnim dijagnostičkim metodama; lezije u tankom crijevu ili u gastrojejunoanastomozi s dugom aferentnom vijugom.

Računa se da se u oko 5% bolesnika sa znakovima GI krvarenja radi o opskurnom krvarenju (2). U oko 75% tih bolesnika izvorište krvarenja je u tankom crijevu (3, 4). U ostalih 25% bolesnika lezije odgovorne za krvarenje nalaze se u gornjem ili donjem dijelu GI trakta i previde se tijekom gornje ili donje endoskopske pretrage. Opskurno krvarenje može biti i okultno ako se ne vidi izvorište krvarenja, ako je ono prikriveno ili ako se krvarenje pojavljuje intermitentno (3, 5).

Okultno krvarenje prikazuje se pozitivnim testom na krv u stolici i/ili anemijom zbog pomanjkanja željeza. To znači da nema vidljivih znakova krvarenja iz GI trakta poput hematemeze, melene ili hematokezije. Prevalencija toga krvarenja iznosi 1 na 20 odraslih (6). Može se izgubiti više od 200 mL krvi u proksimalnom dijelu crijeva, a da se ne pojavi melena. To krvarenje uzrokuje gubitak željeza s posljedničnom anemijom.

Upravo zbog svoje tajnovitosti, preklapanja s okultnim krvarenjima, ponavljanih akutnih ili kroničnih krvarenja, mogućeg previda pri standardnim endoskopskim ili radiološkim pretragama ta su krvarenja kliničaru zanimljiva i izazovna i s dijagnostičkog i s terapijskog stajališta.

Uzročnici opskurnog krvarenja

Različiti su uzročnici opskurnog, ali i okultnog krvarenja, a prikazani su u tablici 1. Erozije i ulkusi jednjaka, želuca i dvanaesnika najčešći su uzročnici tog tipa krvarenja i uzrokuju anemiju zbog pomanjkanja željeza u 30% do 70% bolesnika (1, 7). *Cameronove* erozije, uzdužne erozije u hijatalnoj herniji, uzrokom su sideropenijske anemije u oko 10% bolesnika. Od svih uzročnika krvarenja na vaskularne lezije otpada više od 6% slučajeva (4, 5). U portalnoj hipertenziji portohipertenzivna gastropatija čest je uzročnik anemije. U skupini infektivnih bolesti češći uzročnici okultnog krvarenja jesu mikobakterij tuberkuloze, askaris i amebe (1, 7). Nesteroidni antireumatici važno su izvorište okultnog i opskurnog krvarenja. Krvarenje je blago i teško se otkriva standardnim *Hemoccult*-testovima. Membrane jednjaka, kao u *Plummer-Vinsonovu* ili *Paterson-Kellyjevu* sindromu, mogu biti uzrokom sideropenijske anemije. Pri trčanju, poglavito na veće udaljenosti, zbog mehaničkih oštećenja ili supkliničke mezenterijske ishemijske, može se pojaviti sideropenijska anemija (6).

Dijagnoza

Ako standardnom gornjom i donjom endoskopskom pretragom (ezofagogastroduodenoskopija i kolonoskopija) ne otkrivamo izvorište krvarenja, treba učiniti enteroskopiju. Tom se pretragom otkrivaju lezije vjerojatno odgovorne za

Tablica 1. Uzroci opskurnog i okultnog krvarenja iz GI trakta

<p>Upalne bolesti</p> <ul style="list-style-type: none"> • peptična bolest • hijatalna hernija (<i>Cameronove</i> erozije) • upalna crijeva bolest • celijakija • <i>Wippleova</i> bolest • eozinofilni gastroenteritis • <i>Meckelov</i> divertikul • solitarni rektalni ulkus • ulkus cekuma <p>Benigni i maligni tumori</p> <ul style="list-style-type: none"> • adenokarcinom • metastatski karcinomi • veliki polipi • leiomiomi • leiomiosarkomi • lipomi <p>Infekcijske bolesti</p> <ul style="list-style-type: none"> • strongiloidijaza • askaris • tuberkulozni enterokolitis • amebijaza 	<p>Vaskularne bolesti</p> <ul style="list-style-type: none"> • angiodisplazije • vaskularne ektazije • portohipertenzivna gastropatija • hemangiomi • želudac nalik na lubenicu ("<i>watermelon stomach</i>") • "<i>blue rubber bleb nevus</i>" sindrom <p>Drugi uzroci</p> <ul style="list-style-type: none"> • nesteroidni protuupalni lijekovi • preparati kalija • antikoagulansi • hemoptiza, epistaksa (imitiraju okultno krvarenje ako se proguta krv) • membrane jednjaka • perkutana endoskopska gastrotoma ili kirurška gastrotoma • trčanje, osobito na veće udaljenosti
---	--

krvarenje, ako ne krvare tijekom pregleda, u oko 20% do 40% bolesnika. No, u oko 18% bolesnika poslanih u specijalizirane centre radi enteroskopije ustanovljene su lezije koje su u dometu standardnih endoskopa (8). Zato prije odluke o enteroskopiji treba pažljivo ispitati dvanaesnik ili dovodnu i odvodnu vijugu tankoga crijeva standardnim endoskopima. Katkad se savjetuje *second-look* enteroskopija prije odluke o enteroskopiji videokapsulom (EVK) ili enteroskopima potpomognutim balonom (EPB) (1, 9). No, dijagnostički je domet ponovljene kolonoskopije malen i iznosi 6%. Lezije koje se najčešće previde jesu *Cameronove* erozije u velikoj hijatalnoj herniji, želučani varikoziteti (*fundus*), peptički ulkus, angiodisplazije, *Dieulafoyeve* lezija, antralne vaskularne ektazije te, u debelom crijevu, angiodisplazije, ali i neoplazije.

Ako se javljaju rekurentna akutna krvarenja koja zahtijevaju transfuziju i hospitalizaciju bolesnika, treba učiniti daljnje pretrage. Scintigrafija s eritrocitima obilježenim ^{99m}Tc može pomoći u traženju mjesta krvarenja, a mezenterijsku arteriografiju treba učiniti ako se planira eksplorativna laparotomija (10, 11). Ta metoda pomaže u otkrivanju vaskularnih lezija i kada nema akutnoga krvarenja.

U vrijeme EVK i fleksibilnih enteroskopa upitna je uloga para- saže kontrasta tankim crijevom, enteroklize ili nuklearnog

skeniranja u evaluaciji opskurnog krvarenja. Malena je njihova dijagnostička vrijednost u ovoj indikaciji. CT enterografija ili MR enterografija mogu koristiti u slučaju suspektnog tumora tankoga crijeva (1, 9).

Enteroskopija fleksibilnim endoskopima omogućuje analizu sluznice tankoga crijeva pod kontrolom oka. *Push* enteroskopi (PE) pojavljuju se 1987. godine i još se i danas rabe osobito u polikliničkoj praksi (9). Naime, uvođenje tog enteroskopa jednostavnije je od uvođenja enteroskopa potpomognutih balonom, kraće traje, a najveći broj lezija tankoga crijeva odgovornih za krvarenje nalazi se u području jejunuma. Dužine su 2-2,5 m i imaju operativni kanal pa je moguće uzimanje biopsija i izvođenje intervencija. Enteroskop se uvodi standardnim, oralnim, putem. Ipak, tom je metodom omogućen pregled samo dijela tankoga crijeva, i to 100-120 cm od *Treitzova* ligamenta. Jejunum je u cijelosti dostupan analizi, ali se tek povremeno može dosegnuti prvi zavoj ileuma. Nove endoskopske tehnike, koje omogućuju prikaz cijele sluznice tankoga crijeva, uključuju enteroskopiju potpomognutu balonom te spiralnu enteroskopiju i enteroskopiju vođenu balonom (standardni endoskop vođen balonom) (12, 13). Za posljednje dvije tehnike treba više podataka o njihovu stvarnom učinku, dometu i komplikacijama.

Danas se u rutinskoj praksi rabe enteroskopi potpomognuti balonom (EPB) poput dvobalonskog enteroskopa (*double balloon enteroscope* – DBE) tvrtke “*Fujinon*” te jednobalonski enteroskop (*single balloon enteroscope* – SBE) tvrtke “*Olympus*”. Pristup tankom crijevu je oralnim ili rektalnim putem. Imaju radni kanal pa su mogući interventni zahvati. Dijagnostički je domet obaju enteroskopa 60-80% (14). EPB je metoda koja zahtijeva vrijeme i anesteziju. Naime, vrijeme potrebno za intubaciju dvobalonskog enteroskopa kroz tanko crijevo, oralnim ili analnim putem prosječno je 92,3±38,6 minuta, a slično je i za jednobalonsku enteroskopiju, oko 1 sat (15).

Kada konvencionalnim pretragama nije utvrđeno izvoriste krvarenja ili je ono masivno ili se pak ponavlja, tada treba indicirati intraoperativnu enteroskopiju (IOE) (15, 16). IOE omogućuje potpuni pregled tankog crijeva. Način uvođenja enteroskopa ovisi o pretpostavljenome mjestu krvarenja. Tako je moguće uvesti enteroskopa intraabdominalnim pristupom laparoskopijom ili laparotomijom kroz multiple enterotomije ili je to standardni peroralni pristup. Zahvat zajedno izvode kirurg i endoskopičar pri čemu kirurg pomaže uvođenju enteroskopa distalnije. Otkriveno mjesto krvarenja rješava se prešivanjem, segmentnom resekcijom ili, ako je to moguće, endoskopskom metodom hemostaze. Dijagnostička točnost IOE kreće se od 70% do 100% (17).

Enteroskopija videokapsulom

Enteroskopija videokapsulom (EVK) uvedena je 2001. godine za analizu sluznice tankoga crijeva. Od tada su brojne publikacije pokazale vrijednost i mjesto tog načina pregleda tankoga crijeva. Metoda se pokazala neinvazivnom i dijagnostički korisnom, a bolesnici ju dobro podnose (9,

18). Na tržištu su i kapsule za analizu sluznice jednjaka te debelog crijeva, ali su još u kliničkim ispitivanjima kojima bi se utvrdilo njihovo značenje i mjesto u dijagnostičkom algoritmu.

Podatci upućuju na to da je enteroskopija kapsulom uspješnija u otkrivanju lezija tankoga crijeva od enteroskopije fleksibilnim endoskopima, pasáže kontrasta tankim crijevom ili od kompjutorizirane tomografije (CT) (9, 18, 19). Za razliku od navedenih i dosada jedinih metoda, uz kirurški dijagnostički zahvat, enteroskopija kapsulom je neinvazivna i nema zračenja. Naime, ta metoda omogućuje bezbolan pregled tankog crijeva u fiziološkim okvirima; nije potrebna insuflacija zraka, a vrijeme prolaza kapsule tankim crijevom određeno je peristaltikom. U oko 85% bolesnika moguće je EVK-om pregledati i analizirati cijelo tanko crijevo (20).

Indikacije za primjenu enteroskopije videokapsulom prikazane su u tablici 2.

Tablica 2. Indikacije za enteroskopiju videokapsulom

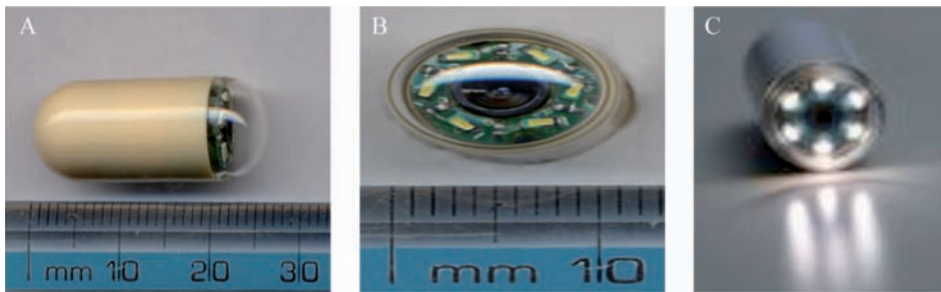
Prihvaćene indikacije	Proširene indikacije
1. Opskurno gastrointestinalno krvarenje	1. Kronične boli u trbuhu
2. Crohnova bolest tankoga crijeva	2. <i>Graft versus host disease</i> (GVHD)
3. Oštećenja sluznice tankoga crijeva uzrokovana nesteroidnim antireumticima	3. Imunodefijencija
4. Sindrom hereditarne polipoze (<i>screening</i> i praćenje bolesnika)	4. Limfangiodisplazije
5. Celijakija	5. Eozinofilna gastroenteropatija

Osobine videokapsule

Videokapsula (VK) cilindrična je oblika, promjera 11 mm i dužine 26 mm (slika 1) (2, 3). Ima dva konveksna kraja od kojih je jedan optički. Lumen crijeva obasjava se kroz optički dio kapsule s pomoću 6 dioda koje emitiraju svjetlo. Sluznicu tankoga crijeva kapsula fokusira kratkim asferičnim lećama na kameru. Kapsula je opskrbljena dvjema baterijama koje joj daju energiju za rad. Baterije traju 8 do 11 sati ovisno o tipu kapsule. Na drugom kraju kapsule nalazi se prijenosnik, a radiofrekventni signal prenosi se antenom. Kapsula snima dvije slike u sekundi koje se radiofrekvencijom prenose na rekorder, koji se nalazi oko pacijentova struka. Nakon 8-11 sati skida se rekorder, a snimke prenose u računalu na kojem će liječnik analizirati videofilm.

Kapsula je za jednokratnu upotrebu. Obično unutar tri dana crijevo eliminira kapsulu *per viam naturalem*.

Danas na tržištu postoji više videokapsula za analizu tankoga crijeva: PiiI-Cam SB tvrtke Given Imaging Ltd, Izrael; EndoCapsule tvrtke Olympus, Japan; MiRoCam tvrtke In-



Slika 1. Videokapsula za pregled tankoga crijeva: duga je 26 mm, a široka 11 mm (A, B). Kapsula ima 6 dioda za osvjetljenje sluznice (B, C). (Izvor: Wikipedia)

troMedic, Koreja i OMOM tvrtke Chongqing Jinshan Science and Technology Group, Kina (21). U posljednje je vrijeme poboljšana tehnologija videokapsula. Tako PillCam SB2 ima bolju tehnologiju s boljim svjetlom i boljom slikom, a u videokapsulu se počinje ugrađivati FICE (*flexible spectral imaging color enhancement*) sustav za virtualnu kromoendoskopiju, CE-FICE (22). Ova tehnologija omogućuje prepoznavanje lezija koje imaju tendenciju krvarenju i bitno je poboljšana vizualizacija lezija tankoga crijeva.

Nakon što je postavljena indikacija za endoskopiju kapsulom treba provjeriti je li tanko crijevo prohodno, odnosno ne radi li se o mogućim zaprekama za prolaz kapsule. Tu je najvažnija anamneza jer pasaža kontrasta tankim crijevom nije prediktivna (23). Može koristiti CT enterografija ili biorazgradiva "patency" kapsula (AGILE, Given Imaging, Izrael) koja nema kameru, ali sadržava radiofrekventnu identifikaciju i skener. Ta kapsula analizira funkcionalnost, prohodnost, tankoga crijeva u bolesnika sa znanom ili suspektom stenozom (20). Endoskopija kapsulom sigurna je metoda. Osim potencijalne retencije kapsule u probavnom sustavu nema drugih nuspojava ili komplikacija. Retencija kapsule definirana je zadržavanjem kapsule u crijevu minimalno 2 tjedna, računa se da nastaje u 5-13% slučajeva, a razlozi su stenoza, upala, divertikuli ili tumori u području želuca, dvanaesnika, tankog ili debelog crijeva (20, 23). Kada nastane retencija, kapsulu treba odstraniti ako je moguće purgativima, endoskopom ili enteroskopom ili, ako to nije moguće, kirurški.

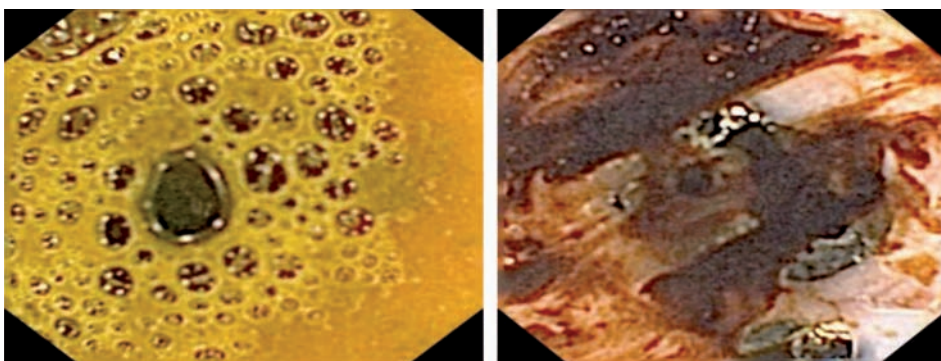
Savjetuje se izbjegavanje primjene kapsule u trudnoći zbog emisije mikrovalova (20, 24). Endoskopija videokapsulom nije kontraindicirana onima s *pace makerom* ili kardijalnim defibrilatorom (20).

Točnost analize sluznice tankoga crijeva ovisi o sadržaju u tankom crijevu i o brzini prolaska kapsule tankim crijevom. Prisutnost tamnog sadržaja i mjehurića u crijevima smanjuje vidljivost (slika 2). Isto tako usporeno pražnjenje želuca ili usporen prolaz tankim crijevom ne dopuštaju da kapsula dosegne ileocekalno područje u vremenu trajanja baterija. Sve to može biti razlog inkompletne pretrage crijeva, koja nastaje u 17-25% slučajeva (23). Ne postoje jasna mišljenja o potrebi čišćenja crijeva ili davanja prokinetika prije pretrage kapsulom. Nije dokazano da čišćenje crijeva poboljšava vidljivost, ali se čini da prokinetici omogućuju kompletnu pretragu. Zato neki preporučuju uzimanje prokinetika (*tegaserod*, *domperidone*, *metoclopramide*, *erythromycin*) prije nego što će bolesnik progutati kapsulu (20, 25).

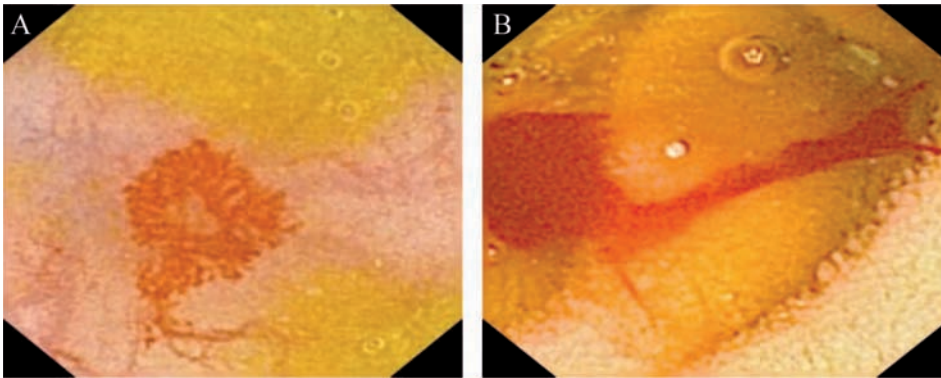
Videokapsula u opskurnim krvarenjima

Enteroskopija videokapsulom i enteroskopija jednobalonskim i dvobalonskim enteroskopima revolucionirale su pregled tankoga crijeva; bolje su dijagnoza bolesti, njezina klasifikacija, terapijske odluke i procjena ishoda bolesti. No, premda su izvrsni prikazi sluznice tankoga crijeva VK-om, oni još ipak nisu usporedivi s izgledom sluznice konvencionalnom enteroskopijom uz insuflaciju zraka. Osim toga, kako enteroskopi dopuštaju uzimanje biopsija i terapijske postupke u crijevu, a obje metode ovise o vremenu (dugo trajaju), pitanje je mjesta endoskopije videokapsulom u analizi tankoga crijeva pa tako i u opskurnim krvarenjima.

Endoskopija kapsulom prvo je prihvaćena kao važan dijagnostički postupak u otkrivanju upravo opskurnih krvarenja iz probavnog sustava nakon što gornjom i donjom



Slika 2. Zaostali sadržaj u tankom crijevu (Izvor: Referentni centar za intervencijsku gastroenterologiju, Zavod za gastroenterologiju i hepatologiju, Klinika za unutarnje bolesti, KBC Zagreb)



Slika 3. Angiodisplazija jejunuma (A) i krvarenje iz angiodisplazije jejunuma (B) (Izvor: Referentni centar za intervencijsku gastroenterologiju, Zavod za gastroenterologiju i hepatologiju, Klinika za unutarnje bolesti, KBC Zagreb)

endoskopskom pretragom te radiološkim pretragama nije ustanovljeno mjesto krvarenja. Kako je navedeno, opskurno gastrointestinalno krvarenje čini 5% svih gastrointestinalnih krvarenja (slika 3). Točnost otkrivanja opskurnih krvarenja videokapsulom varira od 50% do 81% prema različitim studijama (26). Ako želimo otkriti mjesto opskurnog krvarenja iz tankoga crijeva, optimalno vrijeme za pretragu videokapsulom je unutar 48 sati od pojave krvarenja do maksimalno 2 tjedna (27, 28).

Prospektivne studije i metaanalize upućuju na to da je dijagnostički domet VK veći od onog s PE. Tako je uspješnost VK u otkrivanju izvorišta krvarenja 63%, a PE 23% (28). Isto tako, dijagnostički domet urgentne EVK je 55% u odnosu na urgentnu angiografiju gdje je 9,5% (29). VK je uspješnija u otkrivanju izvorišta krvarenja (72%) u odnosu na CT angiografiju (24%), standardnu angiografiju (56%) ili pasažu kontrasta tankim crijevom (26, 29). U pojedinačnim slučajevima kada je inicijalna endoskopija VK-om negativna, a evidentno je krvarenje, predlaže se ponovna endoskopija kapsulom (*second look capsule endoscopy*). U odnosu na IOE, koja se smatrala zlatnim standardom u slučajevima kada standardnom endoskopijom nije moguće otkriti krvarenje, VK je senzitivnija (95%) i specifičnija (75%), a pozitivna i negativna prediktivna vrijednost su 95%, odnosno 86% (30). Usporedba VK s EPB-om upućuje na to da su te dvije metode uspješne u otkrivanju mjesta krvarenja. Ipak dijagnostički domet otkrivanja mjesta krvarenja EPB-om je između 42,9 i 60%, a VK-om viši i iznosi 59,4-80% (31-33). Međutim prema drugim studijama EVK i dvobalonska enteroskopija (DBE) jesu komplementarne u otkrivanju opskurnog krvarenja, ali DBE omogućuje endoskopsku terapiju krvareće lezije (34, 35). Multicentrična studija provedena u SAD-u pokazala je da se te dvije metode podudaraju u dijagnozi angiodisplazija u 74% slučajeva, 96% za ulkuse, 94% za polipe i 96% za tumore (36).

Zahvaljujući endoskopiji VK-om, PE-om i EPB-om, moguće je otkriti izvorište krvarenja. Pokazalo se da je primjena videokapsule korisna u otkrivanju mjesta krvarenja nakon čega slijedi pretraga enteroskopima radi terapijskog zahvata, ako je on indiciran (20, 23). Naime, analiza pozicije kapsule i pozicije otkrivene lezije bitna je radi planiranja daljnjih postupaka. Kvadrantna lokalizacija kapsule dobivena senzorima, vrijeme prolaza kapsule od pilorusa do lezije, zatim vrijeme prolaza od lezije do ileocekalne valvu-

le omogućuju približnu lokalizaciju lezije. Tako određena lokalizacija lezije određuje način liječenja ili daljnje dijagnostičke postupke (23, 37). Lezije koje se nađu na sat od pilorusa i u lijevom kvadrantu obično su dostupne *push* enteroskopu. Lezije udaljene od pilorusa za više od 1 sata mogu se dosegnuti dvobalonskim i jednobalonskim enteroskopima uvedenim oralnim ili analnim putem.

Enteroskopija videokapsulom, razmatrajući odnos cijena – učinak, jeftinija je od ostalih metoda prikaza tankoga crijeva (35). Osim toga, u slučaju opskurnih krvarenja nakon EVK, značajno je smanjeno vrijeme hospitalizacije i manja je potreba za dodatnim pretragama te transfuzijama krvi (38).

Ako zbog opasnosti od retencije kapsule nije moguće učiniti EVK, dijagnostički je pristup pasaža kontrasta tankim crijevom, enterokliza, CT/MR enterografija, arteriografija, scintigrafija te EPB. Naravno, EPB omogućuje uzimanje uzoraka tkiva za histološku analizu i kontrolu krvarenja hemostatskim metodama, što joj daje veću važnost.

Zaključak

Enteroskopija videokapsulom nov je i revolucionaran pristup analizi tankoga crijeva. Ona je sigurna i neinvazivna metoda, dobro prihvaćena od bolesnika. Ipak, računajući krajnji ishod, otkrivanje lezije i uzimanje uzoraka za histološku analizu, EPB je najracionalniji pristup. No, zbog zahtjevnosti EPB-a (agresivan pristup, trajanje pretrage, komplikacije, anestezija), endoskopija videokapsulom razumna je inicijalna strategija, a PE i EPB su komplementarne metode. Enteroskopija videokapsulom u najvećem postotku otkriva lezije tankog crijeva, što omogućuje odabir najboljeg puta insercije enteroskopa potpomognutih balonom, oralnog ili rektalnog, ili pak *push* enteroskopa ako je potrebno uzimanje biopsija ili ako je potrebna endoskopska hemostaza.

Kombinirani pristup opskurnim krvarenjima prvo kapsulom i nakon toga PE-om ili EPB-om s endoskopskom hemostazom vrijedan je dijagnostički i terapijski postupak koji zamjenjuje mnogo kompleksnije i rizičnije metode. Radiološke metode i intraoperativna enteroskopija komplementarne su metode onda kada nije moguća EVK.

Literatura

1. RAJU GS, GERSON L, DAS A i sur. American Gastroenterological Association (AGA) Institute medical position statement on obscure gastrointestinal bleeding. *Gastroenterology* 2007;133:1694-6.
2. TEE HP, KAFFES AJ. Non-small-bowel lesions encountered during double-balloon enteroscopy performed for obscure gastrointestinal bleeding. *World J Gastroenterol* 2010;16:1885.
3. MITCHELL SH, SCHAEFER DC, DUBAGUNTA S. A new view of occult and obscure gastrointestinal bleeding. *Am Fam Physician* 2004;69:875-81.
4. LIN S, ROCKEY DC. Obscure gastrointestinal bleeding. *Gastroenterol Clin North Am* 2005;34:679-98.
5. HEIL U, JUNG M. The patient with recidivent obscure gastrointestinal bleeding. *Best Pract Res Clin Gastroenterol* 2007;21:393-407.
6. YAMADA T. Approach to the patient with occult gastrointestinal bleeding. U: *Handbook of gastroenterology*, ur. Yamada T, Hasler WL, Inadomi JM, Anderson MA, Brown RS. Lippincott Williams and Wilkins, Philadelphia, USA 2005:26-32.
7. AMARO R, BARKIN JS. Diagnostic and therapeutic options in obscure gastrointestinal blood loss. *Curr Gastroenterol Rep* 2000;2:395-8.
8. VLACHOGIANNAKOS J, PAPAXOINIS K, VIAZIS N i sur. Bleeding lesions within reach of conventional endoscopy in capsule endoscopy examinations for obscure gastrointestinal bleeding: is repeating endoscopy economically feasible? *Dig Dis Sci* 2011;56:1763.
9. SIDHU R, SANDERS DS, MORRIS AJ, McALLIDON. Guidelines on small bowel enteroscopy and capsule endoscopy in adults. *Gut* 2008;57:125-36.
10. BRUNNLER T, KLEBL F, MUNDORFF S i sur. Significance of scintigraphy for the localisation of obscure gastrointestinal bleedings. *World J Gastroenterol*. 2008;14:5015-9.
11. LEUNG WK, HO SS, SUEN BY i sur. Capsule endoscopy or angiography in patients with acute overt obscure gastrointestinal bleeding: a prospective randomized study with long-term follow-up. *Am J Gastroenterol* 2012; 107:1370.
12. MÖNKEMÜLLER K, OLANO C, FRAY LC, MAFERTHEINER P. Small-bowel endoscopy. *Endoscopy* 2009;41:55-8.
13. AKERMAN PA, AGRAWAL D, CANTERO D, PANGTAY J. Spiral enteroscopy with the new DSB overtube: a novel technique for deep peroral small-bowel intubation. *Endoscopy* 2008;40:974-8.
14. RÖSCH T. UEGW Report 2007: putting endoscopy into perspective. *Endoscopy* 2008;40:677-89.
15. PULANIĆ R. Dijagnostički pristup bolestima tankoga crijeva. U: *Algoritmi u gastrointestinalnoj endoskopiji i endoskopskom ultrazvuku* ur. Pulanić R i sur. Medicinska naklada, Zagreb 2010;117-52.
16. KENDRICK ML, BUTTAR NS, ANDERSON MA i sur. Contribution of intraoperative enteroscopy in the management of obscure gastrointestinal bleeding. *J Gastrointest Surg* 2001;5:162-7.
17. JAKOBS R, HARTMANN D, BENZ C i sur. Diagnosis of obscure gastrointestinal bleeding by intra-operative enteroscopy in 81 consecutive patients. *World J Gastroenterol* 2006;12:313-6.
18. COSTAMAGNA G, SHAH SK, RICCIONE ME i sur. A prospective trial comparing small bowel radiographs and video capsule endoscopy for suspected small bowel disease. *Gastroenterology* 2010;123:999-1005.
19. EISEN GM, SCHREINER M. Small-bowel endoscopy. *Endoscopy* 2007;39:113-7.
20. LADAS SD, TRIANTAFYLLOU K, SPADA C i sur. European Society of gastrointestinal Endoscopy (ESGE): Recommendations (2009) on clinical use of video capsule endoscopy to investigate small-bowel, esophageal and colonic diseases. *Endoscopy* 2010;42:220-7.
21. PULANIĆ R. Uloga enteroskopije videokapsulom u upalnim bolestima crijeva. U: *Algoritmi u gastrointestinalnoj endoskopiji i endoskopskom ultrazvuku*. Endoskopska dijagnostika, liječenje i praćenje kroničnih bolesti crijeva ur. Pulanić R, Čuković-Čavka S i sur. Medicinska naklada, Zagreb 2012;129-53.
22. IMAGAWA H, OKA S, TANAKA S i sur. Improved visibility of lesions of the small bowel intestine via capsule endoscopy with computed virtual chromoendoscopy. *Gastrointestinal Endosc* 2011;73:299-306.
23. PULANIĆ R. Endoskopija kapsulom. U: *Gastrointestinalna endoskopija* ur. R. Mesihović i suradnici. SaVart, Sarajevo, 2009;179-87.
24. HOGAN RB, AHMAD N, HOGAN RB 3rd i sur. Video capsule endoscopy detection of jejunal carcinoid in life-threatening hemorrhage, first trimester pregnancy. *Gastrointest Endosc* 2007;66:205-7.
25. BOUREILLE A, IGNJATOVIC A, AABAKKEN L i sur. Role of small-bowel endoscopy in the management of patients with inflammatory bowel disease: an international OMED-ECCO consensus. *Endoscopy* 2009;41:618-37.
26. REY JF, LADAS S, ALHASSANI A, KUZNETSOV K and the ESGE Guidelines Committee. European Society of Gastrointestinal Endoscopy (ESGE). Video capsule endoscopy: Update to guidelines (May 2006). *Endoscopy* 2006;38(10):1047-53.
27. APOSTOLOPOULOS P, LIATSOS C, GRALNEK IM i sur. Evaluation of capsule endoscopy in active, mild-to-moderate, overt GI bleeding. *Gastrointest Endosc* 2007;66:1174-81.
28. BRESCI G, PARISI G, BERTONI M i sur. The role of video capsule endoscopy for evaluating obscure gastrointestinal bleeding: usefulness of early use. *J Gastroenterol* 2005;40:256-9.
29. TRIESTER SL, LEIGHTON JA, LEONTIADIS GI i sur. A meta-analysis of the yield of capsule endoscopy compared to other diagnostic modalities in patients with obscure gastrointestinal bleeding. *Am J Gastroenterol* 2005;100:2407-18.
30. SAPERAS E, DOT J, VIDELA S i sur. Capsule endoscopy versus computed tomographic or standard angiography for the diagnosis of obscure gastrointestinal bleeding. *Am J Gastroenterol* 2007;102:731-7.
31. HARTMANN D, SCHMIDT H, BOLZ G i sur. A prospective two-center study comparing wireless capsule endoscopy with intraoperative enteroscopy in patients with obscure GI bleeding. *Gastrointest Endosc* 2005;61:826-32.
32. MEHDIZADEH S, ROSS A, GERSON L i sur. What is the learning curve associated with double balloon enteroscopy? Technical details and early experience in 6 U.S. tertiary care centers. *Gastrointest Endosc* 2006;64:740-50.

33. HADITHI M, HEINE GD, JACOBS MA i sur. A prospective study comparing video capsule endoscopy with double balloon enteroscopy in patients with obscure gastrointestinal bleeding. *Am J Gastroenterol* 2006;101:52-7.
34. KAMEDA N, HIGUCHI K, SHIBA M i sur. A prospective, single-blind trial comparing wireless capsule endoscopy and double-balloon enteroscopy in patients with obscure gastrointestinal bleeding. *J Gastroenterol* 2008;43:434-40.
35. MARMO R, ROTONDANO G, RONDONOTTI E i sur. Capsule endoscopy vs other diagnostic procedures in diagnosing obscure gastrointestinal bleeding: a cost-effectiveness study. *Eur J Gastroenterol Hepatol* 2007;19:535-42.
36. KAMALAPORN P, CHO S, BASSET N i sur. Double-balloon enteroscopy following capsule endoscopy in the management of obscure gastrointestinal bleeding: outcome of a combined approach. *Can J Gastroenterol* 2008;22:491-5.
37. GUBLER C, FOX M, HENGSTLER P i sur. Capsule endoscopy: impact on clinical decision making in patients with suspected small bowel bleeding. *Endoscopy* 2007;39:1031-6.
38. CAREY EJ, LEIGHTON JA, HEIGH RI i sur. A single-center experience of 260 consecutive patients undergoing capsule endoscopy for obscure gastrointestinal bleeding. *Am J Gastroenterol* 2007;102:89-95.

Adresa za dopisivanje/Corresponding Address:

Prof. dr. sc. Roland Pulanić, dr. med.
 Zavod za gastroenterologiju i hepatologiju
 Klinika za unutarnje bolesti
 KBC Zagreb i Medicinski fakultet Sveučilišta u Zagrebu
 10000 Zagreb, Kišpatičeva 12
 e-mail: roland.pulanic@gmail.com

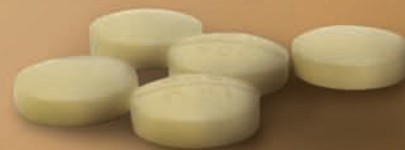Primljeno/Received:

21. 11. 2012.
 November 21, 2012

Prihvaćeno/Accepted:

3. 12. 2012.
 December 3, 2012

Preuzmite kontrolu uz Zipantolu®



...i jako će biti blaže!

Napomena: Upućujemo zdravstvene radnike na zadnji cjelokupni sažetak opisa svojstava lijeka te uputu o lijeku koji su dostupni na internetskoj stranici Agencije za lijekove i medicinske proizvode (www.almp.hr) Klasa i datum rješenja: UP/I-530-09/09-02/451 od 19.07.2010. Način izdavanja: na recept, u ljekarni. SAMO ZA ZDRAVSTVENE RADNIKE. Pliva Hrvatska d.o.o., Prilaz baruna Filipovića 25, 10000 Zagreb, Hrvatska; Tel: + 385 1 37 20 000, Fax: + 385 1 37 24 962; www.pliva.hr, www.plivamed.net 03-13-ZIP-02-NO/41-13/03-14

Zipantola®

 **PLIVA**