

GORUĆA PITANJA U
GASTROENTEROLOGIJIBURNING ISSUES IN
GASTROENTEROLOGYMjesto i uloga endoskopske resekcije u liječenju
novotvorina probavne cijevi*The Role of Endoscopic Resection in the Treatment of
Gastrointestinal Neoplasms*

Hrvoje Iveković, Pave Markoš, Katja Grubelić Ravić

Zavod za gastroenterologiju i hepatologiju

Klinika za unutarnje bolesti

KBC Zagreb i Medicinski fakultet Sveučilišta u Zagrebu

10000 Zagreb, Kišpatićeva 12

Sažetak Endoskopska mukozna resekcija i submukozna disekcija pripadaju naprednim terapijskim metodama u gastrointestinalnoj endoskopiji. Danas su se ove tehnike etablirale kao prva linija liječenja ranih novotvorina probavne cijevi i time potpuno zamijenile potrebu za kirurškim zahvatom kod ovih bolesnika. Poput drugih tehnika u gastrointestinalnoj endoskopiji i ove metode imaju rizik od komplikacija poput krvarenja, perforacije i postproceduralnih striktura. U tom kontekstu u ovom će se članku prikazati mjesto i uloga endoskopske resekcije u liječenju novotvorina probavne cijevi.

Cljučne riječi: gastrointestinalna endoskopija, terapijske metode, endoskopska mukozna resekcija, novotvorine

Summary Endoscopic mucosal resection and submucosal dissection are advanced therapeutic techniques in gastrointestinal endoscopy. Nowadays, these techniques are fully established as a first-line treatment in early gastrointestinal neoplasms, replacing the need for any major surgical interventions. However, these novel endoscopic techniques also come with a risk of complications, such as bleeding, perforations and post-treatment strictures. The role of endoscopic resection in the treatment of early gastrointestinal neoplasms is discussed in this context.

Key words: gastrointestinal endoscopy, therapeutic methods, endoscopic mucosal resection, neoplasms

Gledano iz perspektive endoskopičara, stijenka probavne cijevi sastoji se od dva glavna sloja: sluznice (mukoze) i mišićnice (muskularis propria) koji su povezani rahlim vezivnim tkivom – podsluznicom (submukozom). Sluznici i mišićnicu moguće je razdijeliti injiciranjem tekućine u submukozu i tako omogućiti odstranjivanje (resekciju) sluznice uz minimalan rizik od ozljede mišićnog sloja. Ovaj je fenomen temelj endoskopske resekcije (ER) u terapiji novotvorina probavne cijevi. Rabe se i termini “mukozektomija” ili “endoskopska resekcija mukoze” koji nisu potpuno točni, zbog toga što se resekira i velik dio submukoze, a to ima značenje kod submukozne infiltracije tumora. Danas, naziv ER sjedinjuje dvije različite tehnike resekcije: endoskopsku mukoznu resekciju (EMR) i endoskopsku submukoznu disekciju (ESD) (1). Neovisno o primijenjenoj tehnici konačni cilj ER-a uvijek je potpuna resekcija mukoznog i submukoznog sloja, sve do mišićnice (1).

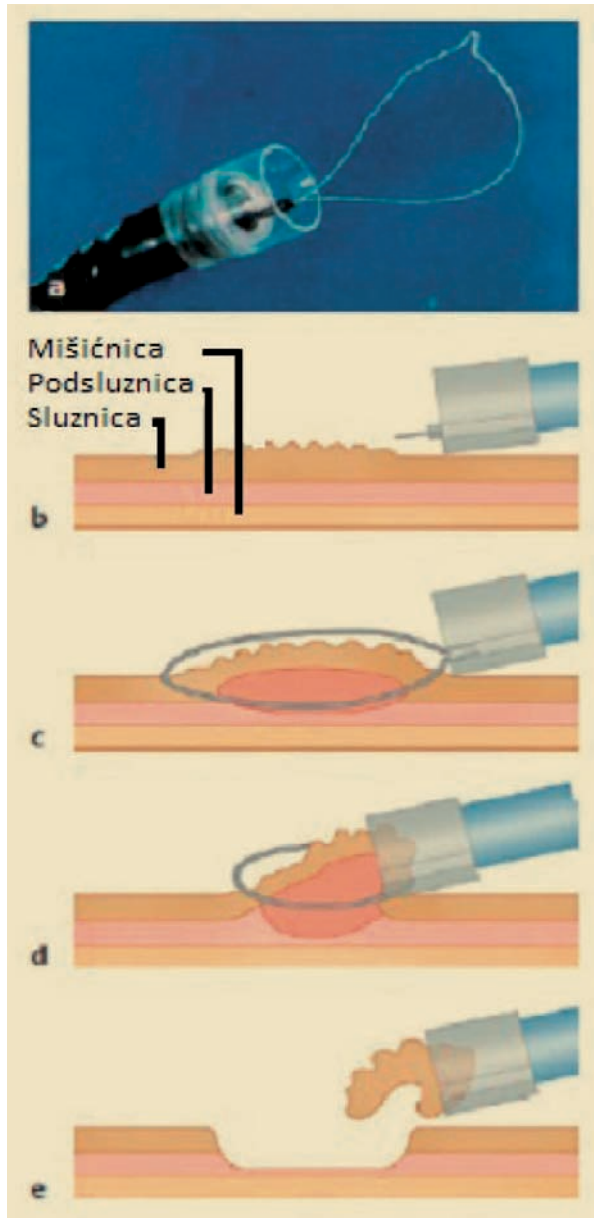
U nastavku teksta bit će prikazane tehničke osobine obiju metoda, indikacije za njihovu primjenu, rezultati ER-a u liječenju sluzničnih novotvorina te najčešće komplikacije koje se susreću u praksi.

Endoskopska mukozna resekcija

Iako dijele istu temeljnu osobinu – injiciranje tekućine u submukozu i potom odstranjivanje sluznice probavne cijevi, postoji nekoliko bitnih karakteristika koje razlikuju EMR od ESD-a, ponajprije u tehnici izvedbe te u kvaliteti resekcijskog uzorka.

Prilikom EMR-a sluznica se odstranjuje dijatermijskom očetom, slično kao i kod polipektomije u kolonu, a s obzirom na akcesorij koji se rabi, razlikuju se ove tehnike EMR-a: “odigni i odreži” (“lift-and-cut”), s pomoću ligacijskog uređaja (“band-and-cut”), ili prozirne kapice (“cup-assisted EMR”) (slika 1) (2). Ovom metodom moguće je u cijelosti resekirati (“en bloc”) uzorak sluznice veličine do 2 cm. Lezije veće od 2 cm mogu se odstraniti “komad po komad” (“piecemeal fashion”), što bitno remeti kvalitetu patohistološkog pregleda u smislu nepoznavanja resekcijske margine. Odizanje i resekcija sluznice (“lift-and-cut”) osobito se izvodi u kolonu i potpuno je zamijenila kirurško liječenje adenomatoznih polipa. Radi se o standardnoj polipektomi-

ji, koja je danas rutinski dio posla svakog gastroenterologa koji se bavi endoskopijom.

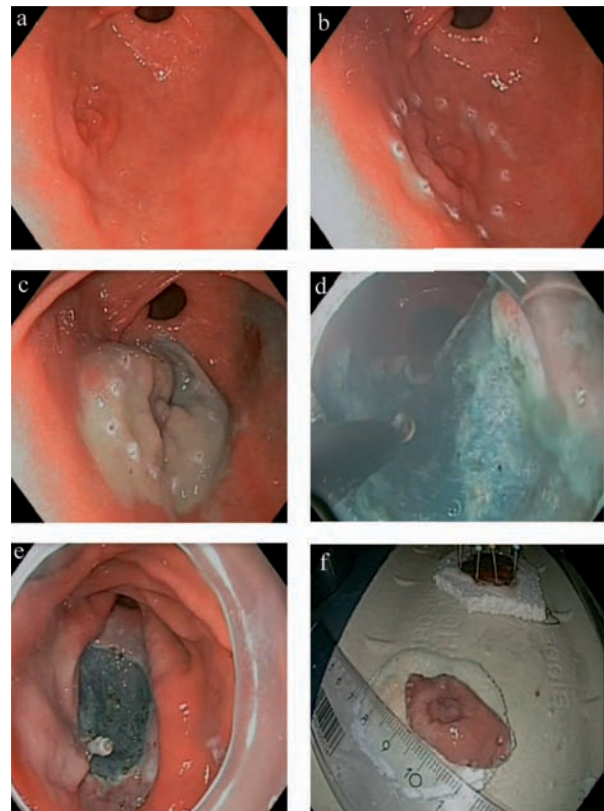


Slika 1. Endoskopska mukozna resekcija s pomoću prozirnog nastavka: a) endoskop s postavljenim prozirnim poklopcem i asimetričnom omčom; b) submukozno injiciranje tekućine; c) odizanje lezije nakon submukozne injekcije; d) sukcija u prozirni nastavak i resekcija; e) uklanjanje resecirane lezije sukcijom u prozirni nastavak.

Endoskopska submukozna disekcija

Prvu primjenu ESD-a opisali su Ono i suradnici u liječenju ranog karcinoma želuca (3). Glavni cilj ESD-a je "en bloc" uklanjanje sluzničnih neoplazma u svrhu patohistološke ocjene proširenosti tumora i minimiziranja pojave lokalnog recidiva (4). Slično kao EMR, submukozna disekcija izvodi se u nekoliko koraka (slika 2). Prvi je korak cirkumferentno obilježavanje granica lezije nekoliko milimetara od ruba lezije, radi osiguranja slobodne margine. Potom se lezija odizuje od mišićnice, injiciranjem tekućine u podsluznicu slično kao i kod EMR-a. Nakon odizanja lezije radi se cirkumferentna incizija po rubu lezije i potom pažljiva disekcija lezije, od same mišićnice. Ovisno o vrsti tekućine koja se infiltrira u submukozu (najčešće fiziološka otopina ili HAES – hydroxyethyl starch) i brzini njezine resorpcije u tkivu, prilikom zahvata često je potrebno dodatno injiciranje radi održanja submukoznog "jastuka".

U odnosu na EMR ovom se metodom mogu dobiti resekcijski uzorci veći od 2 cm sa slobodnim resekcijskim rubom čime se unapređuje kvaliteta patohistološke ocjene proširenosti tumora (4, 5). Osim u superiornosti resekcijskog uzorka druga temeljna razlika u odnosu na EMR



Slika 2. Endoskopska submukozna disekcija ranog karcinoma želuca: a) lezija prednje stijenke antruma želuca; b) obilježavanje lezije; c) odignuta lezija nakon injiciranja tekućine u submukozu; d) disekcija IT-nožićem; e) defekt sluznice nakon resekcije; f) resekcijski uzorak veličine 45 mm.

jest i primjena drugačijeg akcesorija (4-7). Postoji nekoliko vrsta nožića koji se rabe prilikom ESD-a poput IT-nožića ("IT-Knife"), udice ("Hook-Knife"), dvojnog nožića ("Dual-Knife"), Flex-nožića ("Flex-Knife") i u posljednje vrijeme vrlo popularnog hibridnog nožića ("Hybrid-Knife"). Ovaj nožić omogućuje simultanu primjenu elektroresekcije i submukoznog injiciranja tekućine, čime se postižu brže i lakše odizanje i disekcija sluzničnih lezija.

Indikacije i rezultati ER-a u liječenju neoplazija probavne cijevi

Indikacije za primjenu ER-a

ER kao kurativna opcija indiciran je kod bolesnika s gastrointestinalnim novotvorinama i koji nemaju rizik od pojave metastaza u pripadnim limfnim čvorovima. Ovaj rizik povezan je s dubinom invazije karcinoma, njegovim histopatološkim tipom (stupnjem diferencijacije) te sa zahvaćenošću limfovaskularnih struktura (4). Stoga je potrebno resekcijski uzorak pažljivo histopatološki pregledati, za što je pak uvjet resekcija lezije, odnosno dobiven resekcijski uzorak s urednim lateralnim i vertikalnim rubovima. Sama veličina lezije – dok god je na razini sluznice – nije važan čimbenik rizika od pojave lokoregionalnih metastaza pa je ER vaļjana terapijska opcija u ovih bolesnika.

Ipak, valja imati na umu da pri postavljanju indikacije za ER treba uzeti u obzir prednosti i mane ove procedure. Zahvaljujući napretku u ER-u, pogotovu razvitku ESD-a, proširuju se indikacije za endoskopsku resekciju gastrointestinalnih neoplazma. S druge strane, forsiranjem minimalno invazivnih kirurških procedura kod ovih bolesnika sama granica između endoskopskog i kirurškog liječenja postaje sve manje jasna.

Preproceduralna evaluacija i određivanje rizika od lokoregionalnih (i udaljenih) metastaza imaju bitnu ulogu u probiru bolesnika prikladnih za ER. Paļljiv endoskopski pregled uz provođenje prave ili virtualne kromoendoskopije – poput primjerice pregleda pod uskopojasnim ili višepojasnim spektrom) temelj je indikacije za ER. Prilikom endoskopskog pregleda treba uzeti ciljane biopsije s pitanjem određivanja histopatološkog tipa lezije. Dubina invazije moļže se ocijeniti makroskopski (prema Pariškoj klasifikaciji) i endoskopskim ultrazvukom (EUZ) s mini sondom kod ranog karcinoma Źeludca, gdje se prijavljena dijagnostička točnost kreće između 80-92% (4). EUS (s tankoiglenom biopsijom) također je metoda izbora za ocjenu zahvaćenosti regionalnih limfnih čvorova, dok je MSCT metoda izbora za stupnjevanje raširenosti bolesti ("staging").

U nekim slučajevima sam rizik od zahvaćenosti limfnih čvorova metastazama nije moguće ocijeniti prije resekcije ili je pak sama resekcija tehnički složena. U takvim slučajevima odluka o postavljanju indikacije za ER ovisi o ekspertizi endoskopičara u pojedinoj ustanovi.

Jednjak

ER je indiciran za resekciju ranog, srednje ili dobro diferenciranoga skvamoznog tumora jednjaka T1(m1-3)NO (1). Za razliku od kirurškoga endoskopsko liječenje površinskih skvamoznih novotvorina karakterizira nizak rizik od proceduralnih komplikacija i 5-godišnje preživljenje od 95% (2, 8). ER također zamjenjuje kirurško liječenje kod displazije visokog stupnja i površinskog adenokarcinoma jednjaka u sklopu Barrettova jednjaka. *EII* i suradnici demonstrirali su izvrsne dugoročne rezultate ER-a (9). U njihovu ispitivanju kompletna remisija ostvarena je u 99% slučajeva, s petogodišnjim preživljenjem od 98%, pri čemu nijedan bolesnik nije umro od osnovne bolesti (adenokarcinom jednjaka) (9). *Pech* i suradnici publicirali su rezultate ER-a na najvećoj skupini bolesnika (10). Od ukupno 349 ispitanika ER je učinjen kod njih 279, fotodinamska terapija kod 55 bolesnika, a 13 bolesnika bilo je liječeno kombinacijom navedenih postupaka. Autori su prikazali uvjerljivu djelotvornost endoskopskog liječenja sa stopom remisije od 97%. Ispitanici su praćeni 5 godina, tijekom kojih je u 22% bolesnika registriran recidiv, ali su uspješno izliječeni te je dugoročni učinak postignut u 95% bolesnika (10). Treba spomenuti da se dugoročno preživljavanje bolesnika lijećenih ER-om zbog novotvorine u sklopu Barrettova jednjaka u ovom ispitivanju ne razlikuje od normalne populacije jednake distribucije spola i dobi.

Źeludac

S obzirom na poznatu epidemiološku situaciju vezanu za pojavnost ranog karcinoma Źeludca, ne treba čuditi da najveće iskustvo u endoskopskom liječenju ovog oblika karcinoma imaju endoskopičari u Japanu, gdje se gotovo 50% karcinoma Źeludca otkrije u ranoj fazi (približno 10.000 slučajeva na godinu) (11-14). Zbirni ishod endoskopskog liječenja za 1.832 bolesnika upućuje na kompletnu resekciju u 74% slučajeva, uz prihvatljiv rizik od komplikacija (1,4% krvarenja i 0,5% perforacija) (15).

Dvanaesnik

Benigne periamularne lezije obično se mogu ukloniti diĹjatermijskom omćom bez prethodne submukozne injekcije (16). Prema preglednom članku – koji je obuhvatio 13 ispitivanja vezanih za papilektomiju, od kojih se u nekima rabila submukozna injekcija – tehnički uspjeh ER-a bio je od 50 do 100% (17). Endoskopsko liječenje malignih periamularnih lezija neadekvatno je i ovdje postoji jasna indikacija za kirurški zahvat (18).

Neampularni adenomi duodenuma obično su ravne površine ("flat") i mogu se resecirati "lift-and-cut" tehnikom, s pomoću prozirnog nastavka i ligatora, pri čemu uspjeh procedure varira od 74 do 93% za ampularne i 62% za neampularne lezije, ovisno o vrsti primijenjene tehnike (19). Ipak treba napomenuti da je većina ispitivanja ogranićena malim brojem ispitanika, retrospektivnim dizajnom ispitivanja i uglavnom se radi o centrima s godišnjim velikim volumenom ER-a.

Debelo crijevo

EMR je raširena metoda uklanjanja ravnih benignih lezija u kolonu, gdje se uglavnom rabi tehnika "odigni i reži" za razliku od gornjeg dijela probavne cijevi gdje tehnike s pomoću ligatora i prozirnog nastavka imaju prednost (2). Iako se ovom tehnikom mogu ukloniti veliki polipi na "piece-meal" način, prijavljene stope recidiva adenoma na mjestu prethodne polipektomije kreću se u rasponu od 21,4% do 46%, što nalaže agresivnije endoskopsko praćenje ovih bolesnika (20-24). ER ne treba raditi kod induriranih, ulceriranih lezija i kod lezija u kojih nije moguće učiniti adekvatno submukozno odizanje (negativan "lifting sign"), jer sve navedeno upućuje na submukoznu infiltraciju, odnosno maligni karakter lezije (25-27).

Komplikacije ER-a

Uklanjanje velikih sesilnih lezija desnog kolona ili lezija s ekstenzivnim zahvaćanjem haustra povezano je s visokom stopom komplikacija, u prvom redu perforacija. Općenito, stopa perforacije prilikom dijagnostičke kolonoskopije varira između 0,03 do 0,8%, pri standardnim polipektomijama između 0,15% do 3%, a kada se rabi ER, stopa perforacije raste do 10% (2, 24, 27-30). Stoga se preporučuje da se bolesnici s ovim lezijama upute u referentne endoskopske centre (27). Kad je o perforacijama riječ, one manje koje se uoče tijekom zahvata mogu se zatvoriti primjenom kvačica (hemostatskih ili "Resolution clip"® koji ima širi raspon stezaljki) (31, 32) ili posebno dizajnirane stezaljke OVESCO ("Over the scope clip"®) (33). Veće perforacije zahtijevaju hitno kirurško liječenje, radi sprječavanja peritonitisa (2, 26, 27).

Krvarenje je također učestala komplikacija ER-a, s prijavljenim stopama u rasponu od 1 do 45% (prosječno 10%) ovisno o primijenjenoj tehnici i dijelu probavne cijevi (23-30). Većina krvarenja uoči se intraproceduralno ili unutar 24 sata nakon procedure. Odgođena krvarenja mogu se dogoditi u oko 14% bolesnika (2).

Kod zahvata na jednjaku uklanjanje lezija koje zauzimaju 75% ili više cirkumferencije povezano je sa stvaranjem striktura, koje se uspješno liječe endoskopskom dilatacijom (34-36). Uklanjanje ampularnih lezija u duodenumu povezano je s povećanim rizikom od postproceduralnog pankreatitisa, koji se može izbjeći profilaktičnim postavljanjem stenta u pankreatični vod (2). Krvarenje nakon ampulectomije također je učestala komplikacija i moguće ga je kontrolirati koagulacijom argonskom plazmom, koja ujedno može poslužiti za uklanjanje rezidualnog adenomatoznog tkiva uz rub resekcijske plohe (37, 38).

Zaključak

Analogno krvarenjima iz gornjeg dijela probavne cijevi, gdje je endoskopsko liječenje potpuno zamijenilo kirurški zahvat, napredak u endoskopskim resekcijskim tehnikama omogućuje endoskopičaru aktivniju ulogu u liječenju malignih lezija, koje su do sada bile u ekskluzivnoj domeni kirurga, uz prihvatljiv rizik od komplikacija i znatne financijske uštede u sustavu zdravstvene skrbi.

Ipak, da bi ova minimalno invazivna procedura zaživjela u našoj sredini, potrebno je učiniti dodatne napore - kako u edukaciji gastroenterologa u tehničkim vještinama nužnim za ove zahvate - tako i u pravodobnom dijagnosticiranju malignoma probavne cijevi, kada su ograničene na sluznicu i time pogodne za endoskopsku resekciju.

Literatura

1. PECH O, MANNER H, ELL C. Endoscopic resection. *Gastrointest Endosc Clin N Am* 2011;21(1):81-94.
2. ASGE Technology Status Report. Endoscopic mucosal resection and endoscopic submucosal dissection. *Gastrointest Endosc* 2008;68(1):11-8.
3. ONO H, KONDO H, GOTODA T i sur. Endoscopic mucosal resection for treatment of early gastric cancer. *Gut* 2001;48:225-9.
4. YAMAMOTO H. Endoscopic submucosal dissection – current status and future directions. *Nat Gastro Hep Rev* 2012;9:519-29.
5. OKA S, TANAKA S, KANEKO I i sur. Advantage of endoscopic submucosal dissection compared with EMR for early gastric cancer. *Gastrointest Endosc* 2006;64:877-83.
6. KATO M. Endoscopic submucosal dissection (ESD) is being accepted as a new procedure of endoscopic treatment of early gastric cancer. *Intern Med* 2005;44:85-6.

7. GOTODA T. A large endoscopic resection by endoscopic submucosal dissection procedure for early gastric cancer. *Clin Gastroenterol Hepatol* 2005;3:S71-3.
8. MONKEWICH GJ, HABER GB. Novel endoscopic therapies for gastrointestinal malignancies: endoscopic mucosal resection and endoscopic ablation. *Med Clin North Am* 2005;89:159-86.
9. ELL C, MAY A, PECH O i sur. Curative endoscopic resection of early esophageal adenocarcinomas (Barrett's cancer). *Gastrointest Endosc* 2007;65:3-10.
10. PECH O, BEHRENS A, MAY A i sur. Long-term results and risk factor analysis for recurrence after curative endoscopic therapy in 349 patients with high-grade intraepithelial neoplasia and mucosal adenocarcinoma in Barrett's esophagus. *Gut* 2008;57:1200-6.
11. NISHI M, ISHIHARA S, NAKAJIMA T i sur. Chronological changes of characteristics of early gastric cancer and therapy: experience in the Cancer Institute Hospital of Tokyo, 1950-1994. *J Cancer Res Clin Oncol* 1995;121:535-41.
12. ONO H. Early gastric cancer: diagnosis, pathology, treatment techniques and treatment outcomes. *Eur J Gastroenterol Hepatol* 2006;18:863-6.
13. SHIMIZU S, TADA M, KAWAI K. Early gastric cancer: its surveillance and natural course. *Endoscopy* 1995;27:27-31.
14. IMAOKA W, IDA K, KATOH T i sur. Is curative endoscopic treatment of early gastric cancer possible? *Endoscopy* 1987;19(1 Suppl):7-11.
15. KOJIMA T, PARRA-BLANCO A, TAKAHASHI H i sur. Outcome of endoscopic mucosal resection for early gastric cancer: review of the Japanese literature. *Gastrointest Endosc* 1998;48:550-5.
16. ADLER DG, QURESHI W, DAVILA R i sur. The role of endoscopy in ampullary and duodenal adenomas. *Gastrointest Endosc* 2006;64:849-54.
17. HAN J, KIM MH. Endoscopic papillectomy for adenomas of the major duodenal papilla (with video). *Gastrointest Endosc* 2006;63:292-301.
18. NEVES P, LEITAO M, PORTELA F i sur. Endoscopic resection of ampullary carcinoma. *Endoscopy* 2006;38:101.
19. ESWARAN SL, SANDERS M, BERNADINO KP i sur. Success and complications of endoscopic removal of giant duodenal and ampullary polyps: a comparative series. *Gastrointest Endosc* 2006;64:925-32.
20. CONIO M, REPICI A, DEMARQUAY JF i sur. EMR of large sessile colorectal polyps. *Gastrointest Endosc* 2004;60:234-41.
21. BEDOGNI G, BERTONI G, RICCI E i sur. Colonoscopic excision of large and giant colorectal polyps: technical implications and results over eight years. *Dis Colon Rectum* 1986;29:831-5.
22. NOSHIRWANI KC, Van STOLK RU i sur. Adenoma size and number are predictive of adenoma recurrence: implications for surveillance colonoscopy. *Gastrointest Endosc* 2000;51:433-7.
23. BINMOELLER KF, BOHNACKER S, SEIFERT H i sur. Endoscopic snare excision of "giant" colorectal polyps. *Gastrointest Endosc* 1996;43:183-8.
24. KYZER S, BEGIN LR, GORDON PH i sur. The care of patients with colorectal polyps that contain invasive adenocarcinoma: endoscopic polypectomy or colectomy? *Cancer* 1992;70:2044-50.
25. KIKUCHI R, TAKANO M, TAKAGI K i sur. Management of early invasive colorectal cancer: risk of recurrence and clinical guidelines. *Dis Colon Rectum* 1995;38:1286-95.
26. REMBACKEN BJ, GOTODA T, FUJII T i sur. Endoscopic mucosal resection. *Endoscopy* 2001;33:709-18.
27. LARGHI A, WAXMAN I. State of the art on endoscopic mucosal resection and endoscopic submucosal dissection. *Gastrointest Endosc Clin North Am* 2007;17:441-69.
28. IISHI H, TATSUTA M, ISEKI K i sur. Endoscopic piecemeal resection with submucosal saline injection of large sessile colorectal polyps. *Gastrointest Endosc* 2000;51:697-700.
29. STERGIU N, RIPHAUS A, LANGE P i sur. Endoscopic snare resection of large colonic polyps: how far can we go? *Int J Colorectal Dis* 2003;18:131-5.
30. TANAKA S, OKA S, KANEKO I i sur. Endoscopic submucosal dissection for colorectal neoplasia: possibility of standardization. *Gastrointest Endosc* 2007;66:100-7.
31. YOSHIKANE H, HIDANO H, SAKAKIBARA A i sur. Endoscopic repair by clipping of iatrogenic colonic perforation. *Gastrointest Endosc* 1997;46:464-6.
32. KIM HS, LEE DK, JEONG YS i sur. Successful endoscopic management of a perforated gastric dysplastic lesion after endoscopic mucosal resection. *Gastrointest Endosc* 2000;51:613-5.
33. MANTA R, BERTANI H, BARBERA C i sur. Endoscopic treatment of gastrointestinal fistulas using an over-the-scope clip (OTSC) device: Case series from a tertiary referral center. *Endoscopy* 2011;43:545-8.
34. KODAMA M, KAKEGAWA T. Treatment of superficial cancer of the esophagus: a summary of responses to a questionnaire on superficial cancer of the esophagus in Japan. *Surgery* 1998;123:432-9.
35. INOUE H. Endoscopic mucosal resection for esophageal and gastric mucosal cancers. *Can J Gastroenterol* 1998;12:355-9.
36. FUJISHIRO M, YAHAGI N, KAKUSHIMA N i sur. Endoscopic submucosal dissection of esophageal squamous cell neoplasms. *Clin Gastroenterol Hepatol* 2006;4:688-94.
37. BROOKER JC, SAUNDERS BP, SHAH SG i sur. Treatment with argon plasma coagulation reduces recurrence after piecemeal resection of large sessile colonic polyps: a randomized trial and recommendations. *Gastrointest Endosc* 2002;55:371-5.
38. ZLATANIC J, WAYE JD, KIM PS i sur. Large sessile colonic adenomas: use of argon plasma coagulator to supplement piecemeal snare polypectomy. *Gastrointest Endosc* 1999;49:731-5.

Adresa za dopisivanje/Corresponding Address:

Hrvoje Iveković, dr. med.
 Zavod za gastroenterologiju i hepatologiju
 Klinika za unutarnje bolesti
 KBC Zagreb i Medicinski fakultet Sveučilišta u Zagrebu
 10000 Zagreb, Kišpatičeva 12
 e-mail: hrvoje.ivekovic@gmail.com

Primljeno/Received:

2. 12. 2012.
 December 2, 2012

Prihvaćeno/Accepted:

12. 12. 2012.
 December 12, 2012

Peptoran[®] Max 150 mg



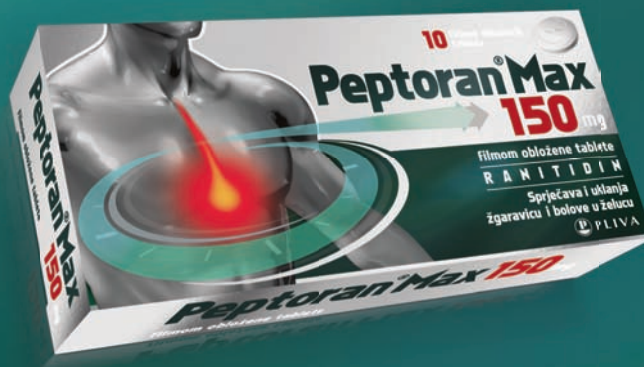Za Maximalno miran želudac.

www.peptoran.com.hr

Kada želučane tegobe postanu jake, vrijeme je za **Peptoran Max 150 mg**. **Peptoran Max 150 mg** smanjuje prekomjerno izlučivanje želučane kiseline i time pomaže pacijentima s jačim želučanim tegobama. **Peptoran Max 150 mg** ima dugotrajniji terapijski učinak pa je kod većine pacijenata za povoljan učinak dovoljna samo jedna tableta dnevno.

BEZ RECEPTA!

Zajedno prema zdravlju  **PLIVA**



03-13-PTM-01-NO/13-13/03-14

Prije upotrebe pažljivo pročitati uputu o lijeku. Za obavijesti o indikacijama, mjerama opreza i nuspojavama upitajte svog liječnika ili ljekarnika.